
В ПОМОЩЬ ПРАКТИЧЕСКОМУ ВРАЧУ

УДК 616-053.32-083.98.-037

СОВРЕМЕННАЯ ТЕРМИНОЛОГИЯ, ПАТОГЕНЕЗ, ДИАГНОСТИКА И ЛЕЧЕНИЕ ХРОНИЧЕСКОГО АБДОМИНАЛЬНОГО СИНДРОМА У ДЕТЕЙ

*И.Н. Хворостов, А.Г. Синицын, Г.А. Копань, О.Н. Дамиров,
Д.А. Андреев, О.И. Вербин, В.Н. Шрамко*

*ФГБОУ ВО «Волгоградский государственный медицинский университет»
Министерства здравоохранения Российской Федерации,
кафедра детской хирургии*

Терминология хронических болей в животе, как и дальнейшая тактика лечения, до настоящего времени являются предметом дискуссий. Консервативное лечение у части больных с хроническими болями в животе оказывается неэффективным. Лапароскопическая аппендэктомия является научно-обоснованным хирургическим вмешательством для больных с хроническим абдоминальным синдромом с локализацией в правой подвздошной области у детей, у которых не обнаруживаются перитонеальные признаки и изменения лабораторных показателей, при исключении интеркуррентной патологии неинвазивными методами.

Ключевые слова: хронический абдоминальный синдром в правой подвздошной области, дети, хирургическое лечение, лапароскопическая аппендэктомия.

DOI 10.19163/1994-9480-2020-2(74)-178-181

MODERN TERMINOLOGY, PATHOGENESIS, DIAGNOSTICS AND TREATMENT OF CHRONIC ABDOMINAL SYNDROME IN CHILDREN

*I.N. Khvorostov, A.G. Sinizyn, G.A. Kopan, O.N. Damirov,
D.A. Andreev, O.I. Verbin, V.N. Shramko*

*FSBEI HE «Volgograd State Medical University» of Public Health Ministry of the Russian Federation,
Department of pediatric surgery*

The terminology of chronic abdominal pain, as well as further treatment tactics, are still the subject of debate. Conservative treatment in some patients with chronic abdominal pain is ineffective. Laparoscopic appendectomy is a scientifically based surgical intervention for patients with chronic abdominal syndrome with localization in the right iliac region in children who do not show peritoneal signs and changes in laboratory parameters, with the exception of intercurrent pathology by non-invasive methods.

Key words: chronic abdominal pain in right lower abdomen, children, surgical treatment, laparoscopic appendectomy.

Рецидивирующая боль в животе затрагивает около 10–20 % детей школьного возраста и сопровождается симптоматикой, сходной с острым аппендицитом [9].

Точного определения рецидивирующего болевого синдрома с локализацией в правой подвздошной области и четких диагностических критериев этого состояния как болезни в отечественной практике до сих пор нет [3, 4].

Дети с хронической абдоминальной болью чаще жалуются на головную боль, артралгию, анорексию, рвоту, тошноту, вздутие живота. Однако

убедительных доказательств, свидетельствующих о том, как частота боли, тяжесть болевого синдрома, локализация болей или образ жизни помогают различать функциональные и органические нарушения, не найдено [2].

Часто хроническую абдоминальную боль отождествляют с хроническим аппендицитом (ХА).

Критерием хронизации считается трехмесячный период с наличием как минимум трех эпизодов болевого синдрома, оказывающих влияние на качество жизни пациентов. Диагностическими критериями ХА считается история повторяющихся

болей в правом нижнем квадранте живота и, что особенно важно, с обязательным гистопатологическим подтверждением хронического воспаления в червеобразном отростке, удаленном при проведении аппендэктомии.

Возможно рецидивирующее течение ХА, риск перфорации и развития перитонита, что и определяет показания к оперативному вмешательству [1].

Рецидивирующий аппендицит характеризуется эпизодами острого аппендицита продолжительностью 24–48 часов. Точный механизм хронических рецидивов аппендицита не ясен.

Таким образом, терминология хронических болей в животе у детей имеет множество «синонимов». С нашей точки зрения, наиболее подходящий термин – хронический абдоминальный синдром с локализацией в правой подвздошной области (ХАСППО).

В табл. 1 представлена современная терминология и критерии хронической абдоминальной боли у детей.

Таблица 1

Современная терминология абдоминальной боли в животе

Термины	Значение
Периодические боли в животе (Apley и Naish)	Более трех эпизодов или три эпизода боли в животе, в течение 3 месяцев и более, достаточно сильные, чтобы повлиять на деятельность
Рецидивирующие боли в животе (Apley и Naish)	Распространенная аббревиатура для периодической боли в животе, которая использовалась в литературе для обозначения периодической боли в животе
Хроническая абдоминальная боль	Боли в животе с минимальной продолжительностью 3 месяца; некоторые врачи считают, что боль продолжительностью более 1–2 месяцев может считаться хронической
Римские критерии II абдоминальной боли, связанной с функциональными нарушениями кишечника (Drossman)	Боли в животе в течение, по крайней мере, 12 недель, не обязательно подряд, за предшествующие 12 месяцев (критерий, предлагаемый для синдрома раздраженного кишечника, функциональной диспепсии и функциональной абдоминальной боли)
Функциональная абдоминальная боль (Leung)	Боль в животе, возникающая при отсутствии анатомической аномалии, воспаления или повреждения ткани
Неорганическая абдоминальная боль	Термин, который часто используется взаимозаменяемо с функциональной болью в животе
Психогенная абдоминальная боль	Термин, который часто используется взаимозаменяемо с функциональной болью в животе

Возможной причиной ХАСППО области может быть временная непроходимость аппендикса, связанная с чрезмерной продукцией слизи в просвет червеобразного отростка, фекалитом, опухолью, лимфоидной гиперплазией, инородным телом, перегибами и спайками, фиксирующими червеобразный отросток, инфицированием бактериальной аэробной, анаэробной или смешанной флорой, грибами. При гистологическом изучении визуально нормальных червеобразных отростков с частотой от 2–5 % обнаруживаются специфические патологические изменения: узелковый полиартериит, туберкулез, амебиаз, паразитарные инвазии (шистосомоз, трихомонелез, аскаридоз и др.), актиномикоз, эпителиальные опухоли.

Самыми частыми морфологическими признаками изменений в червеобразном отростке при ХАСППО считаются истончение и склероз слизистой оболочки (79,1 %), липоматоз подслизистого слоя червеобразного отростка (64,8 %), полная или частичная облитерация просвета (49,45 %), плотные каловые массы в просвете (52,7 %), атрофия и склероз в мышечном слое (45,5 %), реже – склеротические изменения серозной оболочки червеобразного отростка. Гистологические находки в 70 % случаев носят характер острого и только в 14 % хронического воспалительного процесса.

В отношении пациентов, оперированных по поводу острого аппендицита, у которых морфологическая картина в удаленных отростках не соответствует критериям острого воспалительного процесса, распространение получил термин «нейрогенная аппендикопатия» (НА) [8]. Считается, что причиной НА является пролиферация нервных волокон и гиперплазия эндокринных клеток в подслизистом слое аппендикса. Пролиферация нервных волокон в аппендиксе, в сочетании с увеличением продукции нейропептидов, таких как VIP (vasoactiveintestinalpeptide) и субстанция Р (SP), считаются специфическими для НА, вызывая симптомы, сходные с острым аппендицитом.

Выбор лечебной тактики при ХАСППО зависит от характера боли, ее интенсивности и локализации, продолжительности, наличия сопутствующих симптомов (диспепсия, головные боли, тревожность, нарушение поведения и качества жизни ребенка) и лабораторных тестов [4]. Существенное влияние на выбор тактики лечения может оказывать мнение родителей, обеспокоенных частыми болями в животе у ребенка, требующих постоянных обращений к врачам.

В помощь практическому врачу разработаны международные прогностические оценочные шкалы, позволяющие объективно учитывать наиболее важные клинические и лабораторные признаки заболевания.

Широкое распространение получили шкала Альварадо, предложенная в 1986 г., модифицированная шкала Альварадо, Педиатрическая шкала аппендицита (табл. 2).

В зависимости от суммы баллов, при оценке по любой из перечисленных шкал, пациенты распределяются на 3 группы.

1-я группа: с низкой суммой баллов (Low-scoregroup): ≤ 3 баллов для шкалы Alvarado и ее модификаций, ≤ 15 баллов для шкалы Lintula. У этой группы больных диагноз «аппендицита» считается маловероятным.

2-я группа: промежуточная группа (Mid-scoregroup): 4–6 баллов шкалы Alvarado и ее модификаций, 16–20 баллов для шкалы Lintula. Данных пациентов необходимо наблюдать в стационаре, повторно осматривать через 4–6 часов, а при увеличении суммы баллов в динамике им может потребоваться операция.

3-я группа: группа с высокой суммой баллов (High-scoregroup): ≥ 7 для шкалы Alvarado, ≥ 21 для шкалы Lintula. Данные пациенты требуют срочного оперативного лечения.

При отсутствии клинических и лабораторных показаний к срочному оперативному лечению по поводу болей в правой подвздошной области, но при сохранении или рецидиве абдоминального синдрома, пациентам проводится комплекс инструментальных (УЗИ брюшной полости, забрюшинного пространства, УЗИ органов малого таза, рентгенологическое исследование с контрастированием ЖКТ и, в частности, илеоцекального угла, ФЭГДС) и лабораторных методов исследования, консультации смежных специалистов (гастроэнтеролог, нефролог, уролог, гинеколог, невролог, психиатр). Обследование проводится для исключения заболеваний, требующих консервативного лечения у следующих групп пациентов:

1. Подростки женского пола с нарушениями менструального цикла.
2. Дети, испытывающие стресс в школе или дома.
3. Дети с хроническими запорами и непереносимостью лактозы.
4. Дети с язвенной болезнью желудка, хроническими неспецифическими заболеваниями кишечника, инфекциями мочевыводящих путей.
5. Дети с МКБ или ЖКБ.

Неинвазивные методы диагностики хронического аппендицита (транскутанное УЗИ, ирригография, КТ) практически во всех исследованиях признаны малоэффективными, однако их проведение необходимо для исключения другой патологии.

Характерными признаками изменений в червеобразном отростке при ХАСППО может быть неравномерное изменение диаметра отростка и его просвета, повышение эхогенности и неоднородность структуры слоев стенки, преимущественно слизистого и подслизистого слоев (рис.).

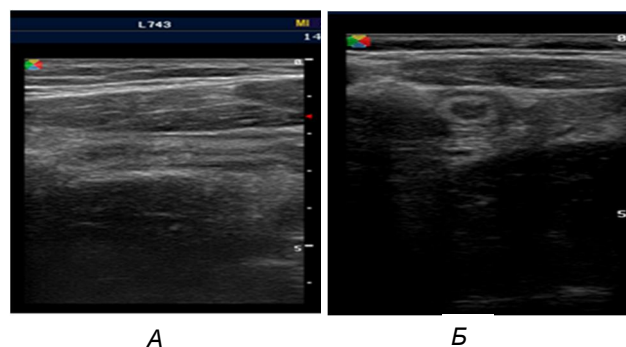


Рис. А – сонограмма больного Б., с ХАСППО (продольное сканирование): неровный, сомкнутый просвет червеобразного отростка, повышение эхогенности подслизистого слоя, неравномерная толщина мышечного слоя; Б – (поперечное сканирование): неравномерная толщина подслизистого и мышечного слоев отростка, повышение эхогенности подслизистого слоя, просвет сомкнут

Таким образом, при хроническом аппендиците проведение неинвазивного обследования в полном объеме либо не объясняет абдоминальный синдром, либо лечение выявленных заболеваний не приносит облегчения. В дальнейшем, как правило,

Таблица 2

Шкалы острого аппендицита

№	Критерии	Шкала Альвараво	Модифицированная шкала Альвараво	Педиатрическая шкала аппендицита
1	Миграция болей в правую подвздошную область (симптом Кохера)	1	1	1
2	Анорексия	1	1	1
3	Тошнота/рвота	1	1	1
4	Симптом Щеткина – Блюмберга	1	1	–
5	«Extrasign» – синдром Ровзинга, «кашлевой» тест, болезненность при ректальном исследовании или прыжках	–	1	2
6	Локальная болезненность в правой подвздошной области	2	2	2
7	Повышение температуры выше 37,3 °С	1	1	1
8	Лейкоцитоз более $10,0 \times 10^9$	2	2	1
9	«Leftshift» – сдвиг лейкоформулы влево, нейтрофилов более 75 %	1	–	1
10	Сумма баллов	10	10	10

таким пациентам, учитывая длительность анамнеза и болевого синдрома, устанавливается диагноз ХАСППО и рекомендуется аппендэктомия.

Купирование абдоминального синдрома после аппендэктомии возможно у 80 % пациентов с ХАСППО [5]. Смотровая лапароскопия позволяет в ряде случаев выявить патологию смежных органов и избежать выполнения «напрасной аппендэктомии» [6, 7]. В большинстве случаев, когда во время смотровой лапароскопии не обнаружено органической причины ХАСППО, рекомендуется выполнить аппендэктомию, даже если сам отток макроскопически не изменен.

ЛИТЕРАТУРА

1. Панасюк А.И., Шурьгина И.А., Быргазов Р.О., Григорьев Е.Г. Хронический аппендицит. Определение понятия, диагностика и лечение // Журнал им. Н.В. Склифосовского Неотложная медицинская помощь. – 2016. – № 3. – С. 74–78.
2. Сажин А.В., Мосин С.В. Клинико-морфологические аспекты хронического аппендицита // Журнал «Хирургия» им. Н.И. Пирогова. – 2007. – № 12. – С. 59–64.
3. Сажин А.В., Мосин С.В., Коджоглян А.А. и др. Принципы дифференцированного подхода к диагностике и лечению больных с подозрением на хронический аппендицит // Журнал «Хирургия» им. Н.И. Пирогова. – 2011. – № 5. – С. 32–38.
4. Смирнов А.Н., Дронов А.Ф., Поддубный И.В. и др. Хронический аппендицит как первопричина длительных рецидивирующих болей в животе у детей // Вопросы современной педиатрии. – 2007. – Т. 6, № 7. – С. 24–28.
5. Хворостов И.Н., Синицын А.Г., Снигур Г.Л. Клинико-морфологические основания для оперативного лечения хронического абдоминального синдрома у детей // Российский педиатрический журнал. – 2017. – Т. 20, № 5. – С. 270–276.
6. Charlesworth P., Mahomed A. Diagnostic laparoscopy and appendectomy for children with chronic right iliac fossa pain an aggregate analysis // J. Pediatric Surg Specialties. – 2009. – No. 3 (1). – P. 9–14.
7. Gedam M.C., et al. Role of elective laparoscopic appendectomy in chronic right lower quadrant pain: a prospective & interventional study // Int. Surg. J. – 2015. – No. 2 (2). – P. 200–203.
8. Grebeldinger S., Radojic B., Meljnikov I., Mocko-Kacanski M. Neurogenic appendicopathy in pediatric patients: A clinical and histopathological entity // Journal of Society for development in new net environment in B&H. – 2012. – Vol. 6, no. 3. – P. 950–961.

9. Petersen S., Hägglöf B.L., Bergström E.I. Impaired health-related quality of life in children with recurrent pain // Pediatrics. – 2009. – No. 124. – P. e759–e767.

REFERENCES

1. Panasyuk A.I., Shurygina I.A., Byrgazov R.O., Grigoryev Y.G. Chronic appendicitis. Khronicheskiy appenditsit. Opredeleniye ponyatiya, diagnostika i lecheniye [Chronic appendicitis. Definition, diagnosing and treatment]. *Zhurnal im. N.V. Sklifosovskogo* [Sklifosovsky Journal of Emergency Medical Care], 2016, no. 3, pp. 74–78. (In Russ., abstr. in Engl.)
2. Sazhin A.V., Mosin S.V. Kliniko-morfologicheskiy easpekty khronicheskogo appendicita [Clinical and morphological aspects of chronic appendicitis]. *Khirurgiya. Zhurnal im. N.I. Pirogova* [Russian Journal of Surgery], 2007, no. 12, pp. 59–64. (In Russ., abstr. in Engl.)
3. Sazhin A.V., Mosin S.V., Kodzhoglyan A.A., et al. Principy differencirovannogo podhoda k diagnostike i lecheniju bol'nyh s podozreniem na hronicheskij appendicit [Principles of differential approach to the diagnostics and treatment of patients with suspected chronic appendicitis]. *Khirurgiya. Zhurnalim. N.I. Pirogova* [Russian Journal of Surgery], 2011, no. 5, pp. 32–38. (In Russ., abstr. in Engl.)
4. Smirnov A., Dronov A., Poddubny I., et al. Khronicheskiy appenditsit kak pervoprichina dlitel'nykh retsdiviruyushchikh boley v zhivote u detey [Chronic appendicitis as an underlying cause of chronic abdominal pain in children]. *Voprosy sovremennoj pediatrii* [Current Pediatrics], 2007, no. 6 (1), pp. 24–28. (In Russ., abstr. in Engl.)
5. Khvorostov I.N., Sinitsyn A.G., Snigyr G.L. Kliniko-morfologicheskie osnovaniya dlja operativnogo lechenija hronicheskogo abdominal'nogo sindroma u detey [Clinical and morphological justifications for the surgical treatment of recurrent abdominal syndrome with right iliac fossa pain in children]. *Rossiiskii Pediatricheskii Zhurnal* [Russian Pediatric Journal], 2017, no. 20 (5), pp. 270–276. (In Russ., abstr. in Engl.)
6. Charlesworth P., Mahomed A. Diagnostic laparoscopy and appendectomy for children with chronic right iliac fossa pain an aggregate analysis. *J. Pediatric Surg Specialties.*, 2009, no. 3 (1), pp. 9–14.
7. Gedam M.C., et al. Role of elective laparoscopic appendectomy in chronic right lower quadrant pain: a prospective&interventional study. *Int. Surg. J.*, 2015, no. 2 (2), pp. 200–203.
8. Grebeldinger S., Radojic B., Meljnikov I., Mocko-Kacanski M. Neurogenic appendicopathy in pediatric patients: A clinical and histopathological entity. *Journal of Society for development in new net environment in B&H*, 2012, vol. 6, no. 3, pp. 950–961.
9. Petersen S., Hägglöf B.L., Bergström E.I. Impaired health-related quality of life in children with recurrent pain. *Pediatrics*, 2009, no. 124, pp. e759–e767.

Контактная информация

Хворостов Игорь Николаевич – д. м. н., зав. кафедрой детской хирургии, Волгоградский государственный медицинский университет, e-mail: ikhvorostov@gmail.com