



# Вестник

ВОЛГОГРАДСКОГО  
ГОСУДАРСТВЕННОГО  
МЕДИЦИНСКОГО  
УНИВЕРСИТЕТА

**ЕЖЕКВАРТАЛЬНЫЙ НАУЧНО-ПРАКТИЧЕСКИЙ ЖУРНАЛ**

**Главный редактор**

В. И. Петров, академик РАМН

**Зам. главного редактора**

М. Е. Стаценко, профессор

**РЕДАКЦИОННАЯ КОЛЛЕГИЯ**

А. Р. Бабаева, профессор  
А. Г. Бебуришвили, профессор  
А. А. Воробьев, профессор  
С. В. Дмитриенко, профессор  
В. В. Жура, доцент  
М. Ю. Капитонова, профессор  
(научный редактор)  
С. В. Клаучек, профессор  
Н. И. Латышевская, профессор  
В. Б. Мандриков, профессор  
И. А. Петрова, профессор  
В. И. Сабанов, профессор  
Л. В. Ткаченко, профессор  
С. В. Туркина (ответственный секретарь)

**РЕДАКЦИОННЫЙ СОВЕТ**

А. Б. Зборовский, академик РАМН  
(Волгоград)  
Н. Н. Седова, профессор  
(Волгоград)  
А. А. Спасов, чл.-кор. РАМН  
(Волгоград)  
В. П. Туманов, профессор  
(Москва)  
А. К. Косоуров, профессор  
(Санкт-Петербург)  
Г. П. Котельников, академик РАМН  
(Самара)  
П. В. Глыбочко, чл.-кор. РАМН  
(Саратов)  
В. А. Батулин, профессор  
(Ставрополь)

**3 (31)**

**ИЮЛЬ–  
СЕНТЯБРЬ  
2009**



VOX  
AUDITA LAETET,  
LITTERA SCRIPTA  
MANET

ИЗДАТЕЛЬСТВО  
ВОЛГМУ

ISSN 1994-9480



9 771994 948340 >

## ЗАКЛЮЧЕНИЕ

1. Рецидивирующие серозные карциномы яичника при сопоставлении с неоплазмами этого органа без возобновления ракового роста имеют меньшие размеры клеток (по цифровой квантиметрии 58,8 против 66,0 мкм<sup>2</sup> соответственно), но большее ядерно-клеточное соотношение (0,54 и 0,46 соответственно).

2. Наиболее информативным морфологическим критерием высокого риска развития раннего (до 6 месяцев) рецидива рака яичников является малый размер клеток первичной опухоли (54,4 мкм<sup>2</sup>) при ядерно-клеточном соотношении 0,51 и выше. Рецидив серозной карциномы яичников в срок позже 6 месяцев наступает при площади ядра 36,2 мкм<sup>2</sup> и выше, размере опухолевой клетки 66,2 мкм<sup>2</sup>, ядерно-клеточном соотношении 0,56 и более.

3. Характер и интенсивность мечения p53 воспроизводим на рутинном клиническом материале, который служит маркером биологического поведения рака и критерием риска возобновления опухолевого роста овариальной карциномы.

4. В серозных неоплазмах с высоким риском повторного ракового роста регистрируется больший индекс пролиферации и сильная обратная корреляционная связь между сроком наступления рецидива

карциномы и уровнем экспрессии антигена ядер пролиферирующих клеток (PCNA).

## ЛИТЕРАТУРА

1. Аксель Е. М., Давыдов М. И. // Злокачественные новообразования в России и странах СНГ в 2000 г. — М., 2002. — С. 85—106.
2. Бохман Я. В. Руководство по онкогинекологии. — Л.: «Гиппократ», 1989. — С. 384—419.
3. Винокуров В. Л. Рак яичников: закономерности метастазирования и выбор адекватного лечения больных. — СПб: ООО «Издательство ФОЛИАНТ», 2004. — 336 с.
4. Орлова Р. В. // Практическая онкология. — 2000. — № 4. — С. 42—44.
5. Пожарисский К. М., Леенман Е. Е. // Архив патологии. — 2000. — Т. 62, № 5. — С. 3—11.
6. Урманчеева А. Ф. // Практическая онкология — 2002. — Т. 3, № 4. — С. 295—304.
7. Berek J. S., Bertelsen K., du Bois A., et al. // Ann. Oncol. — 1999. — № 10 (suppl. 1). — P. 87—92.
8. Ozols R. F. // 10<sup>th</sup> International Congress on Anti-Cancer Treatment. — Paris, 2000. — P. 34—35.

## Контактная информация

**Новичков Евгений Владимирович** — кандидат медицинских наук, доцент кафедры патологической анатомии Кировской государственной медицинской академии, e-mail: novichkovjenya@mail.ru

УДК 616.132-007.271-091-053.31/36

## ПАТОМОРФОЛОГИЧЕСКАЯ ХАРАКТЕРИСТИКА ИЗМЕНЕНИЙ АОРТЫ ПРИ КОАРКТАЦИИ У ДЕТЕЙ ПЕРВОГО ГОДА ЖИЗНИ

**С. С. Тодоров**

*Ростовский научно-исследовательский институт акушерства и педиатрии*

Коарктация аорты у грудных детей сочетается с системными врожденными сердечно-сосудистыми заболеваниями в 67,5 % случаев. Есть морфологические особенности в структуре различных частей аорты с коарктацией.

*Ключевые слова:* грудные дети, коарктация аорты, патоморфологическая характеристика.

## PATHOMORPHOLOGICAL CHARACTERISTICS OF AORTIC CHANGES IN COARCTATION IN INFANTS

**S. S. Todorov**

Coarctation of aorta in infants combines with systemic congenital cardiac and vascular diseases in 67,5 % of cases. There are morphological peculiarities in the structure of different parts of aorta with coarctation.

*Key words:* infants, coarctation of aorta, pathomorphological characteristics.

Врожденные пороки сердца (ВПС) и аорты представляют актуальную проблему в детской кардиологии, кардиохирургии, патологии. Это обусловлено увеличением частоты встречаемости ВПС до 30 % всех врожденных пороков развития [1], что в 11 % служит причиной младенческой смертности [2].

В настоящее время появляется возможность раннего оперативного лечения ВПС и аорты. В этой связи возрастает необходимость тщательного морфологического исследования сердца и сосудов при врожденных аномалиях. Особое место среди ВПС и пороков аорты занимает коарктация аорты (КА). До

сих пор дискуссионными остаются вопросы этиологии, патогенеза, принципы классификации КА. КА составляет 0,23—0,33/1000 новорожденных, среди всех ВПС встречается в 6 %, среди критических ВПС — в 10 % [3]. Имеются сведения, что КА сочетается с ВПС (70 %) [3].

При морфологическом исследовании стенок аорты и ее ветвей различают: 1) локальную КА; 2) КА с тубулярным сужением ее перешейка; 3) КА с гипоплазией ее дуги. В зависимости от локализации артериального протока выделяют предуктальную, юкстдадуктальную, постдуктальную КА.

Морфологические исследования стенки аорты в области коарктации проксимальнее и дистальнее и представлены лишь характеристикой состояния интимы, в которой развивается соединительная ткань [4, 5]. Однако до сих пор остается неясным, что лежит в основе формирования коарктации — патология гладких миоцитов, волокнистых структур (эластина, коллагена) или их сочетание [7]. Недостаточно описаны структурные изменения самой стенки аорты при этом патологическом процессе [6].

## ЦЕЛЬ РАБОТЫ

Проведение сравнительного морфологического анализа состояния структурных компонентов стенки разных отделов аорты при ее коарктации для уточнения характера и степени ее повреждения.

## МЕТОДИКА ИССЛЕДОВАНИЯ

Нами изучены 351 история болезни и протоколы вскрытий умерших детей первого года жизни на базе отделения патологической анатомии НИИ акушерства и педиатрии г. Ростова-на-Дону за 2000—2005 гг. В 40 наблюдениях (11,4 %) встретилась КА. Умершие дети были распределены по возрасту: от 0 до 7 суток жизни (16 набл.), 7—28 сут. жизни (8 набл.), 28 сут. — 1/2 года (16 набл.). Среди умерших детей с КА преобладали мальчики (28 набл., 70 %).

## РЕЗУЛЬТАТЫ ИССЛЕДОВАНИЯ И ИХ ОБСУЖДЕНИЕ

Анализ собственных данных показал, что в 27 набл. (67,5 %) КА сочеталась с ВПС. В 9 набл. КА сочеталась с множественными ангиодисплазиями сосудов легких, артерио-венозными макро-микромальформациями головного мозга, синдромом Штурге-Вебера. В 4 случаях КА обнаруживалась при хромосомных и генетических заболеваниях (синдромах Дауна, Шерешевского-Тернера, Ивемарка, незавершенном остеогенезе). В 9 набл. КА сочеталась с внутриутробной инфекцией, в том числе ДНК-вирусной (герпетической, цитомегаловирусной, 2 набл.), токсоплазменной (6 набл.), листериозной (1 набл.). В 3 наблюдениях при КА отмечались аномалии устьев коронарных артерий, нару-

шение их ветвления, двойное отхождение от аорты и легочной артерии.

При вскрытии разных отделов аорты при КА проводилась ее морфометрия, данные заносились в таблицу с последующей математической обработкой. Выявлено, что в 35 набл. (87,5 %) имелась коарктация перешейка аорты, в 5 случаях отмечалось сужение в области проксимального отдела дуги аорты. В 22 случаях (55 %) КА сочеталась с аневризмой заднебоковой стенки восходящего отдела аорты, в 10 случаях (25 %) такого сочетания выявлено не было. В 17 наблюдениях (42,5 %) совместно с КА отмечалась гипоплазия грудного и брюшного отдела аорты. В 4 случаях наряду с КА имелась врожденная патология клапанного аппарата аорты: субаортальный стеноз (2), двустворчатый клапан (1), четырехстворчатый клапан (1).

Кусочки стенок аорты, вырезанные из разных отделов ее, маркировали, фиксировали в нейтральном растворе формалина, после обычной проводки заливали в парафин. Гистологические срезы окрашивались гематоксилином-эозином, альциановым синим в сочетании с ШИК-реакцией, пикрофуксином по Ван-Гизону с докраской резорцином-фуксином. Иммуногистохимическое исследование выполнено в 7 наблюдениях с выявлением коллагена I, III типов, эластина в стенке аорты.

Морфологическое исследование разных отделов аорты при КА выявило следующие изменения. В полулунных клапанах аорты наблюдался мукоидный отек стромы, разволокнение эластических волокон, вплоть до полного их отсутствия (рис. 1). В отдельных участках стромы клапанов аорты отмечалось развитие рыхлой соединительной ткани, содержащей коллагеновые волокна, коллаген I типа. Такие же изменения были обнаружены в субэндокардии, где отмечалось развитие рыхлой соединительной ткани, богатой крупными фибробластами. Эти изменения расценивались как своеобразная дисплазия клеток соединительной ткани с развитием фиброэластоза.

В стенке восходящей аорты отмечалось истончение всех слоев, гипоэластоз вплоть до развития «плешей» (рис. 2). В среднем слое аорты количество гладких миоцитов было снижено, имелись полости в виде кист, содержащие кислые мукополисахариды, вокруг них — неравномерное распределение грубых коллагеновых волокон. Иммуногистохимическое исследование в этих участках выявляло увеличение содержания коллагена I типа и уменьшение содержания коллагена III типа. В 3 наблюдениях в стенке восходящей аорты со стороны интимы обнаруживались липиды, пенисные клетки, расположенные вокруг жировых частиц, что свидетельствовало о наличии раннего атеросклероза.

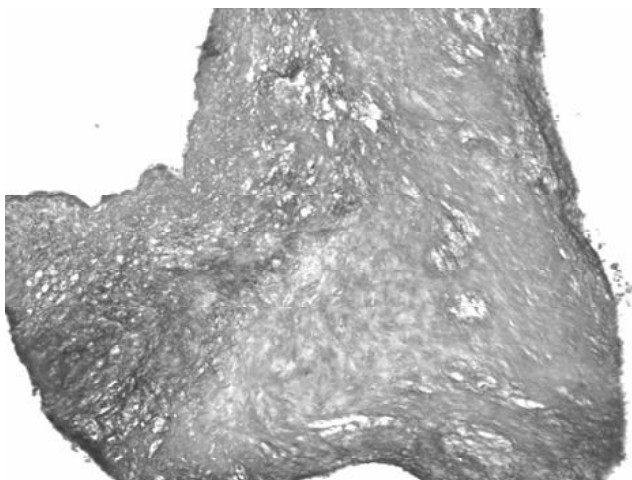


Рис. 1. Полулунный клапан аорты у ребенка с коарктацией аорты: мукоидный отек, разволокнение эластических волокон. Окр. ШИК-реакция с докраской альциановым синим. x100

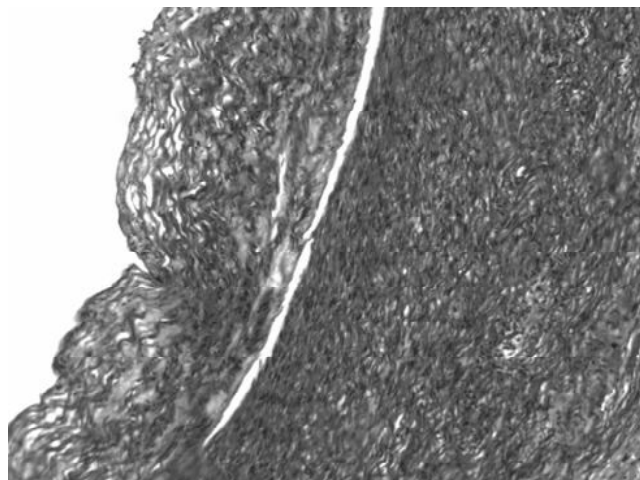


Рис. 3. В стенке грудной аорты — утолщение интимы, фиброз, образование кист, заполненных кислыми мукополисахаридами. Окр. ШИК-реакция. x100

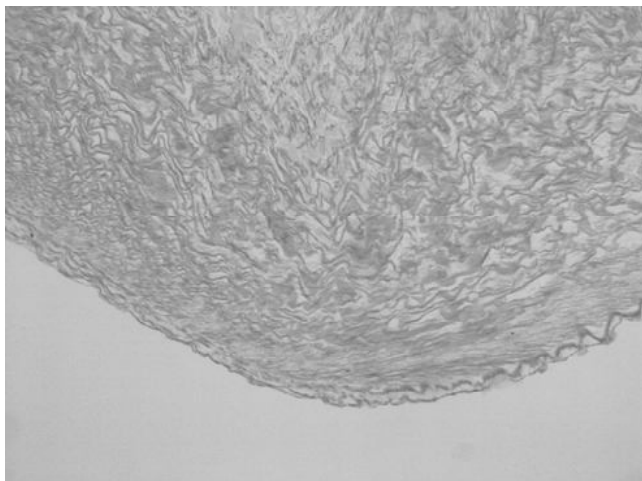


Рис. 2. В стенке восходящей аорты отмечается гипоэластоз, фрагментация эластических волокон, образование «плешей». Окр. по Вейгерту x100

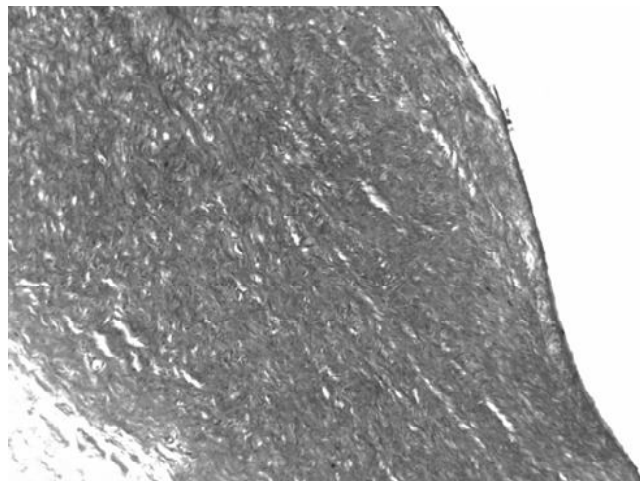


Рис. 4. В стенке грудной аорты — резкое утолщение интимы, меди, пролиферация гладких миоцитов среднего слоя, большое количество коллагеновых волокон. Окр. гематоксилином-эозином в докраске по Ван-Гизону. x100

В грудном отделе аорты отмечалось неравномерное утолщение интимы, содержащей большое количество фибробластов, коллагеновых волокон, среди которых выявлялся коллаген I типа. В среднем слое аорты имелись участки опустошения клеток с очаговой пролиферацией гладких миоцитов вокруг них, неравномерная инфильтрация стенки кислыми мукополисахаридами (рис. 3, 4). В адвентиции аорты было отмечено ангиоматоз стромы, перекалибровка просветов мелких артерий и артериол, что вероятно указывало на наличие коллатерального кровотока.

В грудном отделе аорты дистальнее места КА и брюшной аорте отмечалась гипоплазия всех слоев стенки ее, гипоэластоз, фрагментация волокнистых структур.

## ЗАКЛЮЧЕНИЕ

Таким образом, проведенное сравнительное морфологическое исследование показало, что КА в 67,5 % сочетается с ВПС, другими пороками. Это, по-видимому, указывает на системный характер поражения клеток и волокон соединительной ткани и является проявлением ее дисплазии.

При КА наиболее уязвимыми участками являются восходящий отдел, где возникают аневризма, гипоплазия стенок, кистозный медионекроз с накоплением кислых мукополисахаридов в стенке аорты. В грудной аорте имеются фиброзно-дистрофические изменения, наблюдаемые во всех слоях сосудистой стенки.

Мы считаем, что патологические изменения структуры гладких миоцитов и нарушенный синтез

мукополисахаридов в стенке аорты, с одной стороны, и нарушение соотношения коллагена I и III типов, с другой стороны, лежат в основе КА.

## ЛИТЕРАТУРА

1. Бокерия Л. А., Гудкова Р. Г. // Болезни и врожденные аномалии системы кровообращения. — М., 2002.
2. Осокина Г. Г., Абдулатипова И. В. // Физиология и патология сердечно-сосудистой системы у детей первого года. — М., 2002. — С. 146—160.
3. Шарыкин А. С. Врожденные пороки сердца. М., 2005.
4. Alberts G. F., Hsu D. K., Peifley K. A., Winkles J. A. // Circ. Res. — 1994. — Vol. 75. — P. 261267.

5. Alberts G. F., Peifley K. A., Johns A., Kleha J. F., Winkles J. A. // J. Biol. Chem. — 1994. — Vol. 269. — P. 10112—10118.

6. Aoyagi M., Yamamoto S., Azuma H., Yamamoto M. // Histochem. Cell Biol. — 1999. — Vol. 111. — P. 419—428.

7. Sergei D. Rybalkin, Chen Yan, Karin E. Bornfeldt, Joseph A. Beavo // Circ. Res. — 2003. — Vol. 93. — P. 280.

## Контактная информация

**Тодоров Сергей Сергеевич** — кандидат медицинских наук, заведующий отделением патологической анатомии Ростовского научно-исследовательского института акушерства и педиатрии, e-mail: sertodorov@mail.ru

УДК 612.13:616.1

## МЕДЛЕННО-ВОЛНОВАЯ ВАРИАБЕЛЬНОСТЬ СОСУДИСТОГО КРОВООБРАЩЕНИЯ В ЗРЕЛОМ ВОЗРАСТЕ (I ПЕРИОДЕ)

**В. В. Наумова, Е. С. Земцова**

*Новокузнецкий государственный институт усовершенствования врачей,  
Научно-исследовательский институт комплексных проблем гигиены и профессиональных заболеваний  
Сибирского отделения РАМН*

Проведен анализ variability амплитуды пульсации аорты (АПА) и амплитуды пульсации микрососудов I пальца стопы (АПМ) у практически здоровых мужчин и женщин 22—35 лет. Установлено, что в спектре variability АПА превалирует высокочастотная составляющая спектра (0,15—0,5 Гц), связанная с дыханием; в спектре variability АПМ доминирует очень низкочастотная составляющая (0,025—0,075 Гц), являющаяся маркером гуморально-метаболической регуляции. Выявлены гендерные особенности абсолютных и относительных спектральных показателей variability пульсации сосудов.

*Ключевые слова:* сосудистое кровообращение, амплитуда пульсации, возрастные особенности.

## SLOW-WAVE VARIABILITY OF VASCULAR CIRCULATION IN ADULTS (PERIOD)

**V. V. Naumova, E. S. Zemtsova**

An analysis of the variability of aortic pulse amplitude (APA) and microvascular pulse amplitude (MPA) of great toe has been performed in apparently healthy men and women aged 22—35. Power spectral analysis of APA variability showed the prevalence of high-frequency (HF) oscillation range (0,15—0,5 Hz) associated with respiration; and the prevalence of very low-frequency (VLF) oscillation (0,025—0,075 Hz) in MPA variability, which was found to be the marker of humoral-metabolic regulation. There were found gender related specifications of absolute and relative indices of vascular pulse variability.

*Key words:* vascular circulation, pulse amplitude, gender related specifications.

Колебательные процессы являются фундаментальным свойством живой материи. Эти колебания можно зарегистрировать во всех системах организма. В последние годы особый интерес проявляется к анализу медленных колебаний кровообращения из-за их высокой информативности и прогностической значимости. Анализ variability параметров гемодинамики (ВПГ), и в частности ритма сердца, является современной неинвазивной методологией оценки состояния регуляторных процессов в организ-

ме и широко используется в прикладной физиологии, профилактической и клинической медицине [1, 3, 13].

Сегодня актуальным представляется изучение медленных колебаний параметров гемодинамики у здоровых лиц разного возраста и пола с целью выделения нормативных показателей. В опубликованных работах рассматриваются, как правило, возраст-половые аспекты variability ритма сердца [2, 4, 7]. Работы по оценке variability других параметров кровообращения (ударного объема кро-

<p><i>Калягин А. Н.</i> ПРОГНОЗИРОВАНИЕ ТЕЧЕНИЯ ХРОНИЧЕСКОЙ СЕРДЕЧНОЙ НЕДОСТАТОЧНОСТИ У БОЛЬНЫХ МИТРАЛЬНО-АОРТАЛЬНЫМИ РЕВМАТИЧЕСКИМИ ПОРОКАМИ СЕРДЦА 50</p>	<p><i>Kalyagin A. N.</i> FORECASTING THE COURSE OF CHRONIC HEART FAILURE IN PATIENTS WITH MITRAL VALVULAR DISEASE 50</p>
<p><i>Арестова О. А., Дудченко Г. П.</i> ОПТИМИЗАЦИЯ ПРЕАНАЛИТИЧЕСКОГО ЭТАПА КОЛИЧЕСТВЕННОГО ОПРЕДЕЛЕНИЯ МОЧЕВИНЫ НА КОЖЕ 54</p>	<p><i>Arestova O. A., Dudchenko G. P.</i> OPTIMIZATION OF PREANALYTICAL STAGE OF QUANTIFICATION OF UREA CONTENT IN SKIN 54</p>
<p><i>Тихонов С. Н., Ротов К. А., Алексеев В. В., Снатёнков Е. А., Храпова Н. П.</i> ФЕРМЕНТАТИВНАЯ АКТИВНОСТЬ ПЕЧЕНИ ЭКСПЕРИМЕНТАЛЬНЫХ ЖИВОТНЫХ ПРИ ВВЕДЕНИИ ЛИПОСОМАЛЬНОГО ЦЕФАЗОЛИНА 57</p>	<p><i>Tikhonov S. N., Rotov K. A., Alekseev V. V., Snatenkov E. A., Khrapova N. P.</i> ENZYMATIC ACTIVITY OF LIVER IN EXPERIMENTAL ANIMALS UPON INTRODUCTION OF LIPOSOMAL ZEFAZOLIN 57</p>
<p><i>Аксёнова Т. А., Горбунов В. В., Пархоменко Ю. В.</i> АРТЕРИАЛЬНАЯ ГИПЕРТЕНЗИЯ, ГИПЕРХОЛЕСТЕРИНЕМИЯ И ДРУГИЕ ФАКТОРЫ РИСКА ЗАБОЛЕВАНИЙ СЕРДЦА У СТУДЕНТОВ МЕДИЦИНСКОГО ВУЗА 60</p>	<p><i>Aksionova T. A., Gorbunov V. V., Parkhomenko U. V.</i> ARTERIAL HYPERTENSION, HYPERCHOLESTEROLEMIA AND OTHER CARDIAC RISK FACTORS IN MEDICAL STUDENTS 60</p>
<p><i>Вохминцева Л. В., Рымарь С. С.</i> КИСЛОРОДЗАВИСИМАЯ БИОЦИДНОСТЬ НЕЙТРОФИЛОВ У КРЫС С ВОСПАЛЕНИЕМ В ПАРОДОНТЕ, ПРОТЕКАЮЩИМ НА ФОНЕ ГИПОТИРЕОЗА 63</p>	<p><i>Vokhmintseva L. V., Rymar S. S.</i> OXYGEN-RELATED BIOCIDITY OF NEUTROPHILS IN RATS WITH PARODONTAL INFLAMMATION IN HYPOTHYROIDISM 63</p>
<p><i>Инжутова А. И.</i> ИНГИБИТОРЫ АНГИОТЕНЗИНПРЕВРАЩАЮЩЕГО ФЕРМЕНТА (АПФ) С ВЫСОКОЙ ТРОПНОСТЬЮ К ТКАНЕВОМУ (ЭНДОТЕЛИАЛЬНОМУ) АПФ ЯВЛЯЮТСЯ ПРЕПАРАТАМИ ВЫБОРА ЛЕЧЕНИЯ БОЛЬНЫХ ГИПЕРТОНИЧЕСКОЙ БОЛЕЗНЬЮ, ОСЛОЖНЕННОЙ ОСТРЫМ НАРУШЕНИЕМ МОЗГОВОГО КРОВООБРАЩЕНИЯ 67</p>	<p><i>Inzhutova A. I.</i> INHIBITORS OF ANGIOTENSIN-CONVERTING ENZYME WITH HIGH TROPISM TO TISSUE (ENDOTHELIAL) ACE ARE DRUGS OF CHOICE IN HYPERTENSION COMPLICATED BY ACUTE LESION OF CEREBRAL CIRCULATION 67</p>
<p><i>Новичков Е. В.</i> ОПРЕДЕЛЕНИЕ СТЕПЕНИ РИСКА РЕЦИДИВА ОВАРИАЛЬНОГО РАКА ПО ДАННЫМ МОРФОМЕТРИЧЕСКОГО И ИММУНОГИСТОХИМИЧЕСКОГО ИССЛЕДОВАНИЯ ПЕРВИЧНОЙ ОПУХОЛИ 70</p>	<p><i>Novichkov Ye. V.</i> DEFINING RISK DEGREE OF OVARIAN CANCER RECURRENCES USING MORPHOMETRICAL AND IMMUNOHISTOCHEMICAL RESEARCH OF A PRIMARY TUMOR 70</p>
<p><i>Тодоров С. С.</i> ПАТОМОРФОЛОГИЧЕСКАЯ ХАРАКТЕРИСТИКА ИЗМЕНЕНИЙ АОРТЫ ПРИ КОАРКТАЦИИ У ДЕТЕЙ ПЕРВОГО ГОДА ЖИЗНИ 73</p>	<p><i>Todorov S. S.</i> PATHOMORPHOLOGICAL CHARACTERISTICS OF AORTIC CHANGES IN COARCTATION IN INFANTS 73</p>
<p><i>Наумова В. В., Земцова Е. С.</i> МЕДЛЕННО-ВОЛНОВАЯ ВАРИАБЕЛЬНОСТЬ СОСУДИСТОГО КРОВООБРАЩЕНИЯ В ЗРЕЛОМ ВОЗРАСТЕ (I ПЕРИОДЕ) 76</p>	<p><i>Naumova V. V., Zemtsova E. S.</i> SLOW-WAVE VARIABILITY OF VASCULAR CIRCULATION IN ADULTS (PERIOD I) 76</p>
<p><i>Спирidonov Е. Г., Акинчиц А. Н., Калмыкова О. П., Егин Е. И., Пашенко Л. Л., Парфенова А. А.</i> ВОЗМОЖНОСТИ КОМПЬЮТЕРНОЙ ТОМОГРАФИИ В ДИАГНОСТИКЕ ОЧАГОВЫХ ПОРАЖЕНИЙ ПЕЧЕНИ 81</p>	<p><i>Spindonov E. G., Akinchits A. N., Kalmykova O. P., Yegin E. I., Pashenko L. L., Parfenova A. A.</i> POSSIBILITIES OF COMPUTERIZED TOMOGRAPHY IN DIAGNOSTICS OF FOCAL LESIONS OF LIVER 81</p>
<p><i>Сметанкин И. Г.</i> НЕКОТОРЫЕ АСПЕКТЫ ПРИМЕНЕНИЯ БИМАНУАЛЬНОЙ МЕТОДИКИ УДАЛЕНИЯ ХРУСТАЛИКА ПРИ ЕГО РЕФРАКЦИОННОЙ ЗАМЕНЕ 86</p>	<p><i>Smetankin I. G.</i> SOME ASPECTS OF BIMANUAL METHOD OF LENS REMOVAL IN ITS REFRACTIVE REPLACEMENT 86</p>
<p><i>Мандриков В. Б., Краюшкин А. И., Богданова Е. А., Царапкин Л. В.</i> МОРФОФУНКЦИОНАЛЬНЫЙ ПРОФИЛЬ ПОДРОСТКОВ КАЛМЫКИИ 88</p>	<p><i>Mandrikov V. B., Krayushkin A. I., Bogdanova E. I., Tsarapkin L. V.</i> MORPHO-FUNCTIONAL PROFILE OF ADOLESCENTS IN KALMYKIA 88</p>
<p><i>Ткаченко Л. В., Гущина М. Ю., Колесниченко О. А.</i> ВОССТАНОВЛЕНИЕ РЕПРОДУКТИВНОГО ЗДОРОВЬЯ У ЖЕНЩИН МАЛОИНВАЗИВНЫМИ МЕТОДАМИ 92</p>	<p><i>Tkachenko L. V., Gushina M. Yu., Kolesnichenko O. A.</i> RECOVERY OF WOMEN'S REPRODUCTIVE HEALTH WITH LOW INVASIVE METHODS 92</p>
<p><i>Токарева Ю. М., Чижова В. М.</i> ПРИМЕНЕНИЕ ФАКТОРНОГО АНАЛИЗА ДЛЯ ОЦЕНКИ КАЧЕСТВА МЕДИЦИНСКОЙ ПОМОЩИ 96</p>	<p><i>Tokareva Yu. M., Chizhova V. M.</i> FACTOR ANALYSIS APPLICATION FOR EXAMINE MEDICAL CARE QUALITY 96</p>