

КЛИНИЧЕСКАЯ МЕДИЦИНА

УДК 616.411-001.4-092.4

ОРГАНОСОХРАНЯЮЩАЯ ОПЕРАЦИЯ ПРИ ТРАВМАТИЧЕСКИХ РАЗРЫВАХ ПОЧКИ В ЭКСПЕРИМЕНТЕ

С. М. Юлдашев, Т. И. Мустафин, Л. Г. Булыгин, Д. С. Куклин, М. Т. Юлдашев

Башкирский государственный медицинский университет

Аннотация: авторы приводят результаты экспериментальных исследований по восстановлению целостности и совершенствованию гемостаза при травматических разрывах почки. Применение аллопластического биоматериала серии "Аллоплант" (ТУ 42-2-537-93) при ушивании раны поврежденной почки дает возможность добиться надежного гемостаза и заживления дефекта в оптимальные сроки и восстановления функциональной компенсации органа, по сравнению с традиционными методами.

Ключевые слова: разрыв почки, гемостаз, восстановление почки, аллоплант.

Повреждения почек составляют от 14,8 до 72,6 % среди всех закрытых травм внутренних органов [7, 13]. Общая летальность в послеоперационном периоде, по данным авторов, варьируется от 3 до 33,9 %. [8, 12]. Большое количество нефрэктомий при травмах почек привело к изучению вопроса о сохранении этого важного органа [2, 16]. Основной задачей для сохранения травмированной почки является достижение надежного гемостаза [1, 6].

Известные в литературе методы гемостаза (ушивание, тампонада раны почки мышцей, жировой клетчаткой, сальником и т. д.) не всегда помогают достигать надежной остановки кровотечения из травмированной почки [3, 7, 8]. Кроме того, развивается деформация органа с нарушением соотношений структурных элементов почки, воспалительные процессы, образование камней, гидронефроз, сморщивание почки и хроническая почечная недостаточность и т. д.

При глубоких и множественных повреждениях почки применение препаратов "Тахокомб", "Капрофер" и т. д., не эффективно, ибо при этом наступает скопление гематомы под пластиной и развивается вторичное кровотечение со всеми последствиями.

Таким образом, актуальной остается проблема разработки более надежных способов гемостаза и восстановления целостности травматических повреждений почки для сохранения органа.

ЦЕЛЬ РАБОТЫ

Разработать способ восстановления целостности поврежденной почки и надежного гемостаза путем применения препаратов аллопластического биоматериала серии "Аллоплант" (губчатый, нити, порошкообразный) ТУ 42-2-537-93.

МЕТОДИКА ИССЛЕДОВАНИЯ

Нами проведены 2 серии экспериментов на кроликах породы шиншилла весом 3–3,5 кг. Оперативные вмешательства проводились с соблюдением всех правил асептики и антисептики под общим обезболиванием.

I серия экспериментов (контрольная группа) на 5 кроликах. Под общим обезболиванием с соблюдением правил асептики и антисептики производили люмботомию слева. В рану выводили левую почку (размеры 3,0×2,0×1,5 см). На верхнем полюсе наносили скальпелем резаную рану длиной 1,5 см, глубиной 0,5 см. На рану накладывали кетгутовые швы, достигался гемостаз и восстановление целостности почки. Рану от люмботомии ушивали наглухо. Для исследования процесса регенерации на гистологических препаратах брали кусочки почечной ткани, где была нанесена и ушита рана. Релюмботомию и извлечение кусочков почечной ткани производили также под общим обезболиванием с соблюдением асептики и антисептики через 7, 14, 21, 30 и 60 суток после операции.

II серия экспериментов (основная группа) на 5 кроликах. Так же под общим обезболиванием с соблюдением правил асептики и антисептики производили люмботомию слева. В рану выводили левую почку размерами 3×2×1,5 см. На верхнем полюсе почки наносили рану скальпелем длиной 1,5 см и глубиной 0,5 см. В глубину раны устанавливали губчатый препарат серии "Аллоплант" размерами 1,0×0,5 см. Рану ушивали шовным материалом серии "Аллоплант", достигая, таким образом, гемостаза и восстановления целостности почки. Поверх шва производили обработку порошкообразным препаратом "Аллоплант". Рану от люмботомии зашивали наглухо.

Для исследования процесса регенерации брали послойно кусочки почечной ткани в области раны через 7, 14, 21, 30 и 60 дней.

Взятый материал фиксировался в 10 %-м нейтральном формалине. После заливки в парафин получали серийные гистологические срезы и окрашивали их гематоксилином и эозином, а также пикрофуксином по ван Гизону.

РЕЗУЛЬТАТЫ ИССЛЕДОВАНИЯ И ИХ ОБСУЖДЕНИЕ

У животных первой серии (рана почки была ушита традиционным способом) спустя 14 дней после операции обнаруживались значительные морфологические изменения как со стороны раневого дефекта, так и со стороны окружающей паренхимы. В области дефекта ткани почки встречались единичные мелкие очаги некроза с окружающей лейкоцитарной инфильтрацией. Также обнаруживались участки, характеризующие различные этапы формирования соединительнотканного рубца: островки грануляционной ткани и обширные участки новообразованной фиброзной ткани с массивными волокнистыми образованиями и высоким содержанием клеточных элементов (рис. 1). Среди последних преобладали макрофаги, фибробласты с примесью лимфоцитов и полиморфноядерных лейкоцитов. Структура рубца хорошо прослеживалась при окраске пикрофуксином по методу ван Гизона (рис. 2).

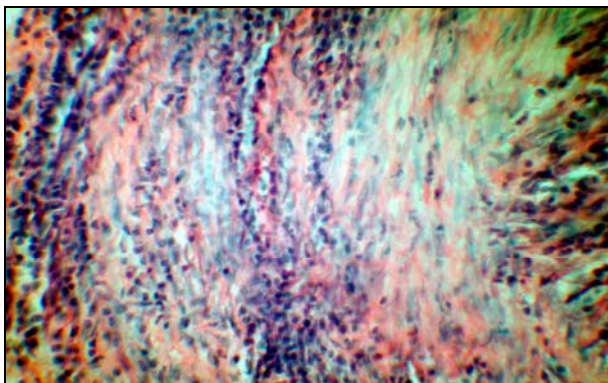


Рис. 1. Обширные участки новообразованной фиброзной ткани с массивными волокнистыми образованиями и высоким содержанием клеточных элементов. Первая серия опыта 7 дней. Окр. гематоксиллин и эозин. Ув. $\times 100$.

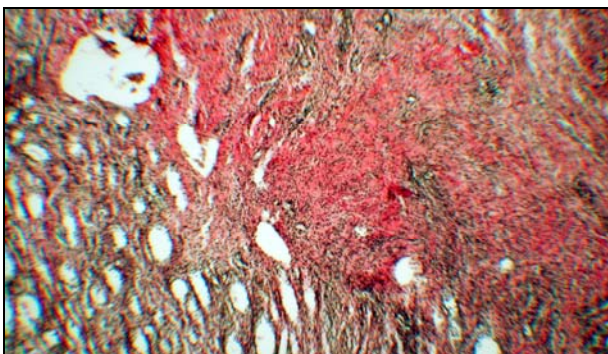


Рис. 2. Обширные участки новообразованной фиброзной ткани с массивными волокнистыми образованиями и высоким содержанием клеточных элементов. Первая серия опыта 7 дней. Окр. пикрофуксином по ван Гизону. Ув. $\times 400$

В сохранившейся паренхиме почки по периферии дефекта обнаруживались дистрофические изменения эпителия канальцев с его частичной десквамацией и образованием цилиндров, а также проявления нарушенной внутривисочечной гемодинамики. Последние заключались в малокровии капиллярных петель клубочков и полнокровии сосудов мозгового вещества с нарастающим интерстициальным отеком, что могло свидетельствовать о шунтировании крови. Таким образом, в динамике заживления раневого дефекта почки при ушивании традиционным способом можно отметить довольно грубый характер фиброобразования почечной паренхимы, с распространением рубцовой ткани в довольно широких пределах, склерозом структурных элементов органа. Наряду с этим наблюдается значительная воспалительная активность, на что указывает обилие лейкоцитов и наличие мелких очагов деструкции. Данное обстоятельство, по-видимому, затрудняет и замедляет процессы регенерации.

У животных второй серии (рана почки ушита с применением аллопластических биопрепаратов серии "Аллоплант") отмечались значительные различия в динамике раневого процесса по сравнению с контрольной. Через 7 дней после операции в области дефекта обнаруживалась фрагментированная и диссоциированная ткань аллопланта. В пограничных участках наблюдалась выраженная инвазия клеток мононуклеарного ряда между фрагментами аллопланта, которые по периферии частично замещались макрофагальным инфильтратом с образованием тонкостенных сосудов (рис. 3). В паренхиме почки по периферии дефекта регистрировался небольшой коллапс и малокровие клубочков, расширение канальцев с дистрофическими изменениями эпителия и полнокровие сосудов стромы. К 21-му дню опыта ткань препарата аллогенного биоматериала была в значительной степени резорбирована. При окраске пикрофуксином были хорошо видны участки новообразованной соединительной ткани, располагающиеся как диффузно, так и в виде прослоек, проникающих между небольшими сохранившимися фрагментами аллогенного биопрепарата (рис. 4). Также имелся диффузный клеточный инфильтрат, представленный, в основном, макрофагами и фибробластами. Обращало внимание отсутствие очагов деструкции и лейкоцитарных инфильтратов, что могло свидетельствовать о подавлении островоспалительной реакции. Крайне малое количество лимфоцитов в инфильтрате предполагало низкую активность специфических иммунных процессов вокруг биопрепарата. В указанные сроки снижалась выраженность дистрофических и гемодинамических изменений в окружающей почечной паренхиме. По периферии раневого дефекта можно было обнаружить извитые почечные канальцы с восстановленной эпителиальной выстилкой (рис. 5).

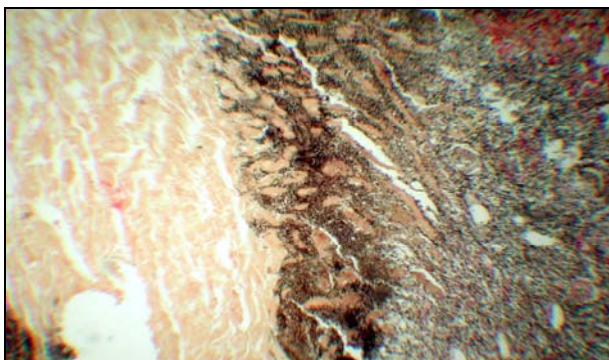


Рис. 3. Инвазия мононуклеаров между фрагментами аллопластического биопрепарата, справа – макрофагальный инфильтрат с новообразованными микрососудами, слева – сохранившийся фрагмент "Аллопланта". Вторая серия опыта 7 дней. Окр. пикрофуксином по ван Гизону. Ув. ×100

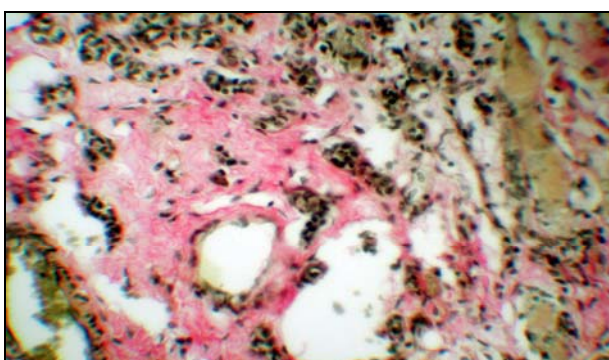


Рис. 4. Участки новообразованной соединительной ткани, проникающей между небольшими сохранившимися фрагментами аллопластического биопрепарата. Вторая серия опыта 21 день. Окр. пикрофуксином по ван Гизону. Ув. ×400

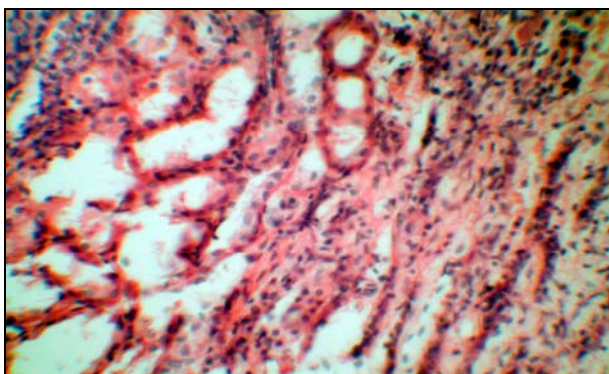


Рис. 5. Восстановление эпителиальной выстилки извитых почечных канальцев, сохранивших базальную мембрану. По периферии сформированного нежного соединительнотканного рубца воспалительная реакция не выражена. Вторая серия опыта. 60 дней. Окр. гематоксилином и эозином. Ув. ×400.

Нефроны были значительно увеличены в объеме, цитоплазма их представлялась мелкозернистой, а ядра – гиперхромными. Спустя 60 дней от начала опыта в почке животного второй серии обнаруживался сформированный соединительнотканый рубец, отличающийся небольшими размерами, тонкой рыхлой структурой с достаточным количеством сосудов. Рубцовая ткань не

распространялась глубоко в окружающую почечную паренхиму. Воспалительная активность практически отсутствовала, признаки гемодинамических расстройств и дистрофические изменения паренхиматозных элементов не определялись.

ЗАКЛЮЧЕНИЕ

Таким образом, при сравнении морфологических изменений динамики заживления раневого дефекта почки у животных двух серий можно отметить следующее. При традиционном способе ушивания раны почки заживление проходило довольно медленно, с формированием развернутой картины острого воспаления, с элементами деструкции ткани. В исходе формировался грубый рубец, глубоко распространяющийся в окружающую паренхиму органа со склерозом его структурно-функциональных элементов и дистрофическими изменениями сохранившихся отделов нефронов. При использовании аллогенного биоматериала картина менялась. Воспалительная реакция была выражена крайне слабо, деструктивные изменения не выявлялись. Ткань аллогенного биоматериала в значительной степени резорбировалась, в основном, с участием макрофагов при практически полном отсутствии клеток лимфоидного ряда, что могло свидетельствовать об ее крайне низкой иммуногенности. В исходе формировался рубец более тонкого и рыхлого характера с достаточным количеством кровеносных сосудов.

При сохранении базальной мембраны извитых почечных канальцев, зачастую эпителиальная выстилка восстанавливается в условиях целостности других структур и постепенно нормализуется функция целого нефрона [Серов В. В. и др. 1983]. В случаях применения аллопластического биоматериала серии "Аллоплант", предназначенного для объемных тканевых дефектов, некоторую активизацию восстановительных процессов в эпителии извитых канальцев можно связать со свойствами аллогенного биоматериала. Подобная трактовка свойств материала "Аллоплант" приводится в монографии С. А. Муслимова (2000 г.) в контексте их использования на других биологических объектах исследования. Образование в этих условиях небольших размеров рубца важно, в плане компенсации функциональной активности поврежденной почки.

При ушивании раны поврежденной почки традиционным способом трудно достигается гемостаз и восстановление целостности органа, что согласуется с результатами гистологических исследований.

При ушивании раны поврежденной почки с применением аллопластического биоматериала серии "Аллоплант" достигается надежный гемостаз, а раневой дефект заживает в более оптимальные сроки.

На основе серии экспериментальных исследований показана целесообразность применения аллопластического биоматериала при замещении травматических повреждений почек, что позволяет добиться более полного анатомического восстановления и функциональной компенсации органа.

Литература

1. *Айвазян А. В.* Гемостаз при операциях на почке. – 2-е изд. доп. – М.: Наука, 1982. – 280 с.
2. *Бахмудов А. С.* Органосохраняющие операции при травматических повреждениях почки, осложненных инфицированной урогематомой: дисс. ... канд. мед. наук. – Махачкала, 2003. – 136 с.
3. *Быстрова Н. Ю., Поддубный И. В., Корзникова И. Н.* и др. // Педиатрия. – 2002. – С. 12–14.
4. *Валитов И. О.* Экспериментально-клиническое обоснование органосохраняющих операций при травматических повреждениях селезенки у детей с применением аллопластических материалов "Аллоплант": дисс. ... канд. мед. наук. – Уфа, 2004. – 125 с.
5. *Даутова Т. Т., Андреев С. Д., Кассин В. Ю.* // Клиническая хирургия. – 1981. – № 1. – С. 5–7.
6. *Девятов А. С., Харабет И. Е.* // Тез. докл. науч. конф. слушателей 1 ф-та ВНМА. – Л., 1992. – С. 26.
7. *Иванов С. А.* Оценка тяжести повреждений при закрытых травмах почек: дисс. ... канд. мед. наук – М., 1999. – 138 с.
8. *Мелешевич А. В.* // Здоровоохранение. – 1997. – № 3. – С. 15–17.

9. *Мулдашев Э. Р.* Теоретические и прикладные аспекты создания аллотрансплантатов серии "Аллоплант" для пластической хирургии лица: автореф. дисс. ... д-ра мед. наук. – СПб, 1994. – 40 с.

10. *Муслимов С. А.* Морфологические аспекты регенеративной хирургии. – Уфа: Башкортостан, 2000. – 168 с.

11. *Нигматуллин Р. Т.* Морфологические аспекты пересадки соединительно-тканых аллотрансплантатов: автореф. дисс. ... д-ра мед. наук. – Новосибирск, 1996. – 40 с.

12. *Урман М. Г.* Травмы живота: автореф. дисс. ... д-ра мед. наук. – Пермь, 1992. – 45 с.

13. *Шапльгин Л. В.* Военная травма почки. Сборник тезисов X Российского съезда урологов. – Москва, 2002. – С. 56–57.

14. *Holmes F. C., Hunt J. J., Sevier T. L.* // Curr Sports Med. Rep. – 2003. – Vol. 2, № 2. – P. 103–109.

15. *McClellan W. M., Flanders W. D.* Risk factors for progressive chronic kidney disease // J. Am Soc Nephrol. – 2003. – Vol. 14, 7. – P. 65–70.

16. *Meng M. V., Brandes S. B., McAninch J. W.* // World J Urol. – 1999. – Vol. 17, № 2. – P. 71–79.