

выраженной. То есть, после детоксикации показателя эндогенной интоксикации не имели решающего значения для развития летальных исходов и послеоперационных осложнений.

ЗАКЛЮЧЕНИЕ

Курс непрямого электрохимического окисления крови гипохлоритом натрия обладает мононаправленным действием по отношению к клеточной деструкции и эндотоксикозу, эффективно снижая уровень средних молекул, пептидов средней массы в эритроцитах, показатель внеэритроцитарного гемоглобина. Значимое снижение уровня нуклеиновых кислот и плазменного содержания фактора Виллебранда свидетельствовало об уменьшении выраженности клеточной деструкции в тканях организма пациентов. Установленные факты свидетельствовали о высокой эффективности гипохлорита натрия как мембраностабилизирующего и детоксикационного средства у онкологических больных с осложненным течением заболевания.

Kasatkin V.F., Shurigin K.V., Maksimov A.J., Kaymakchi O.J. Study of membrane-stabilising and detoxicating effect of sodium hypochlorite in postoperative patients with complicated cancer of stomach // Vestnik of Volgograd State Medical University. – 2005. – № 1. – P. 59–62.

The purpose of the present investigation was to study the membranodetoxicating effect of indirect electrochemical oxidation in the early period after operative treatment of cancer of the stomach with complications. The patients received course of intravenous introduction into the jugular vein on the 14 th, 15 th, 16 th day after the surgical treatment. It was established that a course of indirect electrochemical oxidation by sodium hypochlorite effective by lowered the level of middle molecules, peptides with middle masses in the erythrocytes, the level of extraerythrocytic haemoglobin, Willebrand's factor. These results proved high efficacy of sodium hypochlorite as a stabilizing and detoxicating drug in the oncologic patients with complications.

УДК: 616.62-089.844:616.617:616.74

ОСОБЕННОСТИ СОКРАТИТЕЛЬНОЙ АКТИВНОСТИ ГЛАДКИХ МЫШЦ МОЧЕТОЧНИКОВ ПОСЛЕ КИШЕЧНОЙ ПЛАСТИКИ МОЧЕВОГО ПУЗЫРЯ

В.Ф. Касаткин, С.В. Круглов, А.Ю. Максимов

Ростовский научно-исследовательский онкологический институт МЗ РФ

Кишечная пластика мочевого пузыря является сложным методом лечения, однако остается единственным разумным выходом при хирургическом лечении рака прямой кишки с прорастанием в мочевой пузырь [5–7]. Пластика мочевого пузыря сегментом подвздошной кишки подразумевает последующее формирование анастомоза между мочеточниками и искусственным мочевым резервуаром. При этом, одним из частых осложнений в ранний послеоперационный период является обратный заброс мочи в мочеточники из артифициального мочевого пузыря [1, 4]. Антероградный пассаж мочи по верхним мочевым путям во многом определяет возбудительно-сократительной деятельностью гладких мышц мочеточников [2, 3]. В мочеточниках электрическая активность гладкомышечных клеток имеет уни-

ЛИТЕРАТУРА

1. *Авакимян В.А., Петросян Э.А., Дидигов М.Т.* // Вестник хирургии им. И. И. Грекова. – 2000. – № 2. – С. 44–47.
2. *Арутюнян Г.А., Крыжановский А.И., Селин С.М.* и др. // Хирургия. – 2003. – № 7. – С. 55–58.
3. *Габриэлян Н.И., Левицкий Э.Р., Жигалкин В.Н.* и др. // Терапевт. арх. – 1983. – № 11. – С. 107–110.
4. *Кузнецов Н.А., Егоров В.И., Слепцов А.А.* и др. // Рос. мед. журн. – 2001. – № 1. – С. 18–24.
5. *Тогайбаев А.А., Кургузкин А.В., Ракун И.В.* и др. // Лаб. дело. – 1988. – № 9. – С. 22–25.
6. *Торопова Б.Г., Горностаев В.С., Данилов А.О.* и др. // Лаб. дело. – 1990. – № 12. – С. 52–55.
7. *Шепотин И.Б., Эванс С.Р.* Рак желудка: практическое руководство по профилактике, диагностике и лечению. – Киев, 2000. – 227 с.

кальные особенности, так как в данном регионе наряду с выраженным автоматизмом существует упорядоченная ритмическая деятельность, которая по точности сравнима с регулярной деятельностью сердца [3]. В связи с этим, электроуретрография является полезным вспомогательным методом в оценке функционального состояния верхних мочевых путей. Причем, электромиографический метод высокочувствителен в выявлении нарушений уродинамики в мочеточниках, не сопровождающихся заметными сдвигами на экскреторных урограммах.

ЦЕЛЬ РАБОТЫ

Изучить особенности возбудительно-сократительной деятельности мочеточников у больных в ранний послеоперационный период после хи-

ругического лечения рака прямой кишки с кишечной пластикой мочевого пузыря

МЕТОДЫ ИССЛЕДОВАНИЯ

В исследование было включено 18 больных раком прямой кишки с прорастанием в мочевой пузырь (ст. III, T₄N₀₋₂M₀), госпитализированных в торакоабдоминальное отделение Ростовского НИИ онкологии. Количество мужчин было 11 человек – 61,1 %, женщин – 7 человек (38,9 %). Больным при оперативном лечении рака прямой кишки была выполнена экзисцирация таза, мочевой резервуар формировали из подвздошной кишки. Элетромиографические исследования проводили на 12–18 сутки после операции.

Биоэлектрическую активность мочеточников регистрировали униполярно-интралюминарным методом. Активный электрод длиной 1 см и диаметром 1 мм, изготовленный из серебра, укрепляли на конце мочеточникового катетера и вводили через энтеростому на глубину 5 см от мочеточниково-кишечного соустья. Для изготовления электрода использовали тонкую стальную проволоку без лигирующих добавок, которую в электрической ванне покрывали слоем меди. Затем на медь наносили слой серебра. В качестве индифферентного электрода использовали серебряную пластинку размером 8,5x6 см, которую укрепляли на крестцовой области.

У больных раком прямой кишки биоэлектрические потенциалы гладких мышц мочевого резервуара отводили внклеточно. Для этого гибкий биполярный серебряный провод-электрод фиксировали во время операции кетгутовой нитью в серозно-мышечной складке на поверхности подвздошной кишки. Диаметр электродов составлял 0,2 мм. Электрод сравнения фиксировали на коже предплечья больного.

Контактные клеммы регистрирующих электродов были выведены на поверхность передней брюшной стенки и при проведении исследования соединялись со входом усилителя E2150 фирмы "Siemens". При регистрации электроуретерограммы полосу пропускания усилителя устанавливали в пределах 0,1–1000 Гц. При регистрации электроэнтерограммы частота пропускания частот на усилителе соответствовала диапазону 0,08–0,2 Гц. Такая полоса частотного спектра уменьшала степень помех вследствие задерживания биосигналов, идущих от соседних органов. От выхода усилителя электрофизиологические показатели поступали на вход аналогово-цифрового преобразователя и после оцифровывания биосигналов информация накапливалась на магнитном накопителе. При анализе электромиографических комплексов кишки и мочеточников измеряли амплитуду потенциалов, частоту их следования, ритмичность следования электромиографических комплексов. Статистическую обработку электромиограмм проводили на компьютере типа

PC/AT с использованием основных методов оценки временного ряда системы компьютерной математики Statistica 5.0.

РЕЗУЛЬТАТЫ ИССЛЕДОВАНИЯ И ИХ ОБСУЖДЕНИЕ

У больных раком прямой кишки электроуретерограмма правого и левого мочеточников представляла собой относительно регулярно следующие друг за другом спайковые 2–4-фазные волны. На рис. 1 приведена электроуретерограмма больного с кишечной пластикой мочевого пузыря. Амплитуда пиковых электромиографических комплексов колебалась в диапазоне от 1,5 до 2,4 мВ, в среднем составив 1,99±0,003 мВ. Интервалы между отдельными спайковыми волнами варьировали в диапазоне от 9 до 28 с, в среднем составив 19,2±1,0 с. Частота следования спайков на электроуретерограмме колебалась от 2 до 3,5 в мин, в среднем составив 2,7±0,006 в мин. Итак, в основе сократительной нагнетательной деятельности верхних мочевых путей у больных с кишечной пластикой мочевого пузыря лежала выраженная регулярная спайковая активность гладких мышц мочеточников.

У исследуемых больных электрическая активность гладких мышц кишки в области мочевого резервуара характеризовалась медленными волнами синусоидальной или пилообразной формы и пиковыми потенциалами, которые возникали преимущественно на плато медленного потенциала. Электроэнтерограмма в области мочевого резервуара у больного с артериальным мочевым пузырем представлена на рис. 2.

У больных основной группы в области артериального мочевого пузыря амплитуда медленных волн колебалась в диапазоне от 90 до 180 мкВ, в среднем составив 117,2±1,6 мкВ. Средняя частота следования медленных электромиографических комплексов соответствовала 5,6±0,03 в мин при диапазоне колебаний показателя 4–6,5 в мин. По сравнению с диапазонами нормальных значений медленных волн в тонкой кишке (в норме амплитуда медленных волн –



Рис. 1. Электроуретерограмма больного основной группы в ранний послеоперационный период

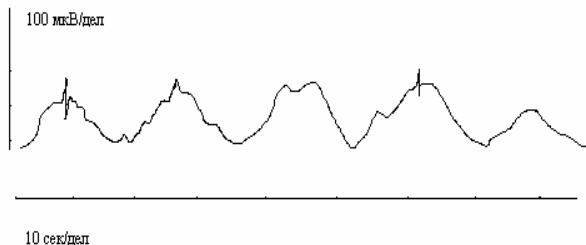


Рис. 2. Электроэнтерограмма в области мочевого резервуара у больного с кишечной пластикой мочевого пузыря

98–280 мкВ, частота следования – 10,3–12,3 в мин) у больных в искусственном мочевом пузыре имело место снижение амплитуды медленных потенциалов и частоты их генерации. Длительность медленных волн в среднем составила $10,2 \pm 0,3$ с, диапазон колебания был широким – 6,1–15,7 с. Отношение максимальной амплитуды медленной электрической волны к минимальной в группе соответствовало $0,98 \pm 0,001$. Крутизна изменения амплитуды медленной электрической волны в группе в подвздошной кишке имела значение $0,21 \pm 0,003$.

В небольшом проценте случаев на плато медленных волн возникали единичные пиковые потенциалы (рис. 2). Удельный вес электромиографических потенциалов, сопровождаемых спайковой активностью составил $3,2 \pm 0,06$ % (норма 5–49 %). Амплитуда спайковых потенциалов колебалась от 15 до 24 мкВ, составив в среднем $21,1 \pm 0,5$ мкВ. Частота спайковых потенциалов в мин была $1,4 \pm 0,007$. Таким образом, в сегменте кишки, используемом для кишечной пластики, пиковая электрическая активность была резко сниженной. Поскольку медленные волны электрической активности лежат в основе тонического сокращения кишки, а пиковые потенциалы сопряжены с перистальтической сократительной деятельностью [3], то можно утверждать об угнетенной перистальтике выбранного кишечного сегмента. Тоническое напряжение кишки обеспечивалось медленными биоэлектрическими волнами, значительно уступающими по амплитуде электрическим потенциалам гладких мышц мочеточников.

Итак, отключение кишки из пассажа пищи и накладывание салоточных швов в области трансплантации мочеточников привело к резкому

угнетению спайковой активности и к снижению амплитуды и крутизны нарастания медленных электрических волн. Такие особенности биоэлектрической активности гладких мышц кишечного резервуара позволили сделать заключение об отсутствии перистальтики и сниженном тоническом напряжении мочевого резервуара. Установленные изменения биоэлектрической активности гладких мышц сегмента подвздошной кишки, используемого для цистопластики являлись следствием выключения кишечного мочевого резервуара из общего регуляторного механизма возбудительной деятельности тонкой кишки.

ЗАКЛЮЧЕНИЕ

Таким образом, у больных раком прямой кишки после кишечной пластики мочевого пузыря была зарегистрирована регулярная высокоамплитудная электрическая активность гладких мышц мочеточников, направленная на обеспечение сократительной деятельности мочеточников и антероградный пассаж мочи. В результате электромиографических исследований активности гладких мышц кишечного сегмента, используемого для пластики мочевого пузыря, установлено резкое снижение удельного веса спайковых потенциалов, что вело к отсутствию перистальтических волн в области мочевого резервуара и снижению тонуусу артифициального пузыря.

ЛИТЕРАТУРА

1. Аль-Шукри С. Х., Кузьмин И. В. // Урология – 1999. – № 5. – С. 44–47.
2. Баскаков М.Б., Ковалев И.В., Медведев М.А. // Рос. физиол. журн. им. И.М. Сеченова. – 2000. – Т. 86, № 1. – С. 68–75.
3. Ковалев И. В., Баскаков М. Б., Анфиногенова Я. Д. и др. // Бюл. эксперим. биол. и мед. – 2003. – Т. 138, № 8. – С. 167–172.
4. Попова Т.С., Абакумов М.М., Васильев В.А. и др. // Рос. журн. гастроэнтер., гепатол., колопроктол. – 2000. – № 1. – С. 46–51.
5. Фигуриин К.М. Рак мочевого пузыря // Consilium medic. – 2003. – Т. 5, № 2. – С. 14–23.
6. Cardozo L. Biofeedback in overactive bladder // Urology. – 2000. – Vol. 55. – № 5 A. – P. 24–28.
7. Weld K. J., Dmochowski R. R. // Urology. – 2000. – Vol. 55, № 4. – P. 490–494.

Kasatkin V.F., Kruglov S.N., Maksimov A.J. Peculiarities of contractile activity of smooth ureteric muscles after colocolocystoplasty // Vestnik of Volgograd state medical University. – 2005. – № 1. – P. 62–64.

The objective of this study was to research the peculiarities of stimulative and contractive ureteric activity in early postoperative patients with rectal cancer who had colocolocystoplasty. It was established that in such patients the bladder registered a regular high-amplitude electric activity of smooth muscles directed at preservation of contractive activity of the ureter and anterograde urinary tract. In the intestinal segment used for cystoplasty a drastic decrease in the specific weight of commissures potentials which indicates a lack of peristaltic waves in the urinary system and a decreased tone of the artificial bladder.