

федеральное государственное
бюджетное образовательное
учреждение высшего образования
«Волгоградский
государственный
медицинский университет»
Министерства здравоохранения
Российской Федерации

«УТВЕРЖДАЮ»

Директор Института НМФО

Н. И. Свиридова

« 27 » июня 2024 г.

ПРИНЯТО

на заседании ученого совета

Института НМФО

№ 18 от _____

« 27 » июня 2024 г.

**Фонд оценочных средств для проведения промежуточной аттестации по
дисциплинам**

Основная профессиональная образовательная программа подготовки кадров
высшей квалификации в ординатуре по специальности: **31.08.08 Радиология**

Квалификация (степень) выпускника: **врач - радиолог**

Кафедра: лучевой, функциональной и лабораторной диагностики Института
НМФО

Форма обучения – очная

Для обучающихся 2023, 2024 годов поступления
(актуализированная версия)

Волгоград, 2024

Разработчики:

№	Ф.И.О.	Должность	Ученая степень / звание	Кафедра (полное название)
1.	Лютая Елена Дмитриевна	Заведующий кафедрой	д.м.н./профессор	Лучевой, функциональной и лабораторной диагностики Института НМФО
2.	Обраменко Ирина Евгеньевна	Доцент	д.м.н.	Лучевой, функциональной и лабораторной диагностики Института НМФО
3	Тузов Александр Викторович	Ассистент		Лучевой, функциональной и лабораторной диагностики Института НМФО
4	Белобородова Елизавета Викторовна	Ассистент		Лучевой, функциональной и лабораторной диагностики Института НМФО

Основная профессиональная образовательная программа подготовки кадров высшей квалификации в ординатуре по специальности: 31.08.08 Радиология.

Рабочая программа обсуждена на заседании кафедры протокол №10 от «23» мая 2024 года

Заведующий кафедрой лучевой, функциональной и
Лабораторной диагностики Института НМФО,
д.м.н., профессор

 _____ Е.Д. Лютая

Рецензент: Поморцев А. В. - заведующий кафедрой лучевой диагностики ФГБОУ ВО КубГМУ Минздрава России д.м.н., профессор


Рецензент: Чехонацкая М.Л. - заведующий кафедрой лучевой диагностики и лучевой терапии им. Н.Е. Штерна ФГБОУ ВО «Саратовский государственный медицинский университет им. В.И.Разумовского» МЗ Российской Федерации д.м.н., профессор

Рабочая программа утверждена учебно-методической комиссией Института НМФО ВолгГМУ, протокол № 11 от «17» 06 2024 года

Председатель УМК

 _____ М.М. Королева

Начальник отдела учебно-методического сопровождения
и производственной практики

 _____ М.Л. Науменко

Рабочая программа утверждена на заседании Ученого совета Института НМФО протокол № 18 от «17» 06 2024 года

Секретарь Ученого совета

 _____ М.В. Кабытова

Перечень универсальных, общепрофессиональных и профессиональных компетенций выпускников и индикаторы их достижения

Вид деятельности	Коды компетенций	Название компетенции	Код и наименование индикатора достижения компетенции		
			ИОПК -знать	ИОПК -уметь	ИОПК -владеть
Деятельность в сфере информационных технологий	О ПК-1	Способен использовать информационно-коммуникационные технологии в профессиональной деятельности и соблюдать правила информационной безопасности	Правила работы в медицинских информационных системах и информационно-телекоммуникационной сети "Интернет"	Использовать информационно-коммуникационные технологии в профессиональной деятельности и соблюдать правила информационной безопасности	<ul style="list-style-type: none"> → Использовать в работе медицинские информационные системы и информационно-телекоммуникационную сеть "Интернет" → Соблюдать конфиденциальность персональных данных пациентов и сведений, составляющих врачебную тайну
Организационно-управленческая деятельность	О ПК-2	Способен применять основные принципы организации и управления в сфере охраны здоровья граждан и оценки качества оказания медицинской помощи с использованием основных медико-статистических показателей	<ul style="list-style-type: none"> → Основные санитарные правила обеспечения радиационной безопасности → Основные положения и программы статистической обработки данных → Правила оформления медицинской документации в медицинских организациях, оказывающих медицинскую помощь по профилю «Радиология», в том числе в форме электронного документа → Должностные обязанности медицинских работников радиологических отделений (кабинетов), в том числе кабинета компьютерной томографии и кабинета 	<ul style="list-style-type: none"> → Составлять план работы и отчет о работе врача-радиолога → Заполнять медицинскую документацию, в том числе в форме электронного документа → Пользоваться статистическими методами изучения объема и структуры медицинской помощи населению → Осуществлять контроль выполнения должностных обязанностей средним и младшим медицинским персоналом → Применять социально-гигиенические методики сбора и медико-статистического анализа информации о 	<ul style="list-style-type: none"> → Составление плана и отчета о работе врача-радиолога → Ведение медицинской документации, в том числе в форме электронного документа → Контроль выполнения должностных обязанностей находящихся в распоряжении медицинским персоналом → Консультирование врачей-специалистов и находящегося в распоряжении медицинского персонала по выполнению радиологических исследований (в том числе компьютерных томографических исследований) и магнитно-резонансно-томографических исследований → Контроль учета расходных материалов и контрастных

			<p>магнитно-резонансной томографии</p> <p>→ Формы планирования и отчетности работы радиологического отделения (кабинета), в том числе кабинета компьютерной томографии и кабинета магнитно-резонансной томографии</p> <p>→ Критерии оценки качества оказания первичной медико-санитарной помощи, в том числе специализированной и высокотехнологичной медицинской помощи</p> <p>→ Требования охраны труда, основы личной безопасности и конфликтологии</p>	<p>показателях, характеризующих состояние здоровья различных возрастных и гендерных групп</p>	<p>препаратов</p> <p>→ Контроль рационального и эффективного использования аппаратуры и ведения журнала по учету технического обслуживания медицинского оборудования</p> <p>→ Выполнение требований по обеспечению радиационной безопасности</p> <p>→ Организация дозиметрического контроля медицинского персонала радиологических (в том числе компьютерных томографических) и магнитно-резонансно-томографических отделений (кабинетов) и анализ его результатов</p> <p>→ Контроль предоставления пациентам средств индивидуальной защиты от ионизирующего излучения</p> <p>→ Использование в работе персональных данных пациентов и сведений, составляющих врачебную тайну</p> <p>→ Обеспечение внутреннего контроля качества и безопасности медицинской деятельности</p>
<p>Педагогическая деятельность</p>	<p>О ПК-3</p>	<p>Способен осуществлять педагогическую деятельность</p>	<p>– Основные принципы и методы профессионального образования;</p> <p>– Особенности реализации образовательных программ профессионального образования;</p> <p>– Техники и приемы общения (слушания, убеждения) с учетом возрастных и индивидуальных особенностей собеседников;</p> <p>– Техники и приемы вовлечения в</p>	<p>Осуществлять учебную деятельность, соответствующую образовательной программе;</p> <p>– Выбирать и применять адекватные педагогические методы достижения установленных результатов обучения по программе;</p> <p>– Понимать мотивы поведения, образовательные потребности и запросы обучающихся и их родителей (законных</p>	<p>Навыками организации и осуществления учебной работы по преподаваемой дисциплине и/или отдельным видам учебных занятий; воспитательной работы с обучающимися;</p> <p>– Навыками комплектования методического обеспечения преподаваемых дисциплин или отдельных видов учебных занятий и учебной работы;</p> <p>– Навыками организации, в том числе стимулирование и мотивация,</p>

			<p>учебную деятельность, мотивации к освоению образовательной программы обучающихся различного возраста; – Особенности одаренных обучающихся и обучающихся с ограниченными возможностями здоровья, специфику инклюзивного подхода в образовании (в зависимости от направленности образовательной программы и контингента обучающихся); – Методы, приемы и способы формирования благоприятного психологического климата и обеспечения условий для сотрудничества обучающихся;</p>	<p>представителей); – Проводить педагогическое наблюдение, использовать различные методы, средства и приемы текущего контроля и обратной связи, в том числе оценки деятельности и поведения обучающихся на учебных занятиях; – Создавать условия для развития обучающихся, мотивировать их к активному освоению ресурсов и развивающих возможностей образовательной среды, освоению выбранной образовательной программы, привлекать к целеполаганию; – Устанавливать педагогически обоснованные формы и методы взаимоотношений с обучающимися, создавать педагогические условия для формирования на учебных занятиях благоприятного психологического климата, применять различные средства педагогической поддержки обучающихся; – Использовать на занятиях педагогически обоснованные формы, методы, средства и приемы организации деятельности обучающихся (в том числе информационно-коммуникационные технологии (далее - ИКТ), электронные образовательные и информационные ресурсы) с учетом: избранной области деятельности и задач образовательной программы, состояния здоровья, возрастных и</p>	<p>деятельности и общения обучающихся на учебных занятиях.</p>
--	--	--	--	---	--

				индивидуальных особенностей обучающихся (в том числе одаренных обучающихся и обучающихся с ограниченными возможностями здоровья); – Создавать педагогические условия для формирования и развития самостоятельного контроля и оценки обучающимися процесса и результатов освоения образовательной программы.	
Медицинская деятельность	О ПК-4	Способен проводить клиническую диагностику и обследование пациентов	<p>Основные положения Федерального закона о радиационной безопасности</p> <p>Директивные документы, определяющие деятельность органов и учреждений здравоохранения Российской Федерации</p> <p>Ведомственные приказы, определяющие квалификационные требования и квалификационные характеристики специалиста врача-радиолога</p> <p>Общие вопросы организации рентгенологической службы в Российской Федерации, основные директивные документы, определяющие ее деятельность</p> <p>Физику рентгеновских лучей и радиоактивности</p> <p>Методы получения радиологического изображения</p> <p>Закономерности формирования</p>	<p>Выбирать адекватные клиническим задачам методы радиологического исследования, в том числе совмещённые с КТ и МРТ.</p> <p>Определять показания и целесообразность проведения дополнительных и уточняющих исследований смежных специальностей</p> <p>Объяснять алгоритм диагностического исследования пациенту и получать информированное согласие</p> <p>Проводить исследования на различных типах современных радиодиагностических аппаратов, в том числе совмещённых с КТ и МРТ, проводить лечение открытыми ИИИ</p> <p>Выполнять исследования на различных моделях современных гибридных аппаратов – спиральных (в том числе - многослойных, высокого разрешения) и КТ-систем с двумя энергиями или источниками излучения</p>	<p>Получение информации от пациентов и их законных представителей о заболевании и/или повреждении</p> <p>Получение информации о заболевании и/или повреждении из медицинских документов: истории болезни, эпикризов, направлений на исследование</p> <p>Определение показаний к проведению радиологического исследования, совмещение фотонной сцинтитомографии и позитронной томографии с рентгеновской компьютерной или магнитно-резонансной томографией, Предоставление информации (по требованию пациента) о возможных последствиях ионизирующего, рентгеновского облучения и действия магнитного поля.</p> <p>Оформление информированного согласия пациента на проведение исследования, лечения.</p> <p>Обоснование отказа от проведения радиологического исследования, или лечения и</p>

			<p>радиологического изображения (сцинтиграммы)</p> <p>Радиодиагностические аппараты и комплексы</p> <p>Принципы устройства, типы и характеристики сцинтиграфических компьютерных томографов, в том числе гибридных</p> <p>Основы получения изображения при сцинтиграфической компьютерной томографии</p> <p>Технику цифровых медицинских изображений</p> <p>Информационные технологии и принципы дистанционной передачи радиологической информации</p> <p>Средства лучевой визуализации отдельных органов и систем организма</p> <p>Физические и технологические основы радиологических исследований</p> <p>Физические и технологические основы КТ</p> <p>Показания и противопоказания к рентгеновской компьютерной томографии</p> <p>Показания и противопоказания к магнитно-резонансной томографии</p> <p>Физико-технические основы методов лучевой визуализации:</p> <p>-рентгеновской компьютерной томографии,</p>	<p>Выявлять анамнестические особенности заболевания/повреждения</p> <p>Организовать и контролировать подготовку пациента к выполнению радиологического исследования и лечения.</p> <p>Определять показания (противопоказания), выбор радиофармпрепарата (РФП) и рентгеноконтрастного препарата, вида, объема и способ его введения для выполнения радиологических и КТ-исследований</p> <p>Определять показания (противопоказания) к введению ИИИ с лечебной целью, выбор, объём, способ введения, активность РФП.</p> <p>Интерпретировать и анализировать полученные при исследовании результаты, выявлять специфические признаки предполагаемого заболевания</p> <p>Сопоставлять данные радиологического исследования с результатами КТ, МРТ и других лабораторных и инструментальных исследований</p> <p>Интерпретировать и анализировать результаты радиологических исследований, выполненных в других учреждениях</p> <p>Выполнять радиологические исследования</p>	<p>информирование лечащего врача в случае превышения риска в отношении риск/польза. Фиксация мотивированного отказа в амбулаторной карте или истории болезни.</p> <p>Выбор и составление плана радиологического, томографического исследования (ОФЭКТ, ОФЭКТ-КТ, ПЭТ-КТ или ПЭТ-МРТ), адекватного клиническим задачам, с учетом диагностической эффективности исследования, наличия противопоказаний к его проведению и соблюдения принципов радиационной безопасности</p> <p>Выполнение дистанционных телемедицинских консультаций</p> <p>Оформление заключения радиологического исследования с формулировкой нозологической формы патологического процесса в соответствии с Международной статистической классификацией болезней (МКБ), или изложение предполагаемого дифференциально-диагностического ряда</p> <p>Соблюдение требований радиационной безопасности пациентов и персонала при выполнении радиологических исследований и лечения</p> <p>Расчет и регистрация в протоколе исследования эффективной дозы облучения, полученной пациентом</p> <p>Создание цифровых и жестких копий радиологических и совмещённых с КТ-исследований</p>
--	--	--	--	--	---

			<p>-магнитно-резонансной томографии, -ультразвуковых исследований, -радионуклидных исследований, в том числе: . сцинтиграфии различных органов и систем, . ОФЭКТ (однофотонной эмиссионной компьютерной томографии), . ПЭТ (позитронно-эмиссионной томографии). Физико-технические основы гибридных технологий: -ПЭТ/КТ, -ПЭТ/МРТ -ОФЭКТ/КТ Вопросы безопасности томографических исследований Методики выполнения стресс-тестов при радиологических исследованиях Варианты реконструкции и постобработки КТ- изображений Физико-технические основы радиоизотопных исследований, в том числе гибридных технологий Показания и противопоказания к радиоизотопным исследованиям Клинические признаки внезапного прекращения кровообращения и/или</p>	<p>органов и систем организма взрослых и детей, включая -полипозиционную сцинтиграфию легких, печени, селезенки, скелета -динамическую сцинтиграфию мозга, сердца, печени, почек, желудочно-кишечного тракта, щитовидной и паращитовидной желез билиарной системы, артерий, вен и лимфатических сосудов - томосцинтиграфию ОФЭКТ и ОФЭКТ-КТ, ПЭТ-КТ, ПЭТ-МРТ мозга, сердца, легких, печени, почек, желудочно-кишечного тракта, щитовидной и паращитовидной желез билиарной системы - томосцинтиграфию ОФЭКТ и ОФЭКТ-КТ мозга, сердца, печени, почек, желудочно-кишечного тракта, щитовидной и паращитовидной желез билиарной системы с нагрузочными тестами - ОФЭКТ и ОФЭКТ-КТ, ПЭТ-КТ, ПЭТ_МРТ сердца синхронизированного с ЭКГ - ОФЭКТ-КТ, ПЭТ-КТ, ПЭТ-МРТ с туморотропными РФП - методики с применением контрастирования (внутривенно, per os), - радиологические функциональные исследования Выбирать адекватные клиническим задачам методы лечения ИИИ</p>	<p>Архивирование выполненных исследований и лечения в автоматизированной сетевой системе</p>
--	--	--	---	---	--

			<p>дыхания, правила проведения базовой сердечно-легочной реанимации, принципы действия приборов для наружной электроимпульсной терапии (дефибрилляции), правила выполнения наружной электроимпульсной терапии (дефибрилляции) при внезапном прекращении кровообращения и/или дыхания</p> <p>Принципы действия приборов для наружной электроимпульсной терапии (дефибрилляции), правила выполнения дефибрилляции при внезапном прекращении кровообращения</p> <p>Клинические признаки осложнений при введении препаратов для радиологических исследований</p> <p>Основные радиологические симптомы и синдромы заболеваний органов и систем организма человека</p> <p>Основные радиологические симптомы и синдромы заболеваний органов и систем взрослых и детей</p> <p>Особенности радиологических исследований у детей</p> <p>Оказание первой медицинской помощи при возникновении осложнений при проведении радиологического исследования и введении рентгеноконтрастных препаратов.</p>	<p>Выполнять радиологические методы лечения открытыми ИИИ у взрослых и детей</p> <p>Подбирать физико-технические условия для выполняемого радиологического исследования</p> <p>Пользоваться таблицей режимов выполнения радиологических исследований и соответствующих эффективных доз облучения пациентов</p> <p>Выполнять радиологические исследования, в том числе гибридные, различных анатомических зон, органов и систем организма взрослых и детей в объеме, достаточном для решения клинической задачи</p> <p>Пользоваться автоматическим шприцем-инъектором для введения контрастных препаратов А вручную можно контраст вводить?</p> <p>Выполнять КТ с контрастным усилением</p> <p>Выполнять КТ и с контрастированием сосудистого русла (КТ-ангиографию)</p> <p>Оценивать достаточность полученной информации для принятия решений</p> <p>Обосновать необходимость в уточняющих исследованиях:</p> <p>рентгенологических, КТ, МРТ, а также в диагностических</p>	
--	--	--	---	---	--

			<p>Проведение сопроводительного лечения при проведении радионуклидной терапии у больных дифференцированным раком щитовидной железы, тиреотоксикозе, гипотиреозе, хроническом болевом синдроме, а также принципы этапного лечения вышеперечисленных заболеваний.</p> <p>Действующие порядки и стандарты оказания медицинской помощи</p>	<p>исследованиях по смежным специальностям</p> <p>Выполнять укладки больного для выполнения конкретных радиологических исследований</p> <p>Интерпретировать, анализировать и протоколировать радиологические исследования органов и систем организма: органов грудной клетки и средостения, в том числе</p> <ul style="list-style-type: none"> - планарные и томографические радиологические исследования легких, - сосудистого русла малого круга кровообращения, - органов средостения; <p>органов пищеварительной системы, в том числе:</p> <ul style="list-style-type: none"> - слюнных желез, - пищевода, - желудка, - желчевыводящих путей, - кишечника, - холецистографию, - планарные и томографические радиологические исследования печени; - планарные и томографические радиологические исследования селезёнки; - поджелудочной железы головы и шеи, в том числе - планарные и томографические радиологические исследования головного мозга, <p>планарные и томографические радиологические исследования</p>	
--	--	--	--	--	--

				<p>щитовидной и паращитовидной желез</p> <p>молочных (грудных) желез, в том числе</p> <ul style="list-style-type: none">-планарные и томографические радиологические исследования молочных желез-планарные и томографические радиологические исследования "сторожевого" лимфатического узла <p>планарные и томографические радиологические исследования "сторожевого" лимфатического узла при меланоме</p> <p>исследования сердца и малого круга кровообращения, в том числе:</p> <ul style="list-style-type: none">-планарные и томографические радиологические исследования сердца,- КТ-коронарографию- планарную и ОФЭКТ вентрикулографию, в том числе и синхронизированную с ЭКГ <p>костей и суставов, в том числе</p> <ul style="list-style-type: none">-сцинтиграфию костей скелета в режиме "всё тело"- планарные и томографические радиологические исследования различных частей скелета <p>мочевыделительной системы, в том числе</p> <ul style="list-style-type: none">-планарные и томографические радиологические исследования почек-динамическую сцинтиграфию почек- статическую сцинтиграфию почек	
--	--	--	--	--	--

				<p>-сцинтиграфию микционной пробы;</p> <p>органов малого таза, в том числе:</p> <ul style="list-style-type: none"> - сцинтиграфию маточных труб - планарные и томографические радиологические исследования органов малого таза <p>Выполнять традиционные радиологические исследования различных органов и систем у детей</p> <p>Выполнять постпроцессинговую обработку изображений, полученных при радиологических и гибридных исследованиях, в том числе мультипланарные реконструкции, и использовать проекции максимальной интенсивности (в начало списка)</p> <p>Выполнять варианты реконструкции КТ-изображения:</p> <ul style="list-style-type: none"> -двухмерную реконструкцию, -трехмерную (3D) реконструкцию разных модальностей, -построение объемного рендеринга (VolumeRendering), -построение проекции максимальной интенсивности MIP (Maximum Intersity Proection) <p>Выполнять мультимодальное представление изображений, совмещать изображения разных модальностей</p> <p>Выполнять измерения при анализе изображений</p>	
--	--	--	--	--	--

				<p>Документировать результаты радиологических исследований</p> <p>Формировать расположение изображений для получения информативных жестких копий на цифровые копии</p> <p>Анализировать и интерпретировать данные радиологических исследований, сделанных в других учреждениях</p> <p>Интерпретировать и анализировать радиологическую симптоматику (семиотику) изменений органов и систем детского организма</p> <p>Использовать стресс-тесты при выполнении радиологических исследований</p> <p>Интерпретировать и анализировать радиологическую симптоматику (семиотику) изменений с учетом особенностей исследования детей.</p> <p>Оценивать нормальную радиологическую функцию исследуемого органа (области, структуры) с учетом возрастных особенностей</p> <p>Проводить дифференциальную оценку и диагностику выявленных изменений</p> <p>Интерпретировать, анализировать и обобщать результаты радиологических исследований, в том числе представленные из других учреждений</p> <p>Определять достаточность имеющейся</p>	
--	--	--	--	--	--

				<p>диагностической информации для составления заключения выполненного радиологического исследования</p> <p>Составлять и представлять лечащему врачу план дальнейшего радиологического исследования больного в соответствии с действующими клиническими рекомендациями, протоколами лечения, порядками и стандартами оказания медицинской помощи</p> <p>Определять патологические состояния, симптомы, синдромы заболеваний, нозологических форм в соответствии с МКБ</p> <p>Использовать автоматизированные системы для архивирования исследований и работы во внутрибольничной сети</p>	
<p>Медицинская</p>	<p>О ПК-5</p>	<p>Способен назначать лечение пациентам при заболеваниях и (или) состояниях, контролировать его эффективность и безопасность</p>	<p>Основные положения законодательства в области радиационной безопасности населения</p> <p>Стандарты первичной специализированной медико-санитарной помощи, специализированной, в том числе, высокотехнологичной медицинской помощи пациентам с применением терапевтических радиофармацевтических препаратов</p>	<p>Разрабатывать план лечения пациентов с предварительно установленными заболеваниями и (или) нарушениями с применением терапевтических радиофармацевтических препаратов в соответствии с действующими порядками оказания медицинской помощи, клиническими рекомендациями (протоколами лечения) по вопросам оказания медицинской помощи, с учетом стандартов медицинской помощи</p>	<p>Разработка плана лечения пациентов с предварительно установленными заболеваниями и (или) нарушениями с применением терапевтических радиофармацевтических препаратов с учетом диагноза, возраста и клинической картины в соответствии с действующими порядками оказания медицинской помощи, клиническими рекомендациями (протоколами лечения) по вопросам оказания медицинской помощи, с учетом стандартов медицинской помощи</p>

			<p>Порядок оказания медицинской помощи населению по профилю "радиология", "онкология", "эндокринология"</p> <p>Клинические рекомендации (протоколы лечения) по вопросам оказания медицинской помощи пациентам с применением терапевтических радиофармацевтических препаратов</p> <p>Современные методы лечения пациентов с применением терапевтических радиофармацевтических препаратов</p> <p>Методы радионуклидного, медикаментозного, лучевого и сочетанного лечения, медицинские показания к применению медицинских изделий, у пациентов с различными заболеваниями в соответствии с действующими порядками оказания медицинской помощи, клиническими рекомендациями (протоколами лечения) по вопросам оказания медицинской помощи, с учетом стандартов медицинской помощи</p> <p>Механизм действия применяемых радиофармацевтических и лекарственных препаратов, медицинских изделий;</p>	<p>Назначать радиофармацевтические и лекарственные препараты пациентам в соответствии с действующими порядками оказания медицинской помощи, клиническими рекомендациями (протоколами лечения) по вопросам оказания медицинской помощи, с учетом стандартов медицинской помощи</p> <p>Оценивать эффективность и безопасность применения терапевтических радиофармацевтических препаратов, лекарственных препаратов, медицинских изделий и (или) комбинированного с другими методами лечения пациентов</p> <p>Разрабатывать план подготовки пациентов, проходящих радионуклидную терапию к проведению манипуляций</p> <p>Предотвращать или устранять осложнения, побочные действия, нежелательные реакции, в том числе серьезные и непредвиденные, возникшие в результате диагностических или лечебных манипуляций, применения радиофармацевтических и (или) лекарственных препаратов, медицинских изделий и (или) немедикаментозного лечения</p> <p>Проводить мониторинг заболевания и (или) состояния, корректировать план лечения в</p>	<p>Назначение радиофармацевтических и лекарственных препаратов, проведение диагностических исследований пациентам с заболеваниями (или) нарушениями в соответствии с действующими порядками оказания медицинской помощи, клиническими рекомендациями (протоколами лечения) по вопросам оказания медицинской помощи, с учетом стандартов медицинской помощи</p> <p>Оценка эффективности и безопасности проводимого лечения с применением терапевтических радиофармацевтических препаратов и (или) комбинированного с другими методами лечения пациентов</p> <p>Назначение, корректировка и отмена медикаментозного лечения до, вовремя или по результатам проведения радионуклидной терапии в соответствии с действующими порядками оказания медицинской помощи, клиническими рекомендациями (протоколами лечения) по вопросам оказания медицинской помощи, с учетом стандартов медицинской помощи</p> <p>Выполнение манипуляций пациентам с введенными радиоактивными веществами в соответствии с действующими порядками оказания медицинской помощи, клиническими рекомендациями (протоколами лечения) по вопросам оказания медицинской помощи, с учетом стандартов медицинской помощи</p>
--	--	--	--	--	---

			<p>медицинские показания и медицинские противопоказания к назначению; возможные осложнения, побочные действия, нежелательные реакции, в том числе серьезные и непредвиденные</p> <p>Способы предотвращения или устранения осложнений, побочных действий, нежелательных реакций, в том числе серьезных и непредвиденных, возникших при обследовании или лечении пациентов с применением терапевтических радиофармацевтических препаратов</p> <p>Методики подготовки к диагностическим исследованиям пациентов с введенными радиоактивными веществами</p> <p>Методы обезболивания</p> <p>Требования асептики и антисептики</p> <p>МКБ</p> <p>МКФ</p> <p>Неотложные состояния, вызванные основным или сопутствующими заболеваниями, или осложнениями и оказание медицинской помощи при них</p> <p>Общие вопросы организации службы лучевой диагностики в Российской Федерации, основные</p>	<p>зависимости от особенностей течения</p> <p>Оказывать медицинскую помощь пациентам при неотложных состояниях, вызванных основным или сопутствующими заболеваниями или осложнениями в соответствии с действующими порядками оказания медицинской помощи, клиническими рекомендациями (протоколами лечения) по вопросам оказания медицинской помощи, с учетом стандартов медицинской помощи</p>	<p>Оказание медицинской помощи в неотложной форме пациентам с введенными терапевтическими радиофармацевтическими препаратами</p> <p>Профилактика или лечение осложнений, побочных действий, нежелательных реакций, в том числе серьезных и непредвиденных, возникших в результате диагностических или лечебных манипуляций, применения лекарственных и радиофармацевтических препаратов и (или) медицинских изделий, немедикаментозного лечения</p> <p>Участие в оказании паллиативной медицинской помощи пациентам с онкологическими заболеваниями при взаимодействии с врачами-специалистами и иными медицинскими работниками</p>
--	--	--	--	---	---

			<p>документы, определяющие ее деятельность</p> <p>Физика и радиобиология ионизирующего излучения</p> <p>Радиофармакология, фармакокинетика и фармакодинамика радиофармацевтических и применяемых лекарственных препаратов</p> <p>Информационные технологии и принципы дистанционной передачи радиологической информации</p> <p>Показания и противопоказания к проведению радионуклидной диагностики и терапии</p> <p>Физико-технические основы методов радионуклидной и лучевой терапии</p> <p>Вопросы радиационной безопасности</p> <p>Клинические признаки внезапного прекращения кровообращения и (или) дыхания, правила проведения базовой сердечно-легочной реанимации, принципы действия приборов для наружной электроимпульсной терапии (дефибрилляции), правила выполнения наружной электроимпульсной терапии (дефибрилляции) при внезапном прекращении кровообращения и (или) дыхания</p>		
--	--	--	--	--	--

			<p>Клинические признаки осложнений при введении радиофармацевтических препаратов</p> <p>Основные радиологические симптомы и синдромы заболеваний органов и систем организма человека</p> <p>Особенности радионуклидной терапии у детей</p>		
<p>Медицинская</p>	<p>О ПК-6</p>	<p>Способен проводить и контролировать эффективность мероприятий по профилактике формирования здорового образа жизни и санитарно-гигиеническому просвещению населения</p>	<p>Принципы и порядок организации профилактических (скрининговых) обследований населения</p> <p>Принципы и порядок организации диспансерного наблюдения различных групп населения (здоровых и больных)</p> <p>Алгоритмы лучевой диагностики заболеваний и повреждений, основы организации и проведения лучевых методов скрининга (доклинической диагностики) социально значимых заболеваний</p> <p>Основные методики радиологического исследования при профилактических и диспансерных осмотрах групп населения, определенных законодательством Российской Федерации</p> <p>Принципы формирования у населения мотивации, направленной на сохранение и укрепление своего</p>	<p>Организовать и выполнять радиологические исследования при профилактических медицинских осмотрах, диспансеризации и осуществлении динамического диспансерного наблюдения за здоровыми и хроническими больными в соответствии с действующими клиническими рекомендациями (протоколами лечения), порядками и стандартами оказания медицинской помощи</p> <p>Анализировать и интерпретировать результаты выполненного радиологического исследования, выявленных патологических изменений радиологической картины исследуемой анатомической области (органа)</p> <p>Выявлять специфические для конкретного заболевания радиологические признаки и оценивать динамику их изменений при диспансерном наблюдении больного</p>	<p>Получение информации от больного и/или из медицинских документов: анамнестических, клиничко-лабораторных данных, сведений о социальном статусе обследуемого</p> <p>Определение типа и цели назначенного исследования: неотложное, профилактическое (скрининг), плановое</p> <p>Использование радиологических исследований в целях выявления ранних признаков воздействия вредных и/или опасных производственных факторов рабочей среды информирования групп риска развития профессиональных заболеваний</p> <p>Выполнение и интерпретация результатов радиологических исследований при медицинских диспансерных осмотрах с установленной периодичностью, проводимых в целях своевременного выявления патологических состояний и заболеваний и оценки динамики их течения</p>

			<p>здоровья и здоровья окружающих</p> <p>Схемы и порядок проведения диспансерных и профилактических осмотров выделенных групп риска</p> <p>Взаимосвязь и преемственность в работе лечебно-профилактических учреждений разного уровня</p> <p>Принципы сбора и медико-статистического анализа информации о показателях здоровья населения различных возрастных и гендерных групп, характеризующих состояние их здоровья</p> <p>Оценка эффективности радиологических исследований, выполняемых при профилактических и диспансерных осмотрах</p> <p>Методики радиологического исследования органов и систем, выполняемые при наличии соответствующих факторов риска</p> <p>Тактика радиологических исследований при диспансерном наблюдении различных клинических групп.</p> <p>Автоматизированные системы сбора и хранения результатов профилактических и динамических (диспансерных) исследований</p>	<p>Соотносить полученные данные с соответствующим классом заболеваний</p> <p>Проводить сравнительный анализ полученных данных с результатами предыдущих радиологических, а также лабораторных и клинико-инструментальных исследований</p> <p>Интерпретировать и анализировать информацию о выявленном заболевании и динамике его течения</p> <p>Анализировать клинико-лабораторные данные для оценки целесообразности и периодичности проведения динамических радиологических исследований</p> <p>Учитывать деонтологические проблемы при принятии решений</p> <p>Обосновывать показания и противопоказания к применению РФП и сочетанию их с рентгеноконтрастными и магнито-контрастными препаратами</p> <p>Оформлять заключение по результатам выполненного радиологического исследования в соответствии с МКБ</p> <p>Участвовать в проведении противоэпидемических мероприятий, организации защиты населения в очагах особо опасных инфекций, при ухудшении радиационной</p>	<p>Выполнение радиологических исследований по медико-социальным показаниям</p> <p>Выполнение правил и требований радиационной безопасности (защиты)</p> <p>Оформление заключения выполненного радиологического исследования в соответствии с МКБ</p> <p>Регистрация заключения выполненного исследования в картах диспансерного наблюдения</p> <p>Регистрация в протоколе исследования дозы радиоактивного излучения, полученной пациентом</p> <p>Определение и обоснование необходимости в дополнительных радиологических исследованиях</p> <p>Использование автоматизированной системы архивирования результатов исследования</p> <p>Подготовка рекомендаций лечащему врачу о плане динамического радиологического контроля при дальнейшем диспансерном наблюдении больного</p> <p>Методикой проведения санитарно-просветительной работы</p> <p>Навыками работы с группами риска</p>
--	--	--	---	---	--

				<p>обстановки, стихийных бедствиях и иных чрезвычайных ситуациях</p> <p>Применять социально-гигиенические методики сбора и медико-статистического анализа информации о показателях, характеризующих состояние здоровья различных возрастных и гендерных групп</p>	
<p>Медицинская</p>	<p>О ПК-7</p>	<p>Способен проводить анализ медико-статистической информации, вести медицинскую документацию и организовывать деятельность находящегося в распоряжении медицинского персонала</p>	<p>Общие вопросы организации радиологической службы в стране, основные директивные документы, определяющие ее деятельность</p> <p>Общие вопросы организации службы лучевой диагностики в стране и больнично-поликлинических учреждениях</p> <p>Формы планирования и отчетности индивидуальной работы сотрудника отделения</p> <p>Основные положения и программы статистической обработки данных</p> <p>Представление медико-статистических показателей для отчета о деятельности медицинской организации</p> <p>Формы планирования и отчетности работы радиологического отделения/кабинета</p> <p>Должностные обязанности медицинского персонала в радиологических отделениях/отделах медицинских организаций</p> <p>Представление медико-статистических показателей для</p>	<p>Оформлять результаты радиологического исследования для архивирования</p> <p>Работать в информационно-аналитических системах (Единая государственная информационная система здравоохранения)</p> <p>Создавать архив носителей диагностической информации (изображений) в виде жестких копий и на цифровых носителях</p> <p>Выполнять требования к обеспечению радиационной безопасности в лечебно-профилактических организациях</p> <p>Уметь работать с приборами радиационного контроля - дозиметрами, радиометрами</p> <p>Оформлять результаты лучевой нагрузки при конкретном исследовании</p> <p>Формировать перечень требований к подчиненным, участвовать в разработке должностных инструкций</p> <p>– Развивать управленческие навыки</p>	<p>Составление плана и отчета своей работе</p> <p>Ведение учетно-отчетной медицинской документации, в том числе в электронном виде</p> <p>Оформление документации, необходимой для проведения медико-социальной экспертизы</p> <p>Систематизация архивирования выполненных исследований сроком...</p> <p>Контроль за выполнением исследований средним медицинским персоналом (рентгенолаборантами)</p> <p>Контроль за учетом расходных материалов и контрастных препаратов</p> <p>Контроль ведения журнала по учету технического обслуживания аппаратуры</p> <p>Организация проведения и анализа результатов дозиметрического контроля у персонала, выполняющего радиологические исследования</p> <p>Внесение показаний дозовой нагрузки в протокол исследования, а также в индивидуальную карту учета доз облучения пациента</p>

			<p>отчета о деятельности медицинской организации</p> <p>Принципы оценки качества оказания медицинской помощи</p> <p>– Требования охраны труда, основы личной безопасности и конфликтологии</p>		<p>Контроль за использованием средств индивидуальной защиты персоналом, работающим в сфере ионизирующего излучения</p> <p>Контроль за предоставлением средств индивидуальной защиты от радиационного воздействия для пациентов</p> <p>Сбор информации, анализ и обобщение собственного практического опыта работы</p> <p>→ Обучение младшего и среднего персонала новым диагностическим методикам.</p>
<p>Медицинская</p>	<p>О ПК-8</p>	<p>Способен участвовать в оказании неотложной медицинской помощи при состояниях, требующих срочного медицинского вмешательства</p>	<p>– Порядок и правила оказания медицинской помощи при возникновении осложнений при проведении радиологических исследований (в том числе компьютерных томографических) и магнитно-резонансно-томографических исследований</p> <p>– Клинические признаки осложнений при введении радионуклидных и контрастных лекарственных препаратов при радиологических, рентгенологических исследованиях (в том числе компьютерных томографических) и магнитно-резонансных исследованиях</p> <p>– Клинические признаки внезапного</p>	<p>– Выявлять состояния, требующие оказания медицинской помощи в экстренной форме, в том числе клинические признаки внезапного прекращения кровообращения и дыхания</p> <p>– Выполнять мероприятия базовой сердечно-легочной реанимации</p> <p>– Оказывать медицинскую помощь пациентам в экстренной форме при состояниях, представляющих угрозу жизни, в том числе клинической смерти (остановка жизненно важных функций организма человека (кровообращения и (или) дыхания) и при возникновении осложнений при проведении рентгенологических исследований (в том числе</p>	<p>– Оценка состояния пациентов, требующих оказания медицинской помощи в экстренной форме</p> <p>– Распознавание состояний, представляющих угрозу жизни пациентов, включая состояние клинической смерти (остановка жизненно важных функций организма человека (кровообращения и (или) дыхания), требующих оказания медицинской помощи в экстренной форме</p> <p>– Оказание медицинской помощи в экстренной форме пациентам при состояниях, представляющих угрозу жизни пациентов, в том числе клинической смерти (остановка жизненно важных функций организма человека (кровообращения и (или) дыхания)</p> <p>– Применение лекарственных</p>

			<p>прекращения кровообращения и (или) дыхания</p> <ul style="list-style-type: none"> – Правила проведения базовой сердечно-легочной реанимации – Методика сбора жалоб и анамнеза у пациентов (и их законных представителей) <p>Методика физикального исследования пациентов (осмотр, пальпация, перкуссия, аускультация)</p>	<p>компьютерных томографических) и магнитно-резонансно-томографических исследований</p> <ul style="list-style-type: none"> – Применять лекарственные препараты и медицинские изделия при оказании медицинской помощи в экстренной форме 	<p>препаратов и медицинских изделий при оказании медицинской помощи в экстренной форме</p>
Медицинская	II К-1	<p>Способен к применению методов лучевой диагностики и интерпретации их результатов</p>	<ul style="list-style-type: none"> → Физико-технические основы методов лучевой визуализации: рентгеновских, магнитно-резонансных, ультразвуковых; → Физико-технические основы гибридных технологий; → Показания и противопоказания к лучевым методам визуализации; → Правила поведения медицинского персонала и пациентов в кабинетах лучевой диагностики 	<ul style="list-style-type: none"> – Интерпретировать, анализировать и обобщать результаты радиологических и других лучевых методов исследования; – Определять достаточность имеющейся диагностической информации для составления заключения выполненных лучевых методов исследования 	<ul style="list-style-type: none"> – Составлять, обосновывать и представлять лечащему врачу план дальнейшего исследования пациента в соответствии с действующими порядками оказания медицинской помощи, клиническими рекомендациями (протоколами лечения) по вопросам оказания медицинской помощи, с учетом стандартов медицинской помощи;

Оценочные средства для проведения аттестации
Перечень литературы, рекомендуемой для изучения дисциплины, используемый как источник информации для составления оценочных средств

1. Радионуклидная диагностика в клинической практике : учебное пособие / сост.: П. И. Скопин [и др.]. — Саранск : МГУ им. Н.П. Огарева, 2021. — 56 с. — ISBN 978-5-7103-4150-6. — Текст : электронный // Лань : электронно-библиотечная система. — URL: <https://e.lanbook.com/book/311732> . — Режим доступа: для авториз. пользователей.
2. Лучевая диагностика : учебник / под ред. Г. Е. Труфанова. - 3-е изд., перераб. и доп. - Москва : ГЭОТАР-Медиа, 2023. - 484 с. - ISBN 978-5-9704-7916-2. - Текст : электронный // ЭБС "Консультант студента" : [сайт]. - URL : <https://www.studentlibrary.ru/book/ISBN9785970479162.html> . - Режим доступа : по подписке.
3. Илясова, Е. Б. Лучевая диагностика: учебное пособие / Е. Б. Илясова, М. Л. Чехонацкая, В. Н. Приезжева. - 2-е изд. , перераб. и доп. - Москва : ГЭОТАР-Медиа, 2021. - 432 с. - ISBN 978-5-9704-5877-8. - Текст : электронный // ЭБС "Консультант студента" : [сайт]. - URL: <https://www.studentlibrary.ru/book/ISBN9785970458778.html>

б) Дополнительная литература:

1. Инструментальная диагностика сердечной патологии : учебное пособие / И. В. Абдульянов, М. Ю. Володюхин, Л. А. Гараева [и др.]. - Москва : ГЭОТАР-Медиа, 2022. - 200 с. - ISBN 978-5-9704-6639-1. - Текст : электронный // ЭБС "Консультант студента" : [сайт]. - URL : <https://www.studentlibrary.ru/book/ISBN9785970466391.html> . - Режим доступа : по подписке.
2. Трутень, В. П. Рентгеноанатомия и рентгенодиагностика в стоматологии : учебное пособие / Трутень В. П. - Москва : ГЭОТАР-Медиа, 2020. - 256 с. - ISBN 978-5-9704-5472-5. - Текст : электронный // ЭБС "Консультант студента" : [сайт]. - URL : <https://www.studentlibrary.ru/book/ISBN9785970454725.html> . - Режим доступа : по подписке.
3. Лучевая диагностика заболеваний костей и суставов / гл. ред. тома А. К. Морозов - Москва: ГЭОТАР-Медиа, 2016. - 832 с.- (Национальные руководства по лучевой диагностике и терапии / гл. ред. серии С. К. Терновой) - ISBN 978-5-9704-3559-5. - Текст: электронный // ЭБС "Консультант студента" : [сайт]. - URL : <https://www.studentlibrary.ru/book/ISBN9785970435595.html>
4. Крюков, Е. В. Лучевая диагностика при заболеваниях системы крови / под общ. ред. Крюкова Е. В. - Москва : ГЭОТАР-Медиа, 2021. - 224 с. - ISBN 978-5-9704-6333-8. - Текст : электронный // ЭБС "Консультант студента" : [сайт]. - URL : <https://www.studentlibrary.ru/book/ISBN9785970463338.html>
5. Бородулина, Е. А. Лучевая диагностика туберкулеза легких : учебное пособие / Бородулина Е. А., Бородулин Б. Е., Кузнецова А. Н. - Москва : ГЭОТАР-Медиа, 2021. - 120 с. - ISBN 978-5-9704-5991-1. - Текст: электронный // ЭБС "Консультант студента": [сайт]. - URL : <https://www.studentlibrary.ru/book/ISBN9785970459911.html>
6. Лучевая диагностика : учебное пособие / сост.: Б. Н. Сапранов [и др.] ; под ред. Б. Н. Сапранова. — Ижевск : ИГМА, 2017. — 176 с. — Текст : электронный // Лань : электронно-библиотечная система. — URL: <https://e.lanbook.com/book/134638>
7. Завадовская, В. Д. Основы лучевой диагностики заболеваний опорно-двигательного аппарата : учебное пособие / В. Д. Завадовская. — Томск : СибГМУ, 2016. — 94 с. — Текст : электронный // Лань : электронно-библиотечная система. — URL: <https://e.lanbook.com/book/105881>
8. Лучевая диагностика нормальных и патологических состояний костно-суставного аппарата : учебно-методическое пособие / А. В. Поздняков, Д. А. Малеков, Е. А. Сотникова [и др.]. — Санкт-Петербург : СПбГПМУ, 2017. — 68 с. — ISBN 978-5-6040614-8-0. — Текст : электронный // Лань : электронно-библиотечная система. — URL: <https://e.lanbook.com/book/174599>
9. Лучевая диагностика заболеваний легких : учебное пособие / А. А. Разинова, М. М. Гребенюк, А. В. Поздняков [и др.]. — Санкт-Петербург : СПбГПМУ, 2019. — 56 с. — ISBN 978-5-907184-32-9. — Текст : электронный // Лань : электронно-библиотечная система. — URL: <https://e.lanbook.com/book/174489>
10. Труфанов, Г. Е. Лучевая диагностика (МРТ, КТ, УЗИ, ОФЭКТ и ПЭТ) заболеваний печени : руководство / Труфанов Г. Е., Рязанов В. В., Фокин В. А. ; под ред. Г. Е. Труфанова. - Москва : ГЭОТАР-Медиа, 2008. - 264 с. - ISBN 978-5-9704-0742-4. - Текст : электронный // ЭБС "Консультант студента" : [сайт]. - URL : <https://www.studentlibrary.ru/book/ISBN9785970407424.html>
11. Паша С. П. Радионуклидная диагностика : учеб. пособие / С.П. Паша, С.К. Терновой. - М. : ГЭОТАР-Медиа, 2008. - 208 с. : ил. – ISBN 978-5-9704-0882-7. - Текст : электронный // ЭБС "Консультант студента" : [сайт]. - URL: <https://www.studentlibrary.ru/book/ISBN9785970408827.html>
12. Беляев, В. Н. Физика ядерной медицины : учебное пособие / В. Н. Беляев, В. А. Климанов. — Москва : НИЯУ МИФИ, [б. г.]. — Часть 2 : Позитронно-эмиссионные сканеры, реконструкция изображений в позитронно-эмиссионной томографии, комбинированные системы ПЭТ/КТ и ОФЭКТ/ПЭТ, кинетика радиофармпрепаратов, радионуклидная терапия, внутренняя дозиметрия — 2012. — 248 с. — ISBN 978-5-7262-1757-4. — Текст : электронный // Лань : электронно-библиотечная система. — URL: <https://e.lanbook.com/book/75873> . — Режим доступа: для авториз. пользователей.
13. Радионуклидные и биохимические методы оценки функционального риска почечной и печеночной недостаточности : монография / под ред. А. В. Кашкадаевой, Н. Е. Кушлинского, И. С. Стилиди. - Москва : Проспект, 2023. - 616 с. - ISBN 978-5-392-37876-0. - Текст : электронный // ЭБС "Консультант студента" : [сайт]. - URL: <https://www.studentlibrary.ru/book/ISBN9785392378760.html> . - Режим доступа : по подписке.

14. Современная лекарственная терапия злокачественных опухолей и оценка ее эффективности : руководство для врачей / под ред. В. М. Моисеенко. - Москва : ГЭОТАР-Медиа, 2023. - 96 с. - ISBN 978-5-9704-7787-8, DOI: 10.33029/9704-7787-8-SLT-2023-1-96. - Текст : электронный // ЭБС "Консультант студента" : [сайт]. URL: <https://www.studentlibrary.ru/book/ISBN9785970477878.html> . - Режим доступа: по подписке.
15. Диагностика и лечение злокачественных лимфом / Д. Т. Арыбжанов, Д. Р. Исаметов, Ш. Р. Кзыргалин, Ш. Х. Ганцев. - Москва : ГЭОТАР-Медиа, 2024. - 168 с. - ISBN 978-5-9704-8091-5, DOI: 10.33029/9704-8091-5-DTM-2024-1-168. - Текст : электронный // ЭБС "Консультант студента" : [сайт]. URL: <https://www.studentlibrary.ru/book/ISBN9785970480915.html> . - Режим доступа: по подписке. - Текст: электронный
16. Терапевтическая радиология : национальное руководство / под ред. А. Д. Каприна, Ю. С. Мардынского. - Москва : ГЭОТАР-Медиа, 2019. - 704 с. : ил. - 704 с. - ISBN 978-5-9704-5128-1. - Текст : электронный // ЭБС "Консультант врача" : [сайт]. - URL: <https://www.rosmedlib.ru/book/ISBN9785970451281.html>

Программное обеспечение и Интернет-ресурсы:

1. <http://lib.volgmed.ru>
2. <http://elibrary.ru>
3. <http://www.scopus.com>
4. <http://www.studentlibrary.ru>
5. <http://e.lanbook.com>
6. Медицинская электронная библиотека: <http://meduniver.com/Medical/Book/39.html>
7. Библиотека врача <http://meduniver.com/>
8. Библиотека радиологии образовательных ресурсов. "http://www.radiologyeducation.com/ Общество специалистов по лучевой диагностике (ОСЛД): www.radiologia.ru
9. Российское общество рентгенологов и радиологов (РОРР): www.russian-radiology.ru
10. Архив диагностических изображений - <http://www.medimage.ru>

Периодические издания (специальные, ведомственные журналы):

1. Вестник Волгоградского государственного медицинского университета: научно-практический журнал. - Волгоград ВолГМУ.
2. Вестник Российской Академии медицинских наук: научно-практический журнал / РАН. - М. Медицина.
3. Журнал. Медицинская визуализация - www.vidar.ru/magazines/mv/default.asp
4. Журнал. Радиология - Практика - www.vidar.ru/magazines/rp/default.asp
5. Журнал: «Вестник рентгенологии и радиологии» www.russianradiology.ru

Интернет-ресурсы, рекомендованные для самостоятельной подготовки и как дополнительный источник информации.

1. Клуб радиологов и врачей ультразвуковой и функциональной диагностики. <http://www.y3u.ru>
2. Русский медицинский сервер <http://www.rusmedserv.com>
3. Радиология, ультразвуковая и функциональная диагностика (аппаратура и методы ультразвуковой и функциональной диагностики, лучевой диагностики и терапии, радиологии, томографии, КТ, МРТ, рентгенологии, ангиологии. Образование и дискуссии врачей) <http://www.radiology.ru>
4. Система общественного усовершенствования врачей Интернист <https://internist.ru/about/>
5. Интерактивный атлас анатомии человека e-Anatomy/ Медицинская визуализация. <https://www.imaios.com/ru/e-Anatomy>
6. Образовательный ресурс Радиология <https://radiographia.info>
7. Radiology <http://radiology.rsnaajnl.org>

**ФОНД ОЦЕНОЧНЫХ СРЕДСТВ ПО ДИСЦИПЛИНЕ
«Радиология»**

ОПК-1 Способен использовать информационно-коммуникационные технологии в профессиональной деятельности и соблюдать правила информационной безопасности

Задания закрытого типа

	Содержание задания	Правильный ответ	Источник
Выберите правильный ответ			
1.	Отказ в предоставлении средствам массовой информации сведений возможен, если они содержат А данные о летальности пациентов в стационаре Б анализ качества оказания медицинской помощи В врачебную тайну Г показатели заболеваемости населения	в - врачебную тайну	Радионуклидные и биохимические методы оценки функционального риска почечной и печеночной недостаточности и : монография / под ред. А. В. Кашкадаевой, Н. Е. Кушлинского, И. С. Стилиди. - Москва : Проспект, 2023. - 616 с. - ISBN 978-5-392-37876-0. - Текст : электронный // ЭБС "Консультант студента" : [сайт]. - URL: https://www.studentlibrary.ru/book/ISBN9785392378760.html . - Режим доступа : по подписке.
2.	Для получения первичной медико-санитарной помощи граждан может выбирать медицинскую организацию ___ в год А 1 раз Б 4 раза	А - 1 раз	Диагностика и лечение злокачественных лимфом / Д. Т. Арыбжанов, Д.

	<p>В 2 раза Г 3 раза</p>		<p>Р. Исаметов, Ш. Р. Кзыргалин, Ш. Х. Ганцев. - Москва : ГЭОТАР-Медиа, 2024. - 168 с. - ISBN 978-5-9704-8091-5, DOI: 10.33029/9704-8091-5-DTM-2024-1-168. - Текст : электронный // ЭБС "Консультант студента" : [сайт]. URL: https://www.studentlibrary.ru/book/ISBN9785970480915.html . - Режим доступа: по подписке. - Текст: электронный</p>
3	<p>Одним из основных принципов охраны здоровья является</p> <p>А социальная защита граждан РФ</p> <p>Б недопустимость отказа в оказании медицинской помощи</p> <p>В безусловное выполнение пожеланий пациента по выбору методов диагностики и лечения</p> <p>Г взаимодействие со средствами массовой информации</p>	<p>Б-недопустимость отказа в оказании медицинской помощи</p>	<p>Современная лекарственная терапия злокачественных опухолей и оценка ее эффективности : руководство для врачей / под ред. В. М. Моисеенко. - Москва : ГЭОТАР-Медиа, 2023. - 96 с. - ISBN 978-5-9704-7787-8, DOI: 10.33029/9704-</p>

			7787-8-SLT-2023-1-96. - Текст : электронный // ЭБС "Консультант студента" : [сайт]. URL: https://www.studentlibrary.ru/book/ISBN9785970477878.html . - Режим доступа: по подписке.
4	<p>Медицинские работники имеют право на</p> <p>А стимулирование труда в соответствии со спецификой и сложностью работы</p> <p>Б предоставление пациенту образцов лекарственных препаратов, полученных бесплатно от фармацевтических компаний</p> <p>В выписку лекарственных препаратов на бланках, содержащих рекламную информацию</p> <p>Г оплату отдыха, проезда к месту отдыха за счет организаций, занимающихся разработкой, производством и (или) реализацией лекарственных препаратов</p>	а-стимулирование труда в соответствии со спецификой и сложностью работы	Каприн, А. Д. Д. Терапевтическая радиология : национальное руководство / под ред. А. Д. Каприна, Ю. С. Мардынского. - Москва : ГЭОТАР-Медиа, 2019. - 704 с. : ил. - 704 с. - ISBN 978-5-9704-5128-1. - Текст : электронный // ЭБС "Консультант студента" : [сайт]. - URL: https://www.studentlibrary.ru/book/ISBN9785970451281.html
5	<p>Полис обязательного медицинского страхования имеет силу</p> <p>А только на территории того субъекта Российской Федерации, где проживает застрахованный</p>	г-на всей территории российской федерации	Стандарты лучевой терапии / под ред. А. Д. Каприна, А. А. Костина, Е. В. Хмелевского. -

	<p>Б только на территории других государств, с которыми Российская Федерация имеет дипломатические отношения</p> <p>В только на территории того субъекта Российской Федерации, где выдан страховой полис</p> <p>Г на всей территории Российской Федерации</p>		<p>Москва : ГЭОТАР-Медиа, 2020. - 384 с. : ил. - (Библиотека врача-специалиста). - 384 с. - ISBN 978-5-9704-5581-4. - Текст : электронный // ЭБС "Консультант врача". - URL: https://www.rosmedlib.ru/book/ISBN9785970455814.html . - Режим доступа : по подписке.</p>
6	<p>Внесение должностным лицом заведомо ложных сведений в официальный документ является</p> <p>А халатностью</p> <p>Б превышением должностных полномочий</p> <p>В служебным подлогом</p> <p>Г дисциплинарным проступком</p>	в-служебным подлогом	<p>Радионуклидные и биохимические методы оценки функционального риска почечной и печеночной недостаточности : монография / под ред. А. В. Кашкадаевой, Н. Е. Кушлинского, И. С. Стилиди. - Москва : Проспект, 2023. - 616 с. - ISBN 978-5-392-37876-0. - Текст : электронный // ЭБС "Консультант студента" : [сайт]. - URL: https://www.studlib.ru</p>

			entlibrary.ru/book/ISBN9785392378760.html . - Режим доступа : по подписке.
7	Активность радионуклида определяется А поглощенной дозой Б числом распадов ядер атома в течении суток В поглощенной дозой в единицу времени Г числом распадов ядер атома в единицу времени	г-числом распадов ядер атома в единицу времени	Диагностика и лечение злокачественных лимфом / Д. Т. Арыбжанов, Д. Р. Исаметов, Ш. Р. Кыргалин, Ш. Х. Ганцев. - Москва : ГЭОТАР-Медиа, 2024. - 168 с. - ISBN 978-5-9704-8091-5, DOI: 10.33029/9704-8091-5-DTM-2024-1-168. - Текст : электронный // ЭБС "Консультант студента" : [сайт]. URL: https://www.studentlibrary.ru/book/ISBN9785970480915.html . - Режим доступа: по подписке. - Текст: электронный
8	В лабораториях радиоизотопной диагностики большинство радиодиагностических аппаратов настроено на регистрацию А альфа-излучения Б электронов Оже В бета-излучения Г гамма-излучения	г- гамма-излучения	Современная лекарственная терапия злокачественных опухолей и оценка ее эффективности : руководство для врачей / под ред.

			<p>В. Моисеенко. - Москва : ГЭОТАР-Медиа, 2023. - 96 с. - ISBN 978-5-9704-7787-8, DOI: 10.33029/9704-7787-8-SLT-2023-1-96. - Текст : электронный // ЭБС "Консультант студента" : [сайт]. URL: https://www.studentlibrary.ru/book/ISBN9785970477878.html . - Режим доступа: по подписке.</p>
9	<p>Основное отличие однофотонной эмиссионной компьютерной томографии совмещенной с рентгеновской компьютерной томографией от планарной сцинтиграфии заключается в</p> <p>А получении планарных изображений</p> <p>Б получении данных о метаболической активности клеток в зоне интереса</p> <p>В применении других радиоактивных изотопов</p> <p>Г получении функциональных и анатомических изображений</p>	<p>г-получении функциональных анатомических изображений</p> <p>и</p>	<p>Каприн, А. Д. Терапевтическая радиология : национальное руководство / под ред. А. Д. Каприна, Ю. С. Мардынского. - Москва : ГЭОТАР-Медиа, 2019. - 704 с. : ил. - 704 с. - ISBN 978-5-9704-5128-1. - Текст : электронный // ЭБС "Консультант студента" : [сайт]. - URL: https://www.studentlibrary.ru/book/ISBN9785970451281.html</p>

			k/ISBN9785970451281.html
10	Интервал времени, характеризующийся как «перфузионная или тканевая» (blood pool) фаза при проведении трехфазной сцинтиграфии с ^{99m} Tc-пирофосфатом, составляет А 0-60 секунд Б 2-10 минут В 2-4 часа Г 10-60 минут	б- 2-10 минут	Стандарты лучевой терапии / под ред. А. Д. Каприна, А. А. Костина, Е. В. Хмелевского. - Москва : ГЭОТАР-Медиа, 2020. - 384 с. : ил. - (Библиотека врача-специалиста). - 384 с. - ISBN 978-5-9704-5581-4. - Текст : электронный // ЭБС "Консультант врача". - URL: https://www.rosmedlib.ru/book/ISBN9785970455814.html . - Режим доступа : по подписке.

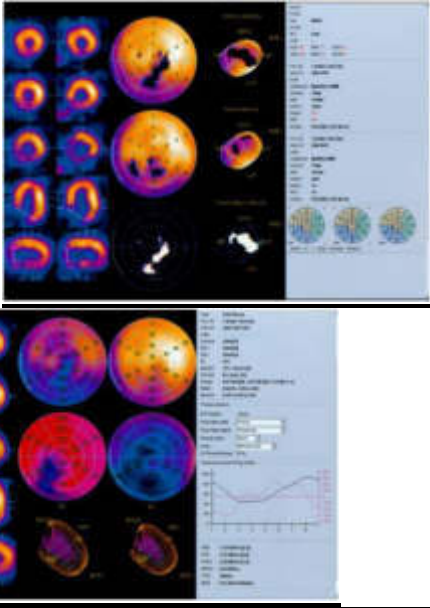
задания открытого типа

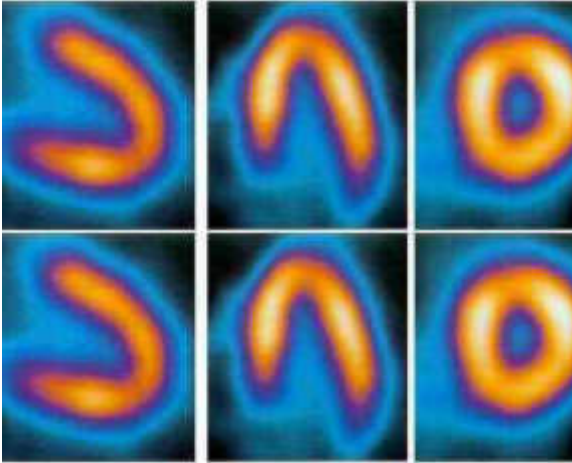
	Содержание задания	Правильный ответ	Источник
Дайте развернутый ответ			
1.	Единицами измерения экспозиционной дозы являются	1. Рентген (Р, Rg) 2. Кулон/кг	Климанов, В. А. Радиобиологическое и дозиметрическое планирование лучевой и радионуклидной терапии : учебное пособие / В. А.

			<p>Климанов. — Москва : НИЯУ МИФИ, [б. г.]. — Часть 1 : Радиобиологические основы лучевой терапии. Радиобиологическое и дозиметрическое планирование дистанционной лучевой терапии пучками тормозного и гамма-излучения и электронного — 2011. — 500 с. — ISBN 978-5-7262-1490-0. — Текст : электронный // Лань : электронно-библиотечная система. — URL: https://e.lanbook.com/book/75875. — Режим доступа: для авториз. пользователей.</p>
2.	Относительная глубинная доза гамма-излучения - это	<p>3. отношение дозы излучения на некоторой глубине к дозе в максимуме ионизации 4. отношение дозы излучения на некоторой глубине в теле к дозе на глубине 15 см</p>	<p>Завадовская, В. Д. Лучевая терапия : учебное пособие / В. Д. Завадовская, А. П. Куражов, И. Б. Пыжова. — Томск : СибГМУ, 2013. — 104 с. —</p>

			<p>Текст : электронный // Лань : электронно-библиотечная система. — URL: https://e.lanbook.com/book/105880. — Режим доступа: для авториз. пользователей.</p>
3	Карта изодоз дистанционного пучка гамма-излучения - это	<p>1. распределение процентных глубинных доз по всему сечению пучка излучения, лежащему в плоскости центрального луча 3. распределение процентных глубинных доз по любому сечению пучка излучения</p>	<p>Лучевая терапия после органосохраняющих операций по поводу рака молочной железы I–II стадий : учебное пособие / сост.: И. А. Гладилина [и др.]. — Москва : РНИМУ им. Н.И. Пирогова, 2018. — 52 с. — ISBN 978-5-88458-355-9. — Текст : электронный // Лань : электронно-библиотечная система. — URL: https://e.lanbook.com/book/175224. — Режим доступа: для авториз. пользователей.</p>
4	Пациент Ч. 57 лет. Обратился к кардиологу с жалобами на	Сцинтиграфические признаки	Радионуклидные

<p>нестабильность артериального давления и ощущение перебоев в работе сердца. Анамнез заболевания. Отмечает подъемы АД в течение последних 10 лет., страдает сахарным диабетом 2-го типа, находился на инсулинотерапии.</p> <p>ЭКГ. Синусовый ритм, нормосистолия. Электрическая ось сердца отклонена влево. Особенности внутрижелудочкового проведения.</p> <p>ЭХО-КГ. Уплотнение стенок аорты, створок аортального клапана, створок митрального клапана без гемодинамически значимого нарушения функции. Небольшая дилатация аорты в восходящей части. Небольшая дилатация левого предсердия. Концентрическая гипертрофия миокарда левого желудочка значительной степени без признаков обструкции выходящего тракта левого желудочка в покое. Глобальная сократимость миокарда в норме. Локальная сократимость миокарда не нарушена. Нарушение диастолической функции левого желудочка без повышения конечного диастолического давления. Небольшой гидроперикард.</p> <p>Тредмил-тест. Тест: отрицательный. Толерантность к нагрузке: средняя. Тип гемодинамической реакции на нагрузку: гипертонический.</p> <p>МСКТ. МСКТ-картина сбалансированного типа коронарного кровоснабжения. Выраженный коронаросклероз. Косвенные признаки артериальной гипертензии. Стенозы: ПКА 30-40%; ПНА до 40%; устье ДА до 50%. S-образная деформация ПКА в среднем сегменте. Гипертрофия миокарда левого желудочка.</p> <p>Предварительный диагноз: ИБС. Гипертоническая болезнь 3 ст., риск 4. Гиперхолестеринемия 2 Б типа.</p> <p>Показано дообследование: проведение перфузионной сцинтиграфии миокарда с нагрузкой. На сцинтиграммах в покое определяется участок гипофиксации РФП в миокарде левого желудочка в области нижне-верхушечного сегмента и верхушечного</p>	<p>смешанного дефекта перфузии миокарда левого желудочка (непреходящий дефект перфузии в области нижневерхушечного сегмента и верхушечного сегмента нижней стенки, преходящий дефект перфузии в области среднего сегмента нижней стенки, переднего и нижнего верхушечных сегментов боковой стенки, переднего верхушечного сегмента перегородки). Нарушений глобальной систолической функции левого желудочка не выявлено, признаки локальной гипокинезии в области нижней стенки. Признаки нарушения диастолической функции.</p> <p>Непреходящий дефект перфузии расценивается как область кардиосклероза, преходящий дефект перфузии – как область стресс-индуцированной ишемии миокарда. На основании данных перфузионной сцинтиграфии миокарда пациенту установлен окончательный</p>	<p>биохимические методы оценки функционального риска почечной и печеночной недостаточности : монография / под ред. А. В. Кашкадаевой, Н. Е. Кушлинского, И. С. Стилиди. - Москва : Проспект, 2023. - 616 с. - ISBN 978-5-392-37876-0. - Текст : электронный // ЭБС "Консультант студента" : [сайт]. - URL: https://www.studentlibrary.ru/book/ISBN9785392378760.html . - Режим доступа : по подписке.</p>
---	---	---

	<p>сегмента нижней стенки (2 сегмента, 3% миокарда, 1-2 степени).</p> <p>После нагрузочного теста (велоэргометрия) участок гипофиксации РФП распространяется дополнительно на средний сегмент нижней стенки, передний и нижний верхушечные сегменты боковой стенки, передний верхушечный сегмент перегородки (всего 6 сегментов, 7% миокарда, 1-2 степени).</p> <p>Показатели глобальной систолической функции левого желудочка в пределах нормы: КДО – 94 мл, КСО – 45 мл, фракция выброса 52%, пиковая скорость выброса 3,33 КДО/с.</p> <p>Умеренно снижена амплитуда сокращений и степень систолического утолщения миокарда в области нижней стенки левого желудочка.</p> <p>Снижена скорость наполнения левого желудочка в первую треть диастолы.</p> <p>Сформулируйте и обоснуйте заключение.</p> 	<p>диагноз.</p> <p>Ишемическая болезнь сердца.</p> <p>Атеросклероз аорты, сосудов сердца.</p> <p>Гипертоническая болезнь 3 ст., риск 4. НК 0 ст.</p> <p>Постмиокардитический кардиосклероз.</p> <p>Гиперхолестеринемия 2 Б типа.</p>	
5	<p>Больная, 48 лет. Жалобы на кардиалгии. АД – 140/85 ЧСС 124 уд/мин ВЭМ (велоэргометрия): 100 Вт, на пике нагрузки. Критерии прекращения пробы: усталость, дискомфорт в левой половине грудной клетки . Ангиография: стеноз ПНА 25%.</p> <p>Выполнена: Перфузионная сцинтиграфия миокарда в покое и нагрузке. Сократимость ЛЖ в норме.</p>	<p>Заключение: нормальная миокардиальная перфузия.</p>	<p>Диагностика и лечение злокачественных лимфом / Д. Т. Арыбжанов, Д. Р. Исаметов, Ш. Р. Кзыргалин, Ш. Х. Ганцев. - Москва :</p>

	<p style="text-align: center;">Сформулируйте заключение</p> 	<p>ГЭОТАР- Медиа, 2024. - 168 с. - ISBN 978-5-9704- 8091-5, DOI: 10.33029/9704- 8091-5-DTM- 2024-1-168. - Текст : электронный // ЭБС "Консультант студента" : [сайт]. URL: https://www.studentlibrary.ru/book/ISBN9785970480915.html . - Режим доступа: по подписке. - Текст: электронный</p>
--	---	---

ОПК-2 Способен применять основные принципы организации и управления в сфере охраны здоровья граждан и оценки качества оказания медицинской помощи с использованием основных медико-статистических показателей

Задания закрытого типа

	Содержание задания	Правильный ответ	Источник
	Выберите правильный ответ		
1.	<p>Радиоизотопы с периодом полураспада в несколько минут называют</p> <p>А долгоживущими</p> <p>Б ультракороткоживущими</p> <p>В короткоживущими</p> <p>Г среднеживущими</p>	б-ультракороткоживущими	<p>Радионуклидные и биохимические методы оценки функционального риска почечной и печеночной недостаточности : монография / под ред. А. В. Кашкадаевой, Н. Е. Кушлинского,</p>

			<p>И. С. Стилиди. - Москва : Проспект, 2023. - 616 с. - ISBN 978-5-392- 37876-0. - Текст : электронный // ЭБС "Консультант студента" : [сайт]. - URL: https://www.studentlibrary.ru/book/ISBN9785392378760.html . - Режим доступа : по подписке.</p>
2.	<p>Для сцинтиграфии с мечеными эритроцитами проводят раздельное введение</p> <p>А пирфотеха и технетрила</p> <p>Б ^{99m}Tc-пертехнетата и технетрила</p> <p>В пирфотеха и ^{99m}Tc-пертехнетата</p> <p>Г пентатеха и ^{99m}Tc-пертехнетата</p>	<p>в-пирфотеха и ^{99m}Tc-пертехнетата</p>	<p>Диагностика и лечение злокачественных лимфом / Д. Т. Арыбжанов, Д. Р. Исаметов, Ш. Р. Кыргалин, Ш. Х. Ганцев. - Москва : ГЭОТАР-Медиа, 2024. - 168 с. - ISBN 978-5-9704-8091-5, DOI: 10.33029/9704-8091-5-DTM-2024-1-168. - Текст : электронный // ЭБС "Консультант студента" : [сайт]. URL: https://www.studentlibrary.ru/book/ISBN9785970480915.html . - Режим доступа:</p>

			по подписке. - Текст: электронный
3	<p>После проведения радиологического исследования ускорить выведение изотопа из организма пациента можно с помощью</p> <p>А клизмирования толстой кишки</p> <p>Б промывания желудка</p> <p>В гидратации и приема диуретиков</p> <p>Г катетеризации мочевого пузыря</p>	в-гидратации и приема диуретиков	<p>Современная лекарственная терапия злокачественных опухолей и ее оценка ее эффективности : руководство для врачей / под ред. В. М. Моисеенко. - Москва : ГЭОТАР-Медиа, 2023. - 96 с. - ISBN 978-5-9704-7787-8, DOI: 10.33029/9704-7787-8-SLT-2023-1-96. - Текст : электронный // ЭБС "Консультант студента" : [сайт]. URL: https://www.studentlibrary.ru/book/ISBN9785970477878.html . - Режим доступа: по подписке.</p>
4	<p>Способом введения ^{68}Ga-dotanoc в организм человека является</p> <p>А внутриартериальный</p> <p>Б ингаляционный</p> <p>В пероральный</p> <p>Г внутривенный</p>	г-внутривенный	<p>Каприн, А. Д. Терапевтическая радиология : национальное руководство / под ред. А. Д. Каприн, Ю. С. Мардынского. -</p>

			<p>Москва : ГЭОТАР- Медиа, 2019. - 704 с. : ил. - 704 с. - ISBN 978-5- 9704-5128-1. - Текст : электронный // ЭБС "Консультант студента" : [сайт]. - URL: https://www.studentlibrary.ru/book/ISBN9785970451281.html</p>
5	<p>Симметричное повышенное накопление 18f-фдг в проекции голосовых связок считают А воспалением Б доброкачественной опухолью В физиологическим Г билатеральным раком голосовых связок</p>	в-физиологическим	<p>Стандарты лучевой терапии / под ред. А. Д. Каприна, А. А. Костина, Е. В. Хмелевского. - Москва : ГЭОТАР- Медиа, 2020. - 384 с. : ил. - (Библиотека врача- специалиста). - 384 с. - ISBN 978-5-9704- 5581-4. - Текст : электронный // ЭБС "Консультант врача". - URL: https://www.rosmmedlib.ru/book/ISBN9785970455814.html . - Режим доступа : по подписке.</p>
6	Радионуклид ^{68}Ga может быть использован для метки	а-ПСМА-ингибиторов и DOTA-пептидов	Лучевая терапия (радиотерапия) /

	<p>А ПСМА-ингибиторов и DOTA-пептидов Б только DOTA-пептидов В ФДГ Г только ПСМА-ингибиторов</p>		<p>Г. Е. Труфанов [и др.] ; под ред. Г. Е. Труфанова - Москва : ГЭОТАР-Медиа, 2018. - 208 с. - ISBN 978-5-9704-4420-7. - Текст : электронный // ЭБС "Консультант врача".- URL: https://www.rosmedlib.ru/book/ISBN9785970444207.html . - Режим доступа : по подписке.</p>
7	<p>Минимальная доза излучения, вызывающая развитие хронической лучевой болезни, составляет (в гр)</p> <p>А 1,5 Б 1,0 В 0,1 Г 0,5</p>	А - 1-1,5	<p>Климанов, В. А. Радиобиологическое и дозиметрическое планирование лучевой и радионуклидной терапии : учебное пособие / В. А. Климанов. — Москва : НИЯУ МИФИ, [б. г.]. — Часть 1 : Радиобиологические основы лучевой терапии. Радиобиологическое и дозиметрическое планирование дистанционной лучевой терапии пучками</p>

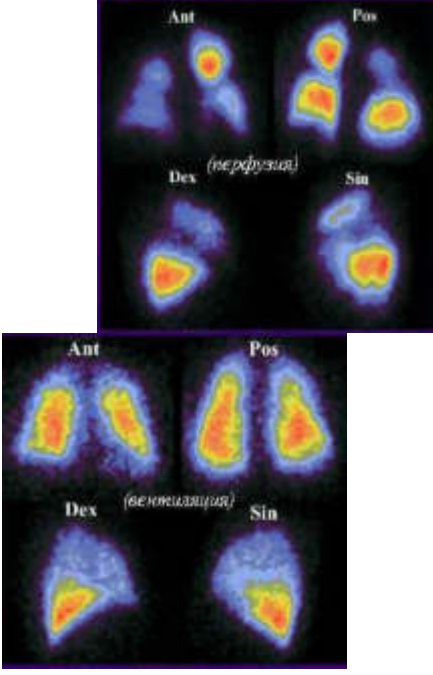
			<p>тормозного и гамма-излучения и элек — 2011. — 500 с. — ISBN 978-5-7262-1490-0. — Текст : электронный // Лань : электронно-библиотечная система. — URL: https://e.lanbook.com/book/75875. — Режим доступа: для авториз. пользователей.</p>
8	<p>Пределы эффективных доз облучения для персонала группы в равны А 1/4 значений для персонала группы А Б 1/5 значений для персонала группы А В 1 мЗв в среднем, но не более 5 мЗв за последовательные 5 лет Г значениям для персонала группы А</p>	<p>А -1/4 значений для персонала группы А</p>	<p>Завадовск ая, В. Д. Лучевая терапия : учебное пособие / В. Д. Завадовская, А. П. Куражов, И. Б. Пыжова. — Томск : СибГМУ, 2013. — 104 с. — Текст : электронный // Лань : электронно-библиотечная система. — URL: https://e.lanbook.com/book/105880. — Режим доступа: для авториз. пользователей.</p>

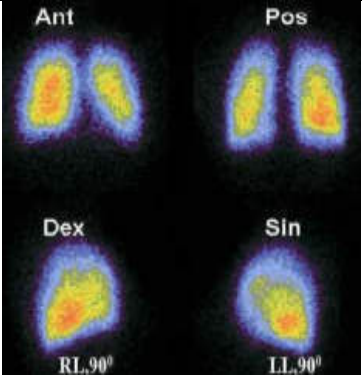
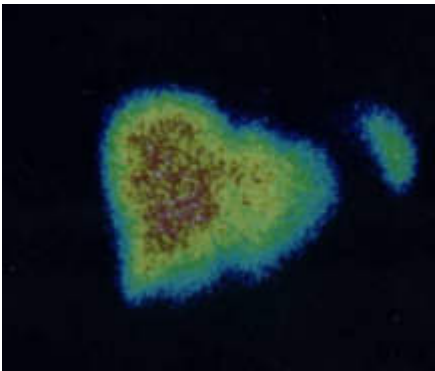
9	<p>Определение экспозиционной дозы связано с эффектами</p> <ol style="list-style-type: none"> 1. ионизации воздуха под действием излучения 2. химического действия излучения 3. теплового действия излучения 4. световозбуждающего действия излучения 5. повышения электропроводности под действием излучения 	1-ионизации воздуха под действием излучения	<p>Лучевая терапия после органосохраняющих операций по поводу рака молочной железы I–II стадий : учебное пособие / сост.: И. А. Гладилина [и др.]. — Москва : РНИМУ им. Н.И. Пирогова, 2018. — 52 с. — ISBN 978-5-88458-355-9. — Текст : электронный // Лань : электронно-библиотечная система. — URL: https://e.lanbook.com/book/17522 4. — Режим доступа: для авториз. пользователей.</p>
10	<p>Основным направлением медицины при котором используют пэт/кт с 13n-аммонием является</p> <ol style="list-style-type: none"> А кардиология Б онкология В эндокринология Г Неврология 	а-кардиология	<p>Радионуклидные и биохимические методы оценки функционального риска почечной и печеночной недостаточности : монография / под ред. А. В. Кашкадаевой, Н. Е. Кушлинского, И. С. Стилиди. - Москва :</p>

			Проспект, 2023. - 616 с. - ISBN 978-5-392- 37876-0. - Текст : электронный // ЭБС "Консультант студента" : [сайт]. - URL: https://www.studentlibrary.ru/book/ISBN9785392378760.html . - Режим доступа : по подписке.
--	--	--	--

Задания открытого типа

	Содержание задания	Правильный ответ	Источник
	Дайте развернутый ответ		
1.	<p>Больная, 65 лет. Жалобы: ангинозные боли. Добутаминавая проба: до 20 мкг/кг/мин, на пике нагрузки АД – 158/74 ЧСС 138 уд/мин. Критерии прекращения пробы: ангинозные боли. Ангиография: Стеноз проксимальных отделов ПКА.</p> <p>Перфузионная сцинтиграфия миокарда. Сократимость ЛЖ в норме. Сформулируйте заключение.</p> 	<p>Заключение: Преходящий дефект перфузии задней стенки ЛЖ (бассейн кровоснабжения ПК или ОА).</p>	<p>Радионуклидные и биохимические методы оценки функционального риска почечной и печеночной недостаточности : монография / под ред. А. В. Кашкадаевой, Н. Е. Кушлинского, И. С. Стилиди. - Москва : Проспект, 2023. - 616 с. - ISBN 978-5-392-37876-0. - Текст : электронный // ЭБС "Консультант студента" : [сайт]. - URL: https://www.studentlibrary.ru/book/ISBN9785392378760.html</p>

			entlibrary.ru/book/ISBN9785392378760.html . - Режим доступа : по подписке.
2.	<p>Пациентка М., 31года. 4-е сутки после кесарева сечения по медицинским показаниям с предварительным диагнозом: тромбоэмболия легочной артерии. Для уточнения диагноза выполнена перфузионная и вентиляционная сцинтиграфия легких. На перфузионной и вентиляционной сцинтиграммах, визуализируются множественные несовпадающие (V/Q несоответствие) дефекты накопления РФП в легких. Сформулируйте заключение.</p> 	Высокая вероятность ТЭЛА	<p>Диагностика и лечение злокачественных лимфом / Д. Т. Арыбжанов, Д. Р. Исаметов, Ш. Р. Кыргалин, Ш. Х. Ганцев. - Москва : ГЭОТАР-Медиа, 2024. - 168 с. - ISBN 978-5-9704-8091-5, DOI: 10.33029/9704-8091-5-DTM-2024-1-168. - Текст : электронный // ЭБС "Консультант студента" : [сайт]. URL: https://www.studentlibrary.ru/book/ISBN9785970480915.html . - Режим доступа: по подписке. - Текст: электронный</p>
3	<p>Пациент 62 лет. 7-ые сутки после операции по поводу гиперплазии предстательной железы. Жалобы на одышку, боли в грудной клетке, частое сердцебиение. Объективно: кожные покровы бледные, ЧСС 58 уд.в 1мин., АД 110/65 мм.рт.ст., на аорте выслушивается акцент II тона, под мечевидным отростком - систолический шум. ЭКГ: Перегрузка</p>	<p>Заключение: Двухсторонняя тромбоэмболия ветвей легочных артерий.</p>	<p>Современная лекарственная терапия злокачественных опухолей и оценка ее эффективности : руководство для</p>

			<p>9704-5128-1. - Текст : электронный // ЭБС "Консультант студента" : [сайт]. - URL: https://www.stud entlibrary.ru/boo k/ISBN97859704 51281.html</p>
5	<p>Пациент 58 лет. Жалобы на постоянное чувство тяжести в правом подреберье, частые приступообразные боли в подложечной области, изжогу, тошноту, частые запоры. Лечился амбулаторно по поводу хронического панкреатита, хронического холецистита.</p> <p>В последние полгода отмечает потерю в весе до 5 кг.</p> <p>Выполнена статическая сцинтиграфия печени с ^{99m}Tc-технефитом: Диффузное увеличение размеров печени, снижение накопления РФП, преимущественно в области левой доли. Повышение захвата РФП селезенкой (более 10%).</p> <p>Сформулируйте заключение.</p> 	<p>Диффузные изменения паренхимы печени характерные для хронического гепатита.</p>	<p>Стандарты лучевой терапии / под ред. А. Д. Каприна, А. А. Костина, Е. В. Хмелевского. - Москва : ГЭОТАР-Медиа, 2020. - 384 с. : ил. - (Библиотека врача-специалиста). - 384 с. - ISBN 978-5-9704-5581-4. - Текст : электронный // ЭБС "Консультант врача". - URL: https://www.rosm edlib.ru/book/ISB N978597045581 4.html . - Режим доступа : по подписке.</p>

ОПК-3

Способен осуществлять педагогическую деятельность

Задания закрытого типа

	Содержание задания	Правильный ответ	Источник
--	--------------------	------------------	----------

Выберите правильный ответ			
1.	При перфузионной сцинтиграфии сердца зона постинфарктного кардиосклероза характеризуется наличием	3-стабильного дефекта перфузии	Радионуклидные и биохимические методы оценки функционального риска почечной и печеночной недостаточности : монография / под ред. А. В. Кашкадаевой, Н. Е. Кушлинского, И. С. Стилиди. - Москва : Проспект, 2023. - 616 с. - ISBN 978-5-392-37876-0. - Текст : электронный // ЭБС "Консультант студента" : [сайт]. - URL: https://www.studentlibrary.ru/book/ISBN9785392378760.html . - Режим доступа : по подписке.
2.	Экг-синхронизированная перфузионная сцинтиграфия миокарда позволяет выявлять	4-зоны гипокинезии, акинезии и дискинезии миокарда левого желудочка	Диагностика и лечение злокачественных лимфом / Д. Т. Арыбжанов, Д. Р. Исаметов, Ш. Р. Кзыргалин, Ш. Х. Ганцев. - Москва : ГЭОТАР-Медиа, 2024. - 168 с. - ISBN 978-5-9704-8091-5, DOI:

			<p>10.33029/9704-8091-5-DTM-2024-1-168. -</p> <p>Текст : электронный // ЭБС</p> <p>"Консультант студента" : [сайт]. URL: https://www.studentlibrary.ru/book/ISBN9785970480915.html . -</p> <p>Режим доступа: по подписке. -</p> <p>Текст: электронный</p>
3	Для фармакологического стресс-теста при перфузионной сцинтиграфии миокарда используется	4-Добутамин	<p>Современная лекарственная терапия злокачественных опухолей и оценка ее эффективности : руководство для врачей / под ред. В. М. Моисеенко. - Москва : ГЭОТАР-Медиа, 2023. - 96 с. - ISBN 978-5-9704-7787-8, DOI: 10.33029/9704-7787-8-SLT-2023-1-96. -</p> <p>Текст : электронный // ЭБС</p> <p>"Консультант студента" : [сайт]. URL: https://www.studentlibrary.ru/book/ISBN9785970480915.html</p>

			entlibrary.ru/book/ISBN9785970477878.html . - Режим доступа: по подписке.
4	При оценке перфузии миокарда с ^{99m} Tc-тетрофосмином начальному нарушению перфузии по 5-балльной шкале соответствует (в баллах)	1-1	Каприн, А. Д. Д. Терапевтическая радиология : национальное руководство / под ред. А. Д. Каприна, Ю. С. Мардынского. - Москва : ГЭОТАР-Медиа, 2019. - 704 с. : ил. - 704 с. - ISBN 978-5-9704-5128-1. - Текст : электронный // ЭБС "Консультант студента" : [сайт]. - URL: https://www.entlibrary.ru/book/ISBN9785970451281.html
5	Для выполнения равновесной вентрикулографии используют	1-99mTc-пирфотех-аутоэритроциты	Стандарты лучевой терапии / под ред. А. Д. Каприна, А. А. Костина, Е. В. Хмелевского. - Москва : ГЭОТАР-Медиа, 2020. - 384 с. : ил. - (Библиотека врача-специалиста). - 384 с. - ISBN 978-5-9704-

			5581-4. - Текст : электронный // ЭБС "Консультант врача". - URL: https://www.rosmelib.ru/book/ISBN9785970455814.html . - Режим доступа : по подписке.
6	При исследовании симпатической иннервации миокарда с 123i-мибг рекомендуемая вводимая активность составляет _____ мбк	4-111	Лучевая терапия (радиотерапия) / Г. Е. Труфанов [и др.] ; под ред. Г. Е. Труфанова - Москва : ГЭОТАР- Медиа, 2018. - 208 с. - ISBN 978-5-9704- 4420-7. - Текст : электронный // ЭБС "Консультант врача".- URL: https://www.rosmelib.ru/book/ISBN9785970444207.html . - Режим доступа : по подписке.
7	Очаг острого инфаркта с 201тl визуализируется как область	4-резкого сниженного накопления	Климанов, В. А. Радиобиологиче ское и дозиметрическо е планирование лучевой и радионуклидной терапии : учебное пособие / В. А. Климанов. —

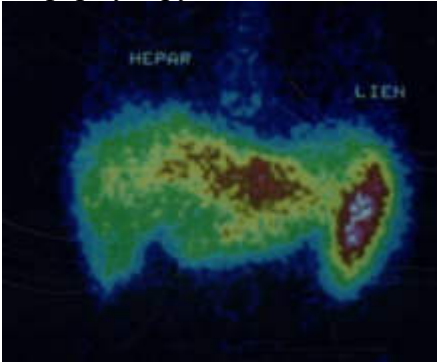
			<p>Москва : НИЯУ МИФИ, [б. г.]. — Часть 1 : Радиобиологические основы лучевой терапии. Радиобиологическое и дозиметрическое планирование дистанционной лучевой терапии пучками тормозного и гамма-излучения и элект — 2011. — 500 с. — ISBN 978-5-7262-1490-0. — Текст : электронный // Лань : электронно-библиотечная система. — URL: https://e.lanbook.com/book/75875. — Режим доступа: для авториз. пользователей.</p>
8	<p>При оценке перфузионной сцинтиграфии миокарда в покое и после нагрузочной пробы разница баллов представляется в виде</p>	<p>2-SDS (Summed difference score)</p>	<p>Завадовская, В. Д. Лучевая терапия : учебное пособие / В. Д. Завадовская, А. П. Куражов, И. Б. Пыжова. — Томск : СибГМУ, 2013. — 104 с. — Текст :</p>

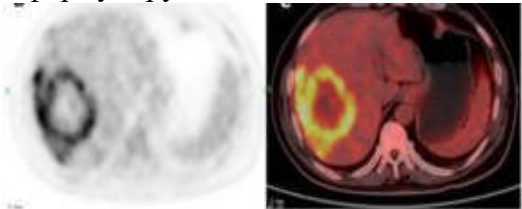
			электронный // Лань : электронно-библиотечная система. — URL: https://e.lanbook.com/book/105880 . — Режим доступа: для авториз. пользователей.
9	При выполнении перфузионной сцинтиграфии миокарда 99mтс-технетрил вводится	2-внутривенно	Лучевая терапия после органосохраняющих операций по поводу рака молочной железы I–IIа стадий : учебное пособие / сост.: И. А. Гладилина [и др.]. — Москва : РНИМУ им. Н.И. Пирогова, 2018. — 52 с. — ISBN 978-5-88458-355-9. — Текст : электронный // Лань : электронно-библиотечная система. — URL: https://e.lanbook.com/book/175224 . — Режим доступа: для авториз. пользователей.
10	При оценке перфузии миокарда с 99mтс-технетрилом отсутствию	4-4	

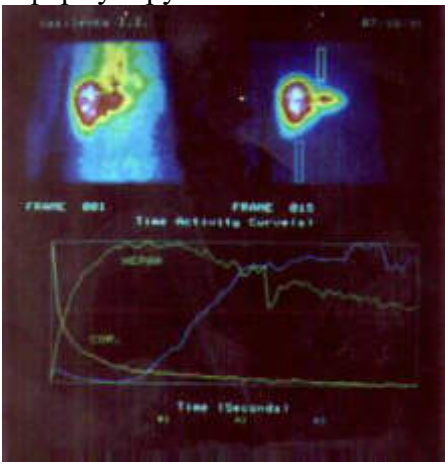
	перфузии по 5-балльной шкале соответствует (в баллах)		
--	---	--	--

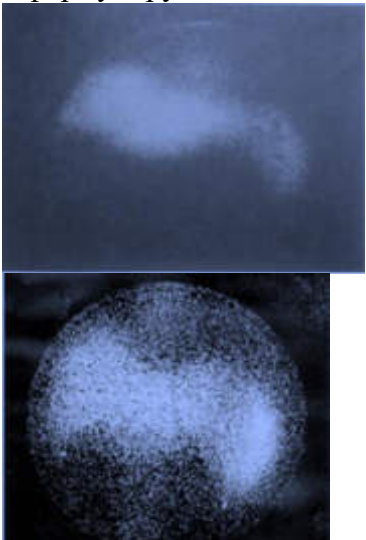
Задания открытого типа

	Содержание задания	Правильный ответ	Источник
Дайте развернутый ответ			
1.	<p>В радиоизотопной лаборатории онкодиспансера работают с бета-излучающими изотопами. С 250 см² поверхности пола лаборатории произведён смыв. После радиометрического исследования обнаружена радиоактивная загрязнённость смыва, равная 5,510 частиц/мин.</p> <p>1. Дайте заключение по уровню загрязнения поверхности пола в лаборатории.</p> <p>2. Перечислите методы дезактивации зараженной поверхности.</p> <p>3. В каком случае результаты очистки загрязненной поверхности признают удовлетворительными?</p>	<p>1. Удельная загрязнённость поверхности пола в радиоизотопной лаборатории 2200 част/мин/см² ($5,5 \times 10^5 : 250$) превышает допустимый уровень общего радиоактивного загрязнения данной поверхности бета-активными нуклидами, так как в норме этот показатель не должен превышать 2000 част/мин/см².</p> <p>2. Помещение нуждается в дезактивации. Для этой цели могут использоваться: поверхностно-активные вещества (жировое мыло, моющие порошки), комплексообразующие соединения (полифосфаты, лимонная и щавелевая кислоты и их соли и др.). В случае, когда радиоактивные вещества имеют химическую связь с материалом поверхности пола - минеральные кислоты (HNO₃, H₂SO₄ и др.) и окислители (KMnO₄, H₂O₂ и др.).</p> <p>3. Результаты очистки загрязненной поверхности пола</p>	<p>Радионуклидные и биохимические методы оценки функционального риска почечной и печеночной недостаточности : монография / под ред. А. В. Кашкадаевой, Н. Е. Кушлинского, И. С. Стилиди. - Москва : Проспект, 2023. - 616 с. - ISBN 978-5-392-37876-0. - Текст : электронный // ЭБС "Консультант студента" : [сайт]. - URL: https://www.studentlibrary.ru/book/ISBN9785392378760.html . - Режим доступа : по подписке.</p>

		признают удовлетворительными, если повторное измерение дает результат, не превышающий норматива. В противном случае проводят повторную обработку.	
2.	<p>Пациент 54 года. Жалобы на тяжесть справа в боку и тупые болевые ощущения, урчание и вздутие в животе, снижение аппетита, тошнота похудение, сонливостью в дневные часы, в ночные — бессонница, парестезии, судороги в голених. В последняя время появились отеки ног и языка, зуд кожи. Биохимический анализ крови: повышение АСТ, АЛТ, щелочной фосфотазы, ГГТ, завышен уровень билирубина, гипоальбуминемия.</p> <p>Выполнена статическая сцинтиграфия печени с ^{99m}Tc-технефитом: Неравномерное распределение и снижение накопления РФП в области печени. Резкое увеличение накопления РФП в области селезенки и ее размеров. Увеличение накопления РФП в костном мозге.</p> <p>Сформулируйте заключение.</p> 	Радиодиагностические признаки цирроза печени.	<p>Диагностика и лечение злокачественных лимфом / Д. Т. Арыбжанов, Д. Р. Исаметов, Ш. Р. Кыргалин, Ш. Х. Ганцев. - Москва : ГЭОТАР-Медиа, 2024. - 168 с. - ISBN 978-5-9704-8091-5, DOI: 10.33029/9704-8091-5-DTM-2024-1-168. - Текст : электронный // ЭБС "Консультант студента" : [сайт]. URL: https://www.studentlibrary.ru/book/ISBN9785970480915.html . - Режим доступа: по подписке. - Текст: электронный</p>
3	Пациентка 51 года. Жалобы на высокую температуру до 39.8 °. Выраженную слабость, повышенное	Абсцесс печени	Современная лекарственная

	<p>потоотделение, вздутие живота, разлитой болевой синдром в области живота.</p> <p>Выполнено ПЭТ с РФП 18ФДГ. Отмечается высокий уровень захвата кольцевидной формы в образовании в сравнении с фоном (SUVratio=4.1); Сформулируйте заключение.</p> 		<p>терапия злокачественных опухолей и оценка ее эффективности : руководство для врачей / под ред. В. М. Моисеенко. - Москва : ГЭОТАР-Медиа, 2023. - 96 с. - ISBN 978-5-9704-7787-8, DOI: 10.33029/9704-7787-8-SLT-2023-1-96. - Текст : электронный // ЭБС "Консультант студента" : [сайт]. URL: https://www.studentlibrary.ru/book/ISBN9785970477878.html . - Режим доступа: по подписке.</p>
4	<p>Пациентка 56 лет. Жалобы на тянущие боли в животе, усиливающие после приема пищи, тошноту, чувство вздутия живота. При ультразвуковом исследовании отмечается густое «замаскообразное» содержимое в желчном пузыре, умеренное расширение холедоха до 7мм, конкременты не визуализируются.</p> <p>Выполнена динамическая гепатобилисцинтиграфия с 99mTc-бромезида. Неравномерное снижение распределения РФП преимущественно в области правой доли печени. Существенное нарушение функции гепатоцитов:</p>	<p>Признаки холестаза.</p>	<p>Каприн, А. Д. Терапевтическая радиология : национальное руководство / под ред. А. Д. Каприна, Ю. С. Мардынского. - Москва : ГЭОТАР-Медиа, 2019. - 704 с. : ил. - 704 с. - ISBN 978-5-9704-5128-1. -</p>

	<p>увеличение времени максимального накопления РФП (T_{max} 19 мин), увеличение “плато” (уменьшение скорости выведения РФП). Сформулируйте заключение.</p> 		<p>Текст : электронный // ЭБС "Консультант студента" : [сайт]. - URL: https://www.studentlibrary.ru/book/ISBN9785970451281.html</p>
5	<p>Больной А., 49 лет. Доставлен с жалобами на слабость, тошноту, рвоту, отсутствие аппетита, головную боль, сонливость. Из анамнеза: болен около 6 лет, когда после перенесенного вирусного гепатита сохранялась слабость, тошнота. Диету не соблюдал, злоупотреблял алкоголем. Ухудшение около 1,5 месяцев, когда стал отмечать выраженное похудание, увеличение живота, последнюю неделю беспокоит рвота, понос. Объективно: состояние тяжелое, кахексия. Кожные покровы бледные, желтушные, малиновый язык. АД 100/60 мм.рт.ст. Живот увеличен в размерах, видны стрии вокруг пупка, расширенные подкожные вены на боковых поверхностях живота. Размеры печени -11 x 10 x 9 см, печень плотная, бугристая. Общий анализ крови: Эр. - $2,8 \times 10^{12}/л$, Лейк. - $3,2 \times 10^9/л$, тромб. – $96 \times 10^6/л$, Нв - 94 г/л, СОЭ - 20 мм/час. Биохимический анализ крови: билирубин- 80 мкмоль/л, непрямо́й - 60 мкмоль/л, прямо́й - 20 мкмоль/л, общий белок - 52 г/л, АСАТ – 0,8 мкмоль/л, АЛАТ – 1,0 мкмоль/л. При ультразвуковом исследовании отмечается повышение эхогенности и неоднородная структура печеночной</p>	<p>Цирроз печени вирусной этиологии, активный, декомпенсированный. Портальная гипертензия III стадии</p>	<p>Стандарты лучевой терапии / под ред. А. Д. Каприна, А. А. Костина, Е. В. Хмелевского. - Москва : ГЭОТАР-Медиа, 2020. - 384 с. : ил. - (Библиотека врача-специалиста). - 384 с. - ISBN 978-5-9704-5581-4. - Текст : электронный // ЭБС "Консультант врача". - URL: https://www.rosmelibrary.ru/book/ISBN9785970455814.html . - Режим доступа : по подписке.</p>

	<p>паренхимы с наличие узлов, регистрируется расширенная пупочная вена</p> <p>Выполнена сцинтиграфия печени. Отмечается активное включение РФП в селезенку и костный мозг (симптом «парящей птицы»).</p> <p>Сформулируйте заключение.</p>		
			

ОПК-4 Способен проводить клиническую диагностику и обследование пациентов (радионуклидное обследование)

Задания закрытого типа

	Содержание задания	Правильный ответ	Источник
Выберите правильный ответ			
1.	<p>При пэт/кт с 18f-фдг для диагностики жизнеспособности миокарда необходимо</p>	<p>2-не употреблять пищу за 6-8 часов до исследования</p>	<p>Радионуклидные и биохимические методы оценки функционального риска почечной и печеночной недостаточности : монография / под ред. А. В. Кашкадаевой, Н. Е. Кушлинского, И. С. Стилиди. - Москва : Проспект, 2023.</p>

			<p>- 616 с. - ISBN 978-5-392-37876-0. - Текст : электронный // ЭБС "Консультант студента" : [сайт]. - URL: https://www.studentlibrary.ru/book/ISBN9785392378760.html . - Режим доступа : по подписке.</p>
2.	При оценке перфузии миокарда с ^{99m} Tc-технетрилом умеренному нарушению перфузии по 5-балльной шкале соответствует (в баллах)	2-2	<p>Диагностика и лечение злокачественных лимфом / Д. Т. Арыбжанов, Д. Р. Исаметов, Ш. Р. Кзыргалин, Ш. Х. Ганцев. - Москва : ГЭОТАР-Медиа, 2024. - 168 с. - ISBN 978-5-9704-8091-5, DOI: 10.33029/9704-8091-5-DTM-2024-1-168. - Текст : электронный // ЭБС "Консультант студента" : [сайт]. URL: https://www.studentlibrary.ru/book/ISBN9785970480915.html . - Режим доступа: по подписке. - Текст: электронный</p>

3	При оценке перфузии миокарда с ^{99m} Tc-технетрилом нормальную перфузию по 5-балльной шкале соответствует (в баллах)	4-0	<p>Современная лекарственная терапия злокачественных опухолей и ее оценка : руководство для врачей / под ред. В. М. Моисеенко. - Москва : ГЭОТАР-Медиа, 2023. - 96 с. - ISBN 978-5-9704-7787-8, DOI: 10.33029/9704-7787-8-SLT-2023-1-96. - Текст : электронный // ЭБС "Консультант студента" : [сайт]. URL: https://www.studentlibrary.ru/book/ISBN9785970477878.html . - Режим доступа: по подписке.</p>
4	Перфузионная сцинтиграфия и офэкт миокарда выполняются с использованием рфп	4- ^{99m} Tc –Технетрил	<p>Каприн, А. Д. Терапевтическая радиология : национальное руководство / под ред. А. Д. Каприн, Ю. С. Мардынского. - Москва : ГЭОТАР-Медиа, 2019. -</p>

			704 с. : ил. - 704 с. - ISBN 978-5-9704-5128-1. - Текст : электронный // ЭБС "Консультант студента" : [сайт]. - URL: https://www.studentlibrary.ru/book/ISBN9785970451281.html
5	Пэт/кт с количественной оценкой миокардиального кровотока и коронарного резерва проводят с	1-13N-аммонием	Стандарты лучевой терапии / под ред. А. Д. Каприна, А. А. Костина, Е. В. Хмелевского. - Москва : ГЭОТАР-Медиа, 2020. - 384 с. : ил. - (Библиотека врача-специалиста). - 384 с. - ISBN 978-5-9704-5581-4. - Текст : электронный // ЭБС "Консультант врача". - URL: https://www.rosmelibrary.ru/book/ISBN9785970455814.html . - Режим доступа : по подписке.
6	Для выявления преходящей ишемии по данным томосцинтиграфии миокарда, наиболее физиологичной считается функциональная проба с	3-физической нагрузкой	Лучевая терапия (радиотерапия) / Г. Е. Труфанов [и др.] ; под ред. Г. Е. Труфанова

			<p>- Москва : ГЭОТАР-Медиа, 2018. - 208 с. - ISBN 978-5-9704-4420-7. - Текст : электронный // ЭБС "Консультант врача".- URL: https://www.rosmedlib.ru/book/ISBN9785970444207.html . - Режим доступа : по подписке.</p>
7	Экг-синхронизированная перфузионная сцинтиграфия миокарда позволяет выявлять	2-зоны гипокинезии, акинезии и дискинезии миокарда левого желудочка	<p>Климанов, В. А. Радиобиологическое и дозиметрическое планирование лучевой и радионуклидной терапии : учебное пособие / В. А. Климанов. — Москва : НИЯУ МИФИ, [б. г.]. — Часть 1 : Радиобиологические основы лучевой терапии. Радиобиологическое и дозиметрическое планирование дистанционной лучевой терапии пучками тормозного и гамма-излучения и элек</p>

			<p>— 2011. — 500 с. — ISBN 978-5-7262-1490-0. — Текст : электронный // Лань : электронно-библиотечная система. — URL: https://e.lanbook.com/book/75875. — Режим доступа: для авториз. пользователей.</p>
8	Перфузионную сцинтиграфию миокарда проводят для оценки	3-коронарного кровотока	<p>Завадовская, В. Д. Лучевая терапия : учебное пособие / В. Д. Завадовская, А. П. Куражов, И. Б. Пыжова. — Томск : СибГМУ, 2013. — 104 с. — Текст : электронный // Лань : электронно-библиотечная система. — URL: https://e.lanbook.com/book/105880. — Режим доступа: для авториз. пользователей.</p>
9	В оценке прогноза коронарных событий при перфузионной сцинтиграфии миокарда норме соответствует значение sss (summed stress score) (в баллах)	4-0-3	<p>Лучевая терапия после органосохраняющих операций по поводу рака</p>

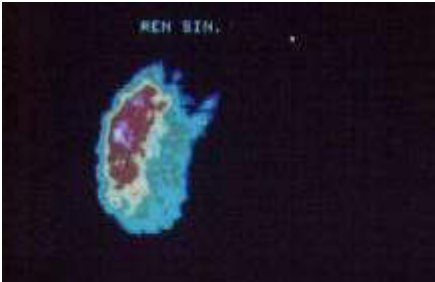
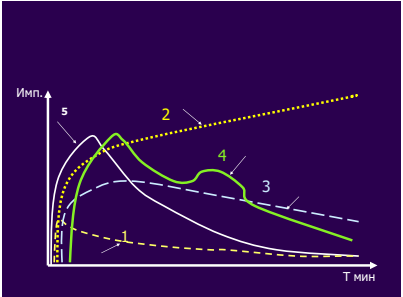
			<p>молочной железы I–II стадий : учебное пособие / сост.: И. А. Гладилина [и др.]. — Москва : РНИМУ им. Н.И. Пирогова, 2018. — 52 с. — ISBN 978-5- 88458-355-9. — Текст : электронный // Лань : электронно- библиотечная система. — URL: https://e.lanbook.com/book/175224. — Режим доступа: для авториз. пользователей.</p>
10	При перфузионной сцинтиграфии миокарда с ^{99m} Tc-технетрилом оптимальным положением пациента является	4-на спине, руки за головой	

Задания открытого типа

	Содержание задания	Правильный ответ	Источник
	Дайте развернутый ответ		
1.	Пациент 52 лет, с диагнозом ЗНО предстательной железы направлен на сцинтиграфию костей. Какой РФП будет использоваться для исследования костей? Через какое время после введения пирфотеха можно начинать сканирование? Какова активность препарата должна быть на исследование для взрослого? Какова эквивалентная поглощенная доза одного исследования при учете	Сцинтиграфия с пирфотех (^{99m} Tc-Рур). Через 3 часа после введения пирфотеха можно начинать сканирование. Активность препарата должна быть на исследование- 450-550 МБк. Эквивалентная поглощенная доза	Радионуклидные и биохимические методы оценки функционального риска почечной и печеночной недостаточности : монография / под ред. А. В.

	<p>активности препарата введенного пациенту в размере 500 МБк?</p>	<p>одного исследования при учете активности препарата введенного пациенту в размере 500 МБк - 2,9 мЗв.</p>	<p>Кашкадаевой, Н. Е. Кушлинского, И. С. Стилиди. - Москва : Проспект, 2023. - 616 с. - ISBN 978-5-392-37876-0. - Текст : электронный // ЭБС "Консультант студента" : [сайт]. - URL: https://www.studentlibrary.ru/book/ISBN9785392378760.html . - Режим доступа : по подписке.</p>
<p>2.</p>	<p>Больной Н., 66 лет. Предварительный диагноз/анамнез: Рак селезеночного угла ободочной кишки, T4N1MO. 02.2016 - левосторонняя гемиколэктомия с формированием трансверзосигмоидного анастомоза; 05.2016 - лапаротомия с иссечением послеоперационного рубца. Адьювантная ХТ 6 курсов FOLFOX 10.2016 последний курс. Цель исследования: Оценка эффективности проведенного лечения. Выполнено: ПЭТ-исследование проведено через 60 минут после введения РФП, область сканирования - от наружных слуховых проходов до границы верхней и средней трети бедра. Артефактов не выявлено. Отмечается единичный очаг в правой доле щитовидной железы размером 10 мм с умеренной гиперфиксацией РФП SUV_{max} 3,1 Отмечается физиологическое повышенное накопление РФП в видимой части головного мозга, слюнных железах, умеренное в лимфоидном глоточном кольце. Очагов патологической гиперфиксации РФП и</p>	<p>Заключение: Единичный гиперметаболический очаг в правой доле щитовидной железы размером - может соответствовать активной аденоме, либо злокачественному заболеванию. Очагов патологической гиперфиксации РФП и патологических изменений, характерных для рецидива основного заболевания, регионарных и отдаленных метастазов, не выявлено.</p>	<p>Диагностика и лечение злокачественных лимфом / Д. Т. Арыбжанов, Д. Р. Исаметов, Ш. Р. Кыргалин, Ш. Х. Ганцев. - Москва : ГЭОТАР-Медиа, 2024. - 168 с. - ISBN 978-5-9704-8091-5, DOI: 10.33029/9704-8091-5-DTM-2024-1-168. - Текст : электронный // ЭБС "Консультант студента" : [сайт]. URL: https://www.studentlibrary.ru/book/ISBN97859704</p>

	<p>патологических изменений не выявлено. Слюнные железы симметричные, без патологии. Лимфоузлы не увеличены. В костях скелета и мягких тканях патологического накопления РФП не отмечено. Сформулируйте заключение.</p>		<p>80915.html . - Режим доступа: по подписке. - Текст: электронный</p>
3	<p>Пациентка 45 лет. Жалобы на боли в поясничной области, дизурические нарушения, отеки ног. В анамнезе хронический двусторонний пиелонефрит, частые обострения. Выполнена динамическая сцинтиграфия почек с ^{99m}Tc-пентатехом (ДТПА). Опишите представленные сцинтиграммы. Сформулируйте заключение</p> 	<p>Заключение: Нарушение кровоснабжения</p>	<p>Современная лекарственная терапия злокачественных опухолей и оценка ее эффективности : руководство для врачей / под ред. В. М. Моисеенко. - Москва : ГЭОТАР-Медиа, 2023. - 96 с. - ISBN 978-5-9704-7787-8, DOI: 10.33029/9704-7787-8-SLT-2023-1-96. - Текст : электронный // ЭБС "Консультант студента" : [сайт]. URL: https://www.studentlibrary.ru/book/ISBN9785970477878.html . - Режим доступа: по подписке.</p>
4	<p>Пациент 57 лет. Жалобы на тянущие постоянные боли в левой поясничной области, дизурические нарушения,</p>	<p>Очаговое поражение верхнего полюса левой почки. Правая почка не определяется.</p>	<p>Каприн, А. Д. Терапевтическая</p>

	<p>потерю аппетита, похудение, выраженную слабость. Выполнена статическая сцинтиграфия почек с ^{99m}Tc-технемом (ДМСА). На сцинтиграмме определяется только левая почка, обычно расположенная. Накопление РФП левой почкой достаточно интенсивное, его распределение диффузно неравномерное, в верхнем полюсе определяется дефект накопления радионуклида. Сформулируйте заключение.</p> 		<p>радиология : национальное руководство / под ред. А. Д. Каприна, Ю. С. Мардынского. - Москва : ГЭОТАР-Медиа, 2019. - 704 с. : ил. - 704 с. - ISBN 978-5-9704-5128-1. - Текст : электронный // ЭБС "Консультант студента" : [сайт]. - URL: https://www.studentlibrary.ru/book/ISBN9785970451281.html</p>
5	<p>Представлены основные типы изменений ренограмм при нарушении функции почек и норма. Укажите типы и нарушения функции при каждом типе.</p> 	<p>1 – афункциональный тип - кривая имеет вид прямой линии с маленькой амплитудой без дифференциации на сегменты и является свидетельством отсутствия в почке функционирующей паренхимы при отсутствии секреторно-выделительной функции почки. 2 – обструктивный тип - изменения касаются только 3-й фазы ренографической кривой, характеризующей непроходимость в зоне верхних мочевых путей. При этом кривая носит постоянно восходящий характер; обструктивный (нарушен в основном отток мочи из почки)</p>	<p>Стандарты лучевой терапии / под ред. А. Д. Каприна, А. А. Костина, Е. В. Хмелевского. - Москва : ГЭОТАР-Медиа, 2020. - 384 с. : ил. - (Библиотека врача-специалиста). - 384 с. - ISBN 978-5-9704-5581-4. - Текст : электронный // ЭБС "Консультант врача". - URL: https://www.rosmedlib.ru/book/ISBN978597045581</p>

		<p>при мочекаменной болезни, структуре мочеточника, опухоли малого таза, туберкулезе мочеполовой системы и др., когда имеется обструкция мочевыводящих путей;</p> <p>3- гипоизостенурический (гипофункциональный) тип - разновидность паренхиматозного типа, характеризуется малой амплитудой и встречается при первично или вторично сморщенной почке. Данный тип кривой указывает на функциональную неполноценность почки.</p> <p>4 – рефлюксный тип - разновидность паренхиматозного типа, характеризуется наличием двух- или трехволнового экскреторного сегмента. Такой тип кривой встречается при мочеточниково-лоханочных и пузырно-мочеточниковых рефлюксах высокой интенсивности</p> <p>5 - норма</p>	<p>4.html . - Режим доступа : по подписке.</p>
--	--	--	--

ОПК-5 Способен назначать лечение пациентам при заболеваниях и (или) состояниях, контролировать его эффективность и безопасность
Задания закрытого типа

	Содержание задания	Правильный ответ	Источник
	Выберите правильный ответ		

1.	Для фармакологического стресс-теста при перфузионной сцинтиграфии миокарда используют	4-добутамин	Радионуклидные и биохимические методы оценки функционального риска почечной и печеночной недостаточности : монография / под ред. А. В. Кашкадаевой, Н. Е. Кушлинского, И. С. Стилиди. - Москва : Проспект, 2023. - 616 с. - ISBN 978-5-392-37876-0. - Текст : электронный // ЭБС "Консультант студента" : [сайт]. - URL: https://www.studentlibrary.ru/book/ISBN9785392378760.html . - Режим доступа : по подписке.
2.	Преимуществом крупных коллоидов при биопсии сигнального лимфатического узла при раке молочной железы является	3-хорошая визуализация сигнального лимфатического узла	Диагностика и лечение злокачественных лимфом / Д. Т. Арыбжанов, Д. Р. Исаметов, Ш. Р. Кзыргалин, Ш. Х. Ганцев. - Москва : ГЭОТАР-Медиа, 2024. - 168 с. - ISBN 978-5-9704-8091-5, DOI: 10.33029/9704-

			8091-5-DTM-2024-1-168. - Текст : электронный // ЭБС "Консультант студента" : [сайт]. URL: https://www.studentlibrary.ru/book/ISBN9785970480915.html . - Режим доступа: по подписке. - Текст: электронный
3	При выполнении перфузионной сцинтиграфии легких с ^{99m}Tc –маа на гамма-камере должны быть установлены коллиматоры	1-LENR	Современная лекарственная терапия злокачественных опухолей и оценка ее эффективности : руководство для врачей / под ред. В. М. Моисеенко. - Москва : ГЭОТАР-Медиа, 2023. - 96 с. - ISBN 978-5-9704-7787-8, DOI: 10.33029/9704-7787-8-SLT-2023-1-96. - Текст : электронный // ЭБС "Консультант студента" : [сайт]. URL: https://www.studentlibrary.ru/book/ISBN9785970477878.html

			k/ISBN9785970477878.html . - Режим доступа: по подписке.
4	Для диагностики рака легкого применяют	1-99mTc-МИБИ	Каприн, А. Д. Терапевтическая радиология : национальное руководство / под ред. А. Д. Каприна, Ю. С. Мардынского. - Москва : ГЭОТАР-Медиа, 2019. - 704 с. : ил. - 704 с. - ISBN 978-5-9704-5128-1. - Текст электронный // ЭБС "Консультант студента" : [сайт]. - URL: https://www.entlibrary.ru/book/ISBN9785970451281.html
5	Позиции перфузионной сцинтиграфии легких	2-передне-задняя, задне-передняя, правая и левая косые	Стандарты лучевой терапии / под ред. А. Д. Каприна, А. А. Костина, Е. В. Хмелевского. - Москва : ГЭОТАР-Медиа, 2020. - 384 с. : ил. - (Библиотека врача-специалиста). - 384 с. - ISBN 978-5-9704-5581-4. - Текст :

			электронный // ЭБС "Консультант врача". - URL: https://www.rosmedlib.ru/book/ISBN9785970455814.html . - Режим доступа : по подписке.
6	На перфузионных сцинтиграммах нарушения капиллярного кровотока в альвеолах проявляются в виде	2-сниженного или отсутствия включения на фоне равномерного распределения препарата	Лучевая терапия (радиотерапия) / Г. Е. Труфанов [и др.] ; под ред. Г. Е. Труфанова - Москва : ГЭОТАР-Медиа, 2018. - 208 с. - ISBN 978-5-9704-4420-7. - Текст : электронный // ЭБС "Консультант врача".- URL: https://www.rosmedlib.ru/book/ISBN9785970444207.html . - Режим доступа : по подписке.
7	Вводимая радиоактивность ачс-99mтс для вентиляционной сцинтиграфия легких	74-148 МБк	Климанов, В. А. Радиобиологическое и дозиметрическое планирование лучевой и радионуклидной терапии : учебное пособие / В. А. Климанов. — Москва : НИЯУ

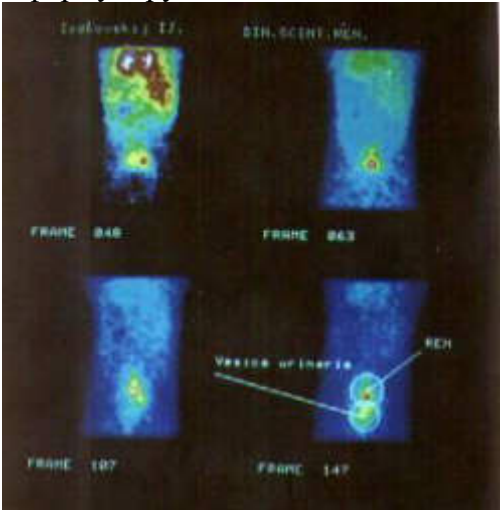
			<p>МИФИ, [б. г.]. — Часть 1 : Радиобиологические основы лучевой терапии. Радиобиологическое и дозиметрическое планирование дистанционной лучевой терапии пучками тормозного и гамма- излучения и элек — 2011. — 500 с. — ISBN 978-5- 7262-1490-0. — Текст : электронный // Лань : электронно- библиотечная система. — URL: https://e.lanbook.com/book/75875. — Режим доступа: для авториз. пользователей.</p>
8	Механизм включения радиоактивной аэрозоли в легких	1- временно оседают тонкодисперсные радиоактивные аэрозоли на поверхности бронхиального дерева и альвеолярных протоков	<p>Завадовская, В. Д. Лучевая терапия : учебное пособие / В. Д. Завадовская, А. П. Куражов, И. Б. Пыжова. — Томск : СибГМУ, 2013. — 104 с. — Текст : электронный //</p>

			Лань : электронно-библиотечная система. — URL: https://e.lanbook.com/book/105880 . — Режим доступа: для авториз. пользователей.
9	Патологии бронхолегочной системы выявляет вентиляционная сцинтиграфия	2- сниженное или отсутствие включения на фоне равномерного распределения препарата	Лучевая терапия после органосохраняющих операций по поводу рака молочной железы I–II стадий : учебное пособие / сост.: И. А. Гладилина [и др.]. — Москва : РНИМУ им. Н.И. Пирогова, 2018. — 52 с. — ISBN 978-5-88458-355-9. — Текст : электронный // Лань : электронно-библиотечная система. — URL: https://e.lanbook.com/book/175224 . — Режим доступа: для авториз. пользователей.
10	Индекс печеночного захвата при гепатосцинтиграфии с радиофармпрепаратами на основе ^{99m} Tc-ида отображает	4-функционирование паренхимы печени	


--	--	--	--

Задания открытого типа

	Содержание задания	Правильный ответ	Источник
	Дайте развернутый ответ		
1.	<p>Пациент 57 лет, предполагаемый донор почки. При ультразвуковом исследовании почек – структурных изменений не выявлено. Направлен в радиоизотопную лабораторию. Какое исследование необходимо провести? Какой РФП будет использован для диагностики? Какие сегменты оцениваются у кривой динамической сцинтиграммы? Назовите основные типы кривых динамической нефросцинтиграфии. У обследуемого выявлено: показатели функции правой почки в норме. Снижена секреция и значительно замедленно выведение препарата левой почкой. Может ли он быть донором почки?</p>	<p>Динамическую и статическую нефросцинтиграфию с пентатех 99mTc, технемаг. У кривой динамической сцинтиграммы сегменты оцениваются Сосудистый, секреторный и выделительный сегменты. Нормальная, афункциональная, изостенурическая и обтурационная типы кривых динамической нефросцинтиграфии. Обследуемый пациент не может быть донором почки.</p>	<p>Радионуклидные и биохимические методы оценки функционального риска почечной и печеночной недостаточности : монография / под ред. А. В. Кашкадаевой, Н. Е. Кушлинского, И. С. Стилиди. - Москва : Проспект, 2023. - 616 с. - ISBN 978-5-392-37876-0. - Текст : электронный // ЭБС "Консультант студента" : [сайт]. - URL: https://www.studentlibrary.ru/book/ISBN9785392378760.html . - Режим доступа : по подписке.</p>
2.	<p>Пациент 23 лет. Жалобы на частые болезненные мочеиспускание. При ультразвуковом исследовании почки не визуализируются в типичном месте, одна почка визуализируется в малом тазу со значительным уменьшением ее размеров. Выполнена динамическая сцинтиграфия почек с 99mTc-пентатехом (ДТПА). На полученных</p>	<p>Газовая дистопия единственной почки с нарушением ее функции.</p>	<p>Диагностика и лечение злокачественных лимфом / Д. Т. Арыбжанов, Д. Р. Исаметов, Ш. Р. Кыргалин, Ш. Х. Ганцев. -</p>

	<p>сцинтиграммах определяется единственная почка, расположенная в малом тазу над мочевым пузырем и воротами развернутая в правую сторону. Резкое нарушение функциональной активности (клубочковой фильтрации) и экскреторной функции единственной почки.</p> <p>Сформулируйте заключение.</p> 		<p>Москва : ГЭОТАР- Медиа, 2024. - 168 с. - ISBN 978-5-9704- 8091-5, DOI: 10.33029/9704- 8091-5-DTM- 2024-1-168. - Текст : электронный // ЭБС "Консультант студента" : [сайт]. URL: https://www.stud entlibrary.ru/boo k/ISBN97859704 80915.html . - Режим доступа: по подписке. - Текст: электронный</p>
3	<p>Пациент 50 лет, направлен в радиоизотопное отделение с диагнозом ЗНО левой почки. Какое исследование показано? Какой РФП будет использован для диагностики? Через какое время после введения препарата будет начато исследование? Если пораженная почка не функционирует какой тип кривой будет на сцинтиграмме? Какие признаки будут указывать на ХПН?</p>	<p>Показана динамическая и статическая нефросцинтиграфия с Пентатехом ^{99m}Tc, технемаг. Исследование проводится непосредственно после введения. Если пораженная почка не функционирует регистрируется афункциональный тип кривой будет на сцинтиграмме. При ХПН регистрируется - повышенный тканевой фон. Показана динамическая и статическая нефросцинтиграфия с Пентатехом ^{99m}Tc, технемаг.</p>	<p>Современная лекарственная терапия злокачественных опухолей и оценка ее эффективности : руководство для врачей / под ред. В. М. Моисеенко. - Москва : ГЭОТАР-Медиа, 2023. - 96 с. - ISBN 978-5-9704-7787-8, DOI: 10.33029/9704-7787-8-SLT-2023-1-96. - Текст :</p>

		<p>Исследование проводится непосредственно после введения. Если пораженная почка не функционирует регистрируется афункциональный тип кривой будет на сцинтиграмме. При ХПН регистрируется - повышенный тканевой фон.</p>	<p>электронный // ЭБС "Консультант студента" : [сайт]. URL: https://www.studentlibrary.ru/book/ISBN9785970477878.html . - Режим доступа: по подписке.</p>
4	<p>Пациентка 30 лет, направлена в радиоизотопное отделение с диагнозом многоузловой зоб. Какое исследование показано? Какой РФП используется в данной клинической ситуации? Через какое время необходимо начать исследование после введения РФП? Как визуализируется «горячий» узел?</p>	<p>Сцинтиграфия щитовидной железы. Для исследования щитовидной железы чаще всего используют РФП - Элюат, йод-123. Начать исследование после введения РФП оптимально через 20-30 минут. «Горячий» узел - это очаг повышенного накопления РФП в щитовидной железе.</p>	<p>Каприн, А. Д. Терапевтическая радиология : национальное руководство / под ред. А. Д. Каприна, Ю. С. Мардынского. - Москва : ГЭОТАР-Медиа, 2019. - 704 с. : ил. - 704 с. - ISBN 978-5-9704-5128-1. - Текст : электронный // ЭБС "Консультант студента" : [сайт]. - URL: https://www.studentlibrary.ru/book/ISBN9785970451281.html</p>
5	<p>Больная П., 48 лет. В анамнезе хронический двусторонний пиелонефрит. Сцинтиграфия почек: регистрируется значительное увеличение периода полувыведения радиофармпрепарата почками. Сформулируйте заключение.</p>	<p>Заключение: выраженные нарушения экскреторной функции обеих почек.</p>	<p>Стандарты лучевой терапии / под ред. А. Д. Каприна, А. А. Костина, Е. В. Хмелевского. -</p>

		<p>Москва : ГЭОТАР- Медиа, 2020. - 384 с. : ил. - (Библиотека врача- специалиста). - 384 с. - ISBN 978-5-9704- 5581-4. - Текст : электронный // ЭБС "Консультант врача". - URL: https://www.rosm.edlib.ru/book/ISBN9785970455814.html . - Режим доступа : по подписке.</p>
--	---	--

ОПК-6 Способен проводить и контролировать эффективность мероприятий по профилактике и формированию здорового образа жизни и санитарно-гигиеническому просвещению населения

Задания закрытого типа

	Содержание задания	Правильный ответ	Источник
Выберите правильный ответ			
1.	Радиофармпрепаратом для проведения гепатобилисцинтиграфии является	3-99mTc-бромезида	Радионуклидные и биохимические методы оценки функционального риска почечной и печеночной недостаточности : монография / под ред. А. В. Кашкадаевой, Н. Е. Кушлинского, И. С. Стилиди. - Москва :

			<p>Проспект, 2023. - 616 с. - ISBN 978-5-392- 37876-0. - Текст : электронный // ЭБС "Консультант студента" : [сайт]. - URL: https://www.studentlibrary.ru/book/ISBN9785392378760.html . - Режим доступа : по подписке.</p>
2.	Механизмом накопления меченых коллоидов печенью при гепатобилисцинтиграфии является	1-фагоцитоз	<p>Диагностика и лечение злокачественных лимфом / Д. Т. Арыбжанов, Д. Р. Исаметов, Ш. Р. Кыргалин, Ш. Х. Ганцев. - Москва : ГЭОТАР-Медиа, 2024. - 168 с. - ISBN 978-5-9704-8091-5, DOI: 10.33029/9704-8091-5-DTM-2024-1-168. - Текст : электронный // ЭБС "Консультант студента" : [сайт]. URL: https://www.studentlibrary.ru/book/ISBN9785970480915.html . - Режим доступа: по подписке. -</p>

			Текст: электронный
3	Для сцинтиграфической диагностики дивертикула меккеля используют	1-99mTc-пертехнетат	Современная лекарственная терапия злокачественных опухолей и оценка ее эффективности : руководство для врачей / под ред. В. М. Моисеенко. - Москва : ГЭОТАР-Медиа, 2023. - 96 с. - ISBN 978-5-9704-7787-8, DOI: 10.33029/9704-7787-8-SLT-2023-1-96. - Текст : электронный // ЭБС "Консультант студента" : [сайт]. URL: https://www.studentlibrary.ru/book/ISBN9785970477878.html . - Режим доступа: по подписке.
4	Время полувыведения ^{99m} Tc-бромезида из печени при динамической гепатобилисцинтиграфии от начала исследования в норме не превышает ____ (в минутах)	1-35	Каприн, А. Д. Терапевтическая радиология : национальное руководство / под ред. А. Д. Каприна, Ю. С. Мардынского. - Москва :

			<p>ГЭОТАР-Медиа, 2019. - 704 с. : ил. - 704 с. - ISBN 978-5-9704-5128-1. - Текст : электронный // ЭБС "Консультант студента" : [сайт]. - URL: https://www.studentlibrary.ru/book/ISBN9785970451281.html</p>
5	Отсутствие накопления рфп в желчном пузыре на билисцинтиграммах в течение 4 часов свидетельствует в пользу	4-острого холецистита	<p>Стандарты лучевой терапии / под ред. А. Д. Каприна, А. А. Костина, Е. В. Хмелевского. - Москва : ГЭОТАР-Медиа, 2020. - 384 с. : ил. - (Библиотека врача-специалиста). - 384 с. - ISBN 978-5-9704-5581-4. - Текст : электронный // ЭБС "Консультант врача". - URL: https://www.rosmedlib.ru/book/ISBN9785970455814.html . - Режим доступа : по подписке.</p>
6	Отношение счета над печенью к счету над селезенкой при сцинтиграфии с ^{99m} Tc-коллоидом в норме составляет	3-6,5 - 7,0	<p>Лучевая терапия (радиотерапия) / Г. Е. Труфанов</p>

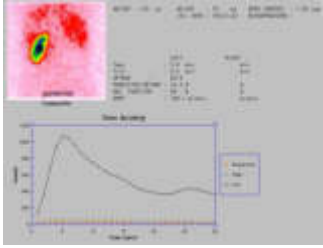
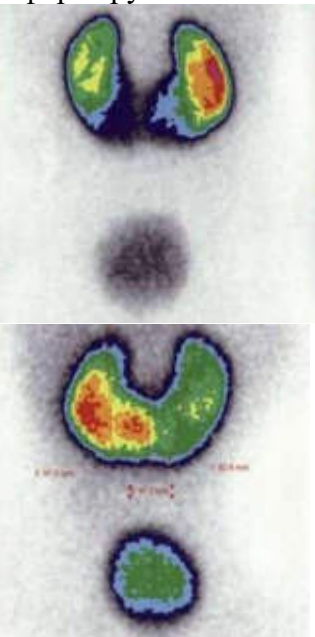
			<p>[и др.] ; под ред. Г. Е. Труфанова - Москва : ГЭОТАР-Медиа, 2018. - 208 с. - ISBN 978-5-9704-4420-7. - Текст : электронный // ЭБС "Консультант врача".- URL: https://www.rosmedlib.ru/book/ISBN9785970444207.html . - Режим доступа : по подписке.</p>
7	<p>Увеличение времени максимального накопления рфп печенью (tmax) при сцинтиграфии гепатобилиарной системы свидетельствует о нарушении _____ функции печени</p>	3-погложительной	<p>Климанов, В. А. Радиобиологическое и дозиметрическое планирование лучевой и радионуклидной терапии : учебное пособие / В. А. Климанов. — Москва : НИЯУ МИФИ, [б. г.]. — Часть 1 : Радиобиологические основы лучевой терапии. Радиобиологическое и дозиметрическое планирование дистанционной лучевой терапии пучками и тормозного и</p>

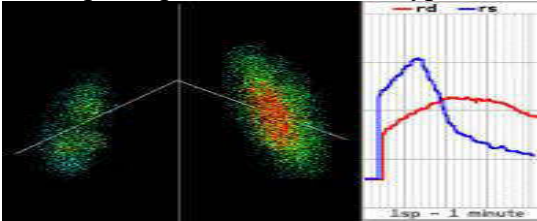
			<p>гамма-излучения и элек — 2011. — 500 с. — ISBN 978-5-7262-1490-0. — Текст : электронный // Лань : электронно-библиотечная система. — URL: https://e.lanbook.com/book/75875. — Режим доступа: для авториз. пользователей.</p>
8	Показанием к пэт/кт с 18f-фторидом при раке желчного пузыря является диагностика метастазов в	1-кости	<p>Завадовск ая, В. Д. Лучевая терапия : учебное пособие / В. Д. Завадовская, А. П. Куражов, И. Б. Пыжова. — Томск : СибГМУ, 2013. — 104 с. — Текст : электронный // Лань : электронно-библиотечная система. — URL: https://e.lanbook.com/book/105880. — Режим доступа: для авториз. пользователей.</p>
9	Показанием к выполнению пэт/кт с 18f-fdg при холангиоцеллюлярном раке является	4-оценка распространенности опухолевого процесса	<p>Лучевая терапия после органосохраняю</p>

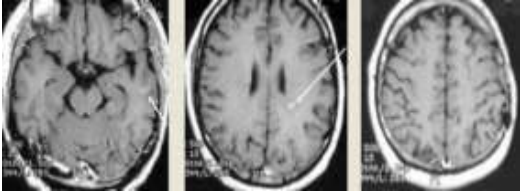
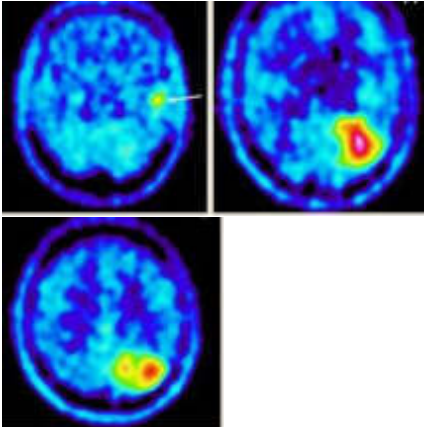
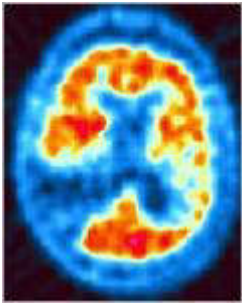
			<p>щих операций по поводу рака молочной железы I–II стадий : учебное пособие / сост.: И. А. Гладилина [и др.]. — Москва : РНИМУ им. Н.И. Пирогова, 2018. — 52 с. — ISBN 978-5-88458-355-9. — Текст : электронный // Лань : электронно-библиотечная система. — URL: https://e.lanbook.com/book/175224. — Режим доступа: для авториз. пользователей.</p>
10	<p>Расчет индекса печеночного захвата (ипз) при гепатосцинтиграфии с ^{99m}Tc-технефитом происходит по формуле (где крп – коэффициент ретенции в печени, крк – коэффициент ретенции в крови)</p>	$3\text{-ИПЗ} = \text{КРП} : \text{КРК}$	

Задания открытого типа

	Содержание задания	Правильный ответ	Источник
Дайте развернутый ответ			
1.	<p>Пациент Д., 51 год. Жалобы на выраженные приступообразные боли в правой поясничной области. В анамнезе – уролитиаз. Сцинтиграфия почек: регистрируется обтурационный тип динамической кривой</p>	<p>Заключение: резко выраженные нарушения экскреторной функции правой почки (блок правой почки), секреторно-</p>	<p>Радионуклидные и биохимические методы оценки функционального риска</p>

	<p>«активность-время» с области правой почки.</p> 	<p>эксреторная функция левой почки в пределах нормы.</p>	<p>почечной и печеночной недостаточности : монография / под ред. А. В. Кашкадаевой, Н. Е. Кушлинского, И. С. Стилиди. - Москва : Проспект, 2023. - 616 с. - ISBN 978-5-392-37876-0. - Текст : электронный // ЭБС "Консультант студента" : [сайт]. - URL: https://www.studentlibrary.ru/book/ISBN9785392378760.html . - Режим доступа : по подписке.</p>
<p>2.</p>	<p>Пациентка 26 лет. В анамнезе хронический пиелонефрит с частыми обострениями. Направлена на радиоизотопное исследование. Выполнена статическая сцинтиграфия почек. Сформируйте заключение.</p> 	<p>Подковообразная почка. Снижение функциональной активности паренхимы ее левой половины</p>	<p>Диагностика и лечение злокачественных лимфом / Д. Т. Арыбжанов, Д. Р. Исаметов, Ш. Р. Кзыргалин, Ш. Х. Ганцев. - Москва : ГЭОТАР-Медиа, 2024. - 168 с. - ISBN 978-5-9704-8091-5, DOI: 10.33029/9704-8091-5-DTM-2024-1-168. - Текст : электронный // ЭБС "Консультант</p>

			<p>студента" : [сайт]. URL: https://www.studentlibrary.ru/book/ISBN9785970480915.html . - Режим доступа: по подписке. - Текст: электронный</p>
3	<p>Больной М. 44 лет. Диагноз : хронический двусторонний пиелонефрит с частыми обострениями. Оцените функциональное состояние почек, сформулируйте заключение по данным радиоизотопного исследования. Радиоренограмма с ¹³¹I-гипсураном</p> 	<p>Левая почка – норма. Нарушение секреторной и эксреторной функции правой почки. Острый пиелонефрит правой почки.</p>	<p>Современная лекарственная терапия злокачественных опухолей и оценка ее эффективности : руководство для врачей / под ред. В. М. Моисеенко. - Москва : ГЭОТАР- Медиа, 2023. - 96 с. - ISBN 978- 5-9704-7787-8, DOI: 10.33029/9704- 7787-8-SLT- 2023-1-96. - Текст : электронный // ЭБС "Консультант студента" : [сайт]. URL: https://www.studentlibrary.ru/book/ISBN9785970477878.html . - Режим доступа: по подписке.</p>
4	<p>Пациентка М., 56 лет. Через 6 мес. после удаления глиобластомы левой височной</p>	<p>Заключение. Регистрируется</p>	<p>Каприн, А. Д.</p>

	<p>доли на контрольной МРТ нечетко определяются два мелких очага контрастирования неясного генеза. Выполнена ПЭТ с 11-С-метионином. Сформулируйте заключение.</p> <p style="text-align: center;">МРТ</p>  <p style="text-align: center;">ПЭТ</p> 	<p>повышенное накопление РФП, которое четко визуализирует начальный продолженный рост опухоли в зоне операции и крупный очаг отсева опухоли в теменной доле. Рецидив глиобластомы.</p>	<p>Терапевтическая радиология : национальное руководство / под ред. А. Д. Каприна, Ю. С. Мардынского. - Москва : ГЭОТАР-Медиа, 2019. - 704 с. : ил. - 704 с. - ISBN 978-5-9704-5128-1. - Текст : электронный // ЭБС "Консультант студента" : [сайт]. - URL: https://www.studentlibrary.ru/book/ISBN9785970451281.html</p>
5	<p>Пациент М., 61 года. Доставлен в приемной покой с предварительным диагнозом: опухоль головного мозга (mts)? Ишемический инсульт? Из анамнеза: Два года назад – оперативное лечение по поводу рака мочевого пузыря. Три недели назад стал отмечать головокружение, кратковременные потерю сознания, снижение зрения. Два часа назад – потеря сознания, онемение левой руки, невнятная речь. Выполнена ОФЭКТ головного мозга с 99mTc-эксаметазимом. Представлены поперечные сканы. Сформулируйте заключение.</p> 	<p>Заключение: снижение мозгового кровотока в правом полушарии головного мозга.. Ишемический инсульт.</p>	<p>Стандарты лучевой терапии / под ред. А. Д. Каприна, А. А. Костина, Е. В. Хмелевского. - Москва : ГЭОТАР-Медиа, 2020. - 384 с. : ил. - (Библиотека врача-специалиста). - 384 с. - ISBN 978-5-9704-5581-4. - Текст : электронный // ЭБС "Консультант врача". - URL: https://www.rosm.edlib.ru/book/ISBN9785970455814.html</p>

			N9785970455814.html . - Режим доступа : по подписке.
--	--	--	--

ОПК-7 Способен проводить анализ медико-статистической информации, вести медицинскую документацию и организовывать деятельность находящегося в распоряжении медицинского персонала

Задания закрытого типа

	Содержание задания	Правильный ответ	Источник
Выберите правильный ответ			
1.	Показанием к проведению гепатобилисцинтиграфии является	4-подозрение на разлив желчи	Радионуклидные и биохимические методы оценки функционального риска почечной и печеночной недостаточности : монография / под ред. А. В. Кашкадаевой, Н. Е. Кушлинского, И. С. Стилиди. - Москва : Проспект, 2023. - 616 с. - ISBN 978-5-392-37876-0. - Текст : электронный // ЭБС "Консультант студента" : [сайт]. - URL: https://www.studentlibrary.ru/book/ISBN9785392378760.html . - Режим доступа : по подписке.

2.	На сцинтиграммах отмечается поступление радиофармпрепарата до приема желчегонного завтрака, которое является признаком	1-недостаточности сфинктера одди	<p>Диагностика и лечение злокачественных лимфом / Д. Т. Арыбжанов, Д. Р. Исаметов, Ш. Р. Кыргалин, Ш. Х. Ганцев. - Москва : ГЭОТАР-Медиа, 2024. - 168 с. - ISBN 978-5-9704-8091-5, DOI: 10.33029/9704-8091-5-DTM-2024-1-168. - Текст : электронный // ЭБС "Консультант студента" : [сайт]. URL: https://www.studentlibrary.ru/book/ISBN9785970480915.html. - Режим доступа: по подписке. - Текст: электронный</p>
3	На отсроченных сцинтиграммах при исследовании с мечеными ^{99m} Tc эритроцитами аденома печени выглядит как _____ рфп	4-участок гипофиксации	<p>Современная лекарственная терапия злокачественных опухолей и оценка ее эффективности : руководство для врачей / под ред. В. М. Моисеенко. - Москва : ГЭОТАР-</p>

			<p>Медиа, 2023. - 96 с. - ISBN 978-5-9704-7787-8, DOI: 10.33029/9704-7787-8-SLT-2023-1-96. - Текст : электронный // ЭБС "Консультант студента" : [сайт]. URL: https://www.studentlibrary.ru/book/ISBN9785970477878.html . - Режим доступа: по подписке.</p>
4	Механизмом накопления меченых коллоидов печенью при гепатобилисцинтиграфии является	2-фагоцитоз	<p>Каприн, А. Д. Терапевтическая радиология : национальное руководство / под ред. А. Д. Каприна, Ю. С. Мардынского. - Москва : ГЭОТАР-Медиа, 2019. - 704 с. : ил. - 704 с. - ISBN 978-5-9704-5128-1. - Текст : электронный // ЭБС "Консультант студента" : [сайт]. - URL: https://www.studentlibrary.ru/book/ISBN9785970451281.html</p>

5	Синдром портальной гипертензии при исследовании с ⁹⁹ тс-технефитом может проявляться	2-спленомегалией	<p>Стандарты лучевой терапии / под ред. А. Д. Каприна, А. А. Костина, Е. В. Хмелевского. - Москва : ГЭОТАР-Медиа, 2020. - 384 с. : ил. - (Библиотека врача-специалиста). - 384 с. - ISBN 978-5-9704-5581-4. - Текст : электронный // ЭБС "Консультант врача". - URL: https://www.rosmelib.ru/book/ISBN9785970455814.html . - Режим доступа : по подписке.</p>
6	Радионуклидом, необходимым для офэкт/кт печени с мечеными эритроцитами, является	3- ⁹⁹ тс	<p>Лучевая терапия (радиотерапия) / Г. Е. Труфанов [и др.] ; под ред. Г. Е. Труфанова - Москва : ГЭОТАР-Медиа, 2018. - 208 с. - ISBN 978-5-9704-4420-7. - Текст : электронный // ЭБС "Консультант врача".- URL: https://www.rosmelib.ru/book/ISBN978597044420</p>

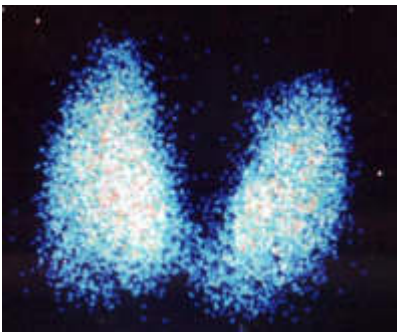
			7.html . - Режим доступа : по подписке.
7	Отношение счета над печенью к счету над селезенкой при сцинтиграфии с ^{99m} Tc-коллоидом в норме составляет	3-6,5 - 7,0	Климанов, В. А. Радиобиологическое и дозиметрическое планирование лучевой и радионуклидной терапии : учебное пособие / В. А. Климанов. — Москва : НИЯУ МИФИ, [б. г.]. — Часть 1 : Радиобиологические основы лучевой терапии. Радиобиологическое и дозиметрическое планирование дистанционной лучевой терапии пучками тормозного и гамма-излучения и элект — 2011. — 500 с. — ISBN 978-5-7262-1490-0. — Текст : электронный // Лань : электронно-библиотечная система. — URL: https://e.lanbook.com/book/75875 . — Режим

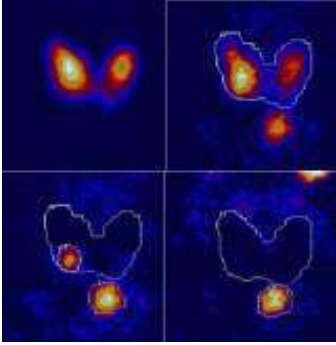
			доступа: для авториз. пользователей.
8	Для сцинтиграфии гепатобилиарной системы применяют радиофармпрепарат	4-99mTc-бромезида	<p>Завадовская, В. Д. Лучевая терапия : учебное пособие / В. Д. Завадовская, А. П. Куражов, И. Б. Пыжова. — Томск : СибГМУ, 2013. — 104 с. — Текст : электронный // Лань : электронно-библиотечная система. — URL: https://e.lanbook.com/book/105880. — Режим доступа: для авториз. пользователей.</p>
9	При выраженном циррозе при исследовании печени с технецием захват рфп в селезенке	1-повышается	<p>Лучевая терапия после органосохраняющих операций по поводу рака молочной железы I–II стадий : учебное пособие / сост.: И. А. Гладилина [и др.]. — Москва : РНИМУ им. Н.И. Пирогова, 2018. — 52 с. — ISBN 978-5-88458-355-9. — Текст :</p>


			электронный // Лань : электронно-библиотечная система. — URL: https://e.lanbook.com/book/175224 . — Режим доступа: для авториз. пользователей.
10	Пациенту с хроническим холециститом можно порекомендовать гепатобилисцинтиграфию с	4-99mtc-hida	

Задания открытого типа

	Содержание задания	Правильный ответ	Источник
Дайте развернутый ответ			
1.	<p>Пациентка 53 лет. По данным МРТ предварительный диагноз: инсульт. Направлена на радиоизотопное исследование. Выполнена ПЭТ с 11-С-метионином. Регистрируется повышенное накопление в очаге. Сформируйте заключение.</p> <p style="text-align: center;">МРТ ПЭТ</p> 	<p>Глиома. Повышенное накопление 11-С - метионина, свойственное опухоли мозга, позволяет точно установить или исключить опухолевую природу поражения, обнаруженного на МРТ.</p>	<p>Радионуклидные и биохимические методы оценки функционального риска почечной и печеночной недостаточности : монография / под ред. А. В. Кашкадаевой, Н. Е. Кушлинского, И. С. Стилиди. - Москва : Проспект, 2023. - 616 с. - ISBN 978-5-392-37876-0. - Текст : электронный // ЭБС "Консультант студента" : [сайт]. - URL:</p>

			https://www.studentlibrary.ru/book/ISBN9785392378760.html . - Режим доступа : по подписке.
2.	<p>Пациентка 36 лет. Жалобы на слабость, раздражительность. При ультразвуковом исследовании щитовидной железы – структурных изменений не выявлено, умеренное повышение васкуляризации щитовидной железы. Направлена на радиоизотопное исследование щитовидной железы. Представлена скинтиграмма щитовидной железы. Сформулируйте заключение.</p> 	<p>Заключение: Диффузный эндемический зоб: увеличение размеров щитовидной железы, диффузное равномерное распределение РФП.</p>	<p>Диагностика и лечение злокачественных лимфом / Д. Т. Арыбжанов, Д. Р. Исаметов, Ш. Р. Кыргалин, Ш. Х. Ганцев. - Москва : ГЭОТАР-Медиа, 2024. - 168 с. - ISBN 978-5-9704-8091-5, DOI: 10.33029/9704-8091-5-DTM-2024-1-168. - Текст : электронный // ЭБС "Консультант студента" : [сайт]. URL: https://www.studentlibrary.ru/book/ISBN9785970480915.html . - Режим доступа: по подписке. - Текст: электронный</p>
3	<p>Пациентка Е., 39 лет. Жалобы на ноющие боли в нижних конечностях и позвоночнике, усиливающейся при физической нагрузке, мышечную слабость, утомляемость, повышение АД до 160/90 мм.рт.ст. Выполнена двухэтапная субтракционная параскитовидная</p>	<p><i>Гиперпаратиреоз.</i></p>	<p>Современная лекарственная терапия злокачественных опухолей и оценка ее эффективности :</p>

	<p>желез с ^{99m}Tc-MIBI. Сформулируйте заключение.</p> 	<p>руководство для врачей / под ред. В. М. Моисеенко. - Москва : ГЭОТАР-Медиа, 2023. - 96 с. - ISBN 978-5-9704-7787-8, DOI: 10.33029/9704-7787-8-SLT-2023-1-96. - Текст : электронный // ЭБС "Консультант студента" : [сайт]. URL: https://www.studentlibrary.ru/book/ISBN9785970477878.html . - Режим доступа: по подписке.</p>
4	<p>Пациентка 43 лет наблюдается у эндокринолога по поводу узлового зоба щитовидной железы. Данные анализа крови у пациентки показали оптимальные значения гормонов: ТТГ 1,17 мЕд/л [0,4-4,0], т4св. 11,7 нмоль/л [9,0-22,0], т3св. 4,4 нмоль/л [2,6-5,7]. Из этих значений следует, что щитовидных гормонов абсолютно достаточно для всех функциональных процессов организма пациентки. В настоящее время решается вопрос о показаниях к оперативному вмешательству и объема операции на щитовидной железе. Выполнена сцинтиграфия щитовидной железы. Сцинтиграфия щитовидной железы. Индекс захвата РФП на верхней границе популяционной нормы – 1,8%. Значительное накопление РФП узлом в нижней части правой доли - «горячий» узел; в верхней части</p>	<p>В данном случае активный узел нижней части правой доли полезен, так как производит более 60% от всего количества щитовидных гормонов железы. Объем правой доли с узлами составляет лишь 10,1 мл и не может оказывать никакого повреждающего (сдавливающего) влияния на окружающие структуры. Узловой процесс в правой доле у этой пациентки полноценно обеспечивает её организм щитовидными гормонами. Учитывая Каприн, А. Д. Терапевтическая радиология : национальное руководство / под ред. А. Д. Каприн, Ю. С. Мардынского. - Москва : ГЭОТАР-Медиа, 2019. - 704 с. : ил. - 704 с. - ISBN 978-5-9704-5128-1. - Текст : электронный // ЭБС "Консультант студента" :</p>

	<p>правой доли – «холодный» узел. Процентное отношение накопления РФП: 68% правая доля, 32% левая доля.</p> <p>Сформулируйте и обоснуйте ваше заключение.</p> 	<p>доброкачественность узлов и их небольшой размер, но, главное, их важную роль в производстве собственных естественных гормонов (Т3 и Т4), операция по удалению правой доли, и, тем более, всей щитовидной железы противопоказана. Хирургическая тактика в таком случае окажет вред.</p>	<p>[сайт]. - URL: https://www.studentlibrary.ru/book/ISBN9785970451281.html</p>
5	<p>Больная 30 лет жалуется на повышенную раздражительность, чувство жара, слабость, сердцебиение, потерю массы тела на 5 кг за 4 месяца. При осмотре больной обращает на себя внимание слабо выраженный двухсторонний экзофтальм, блеск глаз, тахикардия, тремор вытянутых рук. Пальпируется в обычном месте несколько увеличенная щитовидная железа мягко-эластической консистенции. Проведено радионуклидное исследование внутритиреоидного этапа йодного обмена ^{131}I и радиоконкурентный анализ Т₃, Т₄, ТТГ. Результаты накопления ^{131}I: 2ч. - 25%, 4ч. - 56%, 24ч. — 61%. Т₃ – 3 нмоль/л, Т₄ - 170 нмоль/л.</p> <p>Оцените состояние внутритиреоидного и транспортно-органического этапов йодного обмена.</p> <p>Сформулируйте заключение.</p>	<p>Повышение I-накопительной функции и ускорение транспортно-органического этапа. Повышение гормонообразующей функции.</p> <p>Тиреотоксикоз.</p>	<p>Стандарты лучевой терапии / под ред. А. Д. Каприна, А. А. Костина, Е. В. Хмелевского. - Москва : ГЭОТАР-Медиа, 2020. - 384 с. : ил. - (Библиотека врача-специалиста). - 384 с. - ISBN 978-5-9704-5581-4. - Текст : электронный // ЭБС "Консультант врача". - URL: https://www.rosmelibrary.ru/book/ISBN9785970455814.html . - Режим доступа : по подписке.</p>

Задания закрытого типа

	Содержание задания	Правильный ответ	Источник
Выберите правильный ответ			
1.	Пациенту с подозрением на обструкцию желчных протоков можно порекомендовать гепатобилисцинтиграфию с	3-99mTc-NIDA	Радионуклидные и биохимические методы оценки функционального риска почечной и печеночной недостаточности : монография / под ред. А. В. Кашкадаевой, Н. Е. Кушлинского, И. С. Стилиди. - Москва : Проспект, 2023. - 616 с. - ISBN 978-5-392-37876-0. - Текст : электронный // ЭБС "Консультант студента" : [сайт]. - URL: https://www.studentlibrary.ru/book/ISBN9785392378760.html . - Режим доступа : по подписке.
2.	Время полувыведения ^{99m} Tc-бромезида из печени при динамической гепатобилисцинтиграфии от начала исследования в норме не превышает ____ (в минутах)	4-35	Диагностика и лечение злокачественных лимфом / Д. Т. Арыбжанов, Д. Р. Исаметов, Ш. Р. Кыргалин, Ш. Х. Ганцев. - Москва : ГЭОТАР-Медиа, 2024. -

			<p>168 с. - ISBN 978-5-9704-8091-5, DOI: 10.33029/9704-8091-5-DTM-2024-1-168. -</p> <p>Текст : электронный // ЭБС</p> <p>"Консультант студента" : [сайт]. URL: https://www.studentlibrary.ru/book/ISBN9785970480915.html . -</p> <p>Режим доступа: по подписке. -</p> <p>Текст: электронный</p>
3	<p>На отсроченных сцинтиграммах при исследовании с мечеными ^{99m}Tc эритроцитами гемангиома выглядит как _____ рфп</p>	<p>4-очаг гиперфиксации</p>	<p>Современная лекарственная терапия злокачественных опухолей и ее оценка ее эффективности : руководство для врачей / под ред. В. М. Моисеенко. - Москва : ГЭОТАР-Медиа, 2023. - 96 с. - ISBN 978-5-9704-7787-8, DOI: 10.33029/9704-7787-8-SLT-2023-1-96. -</p> <p>Текст : электронный // ЭБС</p> <p>"Консультант</p>

			студента" : [сайт]. URL: https://www.studentlibrary.ru/book/ISBN9785970477878.html . - Режим доступа: по подписке.
4	При нейроэндокринном раке поджелудочной железы 3 степени злокачественности проведение пэт/кт целесообразно с радиофармпрепаратом	1-18F-ФДГ	Каприн, А. Д. Терапевтическая радиология : национальное руководство / под ред. А. Д. Каприна, Ю. С. Мардынского. - Москва : ГЭОТАР-Медиа, 2019. - 704 с. : ил. - 704 с. - ISBN 978-5-9704-5128-1. - Текст : электронный // ЭБС "Консультант студента" : [сайт]. - URL: https://www.studentlibrary.ru/book/ISBN9785970451281.html
5	Сиалосцинтиграфию проводят с целью выявления	2-опухолевого поражения слюнных желез	Стандарты лучевой терапии / под ред. А. Д. Каприна, А. А. Костина, Е. В. Хмелевского. - Москва : ГЭОТАР-Медиа, 2020. - 384 с. : ил. - (Библиотека врача-

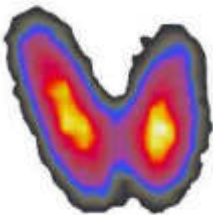

			<p>специалиста). - 384 с. - ISBN 978-5-9704-5581-4. - Текст : электронный // ЭБС "Консультант врача". - URL: https://www.rosmelib.ru/book/ISBN9785970455814.html . - Режим доступа : по подписке.</p>
6	Секреторный сегмент ренографической кривой отражает накопление рфп в	4-Канальцах	<p>Лучевая терапия (радиотерапия) / Г. Е. Труфанов [и др.] ; под ред. Г. Е. Труфанова - Москва : ГЭОТАР-Медиа, 2018. - 208 с. - ISBN 978-5-9704-4420-7. - Текст : электронный // ЭБС "Консультант врача".- URL: https://www.rosmelib.ru/book/ISBN9785970444207.html . - Режим доступа : по подписке.</p>
7	При проведении динамической нефросцинтиграфии с капотеновой пробой пациент лежит на	1-спине	<p>Климанов, В. А. Радиобиологическое и дозиметрическое планирование лучевой и радионуклидной терапии :</p>

			<p>учебное пособие / В. А. Климанов. — Москва : НИЯУ МИФИ, [б. г.]. — Часть 1 : Радиобиологические основы лучевой терапии. Радиобиологическое и дозиметрическое планирование дистанционной лучевой терапии пучками тормозного и гамма-излучения и элект — 2011. — 500 с. — ISBN 978-5-7262-1490-0. — Текст : электронный // Лань : электронно-библиотечная система. — URL: https://e.lanbook.com/book/75875. — Режим доступа: для авториз. пользователей.</p>
8	<p>При динамической нефросцинтиграфии с ^{99m}Tc-магЗ, в случае нефункционирующей почки (накопление рфп в почке на уровне фона), ренограмма имеет вид _____ кривой</p>	2-афункциональной	<p>Завадовская, В. Д. Лучевая терапия : учебное пособие / В. Д. Завадовская, А. П. Куражов, И. Б. Пыжова. — Томск :</p>



			<p>СибГМУ, 2013. — 104 с. — Текст : электронный // Лань : электронно- библиотечная система. — URL: https://e.lanbook.com/book/105880. — Режим доступа: для авториз. пользователей.</p>
9	<p>Интерпретация результатов каптоприловой пробы должна основываться на _____ анализе</p>	<p>3-визуальном и количественном</p>	<p>Лучевая терапия после органосохраняющих операций по поводу рака молочной железы I–II стадий : учебное пособие / сост.: И. А. Гладилина [и др.]. — Москва : РНИМУ им. Н.И. Пирогова, 2018. — 52 с. — ISBN 978-5-88458-355-9. — Текст : электронный // Лань : электронно-библиотечная система. — URL: https://e.lanbook.com/book/175224. — Режим доступа: для авториз. пользователей.</p>


10	При динамической нефросцинтиграфии, в случае нефункционирующей почки (накопление рфп в почке на уровне фона), ренограмма имеет вид _____ кривой	4-Афункциональной	
----	---	-------------------	--

Задания открытого типа

	Содержание задания	Правильный ответ	Источник
Дайте развернутый ответ			
1.	<p>Пациент К., 34 года. Жалобы на беспокойный сон, раздражительность. В анамнезе частые ангины. При ультразвуковом исследовании структурных изменений не выявлено, размеры железы на верхней границы нормы. Направлен на радиоизотопное исследование. Выполнена сцинтиграфия. Т3 (5,9 нмоль/л); Т4 (199 нмоль/л). % включ: Пр. Д. 8, 7%; Л. Д. 7, 8%. Сформулируйте заключение</p>  	Гиперфункциональное состояние щитовидной железы.	Радионуклидные и биохимические методы оценки функционального риска почечной и печеночной недостаточности: монография / под ред. А. В. Кашкадаевой, Н. Е. Кушлинского, И. С. Стилиди. - Москва: Проспект, 2023. - 616 с. - ISBN 978-5-392-37876-0. - Текст: электронный // ЭБС "Консультант студента": [сайт]. - URL: https://www.studentlibrary.ru/book/ISBN9785392378760.html . - Режим доступа: по подписке.
2.	Пациентка 27 лет. Роды срочные 2 месяца назад. Жалобы на повышенную утомляемость, сонливость, раздражительность. При ультразвуковом исследовании	Послеродовый тиреоидит.: резкое снижение захвата ^{99m}Tc в сочетании с усиленным захватом	Диагностика и лечение злокачественных лимфом / Д. Т.

	<p>щитовидной железы – структурных изменений не выявлено. Направлена на радиоизотопное исследование. Выполнена сцинтиграфия щитовидной с ^{99m}Tc.</p> <p>Сформулируйте заключение.</p> 	<p>слюнными железами</p> <p>Особенности послеродового, безболевого и цитокин-индуцированного тиреоидита.</p>	<p>Арыбжанов, Д. Р. Исаметов, Ш. Р. Кзыргалин, Ш. Х. Ганцев. - Москва : ГЭОТАР-Медиа, 2024. - 168 с. - ISBN 978-5-9704-8091-5, DOI: 10.33029/9704-8091-5-DTM-2024-1-168. - Текст : электронный // ЭБС "Консультант студента" : [сайт]. URL: https://www.studentlibrary.ru/book/ISBN9785970480915.html . - Режим доступа: по подписке. - Текст: электронный</p>
3	<p>Пациент 42лет. В анамнезе двусторонний уролитиаз. Общий кальций 3 – 3,5ммоль/л (иса 2 – 2.5ммоль/л). Направлен на радиоизотопное исследование . Выполнена двухфазная сцинтиграфия с препаратом ^{99m}Tc-MIBI.</p> 	<p>Аденома паращитовидной железы. ^{99m}Tc-MIBI одновременно фиксируют щитовидная железа и паращитовидные аденомы, но в ходе нескольких почасовых исследований он вымывается из щитовидной железы раньше, чем из паращитовидной аденомы (двухфазный метод).</p>	<p>Современная лекарственная терапия злокачественных опухолей и оценка ее эффективности : руководство для врачей / под ред. В. М. Моисеенко. - Москва : ГЭОТАР-Медиа, 2023. - 96 с. - ISBN 978-5-9704-7787-8, DOI:</p>

			10.33029/9704-7787-8-SLT-2023-1-96. - Текст : электронный // ЭБС "Консультант студента" : [сайт]. URL: https://www.studentlibrary.ru/book/ISBN9785970477878.html . - Режим доступа: по подписке.
4	<p>Больная М., 30 лет. Жалобы на повышенную утомляемость, сонливость, беспокойный сон в ночное время. При ультразвуковом исследовании структурных изменений не выявлено. Направлена на радиоизотопное исследование. Выполнена скintiграфия щитовидной железы с оценкой функции. Т3: 0,3 нмоль/л (N-1, 17-2, 8 нмоль/л); Т4: 40 нмоль/л (N-67-142 нмоль/л). % включения: Пр. Д. 0, 7% ; Л. Д. 0, 5% 2, 5%). (N-1, 3)</p> <p>Сформулируйте заключение.</p>  	Тиреоидит гипопункцией. с	Каприн, А. Д. Терапевтическая радиология : национальное руководство / под ред. А. Д. Каприна, Ю. С. Мардынского. - Москва : ГЭОТАР-Медиа, 2019. - 704 с. : ил. - 704 с. - ISBN 978-5-9704-5128-1. - Текст : электронный // ЭБС "Консультант студента" : [сайт]. - URL: https://www.studentlibrary.ru/book/ISBN9785970451281.html
5	Пациент 56 лет. Жалобы на выраженные боли в правом бедренном суставе на протяжении 3х лет. Лечение консервативное без выраженного эффекта.	Асептический некроз головки правой бедренной кости.	Стандарты лучевой терапии / под ред. А. Д. Каприна, А. А. Костина, Е. В.

	<p>Рентгенологически определяется очаговый остеопороз в головке бедренной кости.</p> <p>Для уточнения диагноза направлен на радиоизотопное исследование. Выполнена сцинтиграфия скелета. Определяется очаг пониженного накопления РФП («холодный» очаг) в области головки правой бедренной кости, окруженный кольцевидным повышенным накоплением РФП.</p> <p>Сформулируйте ваше заключение</p> 	<p>Хмелевского. - Москва : ГЭОТАР- Медиа, 2020. - 384 с. : ил. - (Библиотека врача- специалиста). - 384 с. - ISBN 978-5-9704- 5581-4. - Текст : электронный // ЭБС "Консультант врача". - URL: https://www.rosmedlib.ru/book/ISBN9785970455814.html . - Режим доступа : по подписке.</p>
--	---	---

ПК-1 Способен применять методы лучевой диагностики и интерпретировать их результаты

Задания закрытого типа

	Содержание задания	Правильный ответ	Источник
Выберите правильный ответ			
1.	При нефросцинтиграфии скорость клубочковой фильтрации (скф) измеряется с помощью	2-99mTc-пентатех	Радионуклидные и биохимические методы оценки функционального риска почечной и печеночной недостаточности : монография / под ред. А. В. Кашкадаевой, Н. Е. Кушлинского, И. С. Стилиди. - Москва :

			<p>Проспект, 2023. - 616 с. - ISBN 978-5-392- 37876-0. - Текст : электронный // ЭБС "Консультант студента" : [сайт]. - URL: https://www.studentlibrary.ru/book/ISBN9785392378760.html . - Режим доступа : по подписке.</p>
2.	<p>При сцинтиграфии с ^{99m}Tc-пентатехом удовлетворительной функции почек соответствует</p>	<p>3-нормальная ренографическая кривая</p>	<p>Диагностика и лечение злокачественных лимфом / Д. Т. Арыбжанов, Д. Р. Исаметов, Ш. Р. Кыргалин, Ш. Х. Ганцев. - Москва : ГЭОТАР-Медиа, 2024. - 168 с. - ISBN 978-5-9704-8091-5, DOI: 10.33029/9704-8091-5-DTM-2024-1-168. - Текст : электронный // ЭБС "Консультант студента" : [сайт]. URL: https://www.studentlibrary.ru/book/ISBN9785970480915.html . - Режим доступа: по подписке. -</p>

			Текст: электронный
3	Сохранение обструктивной кривой после введения фуроцемида свидетельствует о наличии	1-механической преграды	Современная лекарственная терапия злокачественных опухолей и оценка ее эффективности : руководство для врачей / под ред. В. М. Моисеенко. - Москва : ГЭОТАР-Медиа, 2023. - 96 с. - ISBN 978-5-9704-7787-8, DOI: 10.33029/9704-7787-8-SLT-2023-1-96. - Текст : электронный // ЭБС "Консультант студента" : [сайт]. URL: https://www.studentlibrary.ru/book/ISBN9785970477878.html . - Режим доступа: по подписке.
4	При динамической нефросцинтиграфии с ^{99m} Tc-пентатехом, в случае острого нарушения оттока мочи, ренограмма имеет вид _____ кривой	1-обструктивной	Каприн, А. Д. Терапевтическая радиология : национальное руководство / под ред. А. Д. Каприна, Ю. С. Мардынского. - Москва :

			<p>ГЭОТАР-Медиа, 2019. - 704 с. : ил. - 704 с. - ISBN 978-5-9704-5128-1. - Текст : электронный // ЭБС "Консультант студента" : [сайт]. - URL: https://www.studentlibrary.ru/book/ISBN9785970451281.html</p>
5	Ренографические кривые в норме должны быть	4-симметричны, трехсегментарны	<p>Стандарты лучевой терапии / под ред. А. Д. Каприна, А. А. Костина, Е. В. Хмелевского. - Москва : ГЭОТАР-Медиа, 2020. - 384 с. : ил. - (Библиотека врача-специалиста). - 384 с. - ISBN 978-5-9704-5581-4. - Текст : электронный // ЭБС "Консультант врача". - URL: https://www.rosmelib.ru/book/ISBN9785970455814.html . - Режим доступа : по подписке.</p>
6	Афункциональный ренографической характеризуется	тип кривой	<p>1-снижением амплитуды сосудистого сегмента, отсутствием остальных сегментов</p> <p>Лучевая терапия (радиотерапия) / Г. Е. Труфанов</p>



			<p>[и др.] ; под ред. Г. Е. Труфанова - Москва : ГЭОТАР-Медиа, 2018. - 208 с. - ISBN 978-5-9704-4420-7. - Текст : электронный // ЭБС "Консультант врача".- URL: https://www.rosmedlib.ru/book/ISBN9785970444207.html . - Режим доступа : по подписке.</p>
7	Сегментами ренографической кривой являются	2-сосудистый, секреторный, экскреторный	<p>Климанов, В. А. Радиобиологическое и дозиметрическое планирование лучевой и радионуклидной терапии : учебное пособие / В. А. Климанов. — Москва : НИЯУ МИФИ, [б. г.]. — Часть 1 : Радиобиологические основы лучевой терапии. Радиобиологическое и дозиметрическое планирование дистанционной лучевой терапии пучками и тормозного и</p>

			<p>гамма-излучения и элек — 2011. — 500 с. — ISBN 978-5-7262-1490-0. — Текст : электронный // Лань : электронно-библиотечная система. — URL: https://e.lanbook.com/book/75875. — Режим доступа: для авториз. пользователей.</p>
8	<p>При сцинтиграфии с ^{99m}Tc-пентатех острое нарушение оттока мочи (камень в мочеточнике) соответствует</p>	<p>4-обструктивному типу ренограммы или удлинению секреторного сегмента</p>	<p>Завадовск ая, В. Д. Лучевая терапия : учебное пособие / В. Д. Завадовская, А. П. Куражов, И. Б. Пыжова. — Томск : СибГМУ, 2013. — 104 с. — Текст : электронный // Лань : электронно-библиотечная система. — URL: https://e.lanbook.com/book/105880. — Режим доступа: для авториз. пользователей.</p>
9	<p>Ведущим механизмом выведения препарата ^{99m}Tc-пентатех почками является</p>	<p>2-гломерулярная фильтрация</p>	<p>Лучевая терапия после органосохраняю</p>

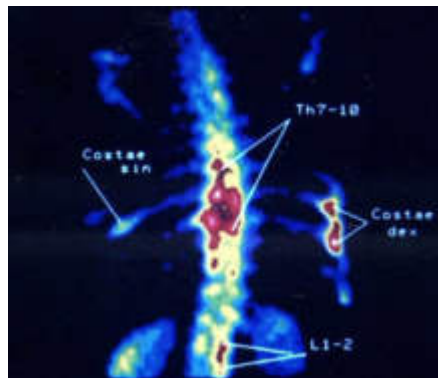
			<p>щих операций по поводу рака молочной железы I–II стадий : учебное пособие / сост.: И. А. Гладилина [и др.]. — Москва : РНИМУ им. Н.И. Пирогова, 2018. — 52 с. — ISBN 978-5-88458-355-9. — Текст : электронный // Лань : электронно-библиотечная система. — URL: https://e.lanbook.com/book/175224. — Режим доступа: для авториз. пользователей.</p>
10	<p>При динамической нефросцинтиграфии с $^{99m}\text{Tc-Mg}^{32}$, в случае нефункционирующей почки (накопление рфп в почке на уровне фона), ренограмма имеет вид _____ кривой</p>	2-афункциональной	

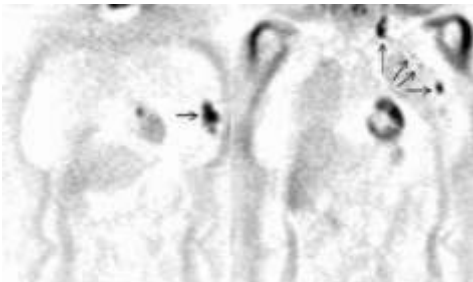
Задания открытого типа

	Содержание задания	Правильный ответ	Источник
	Дайте развернутый ответ		
1.	<p>Пациент 44 лет. Жалобы на боли в грудной клетке, усиливающие при физической нагрузке и при глубоком вдохе, периодически повышение температуры до 38 °.</p> <p>В анамнезе травма грудной клетки в автодорожной аварии без переломов.</p>	<p>Заключение: хронический остеомиелит грудины и V-VIII ребер слева.</p>	

	<p>Выполнена сцинтиграфия скелета с фосфатным комплексом ^{99m}Tc-пирфотех. Регистрируется очаг гиперфиксации РФП в проекции нижней трети грудины и V-VIII ребер слева. Сформулируйте заключение.</p> 		
2.	<p>Пациент 62 лет. Жалобы на выраженные боли в левом коленном суставе, иррадирующие в левое бедро. Травмы отрицает. Проводилось противовоспалительная терапия, физиотерапия. Отмечалось кратковременное улучшение.</p> <p>Направлен на радиоизотопное исследование. Выполнена сцинтиграфия костей нижних конечностей. Определяется очаг повышенного накопления РФП («горячий» очаг) в области дистального метаэпифиза левой бедренной кости.</p> <p>Сформулируйте ваше заключение</p> 	<p>Острый гематогенный остеомиелит.</p>	
3	<p>Больной Г., 54 лет. Предварительный диагноз/анамнез: Лимфома Ходжкина, нодулярный склероз. IIIc стадия. Состояние после 2 курсов ABVD терапии, Цель исследования: оценка эффективности лечения</p> <p>Выполнено: ПЭТ-исследование проведено через 60 минут после введения РФП, область сканирования - от макушки до границы верхней и средней третей</p>	<p>Заключение:</p> <p>Отмечаются умеренно увеличенные лимфоузлы, с умеренным гиперметаболизмом выше уровня метаболизма печени, в следующих группах:</p> <ul style="list-style-type: none"> - шейные справа 	

	<p>бедра. Лимфатические узлы с патологическим накоплением РФП:</p> <p>Выше уровня диафрагмы:</p> <ul style="list-style-type: none"> - шейные справа размерами до 10x8 мм суммах 3,3, ранее до 12x9 суммах 5,7; - паратрахеальные, субаортальные размерами до 11x9 мм суммах 4,1, ранее до 14x9 суммах 8,3; <p>Ниже уровня диафрагмы:</p> <ul style="list-style-type: none"> - парааортальные, паравазальные размерами до 9x7 суммах 4,9, ранее до 12x9 суммах 9,5; - общие подвздошные, наружные подвздошные с обеих сторон размерами до 8x6 суммах 2,5, ранее до 10x8 суммах 7,2. <p>Отмечается исчезновение гиперметаболического очага в селезенке.</p> <p>Сформулируйте заключение.</p>	<p>- паратрахеальные, субаортальные</p> <p>- парааортальные, паравазальные</p> <p>- общие и наружные подвздошные.</p>	
4	<p>Пациент 62 лет. Жалобы на сильные боли в грудном, иррадиирующие в правое плечо и поясничном отделе позвоночника, иррадиирующие по задней поверхности правого бедра. В анамнезе: частые обострения цистита, воспаления предстательной железы. Лечение проходил амбулаторно.</p> <p>Выполнена остеосцинтиграфия с ^{99m}Tc-пирофосфатом: патологически избыточные накопления в грудном и поясничном отделах позвоночника; ребрах с обеих сторон</p> <p>Сформулируйте заключение.</p>	<p>Сцинтиграфические признаки метастазов злокачественной опухоли в кости.</p>	
5	<p>Пациентка 53 лет. Жалобы на пальпируемое образование в левой молочной железе. Обследована у</p>	<p>Множественные очаги гиперфиксации ¹⁸F-ФДГ в у пациентки с</p>	



	<p>онколога. Предварительный диагноз: рак лвой молочной железы. Выполнена позитронная эмиссионная томография.</p> <p>Опишите представленные томограммы. Сформулируйте заключение.</p>	<p>аденокарциномой левой молочной железы и метастазами опухоли региональных лимфатических узлах.</p>	
			

УК-1 Способен критически и системно анализировать, определять возможности и способы применения достижения в области медицины и фармации в профессиональном контексте

Задания закрытого типа

	Содержание задания	Правильный ответ	Источник
	Выберите правильный ответ		
1.	<p>Время достижения максимума ангиосцинтиграммы при исследовании почек в норме составляет (в секундах)</p>	4-4-9	<p>Радионуклидные и биохимические методы оценки функционального риска почечной и печеночной недостаточности : монография / под ред. А. В. Кашкадаевой, Н. Е. Кушлинского, И. С. Стилиди. - Москва : Проспект, 2023. - 616 с. - ISBN 978-5-392-37876-0. - Текст : электронный // ЭБС</p>

			"Консультант студента" : [сайт]. - URL: https://www.studentlibrary.ru/book/ISBN9785392378760.html . - Режим доступа : по подписке.
2.	Для диагностики аденокарциномы предстательной железы препаратом выбора является	3-68Ga PSMA	Диагностика и лечение злокачественных лимфом / Д. Т. Арыбжанов, Д. Р. Исаметов, Ш. Р. Кзыргалин, Ш. Х. Ганцев. - Москва : ГЭОТАР-Медиа, 2024. - 168 с. - ISBN 978-5-9704-8091-5, DOI: 10.33029/9704-8091-5-DTM-2024-1-168. - Текст : электронный // ЭБС "Консультант студента" : [сайт]. URL: https://www.studentlibrary.ru/book/ISBN9785970480915.html . - Режим доступа: по подписке. - Текст: электронный
3	Радиофармпрепарат 68ga psma применяется для диагностики	2-аденокарциномы предстательной железы	Современная лекарственная терапия злокачественных

			<p>х опухолей и оценка ее эффективности : руководство для врачей / под ред. В. М. Моисеенко. - Москва : ГЭОТАР- Медиа, 2023. - 96 с. - ISBN 978- 5-9704-7787-8, DOI: 10.33029/9704- 7787-8-SLT- 2023-1-96. - Текст : электронный // ЭБС "Консультант студента" : [сайт]. URL: https://www.studentlibrary.ru/book/ISBN9785970477878.html . - Режим доступа: по подписке.</p>
4	Для проведения маммосцинтиграфии используют радиофармпрепарат	4-99mтс-технетрил	<p>Каприн, А. Д. Терапевтическая радиология : национальное руководство / под ред. А. Д. Каприна, Ю. С. Мардынского. - Москва : ГЭОТАР- Медиа, 2019. - 704 с. : ил. - 704 с. - ISBN 978-5- 9704-5128-1. - Текст : электронный //</p>

			ЭБС "Консультант студента" : [сайт]. - URL: https://www.studentlibrary.ru/book/ISBN9785970451281.html
5	Показанием к ПЭТ/КТ с ¹⁸ F-фторидом при раке молочной железы является диагностика метастазов в	1-кости	Стандарты лучевой терапии / под ред. А. Д. Каприна, А. А. Костина, Е. В. Хмелевского. - Москва : ГЭОТАР-Медиа, 2020. - 384 с. : ил. - (Библиотека врача-специалиста). - 384 с. - ISBN 978-5-9704-5581-4. - Текст : электронный // ЭБС "Консультант врача". - URL: https://www.rosmedlib.ru/book/ISBN9785970455814.html . - Режим доступа : по подписке.
6	¹¹ C-холин применяется при диагностике рака	4-предстательной железы	Лучевая терапия (радиотерапия) / Г. Е. Труфанов [и др.] ; под ред. Г. Е. Труфанова - Москва : ГЭОТАР-Медиа, 2018. - 208 с. - ISBN 978-5-9704-

			4420-7. - Текст : электронный // ЭБС "Консультант врача".- URL: https://www.rosmedlib.ru/book/ISBN9785970444207.html . - Режим доступа : по подписке.
7	При сцинтиграфии паращитовидных желез доза вводимого ^{99m} Tc-миби составляет (в мБк)	2-555	Климанов, В. А. Радиобиологиче ское и дозиметрическо е планирование лучевой и радионуклидной терапии : учебное пособие / В. А. Климанов. — Москва : НИЯУ МИФИ, [б. г.]. — Часть 1 : Радиобиологиче ские основы лучевой терапии. Радиобиологиче ское и дозиметрическо е планирование дистанционной лучевой терапии пучками тормозного и гамма- излучения и элек — 2011. — 500 с. — ISBN 978-5- 7262-1490-0. — Текст : электронный //

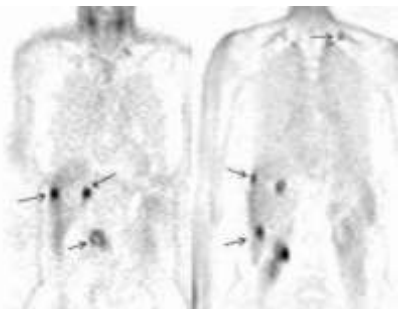
			Лань : электронно-библиотечная система. — URL: https://e.lanbook.com/book/75875 . — Режим доступа: для авториз. пользователей.
8	При болезни грейвса накопление радиойода щитовидной железой	3-повышено	Завадовская, В. Д. Лучевая терапия : учебное пособие / В. Д. Завадовская, А. П. Куражов, И. Б. Пыжова. — Томск : СибГМУ, 2013. — 104 с. — Текст : электронный // Лань : электронно-библиотечная система. — URL: https://e.lanbook.com/book/105880 . — Режим доступа: для авториз. пользователей.
9	К препаратам не ингибирующим поглощение ^{123}I -мибг адренергическими тканями относят	3-фенобарбитал	Лучевая терапия после органосохраняющих операций по поводу рака молочной железы I–II стадий : учебное пособие / сост.: И. А. Гладилина

			[и др.]. — Москва : РНИМУ им. Н.И. Пирогова, 2018. — 52 с. — ISBN 978-5- 88458-355-9. — Текст : электронный // Лань : электронно- библиотечная система. — URL: https://e.lanbook.com/book/175224 . — Режим доступа: для авториз. пользователей.
10	При исследовании щитовидной железы ¹²³ I-натрия йодид вводят	3-перорально	

Задания открытого типа

	Содержание задания	Правильный ответ	Источник
Дайте развернутый ответ			
1.	Пациент 52 лет, с диагнозом ЗНО предстательной железы направлен на скintiграфию костей. Какой РФП будет использоваться для исследования костей? Через какое время после введения пирфотеха можно начинать сканирование? Какая активность препарата должна быть на исследование для взрослого? Какова эквивалентная поглощенная доза одного исследования при учете активности препарата введенного пациенту в размере 500 мбк?	Сцинтиграфия с пирфотех (^{99m} Tc-пуp). Через 3 часа после введения пирфотеха можно начинать сканирование. Активность препарата должна быть на исследование- 450-550 мбк. Эквивалентная поглощенная доза одного исследования при учете активности препарата введенного пациенту в размере 500 мбк - 2,9 мзв.	Радионуклидные и биохимические методы оценки функционального риска почечной и печеночной недостаточности : монография / под ред. А. В. Кашкадаевой, Н. Е. Кушлинского, И. С. Стилиди. - Москва :

			<p>Проспект, 2023. - 616 с. - ISBN 978-5-392- 37876-0. - Текст : электронный // ЭБС "Консультант студента" : [сайт]. - URL: https://www.studentlibrary.ru/book/ISBN9785392378760.html . - Режим доступа : по подписке.</p>
<p>2.</p>	<p>Пациентка Е, 45 лет с подозрением на рак молочной железы. Представлена скintiграмма обзорной в передней проекции и скintiграмма левой молочной железы. Сформулируйте заключение.</p> 	<p>Очаговое накопление РФП в левой молочной железе , в левой подмышечной, подключичной области и в проекции внутригрудных лимфоузлов слева (метастатически измененные лимфоузлы)</p>	<p>Диагностика и лечение злокачественных лимфом / Д. Т. Арыбжанов, Д. Р. Исаметов, Ш. Р. Кыргалин, Ш. Х. Ганцев. - Москва : ГЭОТАР-Медиа, 2024. - 168 с. - ISBN 978-5-9704-8091-5, DOI: 10.33029/9704-8091-5-DTM-2024-1-168. - Текст : электронный // ЭБС "Консультант студента" : [сайт]. URL: https://www.studentlibrary.ru/book/ISBN9785970480915.html . - Режим доступа: по подписке. -</p>

			Текст: электронный
3	<p>Пациентка 49 лет. Диагноз: рак поджелудочной железы. Проведено оперативное лечение, лучевая терапия. Проведена позитронно эмиссионная томография с¹⁸F-ФДГ .</p> <p>Опишите представленные томограммы среза на уровне головки поджелудочной железы и среза на уровне почки.</p> 	<p>. Множественны е очаги гиперфиксации 18F-ФДГ у пациента с аденокарциномой головки поджелудочной железы и метастазами опухоли Срез на уровне головки поджелудочной железы. Очаг накопления РФП на уровне головки поджелудочной железы - опухоль головки и два очага накопления РФП в печени (метастазы). Срез на уровне почки. Три очага накопления РФП в печени (метастазы) и очаг накопления РФП в надключичный лимфатический узел (метастаз.)</p>	<p>Современ ная лекарственная терапия злокачественны х опухолей и оценка ее эффективности : руководство для врачей / под ред. В. М. Моисеенко. - Москва : ГЭОТАР- Медиа, 2023. - 96 с. - ISBN 978- 5-9704-7787-8, DOI: 10.33029/9704- 7787-8-SLT- 2023-1-96. - Текст : электронный // ЭБС "Консультант студента" : [сайт]. URL: https://www.studentlibrary.ru/book/ISBN9785970477878.html . - Режим доступа: по подписке.</p>
4	<p>Пациентка 61года. Жалоб не предъявляет. При ультразвуковом исследовании обнаружены два образования в печени. Для уточнения диагноза направлена на радиоизотопное исследование. Выполнена скintiграфия печени с мечеными эритроцитами.</p> <p>Опишите представленные скintiграммы. Сформулируйте</p>	<p>Гемангиома в VII сегменте печени. На скintiграфических томограммах гемангиома визуализируется в виде очага повышенного накопления меченых эритроцитов в паренхиме печени, причем интенсивность</p>	<p>Каприн, А. Д. Терапевтическая радиология : национальное руководство / под ред. А. Д. Каприна, Ю. С. Мардынского. - Москва :</p>

	<p>закключение. Дайте обоснование заключения.</p> 	<p>этого очага сравнима с интенсивностью скинтиграфического изображения крупных сосудов и камер сердца</p> <p>Принцип</p> <p>Метода заключается в визуализации сосудов печени с помощью меченых радонуклидом эритроцитов, что позволяет выявить в паренхиме органа гиперваскулярные образования, которыми является гемангиомы.</p>	<p>ГЭОТАР-Медиа, 2019. - 704 с. : ил. - 704 с. - ISBN 978-5-9704-5128-1. - Текст : электронный // ЭБС "Консультант студента" : [сайт]. - URL: https://www.studentlibrary.ru/book/ISBN9785970451281.html</p>
5	<p>Пациент 43 лет, был направлен в радиоизотопное отделение с диагнозом ЗНО печени.</p> <p>Какое исследование показано? Какой РФП показан для применения? Какие стандартные проекции применяют при гепатосцинтиграфии ?</p> <p>Как будет визуализироваться злокачественная опухоль на скинтиграмме?</p> <p>Какие признаки будут указывать на печеночную недостаточность?</p>	<p>Гепатосцинтиграфия.</p> <p>Для исследования печени чаще всего используют РФП - Технефит (99mTc)</p> <p>Стандартные проекции при гепатосцинтиграфии: передняя, задняя и правая боковая.</p> <p>Злокачественная опухоль на скинтиграмме будет визуализироваться участком гипофиксации РФП</p> <p>При наличии печеночной недостаточности определяется повышенный тканевой фон, визуализация костей.</p>	<p>Стандарты лучевой терапии / под ред. А. Д. Каприна, А. А. Костина, Е. В. Хмелевского. - Москва : ГЭОТАР-Медиа, 2020. - 384 с. : ил. - (Библиотека врача-специалиста). - 384 с. - ISBN 978-5-9704-5581-4. - Текст : электронный // ЭБС "Консультант</p>

			врача". - URL: https://www.rosmedlib.ru/book/ISBN9785970455814.html . - Режим доступа : по подписке.
--	--	--	--

УК-2 Способен разрабатывать, реализовывать проект и управлять им
Задания закрытого типа

	Содержание задания	Правильный ответ	Источник
	Выберите правильный ответ		
1.	Оптимальным изотопом радиойода для диагностики не онкологических заболеваний щитовидной железы считают	2-i-123	Радионуклидные и биохимические методы оценки функционального риска почечной и печеночной недостаточности : монография / под ред. А. В. Кашкадаевой, Н. Е. Кушлинского, И. С. Стилиди. - Москва : Проспект, 2023. - 616 с. - ISBN 978-5-392-37876-0. - Текст : электронный // ЭБС "Консультант студента" : [сайт]. - URL: https://www.studentlibrary.ru/book/ISBN9785392378760.html . - Режим доступа : по подписке.

2.	Для динамической сцинтиграфии щитовидной железы вводимая внутривенно радиоактивность ^{99m}Tc -пертехнетата составляет (в мБк)	2-74	<p>Диагностика и лечение злокачественных лимфом / Д. Т. Арыбжанов, Д. Р. Исаметов, Ш. Р. Кыргалин, Ш. Х. Ганцев. - Москва : ГЭОТАР-Медиа, 2024. - 168 с. - ISBN 978-5-9704-8091-5, DOI: 10.33029/9704-8091-5-DTM-2024-1-168. - Текст : электронный // ЭБС "Консультант студента" : [сайт]. URL: https://www.studentlibrary.ru/book/ISBN9785970480915.html. - Режим доступа: по подписке. - Текст: электронный</p>
3	При сцинтиграфии паращитовидных желез доза вводимого ^{201}Tl -хлорида составляет (в мБк)	3-80	<p>Современная лекарственная терапия злокачественных опухолей и оценка ее эффективности : руководство для врачей / под ред. В. М. Моисеенко. - Москва : ГЭОТАР-</p>

			<p>Медиа, 2023. - 96 с. - ISBN 978-5-9704-7787-8, DOI: 10.33029/9704-7787-8-SLT-2023-1-96. - Текст : электронный // ЭБС "Консультант студента" : [сайт]. URL: https://www.studentlibrary.ru/book/ISBN9785970477878.html . - Режим доступа: по подписке.</p>
4	Рекомендуемая вводимая пациенту активность ^{123}I -мибг составляет	4-4 мбк/кг массы тела	<p>Каприн, А. Д. Терапевтическая радиология : национальное руководство / под ред. А. Д. Каприна, Ю. С. Мардынского. - Москва : ГЭОТАР-Медиа, 2019. - 704 с. : ил. - 704 с. - ISBN 978-5-9704-5128-1. - Текст : электронный // ЭБС "Консультант студента" : [сайт]. - URL: https://www.studentlibrary.ru/book/ISBN9785970451281.html</p>

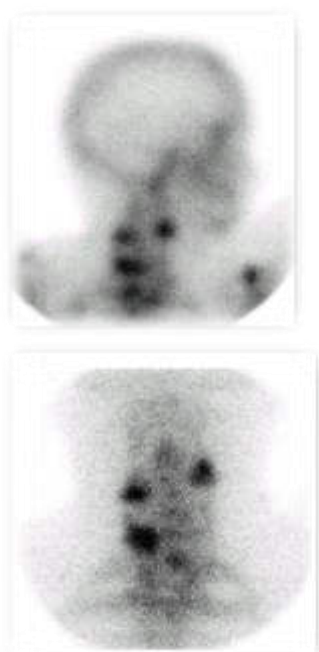
5	Нормальному распределению ^{123}I -натрия йодида соответствует гиперфиксация в	1-щитовидной железе	<p>Стандарты лучевой терапии / под ред. А. Д. Каприна, А. А. Костина, Е. В. Хмелевского. - Москва : ГЭОТАР-Медиа, 2020. - 384 с. : ил. - (Библиотека врача-специалиста). - 384 с. - ISBN 978-5-9704-5581-4. - Текст : электронный // ЭБС "Консультант врача". - URL: https://www.rosmelib.ru/book/ISBN9785970455814.html . - Режим доступа : по подписке.</p>
6	Для визуализации метастазов рака щитовидной железы используется радиофармпрепарат	4- ^{131}I -натрия йодид	<p>Лучевая терапия (радиотерапия) / Г. Е. Труфанов [и др.] ; под ред. Г. Е. Труфанова - Москва : ГЭОТАР-Медиа, 2018. - 208 с. - ISBN 978-5-9704-4420-7. - Текст : электронный // ЭБС "Консультант врача". - URL: https://www.rosmelib.ru/book/ISBN978597044420</p>

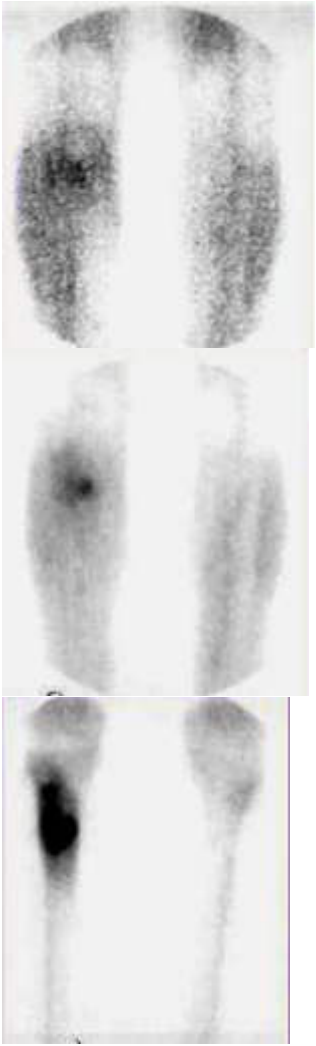
			7.html . - Режим доступа : по подписке.
7	18f-фдопа применяют для диагностики	2-нейроэндокринных опухолей	<p>Климанов, В. А. Радиобиологическое и дозиметрическое планирование лучевой и радионуклидной терапии : учебное пособие / В. А. Климанов. — Москва : НИЯУ МИФИ, [б. г.]. — Часть 1 : Радиобиологические основы лучевой терапии. Радиобиологическое и дозиметрическое планирование дистанционной лучевой терапии пучками тормозного и гамма-излучения и элект — 2011. — 500 с. — ISBN 978-5-7262-1490-0. — Текст : электронный // Лань : электронно-библиотечная система. — URL: https://e.lanbook.com/book/75875. — Режим</p>

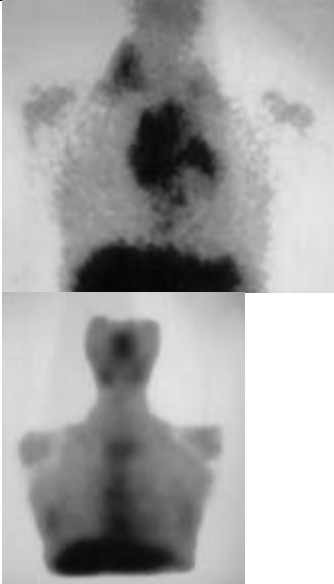
			доступа: для авториз. пользователей.
8	При исследовании щитовидной железы ^{123}I -натрия йодид вводят	4-перорально	Завадовская, В. Д. Лучевая терапия : учебное пособие / В. Д. Завадовская, А. П. Куражов, И. Б. Пыжова. — Томск : СибГМУ, 2013. — 104 с. — Текст : электронный // Лань : электронно-библиотечная система. — URL: https://e.lanbook.com/book/105880 . — Режим доступа: для авториз. пользователей.
9	Накопление ^{123}I -натрия йодида в щитовидной железе снижается после проведения	В кт с контрастом	Лучевая терапия после органосохраняющих операций по поводу рака молочной железы I–IIa стадий : учебное пособие / сост.: И. А. Гладилина [и др.]. — Москва : РНИМУ им. Н.И. Пирогова, 2018. — 52 с. — ISBN 978-5-88458-355-9. — Текст :

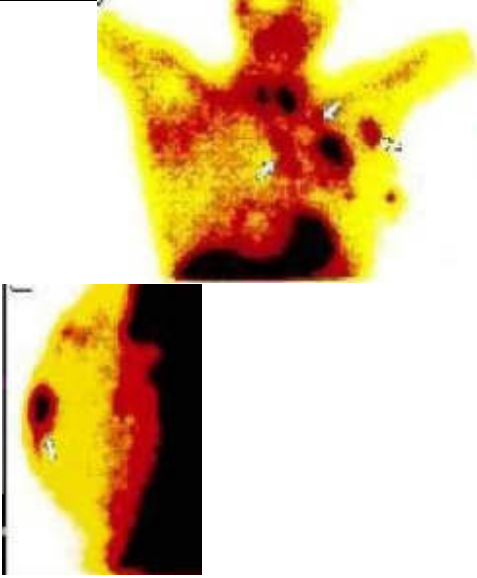
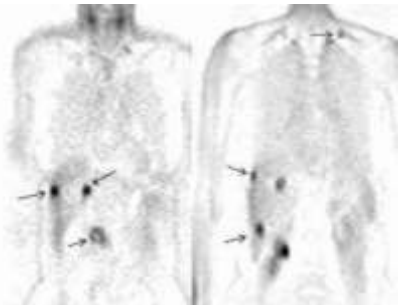
			электронный // Лань : электронно-библиотечная система. — URL: https://e.lanbook.com/book/175224 . — Режим доступа: для авториз. пользователей.
10	Радиоиммунологические исследования in vitro при диагностике заболеваний щитовидной железы проводят	А натошак за 30 минут до еды	

Задания открытого типа

	Содержание задания	Правильный ответ	Источник
Дайте развернутый ответ			
1.	<p>Больная П. 69 лет . Направительный диагноз: мтс рака в позвоночник? Ваше заключение?</p> 	<p>Закключение: Спондилоартроз шейного позвоночника. Артроз акромиально-ключичного сочленения.</p>	<p>Радионуклидные и биохимические методы оценки функционального риска почечной и печеночной недостаточности : монография / под ред. А. В. Кашкадаевой, Н. Е. Кушлинского, И. С. Стилиди. - Москва : Проспект, 2023. - 616 с. - ISBN 978-5-392-37876-0. - Текст : электронный // ЭБС "Консультант студента" : [сайт]. - URL:</p>

			https://www.studentlibrary.ru/book/ISBN9785392378760.html . - Режим доступа : по подписке.
2.	<p>Пациент 46 лет. Жалобы на постоянные боли в правой голени, усиливающие в ночное время. На рентгенограммах - очаг деструкции. Направлен на радиоизотопное исследование. Выполнена остеосцинтиграфия с использованием 99 м Тс-пирофосфата . Сформулируйте заключение.</p> 	<p>Остеомиелит. Для остеомиелита характерно повышение кровотока и кровенаполнения в области патологического процесса, а также усиленная очаговая аккумуляция РФП с фосфатными комплексами 99 м. Тс на остеосцинтиграммах</p>	<p>Диагностика и лечение злокачественных лимфом / Д. Т. Арыбжанов, Д. Р. Исаметов, Ш. Р. Кзыргалин, Ш. Х. Ганцев. - Москва : ГЭОТАР-Медиа, 2024. - 168 с. - ISBN 978-5-9704-8091-5, DOI: 10.33029/9704-8091-5-DTM-2024-1-168. - Текст : электронный // ЭБС "Консультант студента" : [сайт]. URL: https://www.studentlibrary.ru/book/ISBN9785970480915.html . - Режим доступа: по подписке. - Текст: электронный</p>
3	<p>Пациентка П., 47 лет. Диагноз лимфогранулематоз. Представлены сцинтиграммы с цитратом галлия-67 до лечения и после лечения. Сформулируйте заключение.</p>	<p>Заключение. Отмечается положительная динамика в динамике после лечения. До лечения отмечается повышенное</p>	<p>Современная лекарственная терапия злокачественных опухолей и</p>

		<p>накопление препарата в надключичных лимфоузлах справа и лимфоузлах средостения (поражение лимфоузлов). После лечения очаги повышенного накопления препарата отсутствуют.</p>	<p>оценка ее эффективности : руководство для врачей / под ред. В. М. Моисеенко. - Москва : ГЭОТАР-Медиа, 2023. - 96 с. - ISBN 978-5-9704-7787-8, DOI: 10.33029/9704-7787-8-SLT-2023-1-96. - Текст : электронный // ЭБС "Консультант студента" : [сайт]. URL: https://www.studentlibrary.ru/book/ISBN9785970477878.html . - Режим доступа: по подписке.</p>
4	<p>Пациентка Е, 45 лет с подозрением на рак молочной железы. Представлена скинтиграмма обзорной в передней проекции и скинтиграмма левой молочной железы. Сформулируйте заключение.</p>	<p>Очаговое накопление РФП в левой молочной железе , в левой подмышечной, подключичной области и в проекции внутригрудных лимфоузлов слева (метастатически измененные лимфоузлы)</p>	<p>Каприн, А. Д. Терапевтическая радиология : национальное руководство / под ред. А. Д. Каприна, Ю. С. Мардынского. - Москва : ГЭОТАР-Медиа, 2019. - 704 с. : ил. - 704 с. - ISBN 978-5-9704-5128-1. - Текст : электронный // ЭБС</p>

			<p>"Консультант студента" : [сайт]. - URL: https://www.studentlibrary.ru/book/ISBN9785970451281.html</p>
<p>5</p>	<p>Пациентка 49 лет. Диагноз: рак поджелудочной железы. Проведено оперативное лечение, лучевая терапия. Проведена позитронно эмиссионная томография с ¹⁸F-ФДГ .</p> <p>Опишите представленные томограммы среза на уровне головки поджелудочной железы и среза на уровне почки.</p> 	<p>. Множественные очаги гиперфиксации ¹⁸F-ФДГ у пациента с аденокарциномой головки поджелудочной железы и метастазами опухоли</p> <p>Срез на уровне головки поджелудочной железы. Очаг накопления РФП на уровне головки поджелудочной железы - опухоль головки и два очага накопления РФП в печени (метастазы). Срез на уровне почки. Три очага накопления РФП в печени (метастазы) и очаг накопления РФП в надключичный лимфатический узел (метастаз.)</p>	<p>Стандарты лучевой терапии / под ред. А. Д. Каприна, А. А. Костина, Е. В. Хмелевского. - Москва : ГЭОТАР-Медиа, 2020. - 384 с. : ил. - (Библиотека врача-специалиста). - 384 с. - ISBN 978-5-9704-5581-4. - Текст : электронный // ЭБС "Консультант врача". - URL: https://www.rosmelibrary.ru/book/ISBN9785970455814.html . - Режим доступа : по подписке.</p>
			<p>Лучевая терапия (радиотерапия) / Г. Е. Труфанов</p>

			<p>[и др.] ; под ред. Г. Е. Труфанова - Москва : ГЭОТАР-Медиа, 2018. - 208 с. - ISBN 978-5-9704-4420-7. - Текст : электронный // ЭБС "Консультант врача".- URL: https://www.rosmedlib.ru/book/ISBN9785970444207.html . - Режим доступа : по подписке.</p>
			<p>Климанов, В. А. Радиобиологическое и дозиметрическое планирование лучевой и радионуклидной терапии : учебное пособие / В. А. Климанов. — Москва : НИЯУ МИФИ, [б. г.]. — Часть 1 : Радиобиологические основы лучевой терапии. Радиобиологическое и дозиметрическое планирование дистанционной лучевой терапии пучками и тормозного и</p>

			<p>гамма-излучения и элек — 2011. — 500 с. — ISBN 978-5-7262-1490-0. — Текст : электронный // Лань : электронно-библиотечная система. — URL: https://e.lanbook.com/book/75875. — Режим доступа: для авториз. пользователей.</p>
			<p>Завадовск ая, В. Д. Лучевая терапия : учебное пособие / В. Д. Завадовская, А. П. Куражов, И. Б. Пыжова. — Томск : СибГМУ, 2013. — 104 с. — Текст : электронный // Лань : электронно-библиотечная система. — URL: https://e.lanbook.com/book/105880. — Режим доступа: для авториз. пользователей.</p>
			<p>Лучевая терапия после органосохраняю</p>

			<p>щих операций по поводу рака молочной железы I–II стадий : учебное пособие / сост.: И. А. Гладилина [и др.]. — Москва : РНИМУ им. Н.И. Пирогова, 2018. — 52 с. — ISBN 978-5-88458-355-9. — Текст : электронный // Лань : электронно-библиотечная система. — URL: https://e.lanbook.com/book/175224. — Режим доступа: для авториз. пользователей.</p>
--	--	--	--

УК-3 Способен руководить работой команды врачей, среднего и младшего медицинского персонала, организовывать процесс оказания медицинской помощи населению

Задания закрытого типа

	Содержание задания	Правильный ответ	Источник
	Выберите правильный ответ		
1.	Эктопированная ткань щитовидной железы может быть выявлена при сцинтиграфии с	2-99mTc-пертехнетатом натрия	Радионуклидные и биохимические методы оценки функционального риска почечной и печеночной

			<p>недостаточность и : монография / под ред. А. В. Кашкадаевой, Н. Е. Кушлинского, И. С. Стилиди. - Москва : Перспектив, 2023. - 616 с. - ISBN 978-5-392- 37876-0. - Текст : электронный // ЭБС "Консультант студента" : [сайт]. - URL: https://www.studentlibrary.ru/book/ISBN9785392378760.html . - Режим доступа : по подписке.</p>
2.	<p>После тиреоидэктомии показатели поглощения ^{99m}Tc щитовидной железой</p>	4-не определяются	<p>Диагностика и лечение злокачественных лимфом / Д. Т. Арыбжанов, Д. Р. Исаметов, Ш. Р. Кыргалин, Ш. Х. Ганцев. - Москва : ГЭОТАР-Медиа, 2024. - 168 с. - ISBN 978-5-9704-8091-5, DOI: 10.33029/9704-8091-5-DTM-2024-1-168. - Текст : электронный // ЭБС "Консультант студента" : [сайт]. URL:</p>

			https://www.studentlibrary.ru/book/ISBN9785970480915.html . - Режим доступа: по подписке. - Текст: электронный
3	Радиоиммунологические in vitro исследования диагностики заболеваний щитовидной железы проводят	3-натошак	Современная лекарственная терапия злокачественных опухолей и оценка ее эффективности : руководство для врачей / под ред. В. М. Моисеенко. - Москва : ГЭОТАР-Медиа, 2023. - 96 с. - ISBN 978-5-9704-7787-8, DOI: 10.33029/9704-7787-8-SLT-2023-1-96. - Текст : электронный // ЭБС "Консультант студента" : [сайт]. URL: https://www.studentlibrary.ru/book/ISBN9785970477878.html . - Режим доступа: по подписке.
4	Для сцинтиграфии метастазов дифференцированного рака щитовидной железы используется радиофармпрепарат	1-123i-натрия йодид	Каприн, А. Д. Терапевтическая радиология :

			<p>национальное руководство / под ред. А. Д. Каприна, Ю. С. Мардынского. - Москва : ГЭОТАР-Медиа, 2019. - 704 с. : ил. - 704 с. - ISBN 978-5-9704-5128-1. - Текст : электронный // ЭБС "Консультант студента" : [сайт]. - URL: https://www.studentlibrary.ru/book/ISBN9785970451281.html</p>
5	Физиологическое накопление ^{99m} Tc-технетрила определяется в	4-щитовидной железе	<p>Стандарты лучевой терапии / под ред. А. Д. Каприна, А. А. Костина, Е. В. Хмелевского. - Москва : ГЭОТАР-Медиа, 2020. - 384 с. : ил. - (Библиотека врача-специалиста). - 384 с. - ISBN 978-5-9704-5581-4. - Текст : электронный // ЭБС "Консультант врача". - URL: https://www.rosmedlib.ru/book/ISBN9785970455814.html . - Режим</p>

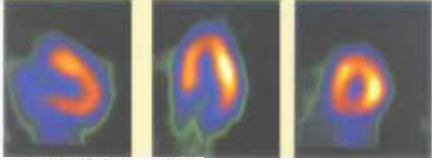

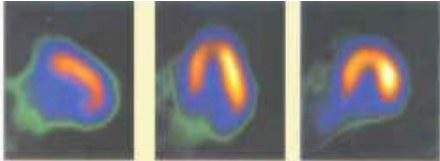
			доступа : по подписке.
6	Эктопированная ткань щитовидной железы может быть выявлена при сцинтиграфии с	2-99mтс-пертехнетатом натрия	<p>Лучевая терапия (радиотерапия) / Г. Е. Труфанов [и др.] ; под ред. Г. Е. Труфанова - Москва : ГЭОТАР-Медиа, 2018. - 208 с. - ISBN 978-5-9704-4420-7. - Текст : электронный // ЭБС "Консультант врача".- URL: https://www.rosmelib.ru/book/ISBN9785970444207.html . - Режим доступа : по подписке.</p>
7	Сцинтиграфию паращитовидных желез выполняют с	2-201tl-хлоридом	<p>Климанов, В. А. Радиобиологическое и дозиметрическое планирование лучевой и радионуклидной терапии : учебное пособие / В. А. Климанов. — Москва : НИЯУ МИФИ, [б. г.]. — Часть 1 : Радиобиологические основы лучевой терапии. Радиобиологическое и</p>

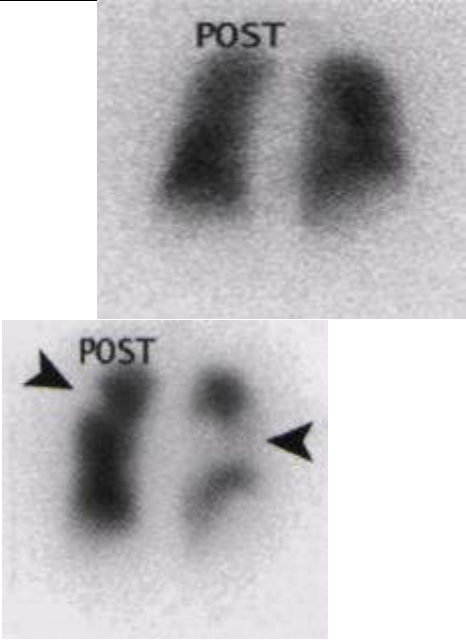
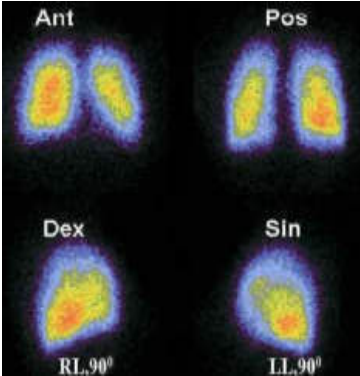
			<p>дозиметрическое планирование дистанционной лучевой терапии пучками тормозного и гамма-излучения и элект — 2011. — 500 с. — ISBN 978-5-7262-1490-0. — Текст : электронный // Лань : электронно-библиотечная система. — URL: https://e.lanbook.com/book/75875. — Режим доступа: для авториз. пользователей.</p>
8	Рутинная сцинтиграфия щитовидной железы выполняется с	3-99mtc-пертехнетатом	<p>Завадовская, В. Д. Лучевая терапия : учебное пособие / В. Д. Завадовская, А. П. Куражов, И. Б. Пыжова. — Томск : СибГМУ, 2013. — 104 с. — Текст : электронный // Лань : электронно-библиотечная система. — URL: https://e.lanbook.com/book/105880. — Режим</p>

			доступа: для авториз. пользователей.
9	При гипертиреозе показатели поглощения ^{99m}Tc железой щитовидной железой	4-выше нормы	Лучевая терапия после органосохраняющих операций по поводу рака молочной железы I–II стадий : учебное пособие / сост.: И. А. Гладилина [и др.]. — Москва : РНИМУ им. Н.И. Пирогова, 2018. — 52 с. — ISBN 978-5-88458-355-9. — Текст : электронный // Лань : электронно-библиотечная система. — URL: https://e.lanbook.com/book/175224 . — Режим доступа: для авториз. пользователей.
10	Для сцинтиграфии щитовидной железы применяют радиофармпрепарат	2- ^{99m}Tc -пертехнетат	

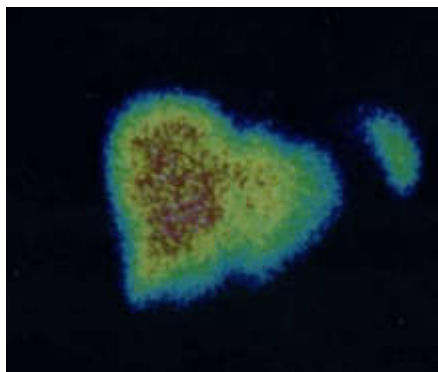
Задания открытого типа

	Содержание задания	Правильный ответ	Источник
Дайте развернутый ответ			
1.	Больная, 65 лет. Жалобы: ангинозные боли. Добутаминовая проба: до 20 мкг/кг/мин, на пике нагрузки АД – 158/74 ЧСС 138	Заключение: Преходящий дефект перфузии задней стенки ЛЖ (бассейн	Радионуклидные и биохимические

	<p>уд/мин. Критерии прекращения пробы: ангинозные боли. Ангиография: Стеноз проксимальных отделов ПКА.</p> <p>Перфузионная сцинтиграфия миокарда. Сократимость ЛЖ в норме. Сформулируйте заключение.</p>   	<p>кровообращения ПК или ОА).</p>	<p>методы оценки функционального риска почечной и печеночной недостаточности: монография / под ред. А. В. Кашкадаевой, Н. Е. Кушлинского, И. С. Стилиди. - Москва : Проспект, 2023. - 616 с. - ISBN 978-5-392-37876-0. - Текст : электронный // ЭБС "Консультант студента" : [сайт]. - URL: https://www.studentlibrary.ru/book/ISBN9785392378760.html . - Режим доступа : по подписке.</p>
<p>2.</p>	<p>Пациентка М., 31года. 4-е сутки после кесарева сечения по медицинским показаниям с предварительным диагнозом: тромбоэмболия легочной артерии. Для уточнения диагноза выполнена перфузионная и вентиляционная сцинтиграфия легких. На перфузионной и вентиляционной сцинтиграммах, визуализируются множественные несовпадающие (V/Q несоответствие) дефекты накопления РФП в легких. Сформулируйте заключение.</p>	<p>Высокая вероятность ТЭЛА</p>	<p>Диагностика и лечение злокачественных лимфом / Д. Т. Арыбжанов, Д. Р. Исаметов, Ш. Р. Кзыргалин, Ш. Х. Ганцев. - Москва : ГЭОТАР-Медиа, 2024. - 168 с. - ISBN 978-5-9704-8091-5, DOI: 10.33029/9704-8091-5-DTM-2024-1-168. - Текст :</p>

			entlibrary.ru/book/ISBN9785970477878.html . - Режим доступа: по подписке.
4	<p>Пациент 51 года. Состояние 5-е сутки после операции по поводу язвы желудка. Клинические данные и данные ЭКГ косвенно указывают на тромбоэмболию легочной артерии. Для уточнения диагноза выполнена перфузионная сцинтиграфия легких 99 м. Тс -ММА .Нарушений перфузий не отмечено. Какое заключение можно сделать?</p> 	Отсутствие нарушений перфузии легких позволяет с достаточной уверенностью отвергнуть диагноз ТЭЛА.	Каприн, А. Д. Терапевтическая радиология : национальное руководство / под ред. А. Д. Каприна, Ю. С. Мардынского. - Москва : ГЭОТАР-Медиа, 2019. - 704 с. : ил. - 704 с. - ISBN 978-5-9704-5128-1. - Текст : электронный // ЭБС "Консультант студента" : [сайт]. - URL: https://www.entlibrary.ru/book/ISBN9785970451281.html
5	Пациент 58 лет. Жалобы на постоянное чувство тяжести в правом подреберье, частые приступообразные боли в подложечной области, изжогу,	Диффузные изменения паренхимы печени характерные для хронического гепатита.	Стандарты лучевой терапии / под ред. А. Д. Каприна, А. А.

	<p>тошноту, частые запоры. Лечился амбулаторно по поводу хронического панкреатита, хронического холецистита.</p> <p>В последние полгода отмечает потерю в весе до 5 кг.</p> <p>Выполнена статическая сцинтиграфия печени с ^{99m}Tc-технефитом: Диффузное увеличение размеров печени, снижение накопления РФП, преимущественно в области левой доли. Повышение захвата РФП селезенкой (более 10%).</p> <p>Сформулируйте заключение.</p>		<p>Костина, Е. В. Хмелевского. - Москва : ГЭОТАР-Медиа, 2020. - 384 с. : ил. - (Библиотека врача-специалиста). - 384 с. - ISBN 978-5-9704-5581-4. - Текст : электронный // ЭБС "Консультант врача". - URL: https://www.rosmelib.ru/book/ISBN9785970455814.html . - Режим доступа : по подписке.</p>



УК-4 Способен выстраивать взаимодействие в рамках своей профессиональной деятельности

Задания закрытого типа

	Содержание задания	Правильный ответ	Источник
	Выберите правильный ответ		
1.	При исследовании щитовидной железы ¹²³ I-натрия йодид вводят	3-перорально	Радионуклидные и биохимические методы оценки функционального риска почечной и печеночной недостаточности : монография /

			<p>под ред. А. В. Кашкадаевой, Н. Е. Кушлинского, И. С. Стилиди. - Москва : Проспект, 2023. - 616 с. - ISBN 978-5-392-37876-0. - Текст : электронный // ЭБС "Консультант студента" : [сайт]. - URL: https://www.studentlibrary.ru/book/ISBN9785392378760.html . - Режим доступа : по подписке.</p>
2.	«Суперскан» при остеосцинтиграфии с ^{99m} Tc-мдф в случаях распространенных костных метастазов характеризуется	4-ярким накоплением радиофармпрепарата в костной системе со слабым почечным накоплением радиофармпрепарата и тотальным отсутствием мягкотканной активности	<p>Диагностика и лечение злокачественных лимфом / Д. Т. Арыбжанов, Д. Р. Исаметов, Ш. Р. Кыргалин, Ш. Х. Ганцев. - Москва : ГЭОТАР-Медиа, 2024. - 168 с. - ISBN 978-5-9704-8091-5, DOI: 10.33029/9704-8091-5-DTM-2024-1-168. - Текст : электронный // ЭБС "Консультант студента" : [сайт]. URL: https://www.studentlibrary.ru/book/ISBN9785970480915.html</p>

			k/ISBN9785970480915.html . - Режим доступа: по подписке. - Текст: электронный
3	Накопление в остеотропных рфп физиологическим является	2-почках	Современная лекарственная терапия злокачественных опухолей и оценка ее эффективности : руководство для врачей / под ред. В. М. Моисеенко. - Москва : ГЭОТАР-Медиа, 2023. - 96 с. - ISBN 978-5-9704-7787-8, DOI: 10.33029/9704-7787-8-SLT-2023-1-96. - Текст : электронный // ЭБС "Консультант студента" : [сайт]. URL: https://www.entlibrary.ru/book/ISBN9785970477878.html . - Режим доступа: по подписке.
4	Для поздней склеротической фазы болезни педжета характерным сцинтиграфическим признаком является	1-пятнистый рисунок накопления радиофармпрепарата	Каприн, А. Д. Терапевтическая радиология : национальное руководство /

			<p>под ред. А. Д. Каприна, Ю. С. Мардынского. - Москва : ГЭОТАР-Медиа, 2019. - 704 с. : ил. - 704 с. - ISBN 978-5-9704-5128-1. - Текст : электронный // ЭБС "Консультант студента" : [сайт]. - URL: https://www.studentlibrary.ru/book/ISBN9785970451281.html</p>
5	<p>Уровень гиперфиксации фосфатных комплексов в костных метастазах при проведении остеосцинтиграфии зависит от</p>	<p>3-активности остеобластов</p>	<p>Стандарты лучевой терапии / под ред. А. Д. Каприна, А. А. Костина, Е. В. Хмелевского. - Москва : ГЭОТАР-Медиа, 2020. - 384 с. : ил. - (Библиотека врача-специалиста). - 384 с. - ISBN 978-5-9704-5581-4. - Текст : электронный // ЭБС "Консультант врача". - URL: https://www.rosmedlib.ru/book/ISBN9785970455814.html . - Режим доступа : по подписке.</p>

6	Минимальную функциональную активность в костной ткани проявляют	2-остеоциты	<p>Лучевая терапия (радиотерапия) / Г. Е. Труфанов [и др.] ; под ред. Г. Е. Труфанова - Москва : ГЭОТАР-Медиа, 2018. - 208 с. - ISBN 978-5-9704-4420-7. - Текст : электронный // ЭБС "Консультант врача".- URL: https://www.rosmedlib.ru/book/ISBN9785970444207.html . - Режим доступа : по подписке.</p>
7	Для диагностики неспецифического воспаления в костях используют	1-201tl-хлорид	<p>Климанов, В. А. Радиобиологическое и дозиметрическое планирование лучевой и радионуклидной терапии : учебное пособие / В. А. Климанов. — Москва : НИЯУ МИФИ, [б. г.]. — Часть 1 : Радиобиологические основы лучевой терапии. Радиобиологическое и дозиметрическое планирование</p>

			<p>дистанционной лучевой терапии пучками тормозного и гамма- излучения и элек — 2011. — 500 с. — ISBN 978-5- 7262-1490-0. — Текст : электронный // Лань : электронно- библиотечная система. — URL: https://e.lanbook.com/book/75875. — Режим доступа: для авториз. пользователей.</p>
8	<p>При трехфазной сцинтиграфии к типичным признакам остеомиелита относят</p>	<p>2-очаг повышенного накопления рфп высокой интенсивности, максимально проявляющийся в костной фазе исследования</p>	<p>Завадовск ая, В. Д. Лучевая терапия : учебное пособие / В. Д. Завадовская, А. П. Куражов, И. Б. Пыжова. — Томск : СибГМУ, 2013. — 104 с. — Текст : электронный // Лань : электронно- библиотечная система. — URL: https://e.lanbook.com/book/105880. — Режим доступа: для</p>

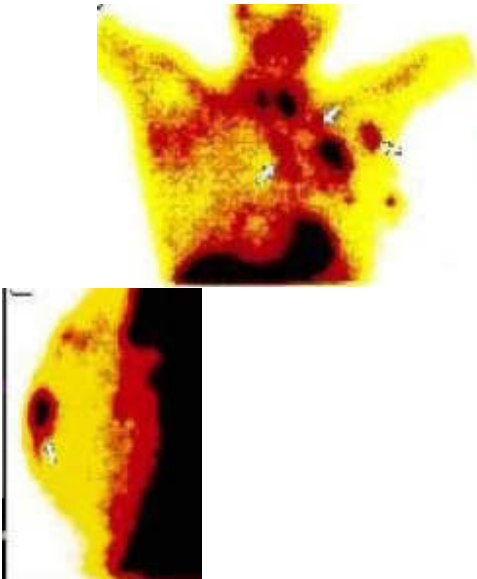
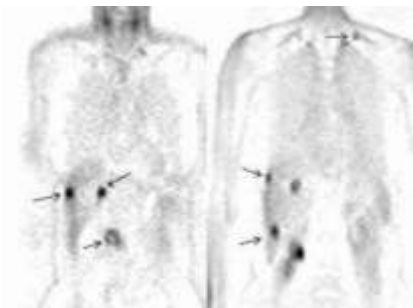
			авториз. пользователей.
9	При трехфазной остеосцинтиграфии вторая фаза соответствует _____ после первой фазы	4-статической сцинтиграфии непосредственно сразу	Лучевая терапия после органосохраняющих операций по поводу рака молочной железы I–IIa стадий : учебное пособие / сост.: И. А. Гладилина [и др.]. — Москва : РНИМУ им. Н.И. Пирогова, 2018. — 52 с. — ISBN 978-5-88458-355-9. — Текст : электронный // Лань : электронно-библиотечная система. — URL: https://e.lanbook.com/book/17522 4. — Режим доступа: для авториз. пользователей.
10	При выполнении трехфазной сцинтиграфии мягких тканей и костей во второй фазе исследуют	4-тканевое кровенаполнение	

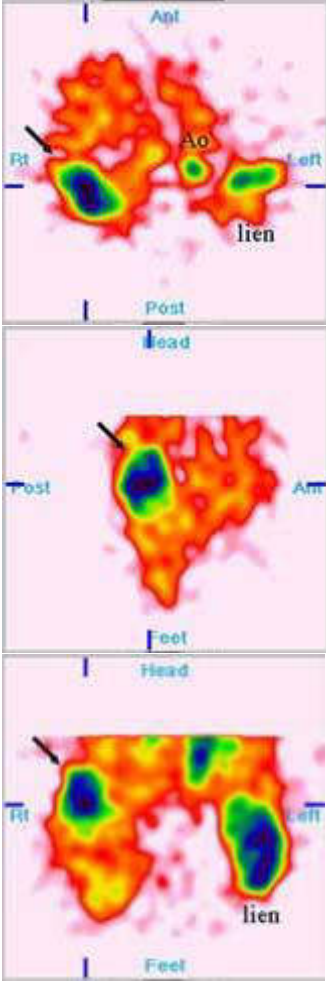
Задания открытого типа

	Содержание задания	Правильный ответ	Источник
	Дайте развернутый ответ		
1.	Единицами измерения экспозиционной дозы являются	1. Рентген (Р, Rg) 2. Кулон/кг	Радионуклидные и биохимические методы оценки

			<p>функционального риска почечной и печеночной недостаточности : монография / под ред. А. В. Кашкадаевой, Н. Е. Кушлинского, И. С. Стилиди. - Москва : Проспект, 2023. - 616 с. - ISBN 978-5-392-37876-0. - Текст : электронный // ЭБС "Консультант студента" : [сайт]. - URL: https://www.studentlibrary.ru/book/ISBN9785392378760.html . - Режим доступа : по подписке.</p>
2.	Относительная глубинная доза гамма-излучения - это	<p>3. отношение дозы излучения на некоторой глубине к дозе в максимуме ионизации</p> <p>4. отношение дозы излучения на некоторой глубине в теле к дозе на глубине 15 см</p>	<p>Диагностика и лечение злокачественных лимфом / Д. Т. Арыбжанов, Д. Р. Исаметов, Ш. Р. Кыргалин, Ш. Х. Ганцев. - Москва : ГЭОТАР-Медиа, 2024. - 168 с. - ISBN 978-5-9704-8091-5, DOI: 10.33029/9704-8091-5-DTM-2024-1-168. - Текст : электронный //</p>

			<p>ЭБС "Консультант студента" : [сайт]. URL: https://www.studentlibrary.ru/book/ISBN9785970480915.html . - Режим доступа: по подписке. - Текст: электронный</p>
3	Карта изодоз дистанционного пучка гамма-излучения - это	<p>1.распределение процентных глубинных доз по всему сечению пучка излучения, лежащему в плоскости центрального луча 3. распределение процентных глубинных доз по любому сечению пучка излучения</p>	<p>Современная лекарственная терапия злокачественных опухолей и оценка ее эффективности : руководство для врачей / под ред. В. М. Моисеенко. - Москва : ГЭОТАР-Медиа, 2023. - 96 с. - ISBN 978-5-9704-7787-8, DOI: 10.33029/9704-7787-8-SLT-2023-1-96. - Текст : электронный // ЭБС "Консультант студента" : [сайт]. URL: https://www.studentlibrary.ru/book/ISBN9785970477878.html . - Режим доступа: по подписке.</p>

<p>4</p>	<p>Пациентка Е, 45 лет с подозрением на рак молочной железы. Представлена сцинтиграмма обзорной в передней проекции и сцинтиграмма левой молочной железы. Сформулируйте заключение.</p> 	<p>Очаговое накопление РФП в левой молочной железе, в левой подмышечной, подключичной области и в проекции внутригрудных лимфоузлов слева (метастатически измененные лимфоузлы)</p>	<p>Каприн, А. Д. Терапевтическая радиология : национальное руководство / под ред. А. Д. Каприна, Ю. С. Мардынского. - Москва : ГЭОТАР-Медиа, 2019. - 704 с. : ил. - 704 с. - ISBN 978-5-9704-5128-1. - Текст : электронный // ЭБС "Консультант студента" : [сайт]. - URL: https://www.studentlibrary.ru/book/ISBN9785970451281.html</p>
<p>5</p>	<p>Пациентка 49 лет. Диагноз: рак поджелудочной железы. Проведено оперативное лечение, лучевая терапия. Проведена позитронно эмиссионная томография с 18F-ФДГ. Опишите представленные томограммы среза на уровне головки поджелудочной железы и среза на уровне почки.</p> 	<p>. Множественные очаги гиперфиксации 18F-ФДГ у пациента с аденокарциномой головки поджелудочной железы и метастазами опухоли в печени. Срез на уровне головки поджелудочной железы. Очаг накопления РФП на уровне головки поджелудочной железы - опухоль головки и два очага накопления РФП в печени (метастазы). Срез на уровне почки. Три очага накопления РФП в печени (метастазы) и очаг накопления РФП в надключичный</p>	<p>Стандарты лучевой терапии / под ред. А. Д. Каприна, А. А. Костина, Е. В. Хмелевского. - Москва : ГЭОТАР-Медиа, 2020. - 384 с. : ил. - (Библиотека врача-специалиста). - 384 с. - ISBN 978-5-9704-5581-4. - Текст : электронный // ЭБС "Консультант врача". - URL:</p>

		лимфатический узел (метастаз.)	https://www.rosmelib.ru/book/ISBN9785970455814.html . - Режим доступа : по подписке.
	<p>Пациентка 61года. Жалоб не предъявляет. При ультразвуковом исследовании обнаружены два образования в печени. Для уточнения диагноза направлена на радиоизотопное исследование. Выполнена скintiграфия печени с мечеными эритроцитами.</p> <p>Опишите представленные скintiграммы. Сформулируйте заключение. Дайте обоснование заключения.</p> 	<p>Гемангиома в VII сегменте печени. На скintiграфических томограммах гемангиома визуализируется в виде очага повышенного накопления меченых эритроцитов в паренхиме печени, причем интенсивность этого очага сравнима с интенсивностью скintiграфического изображения крупных сосудов и камер сердца</p> <p>Принцип метода заключается в визуализации сосудов печени с помощью меченых радонуклидом эритроцитов, что позволяет выявить в паренхиме органа гиперваскулярные образования, которыми является гемангиомы.</p>	<p>Лучевая терапия (радиотерапия) / Г. Е. Труфанов [и др.] ; под ред. Г. Е. Труфанова - Москва : ГЭОТАР-Медиа, 2018. - 208 с. - ISBN 978-5-9704-4420-7. - Текст : электронный // ЭБС "Консультант врача".- URL: https://www.rosmelib.ru/book/ISBN9785970444207.html . - Режим доступа : по подписке.</p>
	<p>Пациент 43 лет, был направлен в радиоизотопное отделение с диагнозом ЗНО печени. Какое исследование показано? Какой РФП показан для применения? Какие</p>	<p>Гепатоскintiграфия. Для исследования печени чаще всего используют РФП - Технефит (99mTc)</p>	<p>Климанов, В. А. Радиобиологическое и дозиметрическое</p>

	<p>стандартные проекции применяют при гепатосцинтиграфии ?</p> <p>Как будет визуализироваться злокачественная опухоль на сцинтиграмме?</p> <p>Какие признаки будут указывать на печеночную недостаточность?</p>	<p>Стандартные проекции при гепатосцинтиграфии: передняя, задняя и правая боковая.</p> <p>Злокачественная опухоль на сцинтиграмме будет визуализироваться участком гипофиксации РФП</p> <p>При наличии печеночной недостаточности определяется повышенный тканевой фон, визуализация костей.</p>	<p>е планирование лучевой и радионуклидной терапии :</p> <p>учебное пособие / В. А. Климанов. — Москва : НИЯУ МИФИ, [б. г.]. — Часть 1 : Радиобиологические основы лучевой терапии. Радиобиологическое и дозиметрическое планирование дистанционной лучевой терапии пучками тормозного и гамма-излучения и элект — 2011. — 500 с. — ISBN 978-5-7262-1490-0. — Текст : электронный // Лань : электронно-библиотечная система. — URL: https://e.lanbook.com/book/75875. — Режим доступа: для авториз. пользователей.</p>
			<p>Завадовская, В. Д. Лучевая терапия : учебное пособие / В. Д.</p>

			<p>Завадовская, А. П. Куражов, И. Б. Пыжова. — Томск : СибГМУ, 2013. — 104 с. — Текст : электронный // Лань : электронно-библиотечная система. — URL: https://e.lanbook.com/book/105880. — Режим доступа: для авториз. пользователей.</p>
			<p>Лучевая терапия после органосохраняющих операций по поводу рака молочной железы I–IIa стадий : учебное пособие / сост.: И. А. Гладилина [и др.]. — Москва : РНИМУ им. Н.И. Пирогова, 2018. — 52 с. — ISBN 978-5-88458-355-9. — Текст : электронный // Лань : электронно-библиотечная система. — URL: https://e.lanbook.com/book/17522</p>

			4. — Режим доступа: для авториз. пользователей.
--	--	--	---

УК-5 Способен планировать и решать задачи собственного профессионального и личностного развития, включая задачи изменения карьерной траектории

Задания закрытого типа

	Содержание задания	Правильный ответ	Источник
	Выберите правильный ответ		
1.	Оптимальная радиоактивность вводимых внутривенно фосфатных комплексов при сцинтиграфии скелета (в мбк)	1-370-555	Радионуклидные и биохимические методы оценки функционального риска почечной и печеночной недостаточности : монография / под ред. А. В. Кашкадаевой, Н. Е. Кушлинского, И. С. Стилиди. - Москва : Проспект, 2023. - 616 с. - ISBN 978-5-392-37876-0. - Текст : электронный // ЭБС "Консультант студента" : [сайт]. - URL: https://www.studentlibrary.ru/book/ISBN9785392378760.html . -

			Режим доступа : по подписке.
2.	Физиологическое накопление ^{99m} Tc – пирфотеха определяется в	2-мочевом пузыре	<p>Диагностика и лечение злокачественных лимфом / Д. Т. Арыбжанов, Д. Р. Исаметов, Ш. Р. Кзыргалин, Ш. Х. Ганцев. - Москва : ГЭОТАР-Медиа, 2024. - 168 с. - ISBN 978-5-9704-8091-5, DOI: 10.33029/9704-8091-5-DTM-2024-1-168. - Текст : электронный // ЭБС "Консультант студента" : [сайт]. URL: https://www.studentlibrary.ru/book/ISBN9785970480915.html . - Режим доступа: по подписке. - Текст: электронный</p>
3	При офэкт/кт получают	1-объемное изображение распределения РФП в части скелета совмещенное с КТ	<p>Современная лекарственная терапия злокачественных опухолей и оценка ее эффективности : руководство для врачей / под ред. В. М. Моисеенко. -</p>

			<p>Москва : ГЭОТАР- Медиа, 2023. - 96 с. - ISBN 978- 5-9704-7787-8, DOI: 10.33029/9704- 7787-8-SLT- 2023-1-96. - Текст : электронный // ЭБС "Консультант студента" : [сайт]. URL: https://www.studentlibrary.ru/book/ISBN9785970477878.html . - Режим доступа: по подписке.</p>
4	<p>Ложноположительные результаты при планарной остеосцинтиграфии могут быть получены в результате</p>	<p>2-несимметричной укладки пациента</p>	<p>Каприн, А. Д. Терапевтическая радиология : национальное руководство / под ред. А. Д. Каприна, Ю. С. Мардынского. - Москва : ГЭОТАР-Медиа, 2019. - 704 с. : ил. - 704 с. - ISBN 978-5-9704-5128-1. - Текст : электронный // ЭБС "Консультант студента" : [сайт]. - URL: https://www.studentlibrary.ru/book/ISBN9785970451281.html</p>

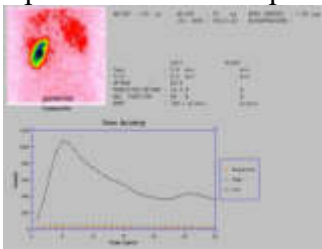
			k/ISBN9785970451281.html
5	Для остеосцинтиграфии используют ^{99m} Tc-	2-резоскан	Стандарты лучевой терапии / под ред. А. Д. Каприна, А. А. Костина, Е. В. Хмелевского. - Москва : ГЭОТАР-Медиа, 2020. - 384 с. : ил. - (Библиотека врача-специалиста). - 384 с. - ISBN 978-5-9704-5581-4. - Текст : электронный // ЭБС "Консультант врача". - URL: https://www.rosmedlib.ru/book/ISBN9785970455814.html . - Режим доступа : по подписке.
6	На остеосцинтиграммах «феномен вспышки» проявляется в виде _____ рфп	1-усиления аккумуляции	Лучевая терапия (радиотерапия) / Г. Е. Труфанов [и др.] ; под ред. Г. Е. Труфанова - Москва : ГЭОТАР-Медиа, 2018. - 208 с. - ISBN 978-5-9704-4420-7. - Текст : электронный // ЭБС "Консультант врача".- URL: https://www.rosmedlib.ru/book/ISBN9785970444207.html

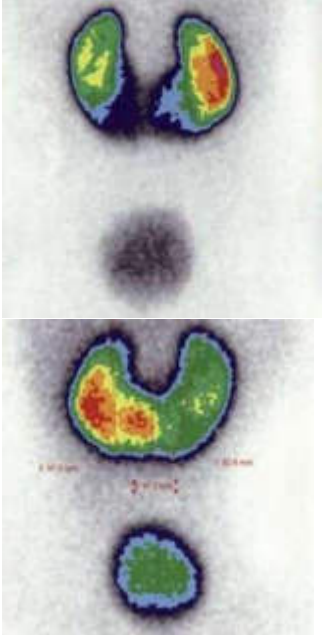
			edlib.ru/book/ISBN/N9785970444207.html . - Режим доступа : по подписке.
7	¹¹ C-метионин применяется в ПЭТ/КТ для диагностики	1-доброкачественных опухолей головного мозга	Климанов, В. А. Радиобиологическое и дозиметрическое планирование лучевой и радионуклидной терапии : учебное пособие / В. А. Климанов. — Москва : НИЯУ МИФИ, [б. г.]. — Часть 1 : Радиобиологические основы лучевой терапии. Радиобиологическое и дозиметрическое планирование дистанционной лучевой терапии пучками тормозного и гамма-излучения и элект — 2011. — 500 с. — ISBN 978-5-7262-1490-0. — Текст : электронный // Лань : электронно-библиотечная система. — URL: https://e.lanbook .

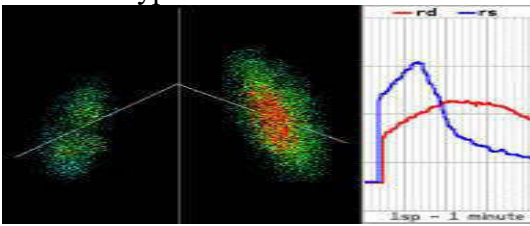
			com/book/75875 . — Режим доступа: для авториз. пользователей.
8	В психоневрологической практике 18f-фдг позволяет локализовать	4-эпилептический очаг	Завадовск ая, В. Д. Лучевая терапия : учебное пособие / В. Д. Завадовская, А. П. Куражов, И. Б. Пыжова. — Томск : СибГМУ, 2013. — 104 с. — Текст : электронный // Лань : электронно- библиотечная система. — URL: https://e.lanbook.com/book/105880 . — Режим доступа: для авториз. пользователей.
9	Физиологическая гиперфиксация 11с-метионина определяется в	2-гипофизе	Лучевая терапия после органосохраняю щих операций по поводу рака молочной железы I–IIа стадий : учебное пособие / сост.: И. А. Гладилина [и др.]. — Москва : РНИМУ им. Н.И. Пирогова, 2018. — 52 с. — ISBN 978-5-

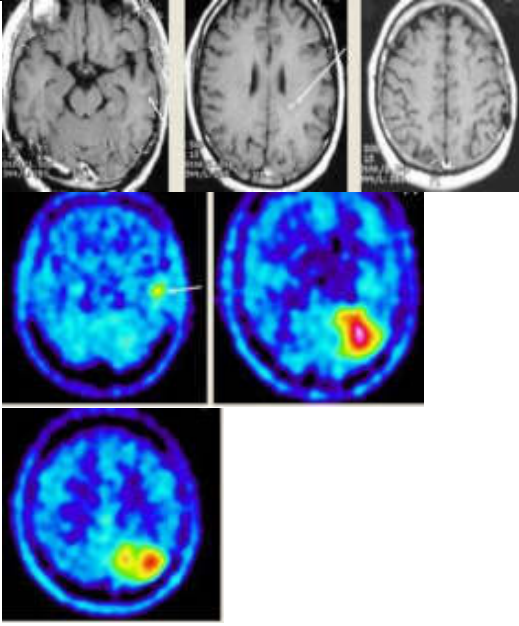
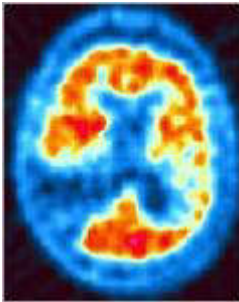
			88458-355-9. — Текст : электронный // Лань : электронно- библиотечная система. — URL: https://e.lanbook.com/book/17522 4. — Режим доступа: для авториз. пользователей.
10	Абсолютным противопоказанием для проведения пэт/кт головного мозга с 11с-метионином является	2-беременность	

Задания открытого типа

	Содержание задания	Правильный ответ	Источник
	Дайте развернутый ответ		
1.	<p>Пациент Д., 51 год. Жалобы на выраженные приступообразные боли в правой поясничной области. В анамнезе – уролитиаз. Сцинтиграфия почек: регистрируется обтурационный тип динамической кривой «активность-время» с области правой почки.</p> 	<p>Заключение: резко выраженные нарушения экскреторной функции правой почки (блок правой почки), секреторно-экскреторная функция левой почки в пределах нормы.</p>	<p>Радионуклидные и биохимические методы оценки функционального риска почечной и печеночной недостаточности : монография / под ред. А. В. Кашкадаевой, Н. Е. Кушлинского, И. С. Стилиди. - Москва : Проспект, 2023. - 616 с. - ISBN 978-5-392-37876-0. - Текст : электронный //</p>

			<p>ЭБС "Консультант студента" : [сайт]. - URL: https://www.studentlibrary.ru/book/ISBN9785392378760.html . - Режим доступа : по подписке.</p>
2.	<p>Пациентка 26 лет. В анамнезе хронический пиелонефрит с частыми обострениями. Направлена на радиоизотопное исследование. Выполнена статическая сцинтиграфия почек. Сформируйте заключение.</p> 	<p>Подковообразная почка. Снижение функциональной активности почечной паренхимы ее левой половины</p>	<p>Диагностика и лечение злокачественных лимфом / Д. Т. Арыбжанов, Д. Р. Исаметов, Ш. Р. Кзыргалин, Ш. Х. Ганцев. - Москва : ГЭОТАР-Медиа, 2024. - 168 с. - ISBN 978-5-9704-8091-5, DOI: 10.33029/9704-8091-5-DTM-2024-1-168. - Текст : электронный // ЭБС "Консультант студента" : [сайт]. URL: https://www.studentlibrary.ru/book/ISBN9785970480915.html . - Режим доступа: по подписке. - Текст: электронный</p>
3	<p>Больной М. 44 лет. Диагноз : хронический двусторонний пиелонефрит с частыми обострениями.</p>	<p>Левая почка – норма. Нарушение секреторной и экскреторной функции</p>	<p>Современная лекарственная терапия</p>

	<p>Оцените функциональное состояние почек, сформулируйте заключение по данным радиоизотопного исследования. Радиоренограмма с ¹³¹I-гиппураном</p> 	<p>правой почки. Острый пиелонефрит правой почки.</p>	<p>злокачественных опухолей и оценка ее эффективности : руководство для врачей / под ред. В. М. Моисеенко. - Москва : ГЭОТАР-Медиа, 2023. - 96 с. - ISBN 978-5-9704-7787-8, DOI: 10.33029/9704-7787-8-SLT-2023-1-96. - Текст : электронный // ЭБС "Консультант студента" : [сайт]. URL: https://www.studentlibrary.ru/book/ISBN9785970477878.html . - Режим доступа: по подписке.</p>
<p>4</p>	<p>Пациентка М., 56 лет. Через 6 мес. после удаления глиобластомы левой височной доли на контрольной МРТ нечетко определяются два мелких очага контрастирования неясного генеза. Выполнена ПЭТ с ¹¹C-метионином. Сформулируйте заключение.</p> <p style="text-align: center;">МРТ</p> <p style="text-align: center;">ПЭТ</p>	<p>Заключение.</p> <p>Регистрируется повышенное накопление РФП, которое четко визуализирует начальный продолженный рост опухоли в зоек операции и крупны очаг отсева опухоли в теменной доле. Рецидив глиобластомы.</p>	<p>Каприн, А. Д. Терапевтическая радиология : национальное руководство / под ред. А. Д. Каприна, Ю. С. Мардынского. - Москва : ГЭОТАР-Медиа, 2019. - 704 с. : ил. - 704 с. - ISBN 978-5-9704-5128-1. - Текст :</p>

			<p>электронный // ЭБС "Консультант студента" : [сайт]. - URL: https://www.studentlibrary.ru/book/ISBN9785970451281.html</p>
5	<p>Пациент М., 61 года. Доставлен в приемной покой с предварительным диагнозом: опухоль головного мозга (mts)? Ишемический инсульт? Из анамнеза: Два года назад – оперативное лечение по поводу рака мочевого пузыря. Три недели назад стал отмечать головокружение, кратковременные потерю сознания, снижение зрения. Два часа назад – потеря сознания, онемение левой руки, невнятная речь. Выполнена ОФЭКТ головного мозга с ^{99m}Tc-эксаметазимом. Представлены поперечные сканы. Сформулируйте заключение.</p> 	<p>Заключение: снижение мозгового кровотока в правом полушарии головного мозга.. Ишемический инсульт.</p>	<p>Стандарты лучевой терапии / под ред. А. Д. Каприна, А. А. Костина, Е. В. Хмелевского. - Москва : ГЭОТАР-Медиа, 2020. - 384 с. : ил. - (Библиотека врача-специалиста). - 384 с. - ISBN 978-5-9704-5581-4. - Текст : электронный // ЭБС "Консультант врача". - URL: https://www.rosm edlib.ru/book/ISBN9785970455814.html . - Режим доступа : по подписке.</p>

--	--	--	--

**ФОНД ОЦЕНОЧНЫХ СРЕДСТВ ПО ДИСЦИПЛИНЕ «Лучевые
способы диагностики»**

**ОПК-4 Способен проводить клиническую диагностику и обследование
пациентов (радионуклидное обследование)**

Задания закрытого типа

	Содержание задания	Правильный ответ	Источник
	Выберите правильный ответ		
1.	При подозрении на злокачественное поражение головного мозга, кроме ¹¹ с-метионина, при ПЭТ/КТ применяют РФП	2-18f-фторэтилтирозин	Радионуклидные и биохимические методы оценки функционального риска почечной и печеночной недостаточности : монография / под ред. А. В. Кашкадаевой, Н. Е. Кушлинского, И. С. Стилиди. - Москва : Проспект, 2023. - 616 с. - ISBN 978-5-392-37876-0. - Текст : электронный // ЭБС "Консультант студента" : [сайт]. - URL: https://www.studentlibrary.ru/book/ISBN9785392378760.html . - Режим доступа : по подписке.

2.	Для диагностики опухолей головного мозга с помощью пэт/кт чаще всего используют радиофармпрепарат	1-11c-метионин	<p>Диагностика и лечение злокачественных лимфом / Д. Т. Арыбжанов, Д. Р. Исаметов, Ш. Р. Кыргалин, Ш. Х. Ганцев. - Москва : ГЭОТАР-Медиа, 2024. - 168 с. - ISBN 978-5-9704-8091-5, DOI: 10.33029/9704-8091-5-DTM-2024-1-168. - Текст электронный // ЭБС "Консультант студента" : [сайт]. URL: https://www.studentlibrary.ru/book/ISBN9785970480915.html. - Режим доступа: по подписке. - Текст: электронный</p>
3	Наличие очагов патологического гиперметаболизма 18f-фдг в проекции структурно неизмененных губчатых костей у пациентов с множественной миеломой предполагает наличие	3-активной опухолевой ткани	<p>Современная лекарственная терапия злокачественных опухолей и оценка ее эффективности : руководство для врачей / под ред. В. М. Моисеенко. - Москва : ГЭОТАР-</p>

			<p>Медиа, 2023. - 96 с. - ISBN 978-5-9704-7787-8, DOI: 10.33029/9704-7787-8-SLT-2023-1-96. - Текст : электронный // ЭБС "Консультант студента" : [сайт]. URL: https://www.studentlibrary.ru/book/ISBN9785970477878.html . - Режим доступа: по подписке.</p>
4	<p>Достоверное снижение метаболической активности в опухолевом узле и уменьшение его размеров после окончания консервативного лечения свидетельствует о</p>	<p>2-частичном ответе на лечение</p>	<p>Каприн, А. Д. Терапевтическая радиология : национальное руководство / под ред. А. Д. Каприна, Ю. С. Мардынского. - Москва : ГЭОТАР-Медиа, 2019. - 704 с. : ил. - 704 с. - ISBN 978-5-9704-5128-1. - Текст : электронный // ЭБС "Консультант студента" : [сайт]. - URL: https://www.studentlibrary.ru/book/ISBN9785970451281.html</p>

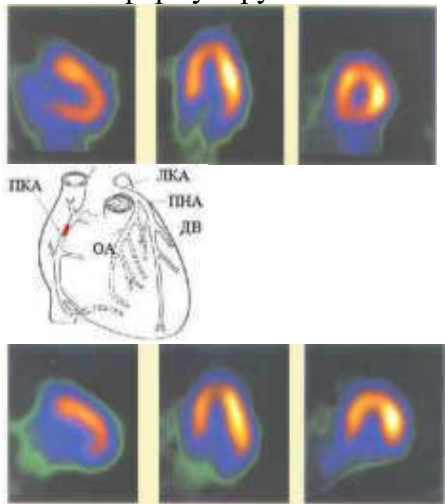
5	Одним из показаний для проведения пэт/кт головного мозга с 11с-метионином является дифференциальная диагностика	3-рецидива злокачественной опухоли и постлучевого некроза	<p>Стандарты лучевой терапии / под ред. А. Д. Каприна, А. А. Костина, Е. В. Хмелевского. - Москва : ГЭОТАР-Медиа, 2020. - 384 с. : ил. - (Библиотека врача-специалиста). - 384 с. - ISBN 978-5-9704-5581-4. - Текст : электронный // ЭБС "Консультант врача". - URL: https://www.rosmedlib.ru/book/ISBN9785970455814.html . - Режим доступа : по подписке.</p>
6	В психоневрологической практике 18f-фдг используют в диагностике	4-кортикобазальной дегенерации	<p>Лучевая терапия (радиотерапия) / Г. Е. Труфанов [и др.] ; под ред. Г. Е. Труфанова - Москва : ГЭОТАР-Медиа, 2018. - 208 с. - ISBN 978-5-9704-4420-7. - Текст : электронный // ЭБС "Консультант врача".- URL: https://www.rosmedlib.ru/book/ISBN978597044420</p>

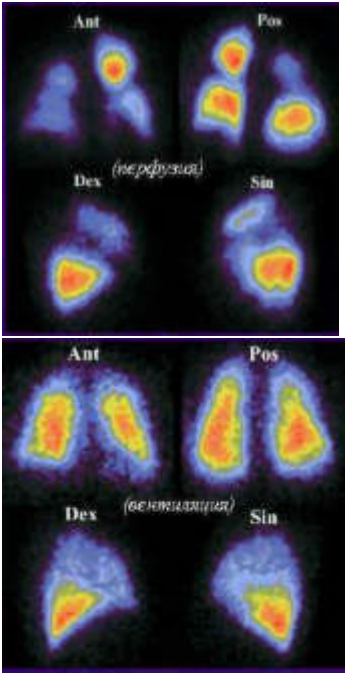
			7.html . - Режим доступа : по подписке.
7	Пэт/кт исследование головного мозга с 11с-метионином выполняют	4-натошак	<p>Климанов, В. А. Радиобиологическое и дозиметрическое планирование лучевой и радионуклидной терапии : учебное пособие / В. А. Климанов. — Москва : НИЯУ МИФИ, [б. г.]. — Часть 1 : Радиобиологические основы лучевой терапии. Радиобиологическое и дозиметрическое планирование дистанционной лучевой терапии пучками тормозного и гамма-излучения и элект — 2011. — 500 с. — ISBN 978-5-7262-1490-0. — Текст : электронный // Лань : электронно-библиотечная система. — URL: https://e.lanbook.com/book/75875. — Режим</p>

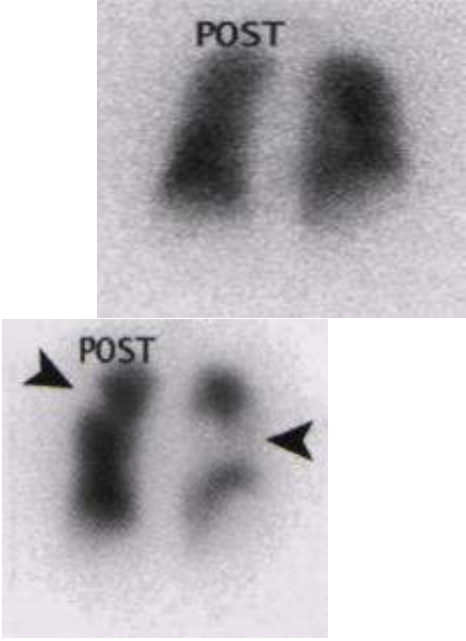
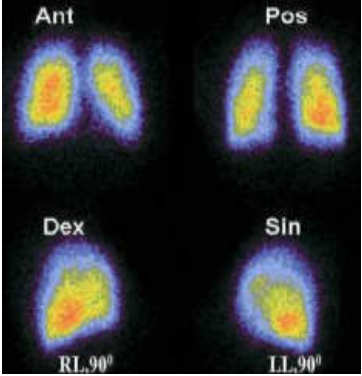
			доступа: для авториз. пользователей.
8	В психоневрологической практике 18f-фдг используют в диагностике	3-мультисистемной атрофии	Завадовская, В. Д. Лучевая терапия : учебное пособие / В. Д. Завадовская, А. П. Куражов, И. Б. Пыжова. — Томск : СибГМУ, 2013. — 104 с. — Текст : электронный // Лань : электронно-библиотечная система. — URL: https://e.lanbook.com/book/105880 . — Режим доступа: для авториз. пользователей.
9	Для глиом низкой степени злокачественности при пэт/кт с 18f-фэт наиболее _____ на первых минутах исследования и _____	Характерно низкое накопление рфп; плавный рост фиксации 18f-фэт к последнему этапу	Лучевая терапия после органосохраняющих операций по поводу рака молочной железы I–IIa стадий : учебное пособие / сост.: И. А. Гладилина [и др.]. — Москва : РНИМУ им. Н.И. Пирогова, 2018. — 52 с. — ISBN 978-5-88458-355-9. — Текст :

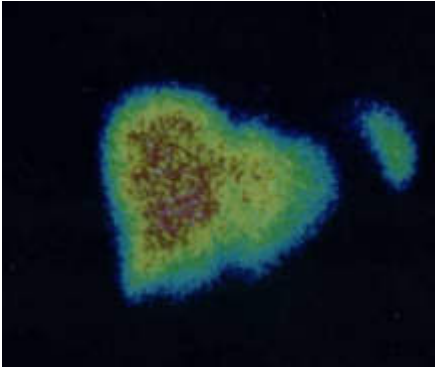
			электронный // Лань : электронно-библиотечная система. — URL: https://e.lanbook.com/book/17522 4. — Режим доступа: для авториз. пользователей.
10	Период полураспада изотопа ^{131}I составляет (в минутах)	3-10	

Задания открытого типа

	Содержание задания	Правильный ответ	Источник
Дайте развернутый ответ			
1.	<p>Больная, 65 лет. Жалобы: ангинозные боли. Добутаминавая проба: до 20 мкг/кг/мин, на пике нагрузки АД – 158/74 ЧСС 138 уд/мин. Критерии прекращения пробы: ангинозные боли. Ангиография: Стеноз проксимальных отделов ПКА.</p> <p>Перфузионная сцинтиграфия миокарда. Сократимость ЛЖ в норме. Сформулируйте заключение.</p> 	<p>Заключение: Преходящий дефект перфузии задней стенки ЛЖ (бассейн кровоснабжения ПК или ОА).</p>	
2.	<p>Пациентка М., 31года. 4-е сутки после кесарева сечения по медицинским показаниям с предварительным диагнозом: тромбоэмболия легочной артерии.</p>	<p>Высокая вероятность ТЭЛА</p>	

	<p>Для уточнения диагноза выполнена перфузионная и вентиляционная сцинтиграфия легких. На перфузионной и вентиляционной сцинтиграммах, визуализируются множественные несовпадающие (V/Q несоответствие) дефекты накопления РФП в легких. Сформулируйте заключение.</p> 		
3	<p>Пациент 62 лет. 7-ые сутки после операции по поводу гиперплазии предстательной железы. Жалобы на одышку, боли в грудной клетке, частое сердцебиение. Объективно: кожные покровы бледные, ЧСС 58 уд.в 1мин., АД 110/65 мм.рт.ст., на аорте выслушивается акцент II тона, под мечевидным отростком - систолический шум. ЭКГ: Перегрузка правого предсердия, Признаки перегрузки правого желудочка .Выполнены:</p> <ol style="list-style-type: none"> 1.Ингаляционная сцинтиграфия с «Технегазом»: Нормальное распределение РФП в легких. 2. Исследование артериальной перфузии легких после внутривенного введения макроагрегата альбумина человеческой сыворотки меченного ^{99m}Tc: Определяются дефекты перфузии в правом и левом легких. Сформулируйте заключение. 	<p>Заключение: Двухсторонняя тромбоэмболия ветвей легочных артерий.</p>	

	<div style="display: flex; justify-content: space-around;"> 1 2 </div> 		
4	<p>Пациент 51 года. Состояние 5-е сутки после операции по поводу язвы желудка. Клинические данные и данные ЭКГ косвенно указывают на тромбоэмболию легочной артерии. Для уточнения диагноза выполнена перфузионная сцинтиграфия легких 99 м. Тс -МАО .Нарушений перфузий не отмечено. Какое заключение можно сделать?</p> 	<p>Отсутствие нарушений перфузии легких позволяет с достаточной уверенностью отвергнуть диагноз ТЭЛА.</p>	
5	<p>Пациент 58 лет. Жалобы на постоянное чувство тяжести в правом подреберье, частые приступообразные боли в подложечной области, изжогу, тошноту, частые запоры. Лечился амбулаторно по поводу хронического панкреатита, хронического холецистита.</p>	<p>Диффузные изменения паренхимы печени характерные для хронического гепатита.</p>	

	<p>В последние полгода отмечает потерю в весе до 5 кг.</p> <p>Выполнена статическая сцинтиграфия печени с ^{99m}Tc-технефитом: Диффузное увеличение размеров печени, снижение накопления РФП, преимущественно в области левой доли. Повышение захвата РФП селезенкой (более 10%).</p> <p>Сформулируйте заключение.</p>		
			

ОПК-6 Способен проводить и контролировать эффективность мероприятий по профилактике и формированию здорового образа жизни и санитарно-гигиеническому просвещению населения

Задания закрытого типа

	Содержание задания	Правильный ответ	Источник
Выберите правильный ответ			
1.	Первым этапом при пэт/кт является	2-эмиссия позитрона из ядра атома	Радионуклидные и биохимические методы оценки функционального риска почечной и печеночной недостаточности : монография / под ред. А. В. Кашкадаевой, Н. Е. Кушлинского, И. С. Стилиди. - Москва : Проспект, 2023.

			<p>- 616 с. - ISBN 978-5-392-37876-0. - Текст : электронный // ЭБС "Консультант студента" : [сайт]. - URL: https://www.studentlibrary.ru/book/ISBN9785392378760.html . - Режим доступа : по подписке.</p>
2.	При стадировании папиллярного рака щитовидной железы пэт/кт радиофармпрепаратом выбора является	3-18f-фдг	<p>Диагностика и лечение злокачественных лимфом / Д. Т. Арыбжанов, Д. Р. Исаметов, Ш. Р. Кыргалин, Ш. Х. Ганцев. - Москва : ГЭОТАР-Медиа, 2024. - 168 с. - ISBN 978-5-9704-8091-5, DOI: 10.33029/9704-8091-5-DTM-2024-1-168. - Текст : электронный // ЭБС "Консультант студента" : [сайт]. URL: https://www.studentlibrary.ru/book/ISBN9785970480915.html . - Режим доступа: по подписке. - Текст: электронный</p>

3	В пэт-сканерах для коллимирования излучения используется	2-электронное коллимирование	<p>Современная лекарственная терапия злокачественных опухолей и оценка ее эффективности : руководство для врачей / под ред. В. М. Моисеенко. - Москва : ГЭОТАР-Медиа, 2023. - 96 с. - ISBN 978-5-9704-7787-8, DOI: 10.33029/9704-7787-8-SLT-2023-1-96. - Текст : электронный // ЭБС "Консультант студента" : [сайт]. URL: https://www.studentlibrary.ru/book/ISBN9785970477878.html . - Режим доступа: по подписке.</p>
4	Для изображений пэт с коррекцией поглощения (ас) по сравнению с изображениями без коррекции поглощения (пас) характерно	1-меньшее количество шумов	<p>Каприн, А. Д. Терапевтическая радиология : национальное руководство / под ред. А. Д. Каприн, Ю. С. Мардынского. - Москва : ГЭОТАР-Медиа, 2019. -</p>

			704 с. : ил. - 704 с. - ISBN 978-5-9704-5128-1. - Текст : электронный // ЭБС "Консультант студента" : [сайт]. - URL: https://www.studentlibrary.ru/book/ISBN9785970451281.html
5	Длина пробега позитрона в тканях человека при пэт/кт с 18f-фтордезоксиглюкозой составляет _____ мм	1-2	Стандарты лучевой терапии / под ред. А. Д. Каприна, А. А. Костина, Е. В. Хмелевского. - Москва : ГЭОТАР-Медиа, 2020. - 384 с. : ил. - (Библиотека врача-специалиста). - 384 с. - ISBN 978-5-9704-5581-4. - Текст : электронный // ЭБС "Консультант врача". - URL: https://www.rosmedlib.ru/book/ISBN9785970455814.html . - Режим доступа : по подписке.
6	Для пэт/кт используют рфп на основе _____ радионуклидов	3-позитрон-излучающих	Лучевая терапия (радиотерапия) / Г. Е. Труфанов [и др.] ; под ред. Г. Е. Труфанова

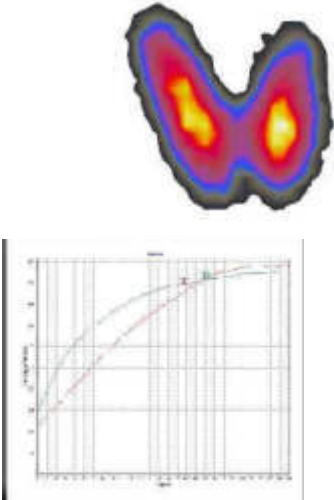

			<p>- Москва : ГЭОТАР-Медиа, 2018. - 208 с. - ISBN 978-5-9704-4420-7. - Текст : электронный // ЭБС "Консультант врача".- URL: https://www.rosmedlib.ru/book/ISBN9785970444207.html . - Режим доступа : по подписке.</p>
7	Ультракороткоживущие радионуклиды используют для	4-пэт	<p>Климанов, В. А. Радиобиологическое и дозиметрическое планирование лучевой и радионуклидной терапии : учебное пособие / В. А. Климанов. — Москва : НИЯУ МИФИ, [б. г.]. — Часть 1 : Радиобиологические основы лучевой терапии. Радиобиологическое и дозиметрическое планирование дистанционной лучевой терапии пучками тормозного и гамма-излучения и элек</p>

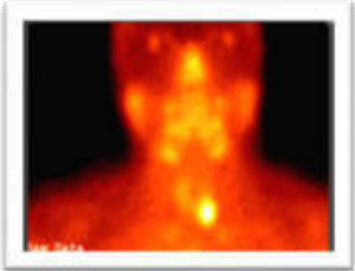
			<p>— 2011. — 500 с. — ISBN 978-5-7262-1490-0. — Текст : электронный // Лань : электронно-библиотечная система. — URL: https://e.lanbook.com/book/75875. — Режим доступа: для авториз. пользователей.</p>
8	Позитрон имеет такую же массу, что и электрон, а электрический заряд	1-+1	<p>Завадовская, В. Д. Лучевая терапия : учебное пособие / В. Д. Завадовская, А. П. Куражов, И. Б. Пыжова. — Томск : СибГМУ, 2013. — 104 с. — Текст : электронный // Лань : электронно-библиотечная система. — URL: https://e.lanbook.com/book/105880. — Режим доступа: для авториз. пользователей.</p>
9	Для диагностики воспаления применяют ПЭТ/КТ с	2-18f-фдг	<p>Лучевая терапия после органосохраняющих операций по поводу рака</p>




			<p>молочной железы I–IIa стадий : учебное пособие / сост.: И. А. Гладилина [и др.]. — Москва : РНИМУ им. Н.И. Пирогова, 2018. — 52 с. — ISBN 978-5- 88458-355-9. — Текст : электронный // Лань : электронно- библиотечная система. — URL: https://e.lanbook.com/book/175224. — Режим доступа: для авториз. пользователей.</p>
10	Показанием к пэт/кт с 18f-фторидом при раке желчного пузыря является диагностика метастазов в	1-кости	

Задания открытого типа

	Содержание задания	Правильный ответ	Источник
Дайте развернутый ответ			
1.	<p>Пациент К., 34 года. Жалобы на беспокойный сон, раздражительность В анамнезе частые ангины, При ультразвуковом исследовании структурных изменений не выявлено, размеры железы на верхней границы нормы. Направлен на радиоизотопное исследование. Выполнена сцинтиграфия.Т3 (5, 9 нмоль/л); Т4 (199 нмоль/л). % включ: Пр. Д. 8, 7%; Л. Д. 7, 8%. Сформулируйте заключение</p>	<p>Гиперфункциональное состояние щитовидной железы.</p>	<p>Радионуклидные и биохимические методы оценки функционального риска почечной и печеночной недостаточности : монография / под ред. А. В.</p>

			<p>Кашкадаевой, Н. Е. Кушлинского, И. С. Стилиди. - Москва : Проспект, 2023. - 616 с. - ISBN 978-5-392-37876-0. - Текст : электронный // ЭБС "Консультант студента" : [сайт]. - URL: https://www.studentlibrary.ru/book/ISBN9785392378760.html . - Режим доступа : по подписке.</p>
<p>2.</p>	<p>Пациентка 27 лет. Роды срочные 2 месяца назад. Жалобы на повышенную утомляемость, сонливость, раздражительность. При ультразвуковом исследовании щитовидной железы – структурных изменений не выявлено. Направлена на радиоизотопное исследование. Выполнена скintiграфия щитовидной с 99 m. Tc . Сформулируйте заключение.</p> 	<p>Послеродовый тиреоидит.: резкое снижение захвата 99 m. Tc в сочетании с усиленным захватом слюнными железами Особенности послеродового, безболевого и цитокин-индуцированного тиреоидита.</p>	<p>Диагностика и лечение злокачественных лимфом / Д. Т. Арыбжанов, Д. Р. Исаметов, Ш. Р. Кыргалин, Ш. Х. Ганцев. - Москва : ГЭОТАР-Медиа, 2024. - 168 с. - ISBN 978-5-9704-8091-5, DOI: 10.33029/9704-8091-5-DTM-2024-1-168. - Текст : электронный // ЭБС "Консультант студента" : [сайт]. URL: https://www.studentlibrary.ru/book/ISBN97859704</p>

			80915.html . - Режим доступа: по подписке. - Текст: электронный
3	Пациент 42лет. В анамнезе двусторонний уролитиаз. Общий кальций 3 – 3,5ммоль/л (иса 2 – 2.5ммоль/л). Направлен на радиоизотопное исследование . Выполнена двухфазная сцинтиграфия с препаратом Tc99m-MIBI. 	Аденома паращитовидной железы. Tc99m-MIBI одновременно фиксируют щитовидная железа и паращитовидные аденомы, но в ходе нескольких почасовых исследований он вымывается из щитовидной железы раньше, чем из паращитовидной аденомы (двухфазный метод).	Современная лекарственная терапия злокачественных опухолей и оценка ее эффективности : руководство для врачей / под ред. В. М. Моисеенко. - Москва : ГЭОТАР-Медиа, 2023. - 96 с. - ISBN 978-5-9704-7787-8, DOI: 10.33029/9704-7787-8-SLT-2023-1-96. - Текст : электронный // ЭБС "Консультант студента" : [сайт]. URL: https://www.studentlibrary.ru/book/ISBN9785970477878.html . - Режим доступа: по подписке.
4	Больная М., 30 лет. Жалобы на повышенную утомляемость, сонливость, беспокойный сон в ночное время. При ультразвуковом исследовании структурных изменений не выявлено. Направлена на радиоизотопное исследование. Выполнена сцинтиграфия	Тиреоидит гипопункцией.	Каприн, А. Д. Терапевтическая радиология : национальное руководство / под ред. А. Д.

	<p>щитовидной железы с оценкой функции. Т3: 0,3 нмоль/л (N-1, 17 -2, 8 нмоль/л); Т4: 40 нмоль/л (N-67 -142 нмоль/л). % включения: Пр. Д. 0, 7% ; Л. Д. 0, 5% 2, 5%). (N-1, 3)</p> <p>Сформулируйте заключение.</p>  		<p>Каприна, Ю. С. Мардынского. - Москва : ГЭОТАР-Медиа, 2019. - 704 с. : ил. - 704 с. - ISBN 978-5-9704-5128-1. - Текст : электронный // ЭБС "Консультант студента" : [сайт]. - URL: https://www.studentlibrary.ru/book/ISBN9785970451281.html</p>
5	<p>Пациент 56 лет. Жалобы на выраженные боли в правом бедренном суставе на протяжении 3х лет. Лечение консервативное без выраженного эффекта. Рентгенологически определяется очаговый остеопороз в головке бедренной кости.</p> <p>Для уточнения диагноза направлен на радиоизотопное исследование. Выполнена сцинтиграфия скелета. Определяется очаг пониженного накопления РФП («холодный» очаг) в области головки правой бедренной кости, окруженный кольцевидным повышенным накоплением РФП.</p> <p>Сформулируйте ваше заключение</p> 	<p>Асептический некроз головки правой бедренной кости.</p>	<p>Стандарты лучевой терапии / под ред. А. Д. Каприна, А. А. Костина, Е. В. Хмелевского. - Москва : ГЭОТАР-Медиа, 2020. - 384 с. : ил. - (Библиотека врача-специалиста). - 384 с. - ISBN 978-5-9704-5581-4. - Текст : электронный // ЭБС "Консультант врача". - URL: https://www.rosmelib.ru/book/ISBN9785970455814.html . - Режим доступа : по подписке.</p>

ОПК-7 Способен проводить анализ медико-статистической информации, вести медицинскую документацию и организовывать деятельность находящегося в распоряжении медицинского персонала

Задания закрытого типа

	Содержание задания	Правильный ответ	Источник
Выберите правильный ответ			
1.	Показанием к выполнению пэт/кт с 18f-fdg при холангиоцеллюлярном раке является	4-оценка распространенности опухолевого процесса	Радионуклидные и биохимические методы оценки функционального риска почечной и печеночной недостаточности : монография / под ред. А. В. Кашкадаевой, Н. Е. Кушлинского, И. С. Стилиди. - Москва : Проспект, 2023. - 616 с. - ISBN 978-5-392-37876-0. - Текст : электронный // ЭБС "Консультант студента" : [сайт]. - URL: https://www.studentlibrary.ru/book/ISBN9785392378760.html . - Режим доступа : по подписке.
2.	Радиоиммунологические in vitro исследования диагностики заболеваний щитовидной железы проводят	3-натошак	Диагностика и лечение злокачественных лимфом / Д. Т. Арыбжанов, Д. Р. Исаметов, Ш.

			<p>Р. Кзыргалин, Ш. Х. Ганцев. - Москва : ГЭОТАР- Медиа, 2024. - 168 с. - ISBN 978-5-9704- 8091-5, DOI: 10.33029/9704- 8091-5-DTM- 2024-1-168. - Текст : электронный // ЭБС "Консультант студента" : [сайт]. URL: https://www.studentlibrary.ru/book/ISBN9785970480915.html . - Режим доступа: по подписке. - Текст: электронный</p>
3	<p>Больная к., 32 лет, предъявляет жалобы на беспричинное беспокойство, повышенную психическую возбудимость, похудание, потливость, частый стул. Заболела 6 мес. Назад после перенесенного гриппа. Выявлены глазные симптомы (графе, крауса). Пульс 100 в 1 минуту. Щитовидная железа увеличена до 3 ст. Назовите метод лучевой диагностики, который позволяет в данном случае оценить функцию щитовидной железы:</p>	<p>3-рия (радиоиммунный метод).</p>	<p>Современ ная лекарственная терапия злокачественны х опухолей и оценка ее эффективности : руководство для врачей / под ред. В. М. Моисеенко. - Москва : ГЭОТАР- Медиа, 2023. - 96 с. - ISBN 978- 5-9704-7787-8, DOI: 10.33029/9704- 7787-8-SLT-</p>

			<p>2023-1-96. - Текст : электронный // ЭБС "Консультант студента" : [сайт]. URL: https://www.studentlibrary.ru/book/ISBN9785970477878.html . - Режим доступа: по подписке.</p>
4	Какой метод радионуклидной диагностики можно использовать для дифференциальной диагностики между механической и паренхиматозной желтухой?	3-Гамма-хронография,	<p>Каприн, А. Д. Терапевтическая радиология : национальное руководство / под ред. А. Д. Каприна, Ю. С. Мардынского. - Москва : ГЭОТАР-Медиа, 2019. - 704 с. : ил. - 704 с. - ISBN 978-5-9704-5128-1. - Текст : электронный // ЭБС "Консультант студента" : [сайт]. - URL: https://www.studentlibrary.ru/book/ISBN9785970451281.html</p>
5	Что такое клиренс крови?	3-Скорость очищения крови от введенного рфп	<p>Стандарты лучевой терапии / под ред. А. Д. Каприна, А. А. Костина, Е. В. Хмелевского. - Москва :</p>

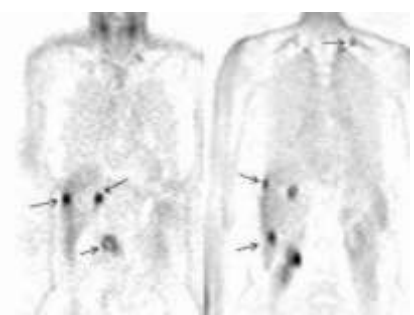
			<p>ГЭОТАР-Медиа, 2020. - 384 с. : ил. - (Библиотека врача-специалиста). - 384 с. - ISBN 978-5-9704-5581-4. - Текст : электронный // ЭБС "Консультант врача". - URL: https://www.rosmelib.ru/book/ISBN9785970455814.html . - Режим доступа : по подписке.</p>
6	<p>Назовите противопоказания к проведению риа</p>	<p>1-противопоказаний нет</p>	<p>Лучевая терапия (радиотерапия) / Г. Е. Труфанов [и др.] ; под ред. Г. Е. Труфанова - Москва : ГЭОТАР-Медиа, 2018. - 208 с. - ISBN 978-5-9704-4420-7. - Текст : электронный // ЭБС "Консультант врача".- URL: https://www.rosmelib.ru/book/ISBN9785970444207.html . - Режим доступа : по подписке.</p>
7	<p>Какой метод радионуклидной диагностики абсолютно безопасен для пациента, с точки зрения радиологической безопасности?</p>	<p>2-риа</p>	<p>Климанов, В. А. Радиобиологическое и</p>

			<p>дозиметрическое планирование лучевой и радионуклидной терапии : учебное пособие / В. А. Климанов. — Москва : НИЯУ МИФИ, [б. г.]. — Часть 1 : Радиобиологические основы лучевой терапии. Радиобиологическое и дозиметрическое планирование дистанционной лучевой терапии пучками тормозного и гамма-излучения и элект — 2011. — 500 с. — ISBN 978-5-7262-1490-0. — Текст : электронный // Лань : электронно-библиотечная система. — URL: https://e.lanbook.com/book/75875. — Режим доступа: для авториз. пользователей.</p>
8	<p>Для лечения тиреотоксикоза используют _____ изотоп радиойода А i-129</p>	4-i-131	<p>Завадовская, В. Д. Лучевая терапия : учебное пособие</p>

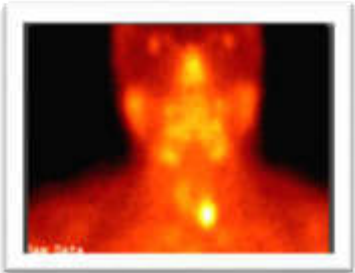
			<p>/ В. Д. Завадовская, А. П. Куражов, И. Б. Пыжова. — Томск : СибГМУ, 2013. — 104 с. — Текст : электронный // Лань : электронно-библиотечная система. — URL: https://e.lanbook.com/book/105880. — Режим доступа: для авториз. пользователей.</p>
9	Радиойодтерапию в России проводят врачи	3-радиологи	<p>Лучевая терапия после органосохраняющих операций по поводу рака молочной железы I–II стадий : учебное пособие / сост.: И. А. Гладилина [и др.]. — Москва : РНИМУ им. Н.И. Пирогова, 2018. — 52 с. — ISBN 978-5-88458-355-9. — Текст : электронный // Лань : электронно-библиотечная система. — URL: https://e.lanbook.com/book/105880.</p>


			com/book/17522 4. — Режим доступа: для авториз. пользователей.
10	Проводить радиойодоблацию/радиойодтерапию не рекомендуется в течение месяца после	1-компьютерной томографии органов грудной клетки с использованием внутривенного контрастирования	

Задания открытого типа

	Содержание задания	Правильный ответ	Источник
Дайте развернутый ответ			
1.	<p>Пациентка 49 лет. Диагноз: рак поджелудочной железы. Проведено оперативное лечение, лучевая терапия. Проведена позитронно эмиссионная томография с ¹⁸F-ФДГ.</p> <p>Опишите представленные томограммы среза на уровне головки поджелудочной железы и среза на уровне почки.</p> 	<p>. Множественные очаги гиперфиксации ¹⁸F-ФДГ у пациента с аденокарциномой головки поджелудочной железы и метастазами опухоли</p> <p>Срез на уровне головки поджелудочной железы. Очаг накопления РФП на уровне головки поджелудочной железы - опухоль головки и два очага накопления РФП в печени (метастазы). Срез на уровне почки. Три очага накопления РФП в печени (метастазы) и очаг накопления РФП в надключичный лимфатический узел (метастаз.)</p>	<p>Радионуклидные и биохимические методы оценки функционального риска почечной и печеночной недостаточности: монография / под ред. А. В. Кашкадаевой, Н. Е. Кушлинского, И. С. Стилиди. - Москва: Проспект, 2023. - 616 с. - ISBN 978-5-392-37876-0. - Текст: электронный // ЭБС "Консультант студента": [сайт]. - URL: https://www.studentlibrary.ru/book/ISBN9785392378760.html . -</p>

			Режим доступа : по подписке.
2.	Относительная глубинная доза гамма-излучения - это	3. отношение дозы излучения на некоторой глубине к дозе в максимуме ионизации 4. отношение дозы излучения на некоторой глубине в теле к дозе на глубине 15 см	Диагности ка и лечение злокачественны х лимфом / Д. Т. Арыбжанов, Д. Р. Исаметов, Ш. Р. Кыргалин, Ш. Х. Ганцев. - Москва : ГЭОТАР- Медиа, 2024. - 168 с. - ISBN 978-5-9704- 8091-5, DOI: 10.33029/9704- 8091-5-DTM- 2024-1-168. - Текст : электронный // ЭБС "Консультант студента" : [сайт]. URL: https://www.stud entlibrary.ru/boo k/ISBN97859704 80915.html . - Режим доступа: по подписке. - Текст: электронный
3	Карта изодоз дистанционного пучка гамма-излучения - это	1.распределение процентных глубинных доз по всему сечению пучка излучения, лежащему в плоскости центрального луча 3. распределение процентных глубинных доз по любому сечению пучка излучения	Современ ная лекарственная терапия злокачественны х опухолей и оценка ее эффективности : руководство для врачей / под ред. В. М. Моисеенко. -

			<p>Москва : ГЭОТАР- Медиа, 2023. - 96 с. - ISBN 978- 5-9704-7787-8, DOI: 10.33029/9704- 7787-8-SLT- 2023-1-96. - Текст : электронный // ЭБС "Консультант студента" : [сайт]. URL: https://www.stud entlibrary.ru/boo k/ISBN97859704 77878.html . - Режим доступа: по подписке.</p>
4	<p>Пациент 42лет. В анамнезе двусторонний уролитиаз. Общий кальций 3 – 3,5ммоль/л (иса 2 – 2.5ммоль/л). Направлен на радиоизотопное исследование . Выполнена двухфазная сцинтиграфия с препаратом Tc99m-MIBI.</p> 	<p>Аденома паращитовидной железы. Tc99m-MIBI одновременно фиксируют щитовидная железа и паращитовидные аденомы, но в ходе нескольких почасовых исследований он вымывается из щитовидной железы раньше, чем из паращитовидной аденомы (двухфазный метод).</p>	<p>Каприн, А. Д. Терапевтическая радиология : национальное руководство / под ред. А. Д. Каприна, Ю. С. Мардынского. - Москва : ГЭОТАР-Медиа, 2019. - 704 с. : ил. - 704 с. - ISBN 978-5-9704-5128-1. - Текст : электронный // ЭБС "Консультант студента" : [сайт]. - URL: https://www.stud entlibrary.ru/boo k/ISBN97859704 77878.html</p>

			k/ISBN9785970451281.html
5	<p>Пациентка 53 лет. Жалобы на пальпируемое образование в левой молочной железе. Обследована у онколога. Предварительный диагноз: рак лвой молочной железы. Выполнена позитронная эмиссионная томография.</p> <p>Опишите представленные томограммы. Сформулируйте заключение.</p>	<p>Множественные очаги гиперфиксации ¹⁸F-ФДГ в у пациентки с аденокарциномой левой молочной железы и метастазами опухоли региональных лимфатических узлах.</p>	<p>Стандарты лучевой терапии / под ред. А. Д. Каприна, А. А. Костина, Е. В. Хмелевского. - Москва : ГЭОТАР-Медиа, 2020. - 384 с. : ил. - (Библиотека врача-специалиста). - 384 с. - ISBN 978-5-9704-5581-4. - Текст : электронный // ЭБС "Консультант врача". - URL: https://www.rosmedlib.ru/book/ISBN9785970455814.html . - Режим доступа : по подписке.</p>
			

УК-1 Способен критически и системно анализировать, определять возможности и способы применения достижения в области медицины и фармации в профессиональном контексте

Задания закрытого типа

	Содержание задания	Правильный ответ	Источник
Выберите правильный ответ			
1.	К радиочувствительным процессам, происходящим в клетке при облучении, относят	1-возникновение активных радикалов	Радионуклидные и биохимические методы оценки функционального риска почечной и

			<p>печеночной недостаточности : монография / под ред. А. В. Кашкадаевой, Н. Е. Кушлинского, И. С. Стилиди. - Москва : Проспект, 2023. - 616 с. - ISBN 978-5-392-37876-0. - Текст : электронный // ЭБС "Консультант студента" : [сайт]. - URL: https://www.studentlibrary.ru/book/ISBN9785392378760.html . - Режим доступа : по подписке.</p>
2.	Радиационная чувствительность ткани обратно пропорциональна	3-степени дифференцировки клеток	<p>Диагностика и лечение злокачественных лимфом / Д. Т. Арыбжанов, Д. Р. Исаметов, Ш. Р. Кыргалин, Ш. Х. Ганцев. - Москва : ГЭОТАР-Медиа, 2024. - 168 с. - ISBN 978-5-9704-8091-5, DOI: 10.33029/9704-8091-5-DTM-2024-1-168. - Текст : электронный // ЭБС "Консультант студента" :</p>

			<p>[сайт]. URL: https://www.studentlibrary.ru/book/ISBN9785970480915.html . - Режим доступа: по подписке. - Текст: электронный</p>
3	<p>При подозрении на злокачественное поражение головного мозга, кроме ¹¹с-метионина, при пэт/кт применяют рфп</p>	<p>2-18f-фторэтилтирозин</p>	<p>Современная лекарственная терапия злокачественных опухолей и оценка ее эффективности : руководство для врачей / под ред. В. М. Моисеенко. - Москва : ГЭОТАР-Медиа, 2023. - 96 с. - ISBN 978-5-9704-7787-8, DOI: 10.33029/9704-7787-8-SLT-2023-1-96. - Текст : электронный // ЭБС "Консультант студента" : [сайт]. URL: https://www.studentlibrary.ru/book/ISBN9785970477878.html . - Режим доступа: по подписке.</p>
4	<p>Для диагностики опухолей головного мозга с помощью пэт/кт чаще всего используют радиофармпрепарат</p>	<p>1-¹¹с-метионин</p>	<p>Каприн, А. Д. Терапевтическая</p>

			<p>радиология : национальное руководство / под ред. А. Д. Каприна, Ю. С. Мардынского. - Москва : ГЭОТАР- Медиа, 2019. - 704 с. : ил. - 704 с. - ISBN 978-5- 9704-5128-1. - Текст : электронный // ЭБС "Консультант студента" : [сайт]. - URL: https://www.studentlibrary.ru/book/ISBN9785970451281.html</p>
5	Наличие очагов патологического гиперметаболизма 18f-фдг в проекции структурно неизменных губчатых костей у пациентов с множественной миеломой предполагает наличие	3-активной опухолевой ткани	<p>Стандарты лучевой терапии / под ред. А. Д. Каприна, А. А. Костина, Е. В. Хмелевского. - Москва : ГЭОТАР- Медиа, 2020. - 384 с. : ил. - (Библиотека врача- специалиста). - 384 с. - ISBN 978-5-9704- 5581-4. - Текст : электронный // ЭБС "Консультант врача". - URL: https://www.rosmedlib.ru/book/ISBN978597045581</p>

			4.html . - Режим доступа : по подписке.
6	Какой метод радионуклидной диагностики можно использовать для дифференциальной диагностики между механической и паренхиматозной желтухой?	3-Гамма-хронография,	Лучевая терапия (радиотерапия) / Г. Е. Труфанов [и др.] ; под ред. Г. Е. Труфанова - Москва : ГЭОТАР-Медиа, 2018. - 208 с. - ISBN 978-5-9704-4420-7. - Текст : электронный // ЭБС "Консультант врача".- URL: https://www.rosmedlib.ru/book/ISBN9785970444207.html . - Режим доступа : по подписке.
7	Что такое клиренс крови?	3-Скорость очищения крови от введенного рфп	Климанов, В. А. Радиобиологическое и дозиметрическое планирование лучевой и радионуклидной терапии : учебное пособие / В. А. Климанов. — Москва : НИЯУ МИФИ, [б. г.]. — Часть 1 : Радиобиологические основы лучевой терапии. Радиобиологиче

			ское и дозиметрическое планирование дистанционной лучевой терапии пучками тормозного и гамма-излучения и элек — 2011. — 500 с. — ISBN 978-5-7262-1490-0. — Текст : электронный // Лань : электронно-библиотечная система. — URL: https://e.lanbook.com/book/75875 . — Режим доступа: для авториз. пользователей.
8	Сиалосцинтиграфию проводят с целью выявления	2-опухолевого поражения слюнных желез	Завадовская, В. Д. Лучевая терапия : учебное пособие / В. Д. Завадовская, А. П. Куражов, И. Б. Пыжова. — Томск : СибГМУ, 2013. — 104 с. — Текст : электронный // Лань : электронно-библиотечная система. — URL: https://e.lanbook.com/book/10588

			<u>0</u> . — Режим доступа: для авториз. пользователей.
9	Секреторный сегмент ренографической кривой отражает накопление рфп в	4-Канальцах	Лучевая терапия после органосохраняющих операций по поводу рака молочной железы I–IIa стадий : учебное пособие / сост.: И. А. Гладилина [и др.]. — Москва : РНИМУ им. Н.И. Пирогова, 2018. — 52 с. — ISBN 978-5-88458-355-9. — Текст : электронный // Лань : электронно-библиотечная система. — URL: https://e.lanbook.com/book/175224 . — Режим доступа: для авториз. пользователей.
10	При проведении динамической нефросцинтиграфии с капотеновой пробой пациент лежит на	1-спине	


Задания открытого типа

	Содержание задания	Правильный ответ	Источник
	Дайте развернутый ответ		
1.	Пациентка Е, 45 лет с подозрением на рак молочной железы. Представлена	Очаговое накопление РФП в левой молочной	Радионуклидные И

	<p>сцинтиграмма обзорной в передней проекции и сцинтиграмма левой молочной железы. Сформулируйте заключение.</p> 	<p>железе , в левой подмышечной, подключичной области и в проекции внутригрудных лимфоузлов слева (метастатически измененные лимфоузлы)</p>	<p>биохимические методы оценки функционального риска почечной и печеночной недостаточности : монография / под ред. А. В. Кашкадаевой, Н. Е. Кушлинского, И. С. Стилиди. - Москва : Проспект, 2023. - 616 с. - ISBN 978-5-392-37876-0. - Текст : электронный // ЭБС "Консультант студента" : [сайт]. - URL: https://www.studentlibrary.ru/book/ISBN9785392378760.html . - Режим доступа : по подписке.</p>
<p>2.</p>	<p>Пациентка 49 лет. Диагноз: рак поджелудочной железы. Проведено оперативное лечение, лучевая терапия. Проведена позитронно эмиссионная томография с¹⁸F-ФДГ . Опишите представленные томограммы среза на уровне головки поджелудочной железы и среза на уровне почки.</p> 	<p>. Множественные очаги гиперфиксации ¹⁸F-ФДГ у пациента с аденокарциномой головки поджелудочной железы и метастазами опухоли Срез на уровне головки поджелудочной железы. Очаг накопления РФП на уровне головки поджелудочной железы - опухоль головки и два очага накопления РФП в печени (метастазы). Срез на уровне почки. Три очага накопления РФП в печени</p>	<p>Диагностика и лечение злокачественных лимфом / Д. Т. Арыбжанов, Д. Р. Исаметов, Ш. Р. Кыргалин, Ш. Х. Ганцев. - Москва : ГЭОТАР-Медиа, 2024. - 168 с. - ISBN 978-5-9704-8091-5, DOI: 10.33029/9704-8091-5-DTM-2024-1-168. -</p>

		(метастазы) и очаг накопления РФП в надключичный лимфатический узел (метастаз.)	Текст : электронный // ЭБС "Консультант студента" : [сайт]. URL: https://www.studentlibrary.ru/book/ISBN9785970480915.html . - Режим доступа: по подписке. - Текст: электронный
3	Относительная глубинная доза гамма-излучения - это	3. отношение дозы излучения на некоторой глубине к дозе в максимуме ионизации 4. отношение дозы излучения на некоторой глубине в теле к дозе на глубине 15 см	Современная лекарственная терапия злокачественных опухолей и оценка ее эффективности : руководство для врачей / под ред. В. М. Моисеенко. - Москва : ГЭОТАР-Медиа, 2023. - 96 с. - ISBN 978-5-9704-7787-8, DOI: 10.33029/9704-7787-8-SLT-2023-1-96. - Текст : электронный // ЭБС "Консультант студента" : [сайт]. URL: https://www.studentlibrary.ru/book/ISBN9785970477878.html . -

			Режим доступа: по подписке.
4	Карта изодоз дистанционного пучка гамма-излучения - это	1.распределение процентных глубинных доз по всему сечению пучка излучения, лежащему в плоскости центрального луча 3. распределение процентных глубинных доз по любому сечению пучка излучения	Каприн, А. Д. Терапевтическая радиология : национальное руководство / под ред. А. Д. Каприна, Ю. С. Мардынского. - Москва : ГЭОТАР-Медиа, 2019. - 704 с. : ил. - 704 с. - ISBN 978-5-9704-5128-1. - Текст : электронный // ЭБС "Консультант студента" : [сайт]. - URL: https://www.studentlibrary.ru/book/ISBN9785970451281.html
5	Пациент 44 лет. Жалобы на боли в грудной клетке, усиливающие при физической нагрузки и при глубоком вдохе, периодически повышение температуры до 38 °. В анамнезе травма грудной клетки в автодорожной аварии без переломов. Выполнена сцинтиграфия скелета с фосфатным комплексом 99mтс-пирфотех. Регистрируется очаг гиперфиксации РФП в проекции нижней трети грудины и V-VIII ребер слева . Сформулируйте заключение.	Заключение: хронический остеомиелит грудины и V-VIII ребер слева.	Стандарты лучевой терапии / под ред. А. Д. Каприна, А. А. Костина, Е. В. Хмелевского. - Москва : ГЭОТАР-Медиа, 2020. - 384 с. : ил. - (Библиотека врача-специалиста). - 384 с. - ISBN 978-5-9704-5581-4. - Текст : электронный // ЭБС

			<p>"Консультант врача". - URL: https://www.rosmelib.ru/book/ISBN9785970455814.html . - Режим доступа : по подписке.</p>
			<p>Лучевая терапия (радиотерапия) / Г. Е. Труфанов [и др.] ; под ред. Г. Е. Труфанова - Москва : ГЭОТАР-Медиа, 2018. - 208 с. - ISBN 978-5-9704-4420-7. - Текст : электронный // ЭБС "Консультант врача".- URL: https://www.rosmelib.ru/book/ISBN9785970444207.html . - Режим доступа : по подписке.</p>

ФОНД ОЦЕНОЧНЫХ СРЕДСТВ ПО ДИСЦИПЛИНЕ «Гибридные технологии в ядерной медицине»

УК-1 Способен критически и системно анализировать, определять возможности и способы применения достижения в области медицины и фармации в профессиональном контексте

Задания закрытого типа

	Содержание задания	Правильный ответ	Источник
	Выберите правильный ответ		
1.	Радиоизотопы с периодом полураспада в несколько минут называют	2-ультракороткоживущими	Радионуклидные и биохимические методы оценки функционального риска

			<p>почечной и печеночной недостаточности : монография / под ред. А. В. Кашкадаевой, Н. Е. Кушлинского, И. С. Стилиди. - Москва : Проспект, 2023. - 616 с. - ISBN 978-5-392-37876-0. - Текст : электронный // ЭБС "Консультант студента" : [сайт]. - URL: https://www.studentlibrary.ru/book/ISBN9785392378760.html . - Режим доступа : по подписке.</p>
2.	Для сцинтиграфии с мечеными эритроцитами проводят раздельное введение	3-пирфотеха и99mTc-пертехнетата	<p>Диагностика и лечение злокачественных лимфом / Д. Т. Арыбжанов, Д. Р. Исаметов, Ш. Р. Кзыргалин, Ш. Х. Ганцев. - Москва : ГЭОТАР-Медиа, 2024. - 168 с. - ISBN 978-5-9704-8091-5, DOI: 10.33029/9704-8091-5-DTM-2024-1-168. - Текст : электронный // ЭБС "Консультант</p>

			<p>студента" : [сайт]. URL: https://www.studentlibrary.ru/book/ISBN9785970480915.html . - Режим доступа: по подписке. - Текст: электронный</p>
3	<p>После проведения радиологического исследования ускорить выведение изотопа из организма пациента можно с помощью</p>	<p>3-гидратации и приема диуретиков</p>	<p>Современная лекарственная терапия злокачественных опухолей и оценка ее эффективности : руководство для врачей / под ред. В. М. Моисеенко. - Москва : ГЭОТАР-Медиа, 2023. - 96 с. - ISBN 978-5-9704-7787-8, DOI: 10.33029/9704-7787-8-SLT-2023-1-96. - Текст : электронный // ЭБС "Консультант студента" : [сайт]. URL: https://www.studentlibrary.ru/book/ISBN9785970477878.html . - Режим доступа: по подписке.</p>
4	<p>Способом введения ^{68}Ga-dotanoc в организм человека является</p>	<p>4-внутривенный</p>	<p>Каприн, А. Д.</p>

			<p>Терапевтическая радиология : национальное руководство / под ред. А. Д. Каприна, Ю. С. Мардынского. - Москва : ГЭОТАР-Медиа, 2019. - 704 с. : ил. - 704 с. - ISBN 978-5-9704-5128-1. - Текст : электронный // ЭБС "Консультант студента" : [сайт]. - URL: https://www.studentlibrary.ru/book/ISBN9785970451281.html</p>
5	Симметричное повышенное накопление 18f-фдг в проекции голосовых связок считают	3-физиологическим	<p>Стандарты лучевой терапии / под ред. А. Д. Каприна, А. А. Костина, Е. В. Хмелевского. - Москва : ГЭОТАР-Медиа, 2020. - 384 с. : ил. - (Библиотека врача-специалиста). - 384 с. - ISBN 978-5-9704-5581-4. - Текст : электронный // ЭБС "Консультант врача". - URL: https://www.rosmedlib.ru/book/ISBN9785970455814.html</p>

			N9785970455814.html . - Режим доступа : по подписке.
6	Радионуклид ^{68}Ga может быть использован для метки	1-ПСМА-ингибиторов и DOTA-пептидов	Лучевая терапия (радиотерапия) / Г. Е. Труфанов [и др.] ; под ред. Г. Е. Труфанова - Москва : ГЭОТАР-Медиа, 2018. - 208 с. - ISBN 978-5-9704-4420-7. - Текст : электронный // ЭБС "Консультант врача".- URL: https://www.rosmelib.ru/book/ISBN9785970444207.html . - Режим доступа : по подписке.
7	Минимальная доза излучения, вызывающая развитие хронической лучевой болезни, составляет (в гр)	1-1,5	Климанов, В. А. Радиобиологическое и дозиметрическое планирование лучевой и радионуклидной терапии : учебное пособие / В. А. Климанов. — Москва : НИЯУ МИФИ, [б. г.]. — Часть 1 : Радиобиологические основы лучевой терапии.

			<p>Радиобиологическое и дозиметрическое планирование дистанционной лучевой терапии пучками тормозного и гамма-излучения и элект — 2011. — 500 с. — ISBN 978-5-7262-1490-0. — Текст : электронный // Лань : электронно-библиотечная система. — URL: https://e.lanbook.com/book/75875. — Режим доступа: для авториз. пользователей.</p>
8	Пределы эффективных доз облучения для персонала группы в равны	1-1/4 значений для персонала группы А	<p>Завадовская, В. Д. Лучевая терапия : учебное пособие / В. Д. Завадовская, А. П. Куражов, И. Б. Пыжова. — Томск : СибГМУ, 2013. — 104 с. — Текст : электронный // Лань : электронно-библиотечная система. — URL: https://e.lanbook.com/book/75875.</p>

			com/book/105880 . — Режим доступа: для авториз. пользователей.
9	Определение экспозиционной дозы связано с эффектами	1-ионизации воздуха под действием излучения	Лучевая терапия после органосохраняющих операций по поводу рака молочной железы I–II стадий : учебное пособие / сост.: И. А. Гладилина [и др.]. — Москва : РНИМУ им. Н.И. Пирогова, 2018. — 52 с. — ISBN 978-5-88458-355-9. — Текст : электронный // Лань : электронно-библиотечная система. — URL: https://e.lanbook.com/book/175224 . — Режим доступа: для авториз. пользователей.
10	Основным направлением медицины при котором используют пэт/кт с 13n-аммонием является	1-кардиология	

Задания открытого типа

	Содержание задания	Правильный ответ	Источник
	Дайте развернутый ответ		

1.	<p>Единицами измерения экспозиционной дозы являются</p>	<p>1. Рентген (P, Rg) 2. Кулон/кг</p>	<p>Радионуклидные и биохимические методы оценки функционального риска почечной и печеночной недостаточности : монография / под ред. А. В. Кашкадаевой, Н. Е. Кушлинского, И. С. Стилиди. - Москва : Проспект, 2023. - 616 с. - ISBN 978-5-392-37876-0. - Текст : электронный // ЭБС "Консультант студента" : [сайт]. - URL: https://www.studentlibrary.ru/book/ISBN9785392378760.html . - Режим доступа : по подписке.</p> <p>Диагностика и лечение злокачественных лимфом / Д. Т. Арыбжанов, Д. Р. Исаметов, Ш. Р. Кзыргалин, Ш. Х. Ганцев. - Москва : ГЭОТАР-</p>
----	---	---	---

			<p>Медиа, 2024. - 168 с. - ISBN 978-5-9704-8091-5, DOI: 10.33029/9704-8091-5-DTM-2024-1-168. - Текст : электронный // ЭБС "Консультант студента" : [сайт]. URL: https://www.studentlibrary.ru/book/ISBN9785970480915.html . - Режим доступа: по подписке. - Текст: электронный</p> <p>Современная лекарственная терапия злокачественных опухолей и оценка ее эффективности : руководство для врачей / под ред. В. М. Моисеенко. - Москва : ГЭОТАР-Медиа, 2023. - 96 с. - ISBN 978-5-9704-7787-8, DOI: 10.33029/9704-7787-8-SLT-2023-1-96. - Текст :</p>
--	--	--	---

			<p>электронный // ЭБС "Консультант студента" : [сайт]. URL: https://www.studentlibrary.ru/book/ISBN9785970477878.html .</p> <p>- Режим доступа: по подписке.</p> <hr/> <p>Каприн, А. Д. Терапевтическая радиология : национальное руководство / под ред. А. Д. Каприна, Ю. С. Мардынского. - Москва : ГЭОТАР-Медиа, 2019. - 704 с. : ил. - 704 с. - ISBN 978-5-9704-5128-1. - Текст : электронный // ЭБС "Консультант студента" : [сайт]. - URL: https://www.studentlibrary.ru/book/ISBN9785970451281.html</p> <hr/> <p>Стандарты лучевой терапии / под ред. А. Д. Каприна, А. А. Костина, Е. В. Хмелевского. -</p>
--	--	--	---

Москва :
ГЭОТАР-
Медиа, 2020. -
384 с. : ил. -
(Библиотека
врача-
специалиста). -
384 с. - ISBN
978-5-9704-
5581-4. - Текст :
электронный //
ЭБС
"Консультант
врача". - URL:
[https://www.ros
medlib.ru/book/
ISBN97859704
55814.html](https://www.rosmedlib.ru/book/ISBN9785970455814.html) . -
Режим доступа
: по подписке.

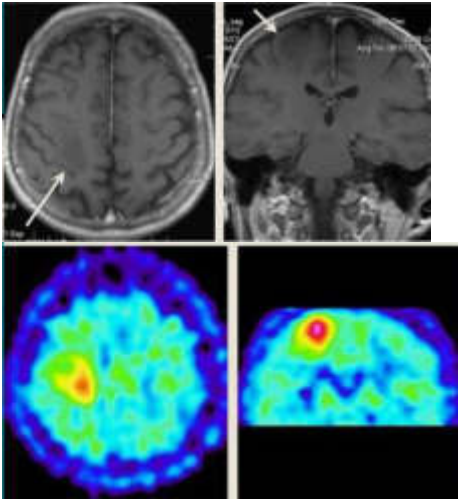
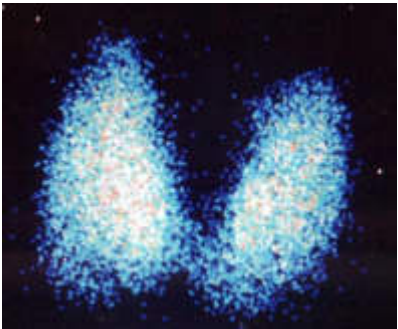
Лучевая
терапия
(радиотерапия)
/ Г. Е.
Труфанов [и
др.] ; под ред.
Г. Е.
Труфанова -
Москва :
ГЭОТАР-
Медиа, 2018. -
208 с. - ISBN
978-5-9704-
4420-7. - Текст :
электронный //
ЭБС
"Консультант
врача". - URL:
[https://www.ros
medlib.ru/book/
ISBN97859704
44207.html](https://www.rosmedlib.ru/book/ISBN9785970444207.html) . -
Режим доступа
: по подписке.

			<p>Климанов, В. А. Радиобиологическое и дозиметрическое планирование лучевой и радионуклидной терапии : учебное пособие / В. А. Климанов. — Москва : НИЯУ МИФИ, [б. г.]. — Часть 1 : Радиобиологические основы лучевой терапии. Радиобиологическое и дозиметрическое планирование дистанционной лучевой терапии пучками тормозного и гамма-излучения и элек — 2011. — 500 с. — ISBN 978-5-7262-1490-0. — Текст :</p>
--	--	--	--

			<p>электронный // Лань : электронно-библиотечная система. — URL: https://e.lanbook.com/book/75875. — Режим доступа: для авториз. пользователей.</p> <p>Завадовская, В. Д. Лучевая терапия : учебное пособие / В. Д. Завадовская, А. П. Куражов, И. Б. Пыжова. — Томск : СибГМУ, 2013. — 104 с. — Текст : электронный // Лань : электронно-библиотечная система. — URL: https://e.lanbook.com/book/105880. — Режим доступа: для авториз. пользователей.</p> <p>Лучевая терапия после органосохраняющих операций по</p>
--	--	--	--

			<p>поводу рака молочной железы I–II стадий : учебное пособие / сост.: И. А. Гладилина [и др.]. — Москва : РНИМУ им. Н.И. Пирогова, 2018. — 52 с. — ISBN 978-5-88458-355-9. — Текст : электронный // Лань : электронно-библиотечная система. — URL: https://e.lanbook.com/book/175224. — Режим доступа: для авториз. пользователей.</p>
2.	Относительная глубинная доза гамма-излучения - это	<p>3. отношение дозы излучения на некоторой глубине к дозе в максимуме ионизации 4. отношение дозы излучения на некоторой глубине в теле к дозе на глубине 15 см</p>	<p>Диагностика и лечение злокачественных лимфом / Д. Т. Арыбжанов, Д. Р. Исаметов, Ш. Р. Кзыргалин, Ш. Х. Ганцев. - Москва : ГЭОТАР-Медиа, 2024. - 168 с. - ISBN 978-5-9704-8091-5, DOI: 10.33029/9704-8091-5-DTM-2024-1-168. -</p>

			<p>Текст : электронный // ЭБС "Консультант студента" : [сайт]. URL: https://www.studentlibrary.ru/book/ISBN9785970480915.html . - Режим доступа: по подписке. - Текст: электронный</p>
3	Карта изодоз дистанционного пучка гамма-излучения - это	<p>1.распределение процентных глубинных доз по всему сечению пучка излучения, лежащему в плоскости центрального луча 3. распределение процентных глубинных доз по любому сечению пучка излучения</p>	<p>Современная лекарственная терапия злокачественных опухолей и оценка ее эффективности : руководство для врачей / под ред. В. М. Моисеенко. - Москва : ГЭОТАР-Медиа, 2023. - 96 с. - ISBN 978-5-9704-7787-8, DOI: 10.33029/9704-7787-8-SLT-2023-1-96. - Текст : электронный // ЭБС "Консультант студента" : [сайт]. URL: https://www.studentlibrary.ru/book/ISBN9785970477878.html . -</p>

			Режим доступа: по подписке.
4	<p>Пациентка 53 лет. По данным МРТ предварительный диагноз: инсульт. Направлена на радиоизотопное исследование. Выполнена ПЭТ с 11-С-метионином. Регистрируется повышенное накопление в очаге. Сформируйте заключение.</p> <p>МРТ ПЭТ</p> 	<p>Глиома. Повышенное накопление 11-С - метионина, свойственное опухоли мозга, позволяет точно установить или исключить опухолевую природу поражения, обнаруженного на МРТ.</p>	<p>Каприн, А. Д. Терапевтическая радиология : национальное руководство / под ред. А. Д. Каприна, Ю. С. Мардынского. - Москва : ГЭОТАР-Медиа, 2019. - 704 с. : ил. - 704 с. - ISBN 978-5-9704-5128-1. - Текст : электронный // ЭБС "Консультант студента" : [сайт]. - URL: https://www.studentlibrary.ru/book/ISBN9785970451281.html</p>
5	<p>Пациентка 36 лет. Жалобы на слабость, раздражительность. При ультразвуковом исследовании щитовидной железы – структурных изменений не выявлено, умеренное повышение васкуляризации щитовидной железы. Направлена на радиоизотопное исследование щитовидной железы. Представлена сцинтиграмма щитовидной железы. Сформулируйте заключение.</p> 	<p>Заключение: Диффузный эндемический зоб: увеличение размеров щитовидной железы, диффузное равномерное распределение РФП.</p>	<p>Стандарты лучевой терапии / под ред. А. Д. Каприна, А. А. Костина, Е. В. Хмелевского. - Москва : ГЭОТАР-Медиа, 2020. - 384 с. : ил. - (Библиотека врача-специалиста). - 384 с. - ISBN 978-5-9704-5581-4. - Текст : электронный // ЭБС</p>

			"Консультант врача". - URL: https://www.rosmedlib.ru/book/ISBN9785970455814.html . - Режим доступа : по подписке.
--	--	--	--

**ОПК-4 Способен проводить клиническую диагностику и обследование
пациентов (радионуклидное обследование)
Задания закрытого типа**

	Содержание задания	Правильный ответ	Источник
	Выберите правильный ответ		
1.	При перфузионной сцинтиграфии сердца зона постинфарктного кардиосклероза характеризуется наличием	3-стабильного дефекта перфузии	Радионуклидные и биохимические методы оценки функционального риска почечной и печеночной недостаточности : монография / под ред. А. В. Кашкадаевой, Н. Е. Кушлинского, И. С. Стилиди. - Москва : Проспект, 2023. - 616 с. - ISBN 978-5-392-37876-0. - Текст : электронный // ЭБС "Консультант студента" : [сайт]. - URL: https://www.studentlibrary.ru/book/ISBN9785392378760.html . -

			Режим доступа : по подписке.
2.	Экг-синхронизированная перфузионная сцинтиграфия миокарда позволяет выявлять	4-зоны гипокинезии, акинезии и дискинезии миокарда левого желудочка	Диагностика и лечение злокачественных лимфом / Д. Т. Арыбжанов, Д. Р. Исаметов, Ш. Р. Кыргалин, Ш. Х. Ганцев. - Москва : ГЭОТАР-Медиа, 2024. - 168 с. - ISBN 978-5-9704-8091-5, DOI: 10.33029/9704-8091-5-DTM-2024-1-168. - Текст : электронный // ЭБС "Консультант студента" : [сайт]. URL: https://www.studentlibrary.ru/book/ISBN9785970480915.html . - Режим доступа: по подписке. - Текст: электронный
3	Для фармакологического стресс-теста при перфузионной сцинтиграфии миокарда используется	4-Добутамин	Современная лекарственная терапия злокачественных опухолей и оценка ее эффективности : руководство для врачей / под ред. В. М. Моисеенко. -

			<p>Москва : ГЭОТАР- Медиа, 2023. - 96 с. - ISBN 978- 5-9704-7787-8, DOI: 10.33029/9704- 7787-8-SLT- 2023-1-96. - Текст : электронный // ЭБС "Консультант студента" : [сайт]. URL: https://www.studentlibrary.ru/book/ISBN9785970477878.html . - Режим доступа: по подписке.</p>
4	<p>При оценке перфузии миокарда с 99mTc-тетрофосмином начальному нарушению перфузии по 5-балльной шкале соответствует (в баллах)</p>	1-1	<p>Каприн, А. Д. Д. Терапевтическая радиология : национальное руководство / под ред. А. Д. Каприна, Ю. С. Мардынского. - Москва : ГЭОТАР-Медиа, 2019. - 704 с. : ил. - 704 с. - ISBN 978-5-9704-5128-1. - Текст : электронный // ЭБС "Консультант студента" : [сайт]. - URL: https://www.studentlibrary.ru/book/ISBN9785970477878.html</p>

			k/ISBN9785970451281.html
5	Для выполнения равновесной вентрикулографии используют	1-99mтс-пирфотех-аутоэритроциты	Стандарты лучевой терапии / под ред. А. Д. Каприна, А. А. Костина, Е. В. Хмелевского. - Москва : ГЭОТАР-Медиа, 2020. - 384 с. : ил. - (Библиотека врача-специалиста). - 384 с. - ISBN 978-5-9704-5581-4. - Текст : электронный // ЭБС "Консультант врача". - URL: https://www.rosmedlib.ru/book/ISBN9785970455814.html . - Режим доступа : по подписке.
6	При исследовании симпатической иннервации миокарда с 123i-мибг рекомендуемая вводимая активность составляет _____ мбк	4-111	Лучевая терапия (радиотерапия) / Г. Е. Труфанов [и др.] ; под ред. Г. Е. Труфанова - Москва : ГЭОТАР-Медиа, 2018. - 208 с. - ISBN 978-5-9704-4420-7. - Текст : электронный // ЭБС "Консультант врача".- URL: https://www.rosmedlib.ru/book/ISBN9785970444207.html

			edlib.ru/book/ISBN/N9785970444207.html . - Режим доступа : по подписке.
7	Очаг острого инфаркта с 2011 визуализируется как область	4-резкого сниженного накопления	Климанов, В. А. Радиобиологическое и дозиметрическое планирование лучевой и радионуклидной терапии : учебное пособие / В. А. Климанов. — Москва : НИЯУ МИФИ, [б. г.]. — Часть 1 : Радиобиологические основы лучевой терапии. Радиобиологическое и дозиметрическое планирование дистанционной лучевой терапии пучками тормозного и гамма-излучения и элект — 2011. — 500 с. — ISBN 978-5-7262-1490-0. — Текст : электронный // Лань : электронно-библиотечная система. — URL: https://e.lanbook .

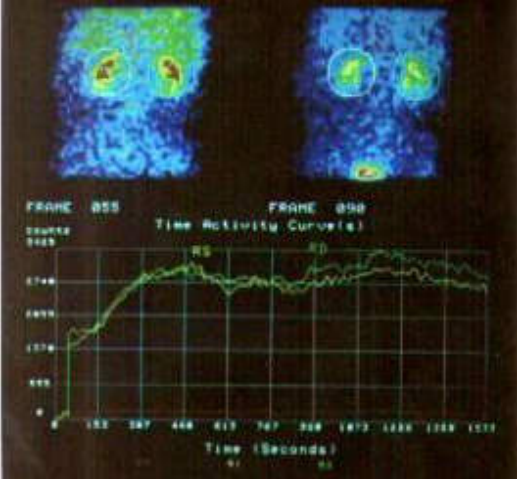
			com/book/75875 . — Режим доступа: для авториз. пользователей.
8	При оценке перфузионной сцинтиграфии миокарда в покое и после нагрузочной пробы разница баллов представляется в виде	2-SDS (Summed difference score)	Завадовская, В. Д. Лучевая терапия : учебное пособие / В. Д. Завадовская, А. П. Куражов, И. Б. Пыжова. — Томск : СибГМУ, 2013. — 104 с. — Текст : электронный // Лань : электронно-библиотечная система. — URL: https://e.lanbook.com/book/105880 . — Режим доступа: для авториз. пользователей.
9	При выполнении перфузионной сцинтиграфии миокарда ^{99m} Tc-технетрил вводится	2-внутривенно	Лучевая терапия после органосохраняющих операций по поводу рака молочной железы I–II стадий : учебное пособие / сост.: И. А. Гладилина [и др.]. — Москва : РНИМУ им. Н.И. Пирогова, 2018. — 52 с. — ISBN 978-5-

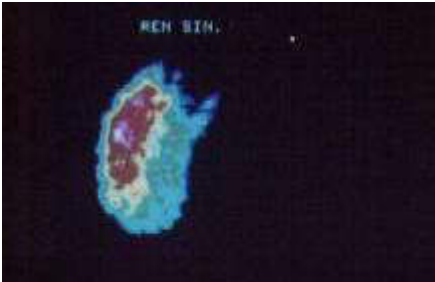
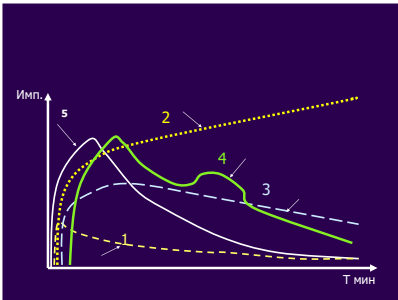
			88458-355-9. — Текст : электронный // Лань : электронно- библиотечная система. — URL: https://e.lanbook.com/book/17522 4. — Режим доступа: для авториз. пользователей.
10	При оценке перфузии миокарда с ^{99m} Tc-технетрилом отсутствию перфузии по 5-балльной шкале соответствует (в баллах)	4-4	

Задания открытого типа

	Содержание задания	Правильный ответ	Источник
Дайте развернутый ответ			
1.	Пациент 52 лет, с диагнозом ЗНО предстательной железы направлен на сцинтиграфию костей. Какой РФП будет использоваться для исследования костей? Через какое время после введения пирфотеха можно начинать сканирование? Какая активность препарата должна быть на исследование для взрослого? Какова эквивалентная поглощенная доза одного исследования при учете активности препарата введенного пациенту в размере 500 МБк?	Сцинтиграфия с пирфотех (^{99m} Tc-Рур). Через 3 часа после введения пирфотеха можно начинать сканирование. Активность препарата должна быть на исследование- 450-550 МБк. Эквивалентная поглощенная доза одного исследования при учете активности препарата введенного пациенту в размере 500 МБк - 2,9 мЗв.	Радионуклидные и биохимические методы оценки функционального риска почечной и печеночной недостаточности : монография / под ред. А. В. Кашкадаевой, Н. Е. Кушлинского, И. С. Стилиди. - Москва : Проспект, 2023. - 616 с. - ISBN 978-5-392-37876-0. - Текст :

			электронный // ЭБС "Консультант студента" : [сайт]. - URL: https://www.studentlibrary.ru/book/ISBN9785392378760.html . - Режим доступа : по подписке.
2.	<p>Больной Н., 66 лет. Предварительный диагноз/анамнез: Рак селезеночного угла ободочной кишки, T4N1MO. 02.2016 - левосторонняя гемиколэктомия с формированием трансверзосигмоидного анастомоза; 05.2016 - лапаротомия с иссечением послеоперационного рубца. Адьювантная ХТ 6 курсов FOLFOX 10.2016 последний курс.</p> <p>Цель исследования: Оценка эффективности проведенного лечения.</p> <p>Выполнено: ПЭТ-исследование проведено через 60 минут после введения РФП, область сканирования - от наружных слуховых проходов до границы верхней и средней трети бедра. Артефактов не выявлено.</p> <p>Отмечается единичный очаг в правой доле щитовидной железы размером 10 мм с умеренной гиперфиксацией РФП SUVmax 3,1</p> <p>Отмечается физиологическое повышенное накопление РФП в видимой части головного мозга, слюнных железах, умеренное в лимфоидном глоточном кольце.</p> <p>Очагов патологической гиперфиксации РФП и патологических изменений не выявлено.</p> <p>Слюнные железы симметричные, без патологии.</p> <p>Лимфоузлы не увеличены.</p> <p>В костях скелета и мягких тканях патологического накопления РФП не отмечено.</p> <p>Сформулируйте заключение.</p>	<p>Заключение:</p> <p>Единичный гиперметаболический очаг в правой доле щитовидной железы размером - может соответствовать активной аденоме, либо злокачественному заболеванию.</p> <p>Очагов патологической гиперфиксации РФП и патологических изменений, характерных для рецидива основного заболевания, регионарных и отдаленных метастазов, не выявлено.</p>	<p>Диагностика и лечение злокачественных лимфом / Д. Т. Арыбжанов, Д. Р. Исаметов, Ш. Р. Кзыргалин, Ш. Х. Ганцев. - Москва : ГЭОТАР-Медиа, 2024. - 168 с. - ISBN 978-5-9704-8091-5, DOI: 10.33029/9704-8091-5-DTM-2024-1-168. - Текст : электронный // ЭБС "Консультант студента" : [сайт]. URL: https://www.studentlibrary.ru/book/ISBN9785970480915.html . - Режим доступа : по подписке. - Текст : электронный</p>

3	<p>Пациентка 45 лет. Жалобы на боли в поясничной области, дизурические нарушения, отеки ног. В анамнезе хронический двусторонний пиелонефрит, частые обострения. Выполнена динамическая сцинтиграфия почек с ^{99m}Tc-пентатехом (ДТПА). Опишите представленные сцинтиграммы. Сформулируйте заключение</p> 	<p>Заключение: Нарушение кровоснабжения</p>	<p>Современная лекарственная терапия злокачественных опухолей и оценка ее эффективности : руководство для врачей / под ред. В. М. Моисеенко. - Москва : ГЭОТАР-Медиа, 2023. - 96 с. - ISBN 978-5-9704-7787-8, DOI: 10.33029/9704-7787-8-SLT-2023-1-96. - Текст : электронный // ЭБС "Консультант студента" : [сайт]. URL: https://www.studentlibrary.ru/book/ISBN9785970477878.html . - Режим доступа: по подписке.</p>
4	<p>Пациент 57 лет. Жалобы на тянущие постоянные боли в левой поясничной области, дизурические нарушения, потерю аппетита, похудение, выраженную слабость. Выполнена статическая сцинтиграфия почек с ^{99m}Tc-технемом (ДМСА). На сцинтиграмме определяется только левая почка, обычно расположенная. Накопление РФП левой почкой достаточно интенсивное, его распределение диффузно неравномерное, в верхнем полюсе</p>	<p>Очаговое поражение верхнего полюса левой почки. Правая почка не определяется.</p>	<p>Каприн, А. Д. Терапевтическая радиология : национальное руководство / под ред. А. Д. Каприн, Ю. С. Мардынского. - Москва : ГЭОТАР-Медиа, 2019. -</p>

	<p>определяется дефект накопления радионуклида. Сформулируйте заключение.</p> 		<p>704 с. : ил. - 704 с. - ISBN 978-5-9704-5128-1. - Текст : электронный // ЭБС "Консультант студента" : [сайт]. - URL: https://www.studentlibrary.ru/book/ISBN9785970451281.html</p>
5	<p>Представлены основные типы изменений ренограмм при нарушении функции почек и норма. Укажите типы и нарушения функции при каждом типе.</p> 	<p>1 – афункциональный тип - кривая имеет вид прямой линии с маленькой амплитудой без дифференциации на сегменты и является свидетельством отсутствия в почке функционирующей паренхимы при отсутствии секреторно-выделительной функции почки. 2 – обструктивный тип - изменения касаются только 3-й фазы ренографической кривой, характеризующей непроходимость в зоне верхних мочевых путей. При этом кривая носит постоянно восходящий характер; обструктивный (нарушен в основном отток мочи из почки) при мочекаменной болезни, структуре мочеточника, опухоли малого таза, туберкулезе мочеполовой системы и др., когда имеется обструкция мочевыводящих путей;</p>	<p>Стандарты лучевой терапии / под ред. А. Д. Каприна, А. А. Костина, Е. В. Хмелевского. - Москва : ГЭОТАР-Медиа, 2020. - 384 с. : ил. - (Библиотека врача-специалиста). - 384 с. - ISBN 978-5-9704-5581-4. - Текст : электронный // ЭБС "Консультант врача". - URL: https://www.rosmedlib.ru/book/ISBN9785970455814.html . - Режим доступа : по подписке.</p>

		<p>3- гипоизостенурический (гипофункциональный) тип - разновидность паренхиматозного типа, характеризуется малой амплитудой и встречается при первично или вторично сморщенной почке. Данный тип кривой указывает на функциональную неполноценность почки.</p> <p>4 – рефлюксный тип - разновидность паренхиматозного типа, характеризуется наличием двух- или трехволнового эксреторного сегмента. Такой тип кривой встречается при мочеточниково- лоханочных и пузырно- мочеточниковых рефлюксах высокой интенсивности</p> <p>5 - норма</p>	
--	--	--	--

ОПК-4 Способен проводить клиническую диагностику и обследование пациентов (радионуклидное обследование)

Задания закрытого типа

	Содержание задания	Правильный ответ	Источник
Выберите правильный ответ			
1.	При перфузионной сцинтиграфии сердца зона постинфарктного кардиосклероза характеризуется наличием	3-стабильного дефекта перфузии	Радионуклидные и биохимические методы оценки функционального риска почечной и печеночной недостаточности

			<p>и : монография / под ред. А. В. Кашкадаевой, Н. Е. Кушлинского, И. С. Стилиди. - Москва : Проспект, 2023. - 616 с. - ISBN 978-5-392-37876-0. - Текст : электронный // ЭБС "Консультант студента" : [сайт]. - URL: https://www.studentlibrary.ru/book/ISBN9785392378760.html . - Режим доступа : по подписке.</p>
2.	Экг-синхронизированная перфузионная сцинтиграфия миокарда позволяет выявлять	4-зоны гипокинезии, акинезии и дискинезии миокарда левого желудочка	<p>Диагностика и лечение злокачественных лимфом / Д. Т. Арыбжанов, Д. Р. Исаметов, Ш. Р. Кзыргалин, Ш. Х. Ганцев. - Москва : ГЭОТАР-Медиа, 2024. - 168 с. - ISBN 978-5-9704-8091-5, DOI: 10.33029/9704-8091-5-DTM-2024-1-168. - Текст : электронный // ЭБС "Консультант студента" : [сайт]. URL: https://www.stud</p>

			entlibrary.ru/book/ISBN9785970480915.html . - Режим доступа: по подписке. - Текст: электронный
3	Для фармакологического стресс-теста при перфузионной сцинтиграфии миокарда используется	4-Добутамин	Современная лекарственная терапия злокачественных опухолей и оценка ее эффективности : руководство для врачей / под ред. В. М. Моисеенко. - Москва : ГЭОТАР-Медиа, 2023. - 96 с. - ISBN 978-5-9704-7787-8, DOI: 10.33029/9704-7787-8-SLT-2023-1-96. - Текст : электронный // ЭБС "Консультант студента" : [сайт]. URL: https://www.studentlibrary.ru/book/ISBN9785970477878.html . - Режим доступа: по подписке.
4	При оценке перфузии миокарда с ^{99m} Tc-тетрофосмином начальному нарушению перфузии по 5-балльной шкале соответствует (в баллах)	1-1	Каприн, А. Д. Терапевтическая радиология : национальное

			<p>руководство / под ред. А. Д. Каприна, Ю. С. Мардынского. - Москва : ГЭОТАР- Медиа, 2019. - 704 с. : ил. - 704 с. - ISBN 978-5- 9704-5128-1. - Текст : электронный // ЭБС "Консультант студента" : [сайт]. - URL: https://www.studentlibrary.ru/book/ISBN9785970451281.html</p>
5	Для выполнения равновесной вентрикулографии используют	1-99mтс-пирфотех-аутоэритроциты	<p>Стандарты лучевой терапии / под ред. А. Д. Каприна, А. А. Костина, Е. В. Хмелевского. - Москва : ГЭОТАР- Медиа, 2020. - 384 с. : ил. - (Библиотека врача- специалиста). - 384 с. - ISBN 978-5-9704- 5581-4. - Текст : электронный // ЭБС "Консультант врача". - URL: https://www.rosmedlib.ru/book/ISBN9785970455814.html . - Режим</p>

			доступа : по подписке.
6	При исследовании симпатической иннервации миокарда с 123i-мибг рекомендуемая вводимая активность составляет _____ мбк	4-111	<p>Лучевая терапия (радиотерапия) / Г. Е. Труфанов [и др.] ; под ред. Г. Е. Труфанова - Москва : ГЭОТАР-Медиа, 2018. - 208 с. - ISBN 978-5-9704-4420-7. - Текст : электронный // ЭБС "Консультант врача".- URL: https://www.rosmedlib.ru/book/ISBN9785970444207.html . - Режим доступа : по подписке.</p>
7	Очаг острого инфаркта с 201tl визуализируется как область	4-резкого сниженного накопления	<p>Климанов, В. А. Радиобиологическое и дозиметрическое планирование лучевой и радионуклидной терапии : учебное пособие / В. А. Климанов. — Москва : НИЯУ МИФИ, [б. г.]. — Часть 1 : Радиобиологические основы лучевой терапии. Радиобиологическое и</p>

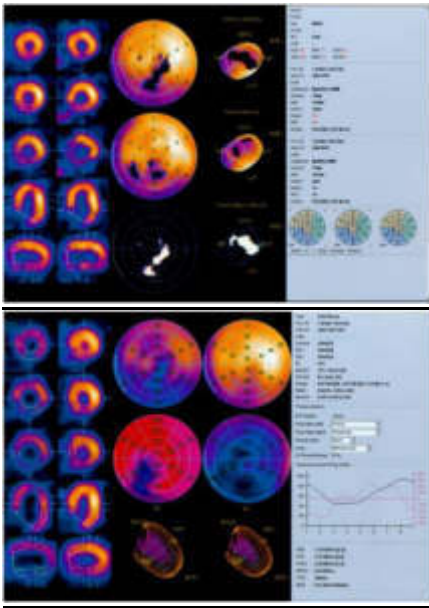
			<p>дозиметрическое планирование дистанционной лучевой терапии пучками тормозного и гамма-излучения и элект — 2011. — 500 с. — ISBN 978-5-7262-1490-0. — Текст : электронный // Лань : электронно-библиотечная система. — URL: https://e.lanbook.com/book/75875. — Режим доступа: для авториз. пользователей.</p>
8	<p>При оценке перфузионной сцинтиграфии миокарда в покое и после нагрузочной пробы разница баллов представляется в виде</p>	<p>2-SDS (Summed difference score)</p>	<p>Завадовская, В. Д. Лучевая терапия : учебное пособие / В. Д. Завадовская, А. П. Куражов, И. Б. Пыжова. — Томск : СибГМУ, 2013. — 104 с. — Текст : электронный // Лань : электронно-библиотечная система. — URL: https://e.lanbook.com/book/105880. — Режим</p>

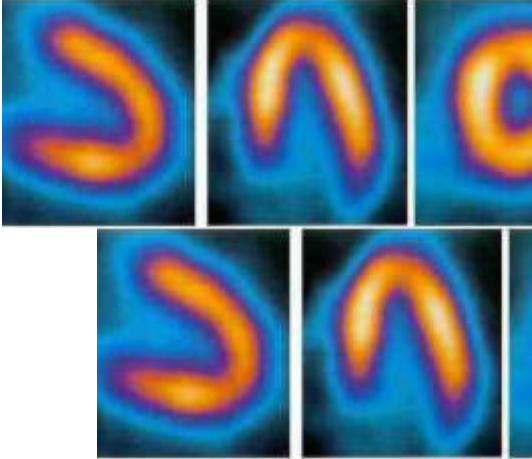
			доступа: для авториз. пользователей.
9	При выполнении перфузионной сцинтиграфии миокарда ^{99m} Tc-технетрил вводится	2-внутривенно	Лучевая терапия после органосохраняющих операций по поводу рака молочной железы I–IIa стадий : учебное пособие / сост.: И. А. Гладилина [и др.]. — Москва : РНИМУ им. Н.И. Пирогова, 2018. — 52 с. — ISBN 978-5-88458-355-9. — Текст : электронный // Лань : электронно-библиотечная система. — URL: https://e.lanbook.com/book/175224 . — Режим доступа: для авториз. пользователей.
10	При оценке перфузии миокарда с ^{99m} Tc-технетрилом отсутствию перфузии по 5-балльной шкале соответствует (в баллах)	4-4	

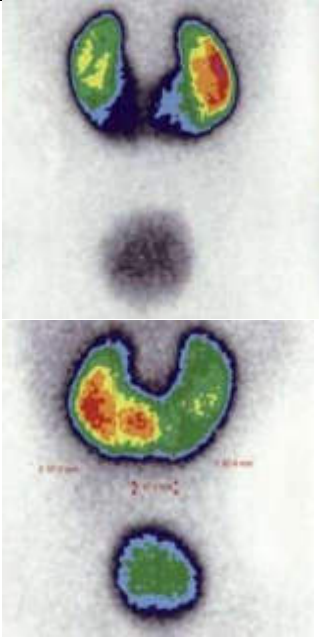
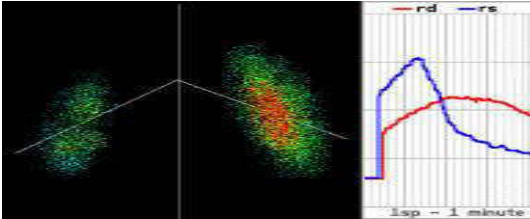
Задания открытого типа

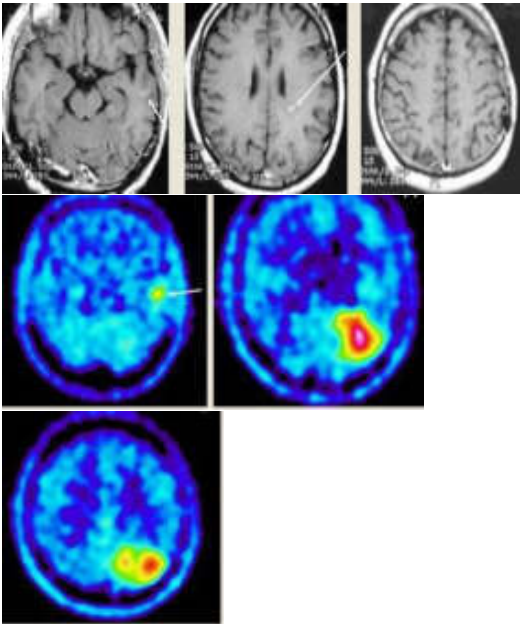
	Содержание задания	Правильный ответ	Источник
Дайте развернутый ответ			
1.	Пациент Ч. 57 лет. Обратился к кардиологу с жалобами на	Сцинтиграфические признаки смешанного	Радионуклидные

<p>нестабильность артериального давления и ощущение перебоев в работе сердца. Анамнез заболевания. Отмечает подъемы АД в течение последних 10 лет, страдает сахарным диабетом 2-го типа, находился на инсулинотерапии.</p> <p>ЭКГ. Синусовый ритм, нормосистолия. Электрическая ось сердца отклонена влево. Особенности внутрижелудочкового проведения.</p> <p>ЭХО-КГ. Уплотнение стенок аорты, створок аортального клапана, створок митрального клапана без гемодинамически значимого нарушения функции. Небольшая дилатация аорты в восходящей части. Небольшая дилатация левого предсердия. Концентрическая гипертрофия миокарда левого желудочка значительной степени без признаков обструкции выходящего тракта левого желудочка в покое. Глобальная сократимость миокарда в норме. Локальная сократимость миокарда не нарушена. Нарушение диастолической функции левого желудочка без повышения конечного диастолического давления. Небольшой гидроперикард.</p> <p>Тредмил-тест. Тест: отрицательный. Толерантность к нагрузке: средняя. Тип гемодинамической реакции на нагрузку: гипертонический.</p> <p>МСКТ. МСКТ-картина сбалансированного типа коронарного кровоснабжения. Выраженный коронаросклероз. Косвенные признаки артериальной гипертензии. Стенозы: ПКА 30-40%; ПНА до 40%; устье ДА до 50%. S-образная деформация ПКА в среднем сегменте. Гипертрофия миокарда левого желудочка.</p> <p>Предварительный диагноз: ИБС. Гипертоническая болезнь 3 ст., риск 4. Гиперхолестеринемия 2 Б типа.</p> <p>Показано дообследование: проведение перфузионной сцинтиграфии миокарда с нагрузкой.</p>	<p>дефекта перфузии миокарда левого желудочка (непреходящий дефект перфузии в области нижневерхушечного сегмента и верхушечного сегмента нижней стенки, преходящий дефект перфузии в области среднего сегмента нижней стенки, переднего и нижнего верхушечных сегментов боковой стенки, переднего верхушечного сегмента перегородки). Нарушений глобальной систолической функции левого желудочка не выявлено, признаки локальной гипокинезии в области нижней стенки. Признаки нарушения диастолической функции.</p> <p>Непреходящий дефект перфузии расценивается как область кардиосклероза, преходящий дефект перфузии – как область стресс-индуцированной ишемии миокарда. На основании данных перфузионной сцинтиграфии миокарда пациенту установлен окончательный диагноз.</p> <p>Ишемическая болезнь сердца. Атеросклероз аорты, сосудов сердца.</p> <p>Гипертоническая болезнь 3 ст., риск 4.</p>	<p>биохимические методы оценки функционального риска почечной и печеночной недостаточности: монография / под ред. А. В. Кашкадаевой, Н. Е. Кушлинского, И. С. Стилиди. - Москва : Проспект, 2023. - 616 с. - ISBN 978-5-392-37876-0. - Текст : электронный // ЭБС "Консультант студента" : [сайт]. - URL: https://www.studentlibrary.ru/book/ISBN9785392378760.html . - Режим доступа : по подписке.</p>
--	--	--

	<p>На сцинтиграммах в покое определяется участок гипофиксации РФП в миокарде левого желудочка в области нижне-верхушечного сегмента и верхушечного сегмента нижней стенки (2 сегмента, 3% миокарда, 1-2 степени).</p> <p>После нагрузочного теста (велозргометрия) участок гипофиксации РФП распространяется дополнительно на средний сегмент нижней стенки, передний и нижний верхушечные сегменты боковой стенки, передний верхушечный сегмент перегородки (всего 6 сегментов, 7% миокарда, 1-2 степени).</p> <p>Показатели глобальной систолической функции левого желудочка в пределах нормы: КДО – 94 мл, КСО – 45 мл, фракция выброса 52%, пиковая скорость выброса 3,33 КДО/с.</p> <p>Умеренно снижена амплитуда сокращений и степень систолического утолщения миокарда в области нижней стенки левого желудочка.</p> <p>Снижена скорость наполнения левого желудочка в первую треть диастолы.</p> <p>Сформулируйте и обоснуйте заключение.</p> 	<p>НК 0 ст. Постмиокардитический кардиосклероз. Гиперхолестеринемия 2 Б типа.</p>	
2.	<p>Больная, 48 лет. Жалобы на кардиалгии. АД – 140/85 ЧСС 124 уд/мин ВЭМ (велозргометрия): 100</p>	<p>Заключение: нормальная</p>	<p>Диагностика и лечение</p>

	<p>Вт, на пике нагрузки. Критерии прекращения пробы: усталость, дискомфорт в левой половине грудной клетки . Ангиография: стеноз ПНА 25%.</p> <p>Выполнена: Перфузионная сцинтиграфия миокарда в покое и нагрузке. Сократимость ЛЖ в норме.</p> <p>Сформулируйте заключение</p> 	<p>миокардиальная перфузия.</p>	<p>злокачественных лимфом / Д. Т. Арыбжанов, Д. Р. Исаметов, Ш. Р. Кзыргалин, Ш. Х. Ганцев. - Москва : ГЭОТАР-Медиа, 2024. - 168 с. - ISBN 978-5-9704-8091-5, DOI: 10.33029/9704-8091-5-DTM-2024-1-168. - Текст : электронный // ЭБС "Консультант студента" : [сайт]. URL: https://www.studentlibrary.ru/book/ISBN9785970480915.html . - Режим доступа: по подписке. - Текст: электронный</p>
3	<p>Пациентка 26лет. В анамнезе хронический пиелонефрит с частыми обострениями. Направлена на радиоизотопное исследование. Выполнена статическая сцинтиграфия почек. Сформируйте заключение.</p>	<p>Подковообразная почка. Снижение функциональной активности почечной паренхимы ее левой половины</p>	<p>Современная лекарственная терапия злокачественных опухолей и оценка ее эффективности : руководство для врачей / под ред. В. М. Моисеенко. - Москва : ГЭОТАР-Медиа, 2023. - 96 с. - ISBN 978-</p>

			<p>5-9704-7787-8, DOI: 10.33029/9704-7787-8-SLT-2023-1-96. - Текст : электронный // ЭБС "Консультант студента" : [сайт]. URL: https://www.studentlibrary.ru/book/ISBN9785970477878.html . - Режим доступа: по подписке.</p>
4	<p>Больной М. 44 лет. Диагноз : хронический двусторонний пиелонефрит с частыми обострениями. Оцените функциональное состояние почек, сформулируйте заключение по данным радиоизотопного исследования. Радиоренограмма с ¹³¹I-гиппураном</p> 	<p>Левая почка – норма. Нарушение секреторной и экскреторной функции правой почки. Острый пиелонефрит правой почки.</p>	<p>Каприн, А. Д. Терапевтическая радиология : национальное руководство / под ред. А. Д. Каприна, Ю. С. Мардынского. - Москва : ГЭОТАР-Медиа, 2019. - 704 с. : ил. - 704 с. - ISBN 978-5-9704-5128-1. - Текст : электронный // ЭБС "Консультант студента" : [сайт]. - URL: https://www.studentlibrary.ru/book/ISBN9785970451281.html</p>
5	<p>Пациентка М., 56 лет. Через 6 мес. после удаления глиобластомы левой височной доли на контрольной МРТ</p>	<p>Заключение. Регистрируется повышенное</p>	<p>Стандарты лучевой терапии / под ред. А. Д.</p>

	<p>нечетко определяются два мелких очага контрастирования неясного генеза. Выполнена ПЭТ с 11-С-метионином. Сформируйте заключение.</p> <p style="text-align: center;">МРТ</p> <p style="text-align: center;">ПЭТ</p> 	<p>накопление РФП, которое четко визуализирует начальный продолженный рост опухоли в зоек операции и крупны очаг отсева опухоли в теменной доле. Рецидив глиобластомы.</p>	<p>Каприна, А. А. Костина, Е. В. Хмелевского. - Москва : ГЭОТАР-Медиа, 2020. - 384 с. : ил. - (Библиотека врача-специалиста). - 384 с. - ISBN 978-5-9704-5581-4. - Текст : электронный // ЭБС "Консультант врача". - URL: https://www.rosm.edlib.ru/book/ISBN9785970455814.html . - Режим доступа : по подписке.</p>
--	--	--	--

**ФОНД ОЦЕНОЧНЫХ СРЕДСТВ ПО ДИСЦИПЛИНЕ
«Онкология»
ОПК-4 Способен проводить клиническую диагностику и обследование пациентов (радионуклидное обследование)**

Задания закрытого типа

	Содержание задания	Правильный ответ	Источник
Выберите правильный ответ			
1.	При перфузионной сцинтиграфии сердца зона постинфарктного кардиосклероза характеризуется наличием	3-стабильного дефекта перфузии	Радионуклидные и биохимические методы оценки функционального риска почечной и печеночной недостаточности : монография /

			<p>под ред. А. В. Кашкадаевой, Н. Е. Кушлинского, И. С. Стилиди. - Москва : Проспект, 2023. - 616 с. - ISBN 978-5-392-37876-0. - Текст : электронный // ЭБС "Консультант студента" : [сайт]. - URL: https://www.studentlibrary.ru/book/ISBN9785392378760.html . - Режим доступа : по подписке.</p>
2.	Экг-синхронизированная перфузионная сцинтиграфия миокарда позволяет выявлять	4-зоны гипокинезии, акинезии и дискинезии миокарда левого желудочка	<p>Диагностика и лечение злокачественных лимфом / Д. Т. Арыбжанов, Д. Р. Исаметов, Ш. Р. Кыргалин, Ш. Х. Ганцев. - Москва : ГЭОТАР-Медиа, 2024. - 168 с. - ISBN 978-5-9704-8091-5, DOI: 10.33029/9704-8091-5-DTM-2024-1-168. - Текст : электронный // ЭБС "Консультант студента" : [сайт]. URL: https://www.studentlibrary.ru/book/ISBN9785970480915.html</p>

			k/ISBN9785970480915.html . - Режим доступа: по подписке. - Текст: электронный
3	Для фармакологического стресс-теста при перфузионной сцинтиграфии миокарда используется	4-Добутамин	Современная лекарственная терапия злокачественных опухолей и оценка ее эффективности : руководство для врачей / под ред. В. М. Моисеенко. - Москва : ГЭОТАР-Медиа, 2023. - 96 с. - ISBN 978-5-9704-7787-8, DOI: 10.33029/9704-7787-8-SLT-2023-1-96. - Текст : электронный // ЭБС "Консультант студента" : [сайт]. URL: https://www.entlibrary.ru/book/ISBN9785970477878.html . - Режим доступа: по подписке.
4	При оценке перфузии миокарда с ^{99m} Tc-тетрофосмином начальному нарушению перфузии по 5-балльной шкале соответствует (в баллах)	1-1	Каприн, А. Д. Терапевтическая радиология : национальное руководство /

			<p>под ред. А. Д. Каприна, Ю. С. Мардынского. - Москва : ГЭОТАР-Медиа, 2019. - 704 с. : ил. - 704 с. - ISBN 978-5-9704-5128-1. - Текст : электронный // ЭБС "Консультант студента" : [сайт]. - URL: https://www.studentlibrary.ru/book/ISBN9785970451281.html</p>
5	Для выполнения равновесной вентрикулографии используют	1-99mтс-пирфотех-аутоэритроциты	<p>Стандарты лучевой терапии / под ред. А. Д. Каприна, А. А. Костина, Е. В. Хмелевского. - Москва : ГЭОТАР-Медиа, 2020. - 384 с. : ил. - (Библиотека врача-специалиста). - 384 с. - ISBN 978-5-9704-5581-4. - Текст : электронный // ЭБС "Консультант врача". - URL: https://www.rosmedlib.ru/book/ISBN9785970455814.html . - Режим доступа : по подписке.</p>

6	При исследовании симпатической иннервации миокарда с 123i-мибг рекомендуемая вводимая активность составляет _____ мбк	4-111	<p>Лучевая терапия (радиотерапия) / Г. Е. Труфанов [и др.] ; под ред. Г. Е. Труфанова - Москва : ГЭОТАР-Медиа, 2018. - 208 с. - ISBN 978-5-9704-4420-7. - Текст : электронный // ЭБС "Консультант врача".- URL: https://www.rosmedlib.ru/book/ISBN9785970444207.html . - Режим доступа : по подписке.</p>
7	Очаг острого инфаркта с 201тl визуализируется как область	4-резкого сниженного накопления	<p>Климанов, В. А. Радиобиологическое и дозиметрическое планирование лучевой и радионуклидной терапии : учебное пособие / В. А. Климанов. — Москва : НИЯУ МИФИ, [б. г.]. — Часть 1 : Радиобиологические основы лучевой терапии. Радиобиологическое и дозиметрическое планирование</p>

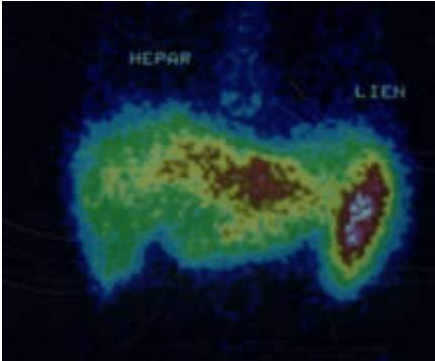
			<p>дистанционной лучевой терапии пучками тормозного и гамма- излучения и элек — 2011. — 500 с. — ISBN 978-5- 7262-1490-0. — Текст : электронный // Лань : электронно- библиотечная система. — URL: https://e.lanbook.com/book/75875. — Режим доступа: для авториз. пользователей.</p>
8	<p>При оценке перфузионной сцинтиграфии миокарда в покое и после нагрузочной пробы разница баллов представляется в виде</p>	<p>2-SDS (Summed difference score)</p>	<p>Завадовск ая, В. Д. Лучевая терапия : учебное пособие / В. Д. Завадовская, А. П. Куражов, И. Б. Пыжова. — Томск : СибГМУ, 2013. — 104 с. — Текст : электронный // Лань : электронно- библиотечная система. — URL: https://e.lanbook.com/book/105880. — Режим доступа: для</p>

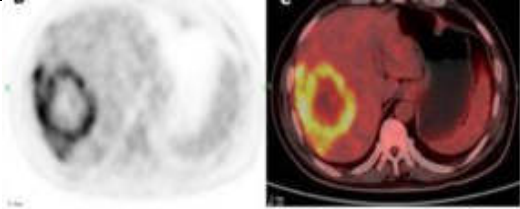
			авториз. пользователей.
9	При выполнении перфузионной сцинтиграфии миокарда ^{99m} Tc-технетрил вводится	2-внутривенно	Лучевая терапия после органосохраняющих операций по поводу рака молочной железы I–IIa стадий : учебное пособие / сост.: И. А. Гладилина [и др.]. — Москва : РНИМУ им. Н.И. Пирогова, 2018. — 52 с. — ISBN 978-5-88458-355-9. — Текст : электронный // Лань : электронно-библиотечная система. — URL: https://e.lanbook.com/book/175224 . — Режим доступа: для авториз. пользователей.
10	При оценке перфузии миокарда с ^{99m} Tc-технетрилом отсутствию перфузии по 5-балльной шкале соответствует (в баллах)	4-4	

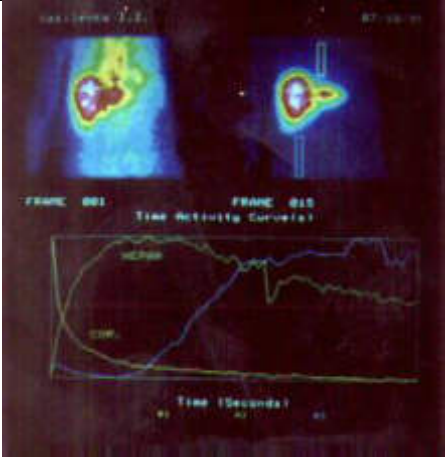
Задания открытого типа

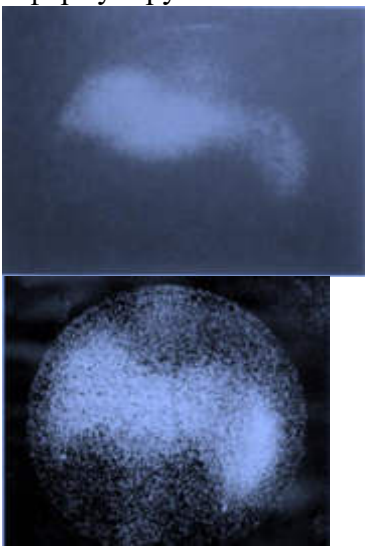
	Содержание задания	Правильный ответ	Источник
Дайте развернутый ответ			
1.	В радиоизотопной лаборатории онкодиспансера работают с бета-излучающими изотопами. С 250 см ²	1. Удельная загрязнённость поверхности пола в	Радионуклиды и биохимические

	<p>поверхности пола лаборатории произведён смыв. После радиометрического исследования обнаружена радиоактивная загрязнённость смыва, равная 5,510 частиц/мин.</p> <p>1. Дайте заключение по уровню загрязнения поверхности пола в лаборатории.</p> <p>2. Перечислите методы дезактивации зараженной поверхности.</p> <p>3. В каком случае результаты очистки загрязненной поверхности признают удовлетворительными?</p>	<p>радиоизотопной лаборатории 2200 част/мин/см² (5,5 x 10⁵ :250) превышает допустимый уровень общего радиоактивного загрязнения данной поверхности бета-активными нуклидами, так как в норме этот показатель не должен превышать 2000 част/мин/см².</p> <p>2. Помещение нуждается в дезактивации. Для этой цели могут использоваться: поверхностно-активные вещества (жировое мыло, моющие порошки), комплексобразующие соединения (полифосфаты, лимонная и щавелевая кислоты и их соли и др.). В случае, когда радиоактивные вещества имеют химическую связь с материалом поверхности пола - минеральные кислоты (НО, Н₂SO₄ и др.) и окислители (KMnO₄, H₂O₂ и др.).</p> <p>3. Результаты очистки загрязненной поверхности пола признают удовлетворительными, если повторное измерение дает результат, не превышающий норматива. В противном случае проводят повторную обработку.</p>	<p>методы оценки функционального риска почечной и печеночной недостаточности : монография / под ред. А. В. Кашкадаевой, Н. Е. Кушлинского, И. С. Стилиди. - Москва : Проспект, 2023. - 616 с. - ISBN 978-5-392-37876-0. - Текст : электронный // ЭБС "Консультант студента" : [сайт]. - URL: https://www.studentlibrary.ru/book/ISBN9785392378760.html . - Режим доступа : по подписке.</p>
--	---	---	---

2.	<p>Пациент 54 года. Жалобы на тяжесть справа в боку и тупые болевые ощущения, урчание и вздутие в животе, снижение аппетита, тошнота похудение, сонливостью в дневные часы, в ночные — бессонница, парестезии, судороги в голених. В последняя время появились отеки ног и языка, зуд кожи. Биохимический анализ крови: повышение АСТ, АЛТ, щелочной фосфотазы, ГГТ, завышен уровень билирубина, гипоальбуминемия.</p> <p>Выполнена статическая сцинтиграфия печени с ^{99m}Tc-технефитом: Неравномерное распределение и снижение накопления РФП в области печени. Резкое увеличение накопления РФП в области селезенки и ее размеров. Увеличение накопления РФП в костном мозге.</p> <p>Сформулируйте заключение.</p> 	<p>Радиодиагностические признаки цирроза печени.</p>	<p>Диагностика и лечение злокачественных лимфом / Д. Т. Арыбжанов, Д. Р. Исаметов, Ш. Р. Кзыргалин, Ш. Х. Ганцев. - Москва : ГЭОТАР-Медиа, 2024. - 168 с. - ISBN 978-5-9704-8091-5, DOI: 10.33029/9704-8091-5-DTM-2024-1-168. - Текст : электронный // ЭБС "Консультант студента" : [сайт]. URL: https://www.studentlibrary.ru/book/ISBN9785970480915.html . - Режим доступа: по подписке. - Текст: электронный</p>
3	<p>Пациентка 51 года. Жалобы на высокую температуру до 39.8 °. Выраженную слабость, повышенное потоотделение, вздутие живота, разлитой болевой синдром в области живота.</p> <p>Выполнено ПЭТ с РФП 18ФДГ. Отмечается высокий уровень захвата кольцевидной формы в образовании в сравнении с фоном (SUVratio=4.1); Сформулируйте заключение.</p>	<p>Абсцесс печени</p>	<p>Современная лекарственная терапия злокачественных опухолей и оценка ее эффективности : руководство для врачей / под ред. В. М. Моисеенко. - Москва : ГЭОТАР-</p>

			<p>Медиа, 2023. - 96 с. - ISBN 978-5-9704-7787-8, DOI: 10.33029/9704-7787-8-SLT-2023-1-96. - Текст : электронный // ЭБС "Консультант студента" : [сайт]. URL: https://www.studentlibrary.ru/book/ISBN9785970477878.html . - Режим доступа: по подписке.</p>
4	<p>Пациентка 56 лет. Жалобы на тянущие боли в животе, усиливающие после приема пищи, тошноту, чувство вздутия живота. При ультразвуковом исследовании отмечается густое «замаскообразное» содержимое в желчном пузыре, умеренное расширение холедоха до 7мм, конкременты не визуализируются.</p> <p>Выполнена динамическая гепатобилисцинтиграфия с 99mTc-бромезида. Неравномерное снижение распределения РФП преимущественно в области правой доли печени. Существенное нарушение функции гепатоцитов: увеличение времени максимального накопления РФП (Tmax 19 мин), увеличение «плато» (уменьшение скорости выведения РФП). Сформулируйте заключение.</p>	<p>Признаки холестаза.</p>	<p>Каприн, А. Д. Терапевтическая радиология : национальное руководство / под ред. А. Д. Каприн, Ю. С. Мардынского. - Москва : ГЭОТАР-Медиа, 2019. - 704 с. : ил. - 704 с. - ISBN 978-5-9704-5128-1. - Текст : электронный // ЭБС "Консультант студента" : [сайт]. - URL: https://www.studentlibrary.ru/book/ISBN9785970451281.html</p>

			
5	<p>Больной А., 49 лет. Доставлен с жалобами на слабость, тошноту, рвоту, отсутствие аппетита, головную боль, сонливость.</p> <p>Из анамнеза: болен около 6 лет, когда после перенесенного вирусного гепатита сохранялась слабость, тошнота. Диету не соблюдал, злоупотреблял алкоголем. Ухудшение около 1,5 месяцев, когда стал отмечать выраженное похудание, увеличение живота, последнюю неделю беспокоит рвота, понос.</p> <p>Объективно: состояние тяжелое, кахексия. Кожные покровы бледные, желтушные, малиновый язык. АД 100/60 мм.рт.ст. Живот увеличен в размерах, видны стрии вокруг пупка, расширенные подкожные вены на боковых поверхностях живота. Размеры печени -11 x 10 x 9 см, печень плотная, бугристая.</p> <p>Общий анализ крови: Эр. - 2,8 x 10¹²/л, Лейк. - 3,2 x 10⁹/л, тромб. – 96 x 10⁶/л, Нв - 94 г/л, СОЭ - 20 мм/час.</p> <p>Биохимический анализ крови: билирубин- 80 ммоль/л, непрямой - 60 мкмоль/л, прямой -20 мкмоль/л, общий белок - 52 г/л, АСАТ – 0,8 мкмоль/л, АЛАТ – 1,0 мкмоль/л.</p> <p>При ультразвуковом исследовании отмечается повышение эхогенности и неоднородная структура печеночной паренхимы с наличие узлов, регистрируется расширенная пупочная вена</p> <p>Выполнена сцинтиграфия печени. Отмечается активное включение</p>	<p>Цирроз печени вирусной этиологии, активный, декомпенсированный.</p> <p>Портальная гипертензия III стадии</p>	<p>Стандарты лучевой терапии / под ред. А. Д. Каприна, А. А. Костина, Е. В. Хмелевского. - Москва : ГЭОТАР-Медиа, 2020. - 384 с. : ил. - (Библиотека врача-специалиста). - 384 с. - ISBN 978-5-9704-5581-4. - Текст : электронный // ЭБС "Консультант врача". - URL: https://www.rosmelib.ru/book/ISBN9785970455814.html . - Режим доступа : по подписке.</p>

	<p>РФП в селезенку и костный мозг (симптом «парящей птицы»). Сформулируйте заключение.</p> 		
--	--	--	--

ОПК-5 Способен назначать лечение пациентам при заболеваниях и (или) состояниях, контролировать его эффективность и безопасность
Задания закрытого типа

	Содержание задания	Правильный ответ	Источник
	Выберите правильный ответ		
1.	Активность радионуклида определяется	4-числом распадов ядер атома в единицу времени	Радионуклидные и биохимические методы оценки функционального риска почечной и печеночной недостаточности : монография / под ред. А. В. Кашкадаевой, Н. Е. Кушлинского, И. С. Стилиди. - Москва : Проспект, 2023. - 616 с. - ISBN 978-5-392-37876-0. - Текст : электронный //

			ЭБС "Консультант студента" : [сайт]. - URL: https://www.studentlibrary.ru/book/ISBN9785392378760.html . - Режим доступа : по подписке.
2.	В лабораториях радиоизотопной диагностики большинство радиодиагностических аппаратов настроено на регистрацию	4- гамма-излучения	Диагностика и лечение злокачественных лимфом / Д. Т. Арыбжанов, Д. Р. Исаметов, Ш. Р. Кыргалин, Ш. Х. Ганцев. - Москва : ГЭОТАР-Медиа, 2024. - 168 с. - ISBN 978-5-9704-8091-5, DOI: 10.33029/9704-8091-5-DTM-2024-1-168. - Текст : электронный // ЭБС "Консультант студента" : [сайт]. URL: https://www.studentlibrary.ru/book/ISBN9785970480915.html . - Режим доступа: по подписке. - Текст: электронный
3	Основное отличие однофотонной компьютерной совмещенной с	отличие эмиссионной томографии рентгеновской	4-получении функциональных анатомических изображений и Современная лекарственная терапия

	<p>компьютерной томографией от планарной сцинтиграфии заключается в</p>		<p>злокачественны х опухолей и оценка ее эффективности : руководство для врачей / под ред. В. М. Моисеенко. - Москва : ГЭОТАР- Медиа, 2023. - 96 с. - ISBN 978- 5-9704-7787-8, DOI: 10.33029/9704- 7787-8-SLT- 2023-1-96. - Текст : электронный // ЭБС "Консультант студента" : [сайт]. URL: https://www.studentlibrary.ru/book/ISBN9785970477878.html . - Режим доступа: по подписке.</p>
4	<p>Радионуклид ⁶⁸Ga может быть использован для метки</p>	<p>1-ПСМА-ингибиторов и DOTA-пептидов</p>	<p>Каприн, А. Д. Терапевтическая радиология : национальное руководство / под ред. А. Д. Каприна, Ю. С. Мардынского. - Москва : ГЭОТАР- Медиа, 2019. - 704 с. : ил. - 704 с. - ISBN 978-5- 9704-5128-1. - Текст :</p>

			электронный // ЭБС "Консультант студента" : [сайт]. - URL: https://www.studentlibrary.ru/book/ISBN9785970451281.html
5	Минимальная доза излучения, вызывающая развитие хронической лучевой болезни, составляет (в гр)	1-1,5	Стандарты лучевой терапии / под ред. А. Д. Каприна, А. А. Костина, Е. В. Хмелевского. - Москва : ГЭОТАР-Медиа, 2020. - 384 с. : ил. - (Библиотека врача-специалиста). - 384 с. - ISBN 978-5-9704-5581-4. - Текст : электронный // ЭБС "Консультант врача". - URL: https://www.rosmedlib.ru/book/ISBN9785970455814.html . - Режим доступа : по подписке.
6	Пределы эффективных доз облучения для персонала группы в равны	1-1/4 значений для персонала группы А	Лучевая терапия (радиотерапия) / Г. Е. Труфанов [и др.] ; под ред. Г. Е. Труфанова - Москва : ГЭОТАР-Медиа, 2018. - 208 с. - ISBN

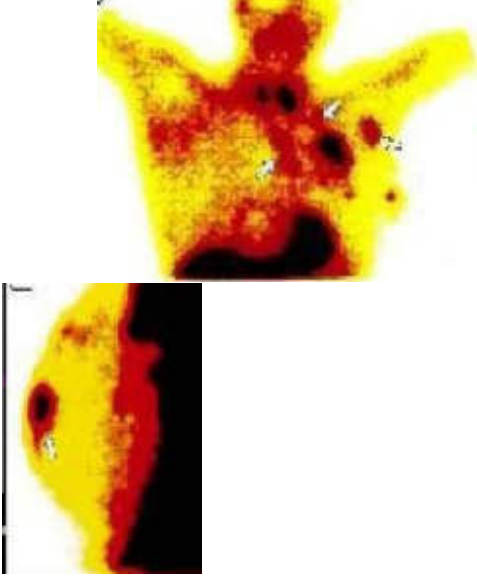
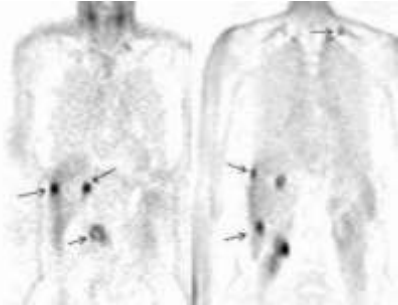
			<p>978-5-9704-4420-7. - Текст : электронный // ЭБС "Консультант врача".- URL: https://www.rosmedlib.ru/book/ISBN/N9785970444207.html . - Режим доступа : по подписке.</p>
7	<p>Определение экспозиционной дозы связано с эффектами</p>	<p>1-ионизации воздуха под действием излучения</p>	<p>Климанов, В. А. Радиобиологическое и дозиметрическое планирование лучевой и радионуклидной терапии : учебное пособие / В. А. Климанов. — Москва : НИЯУ МИФИ, [б. г.]. — Часть 1 : Радиобиологические основы лучевой терапии. Радиобиологическое и дозиметрическое планирование дистанционной лучевой терапии пучками тормозного и гамма-излучения и элек — 2011. — 500 с. — ISBN 978-5-7262-1490-0. — Текст :</p>


			<p>электронный // Лань : электронно-библиотечная система. — URL: https://e.lanbook.com/book/75875. — Режим доступа: для авториз. пользователей.</p>
8	<p>При выполнении перфузионной сцинтиграфии миокарда ^{99m}Tc-технетрил вводится</p>	2-внутривенно	<p>Завадовская, В. Д. Лучевая терапия : учебное пособие / В. Д. Завадовская, А. П. Куражов, И. Б. Пыжова. — Томск : СибГМУ, 2013. — 104 с. — Текст : электронный // Лань : электронно-библиотечная система. — URL: https://e.lanbook.com/book/105880. — Режим доступа: для авториз. пользователей.</p>
9	<p>При оценке перфузии миокарда с ^{99m}Tc-технетрилом отсутствию перфузии по 5-балльной шкале соответствует (в баллах)</p>	4-4	<p>Лучевая терапия после органосохраняющих операций по поводу рака молочной железы I–II стадий : учебное пособие / сост.:</p>

			И. А. Гладиллина [и др.]. — Москва : РНИМУ им. Н.И. Пирогова, 2018. — 52 с. — ISBN 978-5-88458-355-9. — Текст : электронный // Лань : электронно-библиотечная система. — URL: https://e.lanbook.com/book/175224 . — Режим доступа: для авториз. пользователей.
10	Механизм включения радиоактивной аэрозоли в легких	1- временно оседают тонкодисперсные радиоактивные аэрозоли на поверхности бронхиального дерева и альвеолярных протоков	
	Патологии бронхолегочной системы выявляет вентиляционная сцинтиграфия	2- сниженное или отсутствие включения на фоне равномерного распределения препарата	

Задания открытого типа

	Содержание задания	Правильный ответ	Источник
Дайте развернутый ответ			
1.	Пациентка Е, 45 лет с подозрением на рак молочной железы. Представлена сцинтиграмма обзорной в передней	Очаговое накопление РФП в левой молочной железе , в левой	

	<p>проекции и сцинтиграмма левой молочной железы. Сформулируйте заключение.</p> 	<p>подмышечной, подключичной области и в проекции внутригрудных лимфоузлов слева (метастатически измененные лимфоузлы)</p>	
<p>2.</p>	<p>Пациентка 49 лет. Диагноз: рак поджелудочной железы. Проведено оперативное лечение, лучевая терапия. Проведена позитронно эмиссионная томография с ¹⁸F-ФДГ .</p> <p>Опишите представленные томограммы среза на уровне головки поджелудочной железы и среза на уровне почки.</p> 	<p>. Множественны е очаги гиперфиксации ¹⁸F-ФДГ у пациента с аденокарциномой головки поджелудочной железы и метастазами опухоли</p> <p>Срез на уровне головки поджелудочной железы. Очаг накопления РФП на уровне головки поджелудочной железы - опухоль головки и два очага накопления РФП в печени (метастазы).</p> <p>Срез на уровне почки. Три очага накопления РФП в печени (метастазы) и очаг накопления РФП в надключичный лимфатический узел (метастаз.)</p>	
<p>3</p>	<p>Относительная глубинная доза гамма-излучения - это</p>	<p>3. отношение дозы излучения на некоторой глубине к дозе в максимуме ионизации</p>	

		4. отношение дозы излучения на некоторой глубине в теле к дозе на глубине 15 см	
4	Карта изодоз дистанционного пучка гамма-излучения - это	1.распределение процентных глубинных доз по всему сечению пучка излучения, лежащему в плоскости центрального луча 3. распределение процентных глубинных доз по любому сечению пучка излучения	
5	<p>Пациент 44 лет. Жалобы на боли в грудной клетке, усиливающие при физической нагрузки и при глубоком вдохе, периодически повышение температуры до 38 °.</p> <p>В анамнезе травма грудной клетки в автодорожной аварии без переломов. Выполнена сцинтиграфия скелета с фосфатным комплексом ^{99m}Tc-пирфотех. Регистрируется очаг гиперфиксации РФП в проекции нижней трети грудины и V-VIII ребер слева . Сформулируйте заключение.</p> 	Заключение: хронический остеомиелит грудины и V-VIII ребер слева.	

ОПК-6 Способен проводить и контролировать эффективность мероприятий по профилактике и формированию здорового образа жизни и санитарно-гигиеническому просвещению населения

Задания закрытого типа

	Содержание задания	Правильный ответ	Источник
Выберите правильный ответ			
1.	При перфузионной сцинтиграфии сердца зона постинфарктного кардиосклероза характеризуется наличием	3-стабильного дефекта перфузии	Радионуклидные и биохимические методы оценки функционального риска почечной и печеночной недостаточности : монография / под ред. А. В. Кашкадаевой, Н. Е. Кушлинского, И. С. Стилиди. - Москва : Проспект, 2023. - 616 с. - ISBN 978-5-392-37876-0. - Текст : электронный // ЭБС "Консультант студента" : [сайт]. - URL: https://www.studentlibrary.ru/book/ISBN9785392378760.html . - Режим доступа : по подписке.
2.	Экг-синхронизированная перфузионная сцинтиграфия миокарда позволяет выявлять	4-зоны гипокинезии, акинезии и дискинезии миокарда левого желудочка	Диагностика и лечение злокачественных лимфом / Д. Т. Арыбжанов, Д. Р. Исаметов, Ш. Р. Кыргалин, Ш. Х. Ганцев. - Москва : ГЭОТАР-Медиа, 2024. - 168 с. - ISBN

			<p>978-5-9704-8091-5, DOI: 10.33029/9704-8091-5-DTM-2024-1-168. - Текст : электронный // ЭБС "Консультант студента" : [сайт]. URL: https://www.studentlibrary.ru/book/ISBN9785970480915.html . - Режим доступа: по подписке. - Текст: электронный</p>
3	Для фармакологического стресс-теста при перфузионной сцинтиграфии миокарда используется	4-Добутамин	<p>Современная лекарственная терапия злокачественных опухолей и оценка ее эффективности : руководство для врачей / под ред. В. М. Моисеенко. - Москва : ГЭОТАР-Медиа, 2023. - 96 с. - ISBN 978-5-9704-7787-8, DOI: 10.33029/9704-7787-8-SLT-2023-1-96. - Текст : электронный // ЭБС "Консультант студента" :</p>

			[сайт]. URL: https://www.studentlibrary.ru/book/ISBN9785970477878.html . - Режим доступа: по подписке.
4	При оценке перфузии миокарда с ^{99m} Tc-тетрофосмином начальному нарушению перфузии по 5-балльной шкале соответствует (в баллах)	1-1	Каприн, А. Д. Терапевтическая радиология : национальное руководство / под ред. А. Д. Каприна, Ю. С. Мардынского. - Москва : ГЭОТАР-Медиа, 2019. - 704 с. : ил. - 704 с. - ISBN 978-5-9704-5128-1. - Текст электронный // ЭБС "Консультант студента" : [сайт]. - URL: https://www.studentlibrary.ru/book/ISBN9785970451281.html
5	Для выполнения равновесной вентрикулографии используют	1- ^{99m} Tc-пирфотех-аутоэритроциты	Стандарты лучевой терапии / под ред. А. Д. Каприна, А. А. Костина, Е. В. Хмелевского. - Москва : ГЭОТАР-Медиа, 2020. - 384 с. : ил. - (Библиотека врача-специалиста). -


			384 с. - ISBN 978-5-9704-5581-4. - Текст : электронный // ЭБС "Консультант врача". - URL: https://www.rosmedlib.ru/book/ISBN9785970455814.html . - Режим доступа : по подписке.
6	При исследовании симпатической иннервации миокарда с ^{123}I -мибг рекомендуемая вводимая активность составляет _____ мбк	4-111	Лучевая терапия (радиотерапия) / Г. Е. Труфанов [и др.] ; под ред. Г. Е. Труфанова - Москва : ГЭОТАР-Медиа, 2018. - 208 с. - ISBN 978-5-9704-4420-7. - Текст : электронный // ЭБС "Консультант врача".- URL: https://www.rosmedlib.ru/book/ISBN9785970444207.html . - Режим доступа : по подписке.
7	Очаг острого инфаркта с ^{201}Tl визуализируется как область	4-резкого сниженного накопления	Климанов, В. А. Радиобиологическое и дозиметрическое планирование лучевой и радионуклидной терапии : учебное пособие

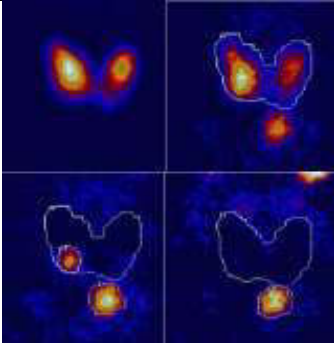
			<p>/ В. А. Климанов. — Москва : НИЯУ МИФИ, [б. г.]. — Часть 1 : Радиобиологические основы лучевой терапии. Радиобиологическое и дозиметрическое планирование дистанционной лучевой терапии пучками тормозного и гамма-излучения и элект — 2011. — 500 с. — ISBN 978-5-7262-1490-0. — Текст : электронный // Лань : электронно-библиотечная система. — URL: https://e.lanbook.com/book/75875. — Режим доступа: для авториз. пользователей.</p>
8	<p>При оценке перфузионной сцинтиграфии миокарда в покое и после нагрузочной пробы разница баллов представляется в виде</p>	<p>2-SDS (Summed difference score)</p>	<p>Завадовская, В. Д. Лучевая терапия : учебное пособие / В. Д. Завадовская, А. П. Куражов, И. Б. Пыжова. — Томск : СибГМУ, 2013.</p>

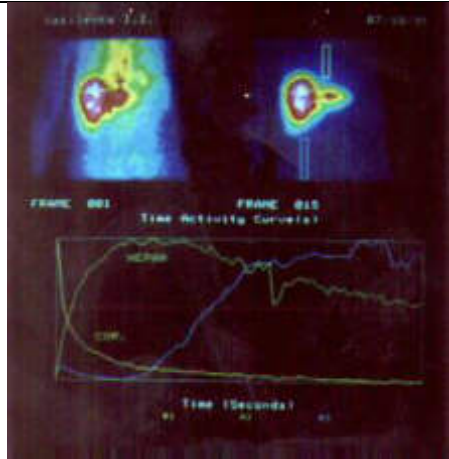
			<p>— 104 с. —</p> <p>Текст : электронный // Лань : электронно-библиотечная система. —</p> <p>URL: https://e.lanbook.com/book/105880. — Режим доступа: для авториз. пользователей.</p>
9	<p>При выполнении перфузионной сцинтиграфии миокарда ⁹⁹тс-технетрил вводится</p>	2-внутривенно	<p>Лучевая терапия после органосохраняющих операций по поводу рака молочной железы I–II стадий : учебное пособие / сост.: И. А. Гладилина [и др.]. — Москва : РНИМУ им. Н.И. Пирогова, 2018. — 52 с. — ISBN 978-5-88458-355-9. —</p> <p>Текст : электронный // Лань : электронно-библиотечная система. —</p> <p>URL: https://e.lanbook.com/book/175224. — Режим доступа: для авториз. пользователей.</p>

10	При оценке перфузии миокарда с ^{99m}Tc -технетрилом отсутствию перфузии по 5-балльной шкале соответствует (в баллах)	4-4	
----	--	-----	--

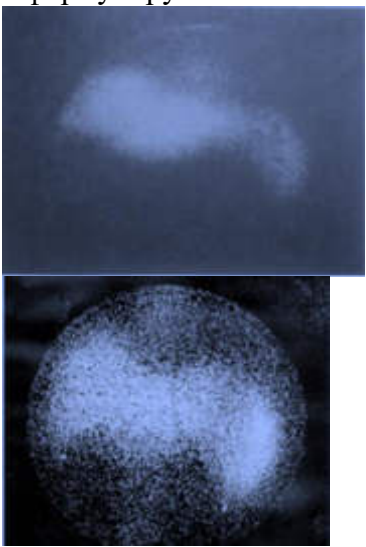
Задания открытого типа

	Содержание задания	Правильный ответ	Источник
Дайте развернутый ответ			
1.	<p>Пациент 56 лет. Жалобы на выраженные боли в правом бедренном суставе на протяжении 3х лет. Лечение консервативное без выраженного эффекта. Рентгенологически определяется очаговый остеопороз в головке бедренной кости.</p> <p>Для уточнения диагноза направлен на радиоизотопное исследование. Выполнена сцинтиграфия скелета. Определяется очаг пониженного накопления РФП («холодный» очаг) в области головки правой бедренной кости, окруженный кольцевидным повышенным накоплением РФП.</p> <p>Сформулируйте ваше заключение</p> 	Асептический некроз головки правой бедренной кости.	
2.	<p>ноющие боли в нижних конечностях и позвоночнике, усиливающейся при физической нагрузке, мышечную слабость, утомляемость, повышение АД до 160/90 мм.рт.ст. Выполнена двухэтапная субтракционная сцинтиграфия паращитовидных желез с ^{99m}Tc-MIBI. Сформулируйте заключение.</p>		

			
3	<p>Пациентка 51 года. Жалобы на высокую температуру до 39.8 °. Выраженную слабость, повышенное потоотделение, вздутие живота, разлитой болевой синдром в области живота.</p> <p>Выполнено ПЭТ с РФП 18ФДГ. Отмечается высокий уровень захвата кольцевидной формы в образовании в сравнении с фоном (SUVratio=4.1); Сформулируйте заключение.</p> 	Абсцесс печени	
4	<p>Пациентка 56 лет. Жалобы на тянущие боли в животе, усиливающие после приема пищи, тошноту, чувство вздутия живота. При ультразвуковом исследовании отмечается густое «замаскообразное» содержимое в желчном пузыре, умеренное расширение холедоха до 7мм, конкременты не визуализируются.</p> <p>Выполнена динамическая гепатобилисцинтиграфия с 99mTc-бромезида. Неравномерное снижение распределения РФП преимущественно в области правой доли печени. Существенное нарушение функции гепатоцитов: увеличение времени максимального накопления РФП (Tmax 19 мин), увеличение «плато» (уменьшение скорости выведения РФП). Сформулируйте заключение.</p>	Признаки холестаза.	



5	<p>Больной А., 49 лет. Доставлен с жалобами на слабость, тошноту, рвоту, отсутствие аппетита, головную боль, сонливость.</p> <p>Из анамнеза: болен около 6 лет, когда после перенесенного вирусного гепатита сохранялась слабость, тошнота. Диету не соблюдал, злоупотреблял алкоголем. Ухудшение около 1,5 месяцев, когда стал отмечать выраженное похудание, увеличение живота, последнюю неделю беспокоит рвота, понос.</p> <p>Объективно: состояние тяжелое, кахексия. Кожные покровы бледные, желтушные, малиновый язык. АД 100/60 мм.рт.ст. Живот увеличен в размерах, видны стрии вокруг пупка, расширенные подкожные вены на боковых поверхностях живота. Размеры печени -11 x 10 x 9 см, печень плотная, бугристая.</p> <p>Общий анализ крови: Эр. - $2,8 \times 10^{12}/л$, Лейк. - $3,2 \times 10^9/л$, тромб. - $96 \times 10^6/л$, Нв - 94 г/л, СОЭ - 20 мм/час.</p> <p>Биохимический анализ крови: билирубин- 80 ммоль/л, непрямой - 60 мкмоль/л, прямой -20 мкмоль/л, общий белок - 52 г/л, АСАТ – 0,8 мкмоль/л, АЛАТ – 1,0 мкмоль/л.</p> <p>При ультразвуковом исследовании отмечается повышение эхогенности и неоднородная структура печеночной паренхимы с наличие узлов, регистрируется расширенная пупочная вена</p> <p>Выполнена сцинтиграфия печени. Отмечается активное включение</p>	Цирроз печени вирусной этиологии, активной, декомпенсированный. Портальная гипертензия III стадии	
---	---	---	--

	<p>РФП в селезенку и костный мозг (симптом «парящей птицы»). Сформулируйте заключение.</p> 		
--	--	--	--

ОПК-7 Способен проводить анализ медико-статистической информации, вести медицинскую документацию и организовывать деятельность находящегося в распоряжении медицинского персонала

Задания закрытого типа

	Содержание задания	Правильный ответ	Источник
Выберите правильный ответ			
1.	Отказ в предоставлении средствам массовой информации сведений возможен, если они содержат	3 - врачебную тайну	Радионуклидные и биохимические методы оценки функционального риска почечной и печеночной недостаточности : монография / под ред. А. В. Кашкадаевой, Н. Е. Кушлинского, И. С. Стилиди. - Москва : Проспект, 2023. - 616 с. - ISBN 978-5-392-37876-0. - Текст :

			электронный // ЭБС "Консультант студента" : [сайт]. - URL: https://www.studentlibrary.ru/book/ISBN9785392378760.html . - Режим доступа : по подписке.
2.	Для получения первичной медико-санитарной помощи гражданин может выбирать медицинскую организацию ___ в год	1 - 1 раз	Диагностика и лечение злокачественных лимфом / Д. Т. Арыбжанов, Д. Р. Исаметов, Ш. Р. Кыргалин, Ш. Х. Ганцев. - Москва : ГЭОТАР-Медиа, 2024. - 168 с. - ISBN 978-5-9704-8091-5, DOI: 10.33029/9704-8091-5-DTM-2024-1-168. - Текст : электронный // ЭБС "Консультант студента" : [сайт]. URL: https://www.studentlibrary.ru/book/ISBN9785970480915.html . - Режим доступа: по подписке. - Текст: электронный
3	Одним из основных принципов охраны здоровья является	2-недопустимость отказа в оказании медицинской помощи	Современная лекарственная

			<p>терапия злокачественных опухолей и оценка ее эффективности : руководство для врачей / под ред. В. М. Моисеенко. - Москва : ГЭОТАР-Медиа, 2023. - 96 с. - ISBN 978-5-9704-7787-8, DOI: 10.33029/9704-7787-8-SLT-2023-1-96. - Текст : электронный // ЭБС "Консультант студента" : [сайт]. URL: https://www.studentlibrary.ru/book/ISBN9785970477878.html . - Режим доступа: по подписке.</p>
4	Медицинские работники имеют право на	1-стимулирование труда в соответствии со спецификой и сложностью работы	<p>Каприн, А. Д. Терапевтическая радиология : национальное руководство / под ред. А. Д. Каприна, Ю. С. Мардынского. - Москва : ГЭОТАР-Медиа, 2019. - 704 с. : ил. - 704 с. - ISBN 978-5-9704-5128-1. -</p>

			Текст : электронный // ЭБС "Консультант студента" : [сайт]. - URL: https://www.studentlibrary.ru/book/ISBN9785970451281.html
5	Полис обязательного медицинского страхования имеет силу	4-на всей территории российской федерации	Стандарты лучевой терапии / под ред. А. Д. Каприна, А. А. Костина, Е. В. Хмелевского. - Москва : ГЭОТАР-Медиа, 2020. - 384 с. : ил. - (Библиотека врача-специалиста). - 384 с. - ISBN 978-5-9704-5581-4. - Текст : электронный // ЭБС "Консультант врача". - URL: https://www.rosmelibrary.ru/book/ISBN9785970455814.html . - Режим доступа : по подписке.
6	Внесение должностным лицом заведомо ложных сведений в официальный документ является	3-служебным подлогом	Лучевая терапия (радиотерапия) / Г. Е. Труфанов [и др.] ; под ред. Г. Е. Труфанова - Москва : ГЭОТАР-Медиа, 2018. -

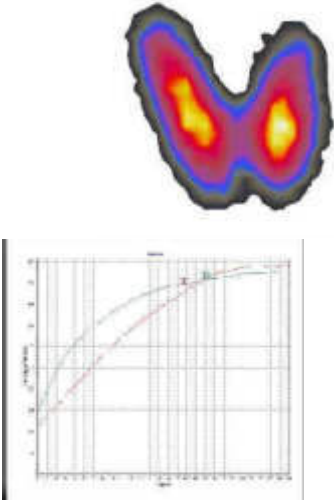

			<p>208 с. - ISBN 978-5-9704-4420-7. - Текст : электронный // ЭБС "Консультант врача".- URL: https://www.rosmedlib.ru/book/ISBN9785970444207.html . - Режим доступа : по подписке.</p>
7	Активность радионуклида определяется	4-числом распадов ядер атома в единицу времени	<p>Климанов, В. А. Радиобиологическое и дозиметрическое планирование лучевой и радионуклидной терапии : учебное пособие / В. А. Климанов. — Москва : НИЯУ МИФИ, [б. г.]. — Часть 1 : Радиобиологические основы лучевой терапии. Радиобиологическое и дозиметрическое планирование дистанционной лучевой терапии пучками тормозного и гамма-излучения и элек — 2011. — 500 с. — ISBN 978-5-7262-1490-0. —</p>

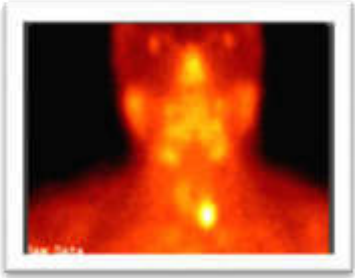
			<p>Текст : электронный // Лань : электронно-библиотечная система. — URL: https://e.lanbook.com/book/75875. — Режим доступа: для авториз. пользователей.</p>
8	<p>В лабораториях радиоизотопной диагностики большинство радиодиагностических аппаратов настроено на регистрацию</p>	4- гамма-излучения	<p>Завадовская, В. Д. Лучевая терапия : учебное пособие / В. Д. Завадовская, А. П. Куражов, И. Б. Пыжова. — Томск : СибГМУ, 2013. — 104 с. — Текст : электронный // Лань : электронно-библиотечная система. — URL: https://e.lanbook.com/book/105880. — Режим доступа: для авториз. пользователей.</p>
9	<p>Основное отличие однофотонной компьютерной совмещенной компьютерной планарной заключается в</p>	4-получении функциональных анатомических изображений и	<p>Лучевая терапия после органосохраняющих операций по поводу рака молочной железы I–II стадий : учебное</p>

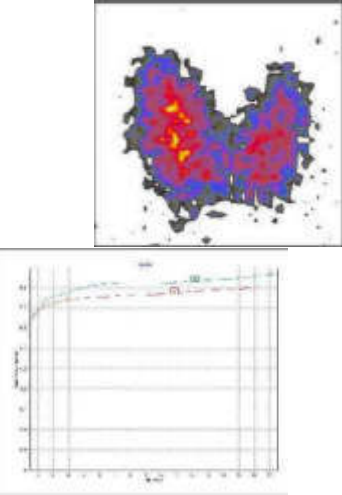

			<p>пособие / сост.: И. А. Гладилина [и др.]. — Москва : РНИМУ им. Н.И. Пирогова, 2018. — 52 с. — ISBN 978-5-88458-355-9. — Текст : электронный // Лань : электронно-библиотечная система. — URL: https://e.lanbook.com/book/175224. — Режим доступа: для авториз. пользователей.</p>
10	Интервал времени, характеризующийся как «перфузионная или тканевая» (blood pool) фаза при проведении трехфазной сцинтиграфии с ^{99m} Tc-пирофосфатом, составляет	2- 2-10 минут	

Задания открытого типа

	Содержание задания	Правильный ответ	Источник
Дайте развернутый ответ			
1.	<p>Пациент К., 34 года. Жалобы на беспокойный сон, раздражительность. В анамнезе частые ангины. При ультразвуковом исследовании структурных изменений не выявлено, размеры железы на верхней границы нормы. Направлен на радиоизотопное исследование. Выполнена сцинтиграфия. Т3 (5,9 нмоль/л); Т4 (199 нмоль/л). % включ: Пр. Д. 8, 7%; Л. Д. 7, 8%. Сформулируйте заключение</p>	<p>Гиперфункциональное состояние щитовидной железы.</p>	<p>Радионуклидные и биохимические методы оценки функционального риска почечной и печеночной недостаточности : монография / под ред. А. В. Кашкадаевой, Н.</p>

			<p>Е. Кушлинского, И. С. Стилиди. - Москва : Проспект, 2023. - 616 с. - ISBN 978-5-392-37876-0. - Текст : электронный // ЭБС "Консультант студента" : [сайт]. - URL: https://www.studentlibrary.ru/book/ISBN9785392378760.html . - Режим доступа : по подписке.</p>
<p>2.</p>	<p>Пациентка 27 лет. Роды срочные 2 месяца назад. Жалобы на повышенную утомляемость, сонливость, раздражительность. При ультразвуковом исследовании щитовидной железы – структурных изменений не выявлено. Направлена на радиоизотопное исследование. Выполнена скintiграфия щитовидной с ^{99m}Tc . Сформулируйте заключение.</p> 	<p>Послеродовый тиреоидит.: резкое снижение захвата ^{99m}Tc в сочетании с усиленным захватом слюнными железами Особенности послеродового, безболевого и цитокин-индуцированного тиреоидита.</p>	<p>Диагностика и лечение злокачественных лимфом / Д. Т. Арыбжанов, Д. Р. Исаметов, Ш. Р. Кыргалин, Ш. Х. Ганцев. - Москва : ГЭОТАР-Медиа, 2024. - 168 с. - ISBN 978-5-9704-8091-5, DOI: 10.33029/9704-8091-5-DTM-2024-1-168. - Текст : электронный // ЭБС "Консультант студента" : [сайт]. URL: https://www.studentlibrary.ru/book/ISBN9785970480915.html . -</p>

			Режим доступа: по подписке. - Текст: электронный
3	<p>Пациент 42лет. В анамнезе двусторонний уrolитиаз. Общий кальций 3 – 3,5ммоль/л (иса 2 – 2.5ммоль/л). Направлен на радиоизотопное исследование . Выполнена двухфазная сцинтиграфия с препаратом Tc99m-MIBI.</p> 	<p>Аденома паращитовидной железы. Tc99m-MIBI одновременно фиксируют щитовидная железа и паращитовидные аденомы, но в ходе нескольких почасовых исследований он вымывается из щитовидной железы раньше, чем из паращитовидной аденомы (двухфазный метод).</p>	<p>Современная лекарственная терапия злокачественных опухолей и оценка ее эффективности : руководство для врачей / под ред. В. М. Моисеенко. - Москва : ГЭОТАР-Медиа, 2023. - 96 с. - ISBN 978-5-9704-7787-8, DOI: 10.33029/9704-7787-8-SLT-2023-1-96. - Текст : электронный // ЭБС "Консультант студента" : [сайт]. URL: https://www.studentlibrary.ru/book/ISBN9785970477878.html . - Режим доступа: по подписке.</p>
4	<p>Больная М., 30 лет. Жалобы на повышенную утомляемость, сонливость, беспокойный сон в ночное время. При ультразвуковом исследовании структурных изменений не выявлено. Направлена на радиоизотопное исследование. Выполнена сцинтиграфия щитовидной железы с оценкой</p>	<p>Тиреоидит с гипопункцией.</p>	<p>Каприн, А. Д. Терапевтическая радиология : национальное руководство / под ред. А. Д. Каприна, Ю. С.</p>

	<p>функции. Т3: 0, 3 нмоль/л (N-1, 17 -2, 8 нмоль/л); Т4: 40 нмоль/л (N-67 -142 нмоль/л). % включения: Пр. Д. 0, 7% ; Л. Д. 0, 5% 2, 5%). (N-1, 3) Сформулируйте заключение.</p> 		<p>Мардынского. - Москва : ГЭОТАР- Медиа, 2019. - 704 с. : ил. - 704 с. - ISBN 978-5- 9704-5128-1. - Текст : электронный // ЭБС "Консультант студента" : [сайт]. - URL: https://www.stud entlibrary.ru/boo k/ISBN97859704 51281.html</p>
5	<p>Пациент 56 лет. Жалобы на выраженные боли в правом бедренном суставе на протяжении 3х лет. Лечение консервативное без выраженного эффекта. Рентгенологически определяется очаговый остеопороз в головке бедренной кости. Для уточнения диагноза направлен на радиоизотопное исследование. Выполнена сцинтиграфия скелета. Определяется очаг пониженного накопления РФП («холодный» очаг) в области головки правой бедренной кости, окруженный кольцевидным повышенным накоплением РФП. Сформулируйте ваше заключение</p> 	<p>Асептический некроз головки правой бедренной кости.</p>	<p>Стандарты лучевой терапии / под ред. А. Д. Каприна, А. А. Костина, Е. В. Хмелевского. - Москва : ГЭОТАР- Медиа, 2020. - 384 с. : ил. - (Библиотека врача- специалиста). - 384 с. - ISBN 978-5-9704- 5581-4. - Текст : электронный // ЭБС "Консультант врача". - URL: https://www.rosm edlib.ru/book/ISB N978597045581 4.html . - Режим доступа : по подписке.</p>

УК-1 Способен критически и системно анализировать, определять возможности и способы применения достижения в области медицины и фармации в профессиональном контексте

Задания закрытого типа

	Содержание задания	Правильный ответ	Источник
Выберите правильный ответ			
1.	Радиофармпрепаратом для проведения гепатобилисцинтиграфии является	3-99mTc-бромезида	Радионуклидные и биохимические методы оценки функционального риска почечной и печеночной недостаточности : монография / под ред. А. В. Кашкадаевой, Н. Е. Кушлинского, И. С. Стилиди. - Москва : Проспект, 2023. - 616 с. - ISBN 978-5-392-37876-0. - Текст : электронный // ЭБС "Консультант студента" : [сайт]. - URL: https://www.studentlibrary.ru/book/ISBN9785392378760.html . - Режим доступа : по подписке.
2.	Механизмом накопления меченых коллоидов печенью при гепатобилисцинтиграфии является	1-фагоцитоз	Диагностика и лечение злокачественных лимфом / Д. Т. Арыбжанов, Д. Р. Исаметов, Ш. Р. Кыргалин,

			<p>Ш. Х. Ганцев. - Москва : ГЭОТАР- Медиа, 2024. - 168 с. - ISBN 978-5-9704- 8091-5, DOI: 10.33029/9704- 8091-5-DTM- 2024-1-168. - Текст : электронный // ЭБС "Консультант студента" : [сайт]. URL: https://www.studentlibrary.ru/book/ISBN9785970480915.html . - Режим доступа: по подписке. - Текст: электронный</p>
3	Для сцинтиграфической диагностики дивертикуля меккеля используют	1-99mTc-пертехнетат	<p>Современная лекарственная терапия злокачественных опухолей и оценка ее эффективности : руководство для врачей / под ред. В. М. Моисеенко. - Москва : ГЭОТАР-Медиа, 2023. - 96 с. - ISBN 978-5-9704-7787-8, DOI: 10.33029/9704-7787-8-SLT-2023-1-96. -</p>

			Текст : электронный // ЭБС "Консультант студента" : [сайт]. URL: https://www.studentlibrary.ru/book/ISBN9785970477878.html . - Режим доступа: по подписке.
4	Время полувыведения 99mTc-бромезида из печени при динамической гепатобилисцинтиграфии от начала исследования в норме не превышает _____ (в минутах)	1-35	Каприн, А. Д. Д. Терапевтическая радиология : национальное руководство / под ред. А. Д. Каприна, Ю. С. Мардынского. - Москва : ГЭОТАР-Медиа, 2019. - 704 с. : ил. - 704 с. - ISBN 978-5-9704-5128-1. - Текст : электронный // ЭБС "Консультант студента" : [сайт]. - URL: https://www.studentlibrary.ru/book/ISBN9785970451281.html
5	Отсутствие накопления рфп в желчном пузыре на билисцинтиграммах в течение 4 часов свидетельствует в пользу	4-острого холецистита	Стандарты лучевой терапии / под ред. А. Д. Каприна, А. А. Костина, Е. В. Хмелевского. - Москва : ГЭОТАР-

			<p>Медиа, 2020. - 384 с. : ил. - (Библиотека врача-специалиста). - 384 с. - ISBN 978-5-9704-5581-4. - Текст : электронный // ЭБС "Консультант врача". - URL: https://www.rosmelib.ru/book/ISBN9785970455814.html . - Режим доступа : по подписке.</p>
6	<p>Отношение счета над печенью к счету над селезенкой при сцинтиграфии с ^{99m}Tc-коллоидом в норме составляет</p>	3-6,5 - 7,0	<p>Лучевая терапия (радиотерапия) / Г. Е. Труфанов [и др.] ; под ред. Г. Е. Труфанова - Москва : ГЭОТАР-Медиа, 2018. - 208 с. - ISBN 978-5-9704-4420-7. - Текст : электронный // ЭБС "Консультант врача".- URL: https://www.rosmelib.ru/book/ISBN9785970444207.html . - Режим доступа : по подписке.</p>
7	<p>Увеличение времени максимального накопления рфп печенью (tmax) при сцинтиграфии гепатобилиарной системы свидетельствует о</p>	3-погложительной	<p>Климанов, В. А. Радиобиологическое и дозиметрическое</p>

	<p>нарушении функции печени</p>		<p>е планирование лучевой и радионуклидной терапии : учебное пособие / В. А. Климанов. — Москва : НИЯУ МИФИ, [б. г.]. — Часть 1 : Радиобиологические основы лучевой терапии. Радиобиологическое и дозиметрическое планирование дистанционной лучевой терапии пучками тормозного и гамма-излучения и элект — 2011. — 500 с. — ISBN 978-5-7262-1490-0. — Текст : электронный // Лань : электронно-библиотечная система. — URL: https://e.lanbook.com/book/75875. — Режим доступа: для авториз. пользователей.</p>
8	<p>Показанием к пэт/кт с 18f-фторидом при раке желчного пузыря является диагностика метастазов в</p>	<p>1-кости</p>	<p>Завадовская, В. Д. Лучевая терапия : учебное пособие / В. Д.</p>

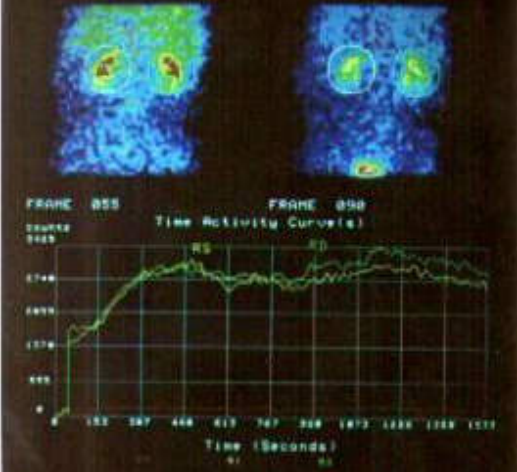
			<p>Завадовская, А. П. Куражов, И. Б. Пыжова. — Томск : СибГМУ, 2013. — 104 с. — Текст : электронный // Лань : электронно-библиотечная система. — URL: https://e.lanbook.com/book/105880. — Режим доступа: для авториз. пользователей.</p>
9	<p>Показанием к выполнению пЭТ/КТ с ¹⁸F-FDG при холангиоцеллюлярном раке является</p>	<p>4-оценка распространенности опухолевого процесса</p>	<p>Лучевая терапия после органосохраняющих операций по поводу рака молочной железы I–IIa стадий : учебное пособие / сост.: И. А. Гладилина [и др.]. — Москва : РНИМУ им. Н.И. Пирогова, 2018. — 52 с. — ISBN 978-5-88458-355-9. — Текст : электронный // Лань : электронно-библиотечная система. — URL: https://e.lanbook.com/book/17522</p>

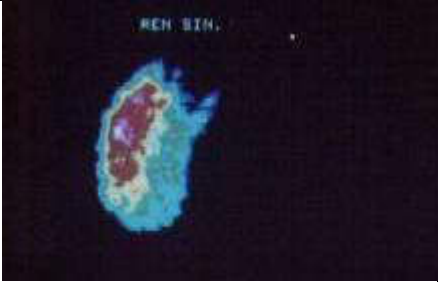
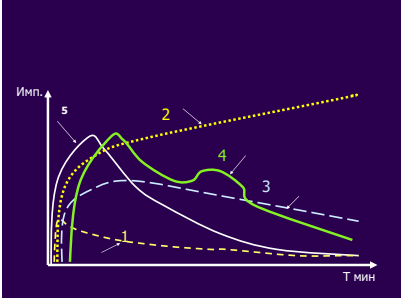
			4. — Режим доступа: для авториз. пользователей.
10	Расчет индекса печеночного захвата (ипз) при гепатосцинтиграфии с ^{99m} Tc-технефитом происходит по формуле (где крп – коэффициент ретенции в печени, крк – коэффициент ретенции в крови)	3-ИПЗ=КРП:КРК	

Задания открытого типа

	Содержание задания	Правильный ответ	Источник
Дайте развернутый ответ			
1.	Пациент 52 лет, с диагнозом ЗНО предстательной железы направлен на сцинтиграфию костей. Какой РФП будет использоваться для исследования костей? Через какое время после введения пирфотеха можно начинать сканирование? Какая активность препарата должна быть на исследование для взрослого? Какова эквивалентная поглощенная доза одного исследования при учете активности препарата введенного пациенту в размере 500 МБк?	Сцинтиграфия с пирфотех (^{99m} Tc-Рур). Через 3 часа после введения пирфотеха можно начинать сканирование. Активность препарата должна быть на исследование- 450-550 МБк. Эквивалентная поглощенная доза одного исследования при учете активности препарата введенного пациенту в размере 500 МБк - 2,9 мЗв.	Радионуклидные и биохимические методы оценки функционального риска почечной и печеночной недостаточности : монография / под ред. А. В. Кашкадаевой, Н. Е. Кушлинского, И. С. Стилиди. - Москва : Проспект, 2023. - 616 с. - ISBN 978-5-392-37876-0. - Текст : электронный // ЭБС "Консультант студента" : [сайт]. - URL: https://www.studentlibrary.ru/book/ISBN9785392378760.html . -

			Режим доступа : по подписке.
2.	<p>Больной Н., 66 лет. Предварительный диагноз/анамнез: Рак селезеночного угла ободочной кишки, T4N1MO. 02.2016 - левосторонняя гемиколэктомия с формированием трансверзосигмоидного анастомоза; 05.2016 - лапаротомия с иссечением послеоперационного рубца. Адьювантная ХТ 6 курсов FOLFOX 10.2016 последний курс.</p> <p>Цель исследования: Оценка эффективности проведенного лечения.</p> <p>Выполнено: ПЭТ-исследование проведено через 60 минут после введения РФП, область сканирования - от наружных слуховых проходов до границы верхней и средней трети бедра. Артефактов не выявлено.</p> <p>Отмечается единичный очаг в правой доле щитовидной железы размером 10 мм с умеренной гиперфиксацией РФП SUVmax 3,1</p> <p>Отмечается физиологическое повышенное накопление РФП в видимой части головного мозга, слюнных железах, умеренное в лимфоидном глоточном кольце.</p> <p>Очагов патологической гиперфиксации РФП и патологических изменений не выявлено.</p> <p>Слюнные железы симметричные, без патологии.</p> <p>Лимфоузлы не увеличены.</p> <p>В костях скелета и мягких тканях патологического накопления РФП не отмечено.</p> <p>Сформулируйте заключение.</p>	<p>Заключение: Единичный гиперметаболический очаг в правой доле щитовидной железы размером - может соответствовать активной аденоме, либо злокачественному заболеванию.</p> <p>Очагов патологической гиперфиксации РФП и патологических изменений, характерных для рецидива основного заболевания, регионарных и отдаленных метастазов, не выявлено.</p>	<p>Диагностика и лечение злокачественных лимфом / Д. Т. Арыбжанов, Д. Р. Исаметов, Ш. Р. Кзыргалин, Ш. Х. Ганцев. - Москва : ГЭОТАР-Медиа, 2024. - 168 с. - ISBN 978-5-9704-8091-5, DOI: 10.33029/9704-8091-5-DTM-2024-1-168. - Текст : электронный // ЭБС "Консультант студента" : [сайт]. URL: https://www.studentlibrary.ru/book/ISBN9785970480915.html . - Режим доступа: по подписке. - Текст: электронный</p>
3	<p>Пациентка 45 лет. Жалобы на боли в поясничной области, дизурические нарушения, отеки ног. В анамнезе хронический двусторонний пиелонефрит, частые обострения.</p> <p>Выполнена динамическая сцинтиграфия почек с ^{99m}Tc-пентатехом (ДТПА).</p>	<p>Заключение: Нарушение кровоснабжения</p>	<p>Современная лекарственная терапия злокачественных опухолей и оценка ее эффективности :</p>

	<p>Опишите представленные сцинтиграммы. Сформулируйте заключение</p> 		<p>руководство для врачей / под ред. В. М. Моисеенко. - Москва : ГЭОТАР-Медиа, 2023. - 96 с. - ISBN 978-5-9704-7787-8, DOI: 10.33029/9704-7787-8-SLT-2023-1-96. - Текст : электронный // ЭБС "Консультант студента" : [сайт]. URL: https://www.studentlibrary.ru/book/ISBN9785970477878.html . - Режим доступа: по подписке.</p>
4	<p>Пациент 57 лет. Жалобы на тянущие постоянные боли в левой поясничной области, дизурические нарушения, потерю аппетита, похудение, выраженную слабость. Выполнена статическая сцинтиграфия почек с ^{99m}Tc-технемом (ДМСА). На сцинтиграмме определяется только левая почка, обычно расположенная. Накопление РФП левой почкой достаточно интенсивное, его распределение диффузно неравномерное, в верхнем полюсе определяется дефект накопления радионуклида. Сформулируйте заключение.</p>	<p>Очаговое поражение верхнего полюса левой почки. Правая почка не определяется.</p>	<p>Каприн, А. Д. Терапевтическая радиология : национальное руководство / под ред. А. Д. Каприна, Ю. С. Мардынского. - Москва : ГЭОТАР-Медиа, 2019. - 704 с. : ил. - 704 с. - ISBN 978-5-9704-5128-1. - Текст : электронный // ЭБС "Консультант студента" :</p>

			<p>[сайт]. - URL: https://www.studentlibrary.ru/book/ISBN9785970451281.html</p>
5	<p>Представлены основные типы изменений ренограмм при нарушении функции почек и норма. Укажите типы и нарушения функции при каждом типе.</p> 	<p>1 – афункциональный тип - кривая имеет вид прямой линии с маленькой амплитудой без дифференциации на сегменты и является свидетельством отсутствия в почке функционирующей паренхимы при отсутствии секреторно-выделительной функции почки.</p> <p>2 – обструктивный тип - изменения касаются только 3-й фазы ренографической кривой, характеризующей непроходимость в зоне верхних мочевых путей. При этом кривая носит постоянно восходящий характер; обструктивный (нарушен в основном отток мочи из почки) при мочекаменной болезни, структуре мочеточника, опухоли малого таза, туберкулезе мочеполовой системы и др., когда имеется обструкция мочевыводящих путей;</p> <p>3- гипоиностенурический (гипофункциональный) тип - разновидность паренхиматозного типа, характеризуется малой амплитудой и</p>	<p>Стандарты лучевой терапии / под ред. А. Д. Каприна, А. А. Костина, Е. В. Хмелевского. - Москва : ГЭОТАР-Медиа, 2020. - 384 с. : ил. - (Библиотека врача-специалиста). - 384 с. - ISBN 978-5-9704-5581-4. - Текст : электронный // ЭБС "Консультант врача". - URL: https://www.rosm edlib.ru/book/ISBN9785970455814.html . - Режим доступа : по подписке.</p>

		<p>встречается при первично или вторично сморщенной почке. Данный тип кривой указывает на функциональную неполноценность почки.</p> <p>4 – рефлюксный тип - разновидность паренхиматозного типа, характеризуется наличием двух- или трехволнового экскреторного сегмента. Такой тип кривой встречается при мочеточниково-лоханочных и пузырно-мочеточниковых рефлюксах высокой интенсивности</p> <p>5 - норма</p>	
--	--	---	--

ФОНД ОЦЕНОЧНЫХ СРЕДСТВ ПО ДИСЦИПЛИНЕ «Симуляционный курс»

ОПК-1 Способен использовать информационно-коммуникационные технологии в профессиональной деятельности и соблюдать правила информационной безопасности

Задания закрытого типа

	Содержание задания	Правильный ответ	Источник
	Выберите правильный ответ		
1.	Радиоизотопы с периодом полураспада в несколько минут называют	2-ультракороткоживущими	Радионуклидные и биохимические методы оценки функционального риска почечной и печеночной недостаточности : монография / под ред. А. В.

			<p>Кашкадаевой, Н. Е. Кушлинского, И. С. Стилиди. - Москва : Проспект, 2023. - 616 с. - ISBN 978-5-392-37876-0. - Текст : электронный // ЭБС "Консультант студента" : [сайт]. - URL: https://www.studentlibrary.ru/book/ISBN9785392378760.html . - Режим доступа : по подписке.</p>
2.	<p>Для сцинтиграфии с мечеными эритроцитами проводят раздельное введение</p>	<p>3-пирфотеха и^{99m}Tc-пертехнетата</p>	<p>Диагностика и лечение злокачественных лимфом / Д. Т. Арыбжанов, Д. Р. Исаметов, Ш. Р. Кыргалин, Ш. Х. Ганцев. - Москва : ГЭОТАР-Медиа, 2024. - 168 с. - ISBN 978-5-9704-8091-5, DOI: 10.33029/9704-8091-5-DTM-2024-1-168. - Текст : электронный // ЭБС "Консультант студента" : [сайт]. URL: https://www.studentlibrary.ru/book/ISBN97859704</p>

			80915.html . - Режим доступа: по подписке. - Текст: электронный
3	После проведения радиологического исследования ускорить выведение изотопа из организма пациента можно с помощью	3-гидратации и приема диуретиков	Современная лекарственная терапия злокачественных опухолей и оценка ее эффективности : руководство для врачей / под ред. В. М. Моисеенко. - Москва : ГЭОТАР-Медиа, 2023. - 96 с. - ISBN 978-5-9704-7787-8, DOI: 10.33029/9704-7787-8-SLT-2023-1-96. - Текст : электронный // ЭБС "Консультант студента" : [сайт]. URL: https://www.studentlibrary.ru/book/ISBN9785970477878.html . - Режим доступа: по подписке.
4	Способом введения ⁶⁸ ga-dotanoc в организм человека является	4-внутривенный	Каприн, А. Д. Терапевтическая радиология : национальное руководство / под ред. А. Д.

			Каприна, Ю. С. Мардынского. - Москва : ГЭОТАР-Медиа, 2019. - 704 с. : ил. - 704 с. - ISBN 978-5-9704-5128-1. - Текст : электронный // ЭБС "Консультант студента" : [сайт]. - URL: https://www.studentlibrary.ru/book/ISBN9785970451281.html
5	Симметричное повышенное накопление 18f-фдг в проекции голосовых связок считают	3-физиологическим	Стандарты лучевой терапии / под ред. А. Д. Каприна, А. А. Костина, Е. В. Хмелевского. - Москва : ГЭОТАР-Медиа, 2020. - 384 с. : ил. - (Библиотека врача-специалиста). - 384 с. - ISBN 978-5-9704-5581-4. - Текст : электронный // ЭБС "Консультант врача". - URL: https://www.rosmedlib.ru/book/ISBN9785970455814.html . - Режим доступа : по подписке.

6	Радионуклид ^{68}Ga может быть использован для метки	1-ПСМА-ингибиторов и DOTA-пептидов	<p>Лучевая терапия (радиотерапия) / Г. Е. Труфанов [и др.] ; под ред. Г. Е. Труфанова - Москва : ГЭОТАР-Медиа, 2018. - 208 с. - ISBN 978-5-9704-4420-7. - Текст : электронный // ЭБС "Консультант врача".- URL: https://www.rosmedlib.ru/book/ISBN9785970444207.html . - Режим доступа : по подписке.</p>
7	Минимальная доза излучения, вызывающая развитие хронической лучевой болезни, составляет (в гр)	1-1,5	<p>Климанов, В. А. Радиобиологическое и дозиметрическое планирование лучевой и радионуклидной терапии : учебное пособие / В. А. Климанов. — Москва : НИЯУ МИФИ, [б. г.]. — Часть 1 : Радиобиологические основы лучевой терапии. Радиобиологическое и дозиметрическое планирование</p>

			<p>дистанционной лучевой терапии пучками тормозного и гамма- излучения и элек — 2011. — 500 с. — ISBN 978-5- 7262-1490-0. — Текст : электронный // Лань : электронно- библиотечная система. — URL: https://e.lanbook.com/book/75875. — Режим доступа: для авториз. пользователей.</p>
8	Пределы эффективных доз облучения для персонала группы в равны	1-1/4 значений для персонала группы А	<p>Завадовск ая, В. Д. Лучевая терапия : учебное пособие / В. Д. Завадовская, А. П. Куражов, И. Б. Пыжова. — Томск : СибГМУ, 2013. — 104 с. — Текст : электронный // Лань : электронно- библиотечная система. — URL: https://e.lanbook.com/book/105880. — Режим доступа: для</p>

			авториз. пользователей.
9	Определение экспозиционной дозы связано с эффектами	1-ионизации воздуха под действием излучения	Лучевая терапия после органосохраняющих операций по поводу рака молочной железы I–IIа стадий : учебное пособие / сост.: И. А. Гладиллина [и др.]. — Москва : РНИМУ им. Н.И. Пирогова, 2018. — 52 с. — ISBN 978-5-88458-355-9. — Текст : электронный // Лань : электронно-библиотечная система. — URL: https://e.lanbook.com/book/175224 . — Режим доступа: для авториз. пользователей.
10	Основным направлением медицины при котором используют пэт/кт с 13n-аммонием является	1-кардиология	

Задания открытого типа

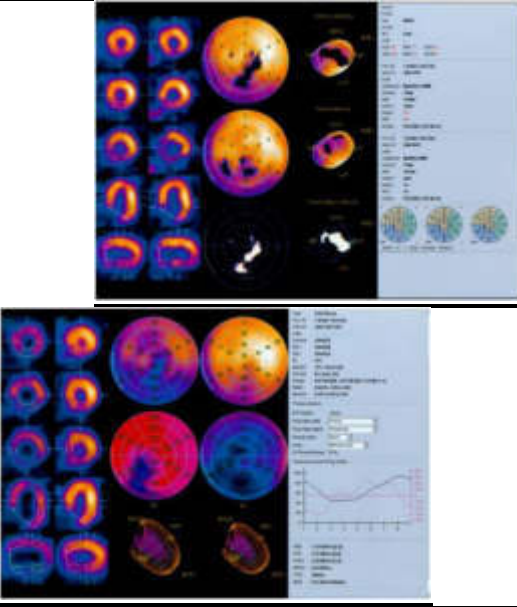
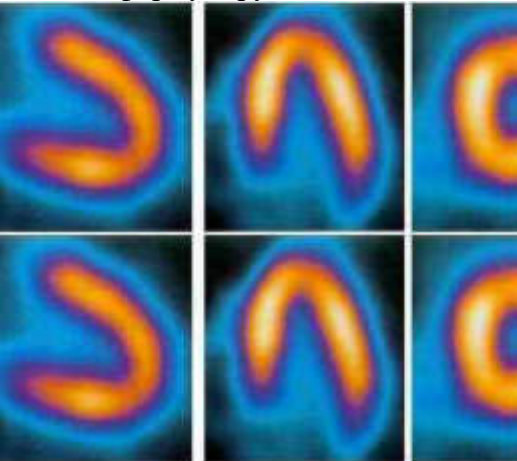
	Содержание задания	Правильный ответ	Источник
	Дайте развернутый ответ		
1.	Единицами измерения экспозиционной дозы являются	1. Рентген (Р, Rg) 2. Кулон/кг	Радионуклидные и биохимические

			<p>методы оценки функционального риска почечной и печеночной недостаточности : монография / под ред. А. В. Кашкадаевой, Н. Е. Кушлинского, И. С. Стилиди. - Москва : Проспект, 2023. - 616 с. - ISBN 978-5-392-37876-0. - Текст : электронный // ЭБС "Консультант студента" : [сайт]. - URL: https://www.studentlibrary.ru/book/ISBN9785392378760.html . - Режим доступа : по подписке.</p>
2.	Относительная глубинная доза гамма-излучения - это	<p>3. отношение дозы излучения на некоторой глубине к дозе в максимуме ионизации</p> <p>4. отношение дозы излучения на некоторой глубине в теле к дозе на глубине 15 см</p>	<p>Диагностика и лечение злокачественных лимфом / Д. Т. Арыбжанов, Д. Р. Исаметов, Ш. Р. Кзыргалин, Ш. Х. Ганцев. - Москва : ГЭОТАР-Медиа, 2024. - 168 с. - ISBN 978-5-9704-8091-5, DOI: 10.33029/9704-8091-5-DTM-2024-1-168. - Текст :</p>

			<p>электронный // ЭБС "Консультант студента" : [сайт]. URL: https://www.studentlibrary.ru/book/ISBN9785970480915.html . - Режим доступа: по подписке. - Текст: электронный</p>
3	Карта изодоз дистанционного пучка гамма-излучения - это	<p>1. распределение процентных глубинных доз по всему сечению пучка излучения, лежащему в плоскости центрального луча 3. распределение процентных глубинных доз по любому сечению пучка излучения</p>	<p>Современная лекарственная терапия злокачественных опухолей и оценка ее эффективности : руководство для врачей / под ред. В. М. Моисеенко. - Москва : ГЭОТАР-Медиа, 2023. - 96 с. - ISBN 978-5-9704-7787-8, DOI: 10.33029/9704-7787-8-SLT-2023-1-96. - Текст : электронный // ЭБС "Консультант студента" : [сайт]. URL: https://www.studentlibrary.ru/book/ISBN9785970477878.html . -</p>

			Режим доступа: по подписке.
4	<p>Пациент Ч. 57 лет. Обратился к кардиологу с жалобами на нестабильность артериального давления и ощущение перебоев в работе сердца. Анамнез заболевания. Отмечает подъемы АД в течение последних 10 лет, страдает сахарным диабетом 2-го типа, находился на инсулинотерапии.</p> <p>ЭКГ. Синусовый ритм, нормосистолия. Электрическая ось сердца отклонена влево. Особенности внутрисердечного проведения.</p> <p>ЭХО-КГ. Уплотнение стенок аорты, створок аортального клапана, створок митрального клапана без гемодинамически значимого нарушения функции. Небольшая дилатация аорты в восходящей части. Небольшая дилатация левого предсердия. Концентрическая гипертрофия миокарда левого желудочка значительной степени без признаков обструкции выходящего тракта левого желудочка в покое. Глобальная сократимость миокарда в норме. Локальная сократимость миокарда не нарушена. Нарушение диастолической функции левого желудочка без повышения конечного диастолического давления. Небольшой гидроперикард.</p> <p>Тредмил-тест. Тест: отрицательный. Толерантность к нагрузке: средняя. Тип гемодинамической реакции на нагрузку: гипертонический.</p> <p>МСКТ. МСКТ-картина сбалансированного типа коронарного кровоснабжения. Выраженный коронаросклероз. Косвенные признаки артериальной гипертензии. Стенозы: ПКА 30-40%; ПНА до 40%; устье ДА до 50%. S-образная деформация ПКА в среднем сегменте. Гипертрофия миокарда левого желудочка.</p>	<p>Сцинтиграфические признаки смешанного дефекта перфузии миокарда левого желудочка (непреходящий дефект перфузии в области нижневерхушечного сегмента и верхушечного сегмента нижней стенки, преходящий дефект перфузии в области среднего сегмента нижней стенки, переднего и нижнего верхушечных сегментов боковой стенки, переднего верхушечного сегмента перегородки). Нарушений глобальной систолической функции левого желудочка не выявлено, признаки локальной гипокинезии в области нижней стенки. Признаки нарушения диастолической функции. Непреходящий дефект перфузии расценивается как область кардиосклероза, преходящий дефект перфузии – как область стресс-индуцированной ишемии миокарда. На основании данных перфузионной сцинтиграфии миокарда пациенту установлен окончательный диагноз. Ишемическая болезнь сердца. Атеросклероз</p>	<p>Каприн, А. Д. Терапевтическая радиология : национальное руководство / под ред. А. Д. Каприна, Ю. С. Мардынского. - Москва : ГЭОТАР-Медиа, 2019. - 704 с. : ил. - 704 с. - ISBN 978-5-9704-5128-1. - Текст : электронный // ЭБС "Консультант студента" : [сайт]. - URL: https://www.studentlibrary.ru/book/ISBN9785970451281.html</p>

<p>Предварительный диагноз: ИБС. Гипертоническая болезнь 3 ст., риск 4. Гиперхолестеринемия 2 Б типа.</p> <p>Показано дообследование: проведение перфузионной сцинтиграфии миокарда с нагрузкой. На сцинтиграммах в покое определяется участок гипофиксации РФП в миокарде левого желудочка в области нижне-верхушечного сегмента и верхушечного сегмента нижней стенки (2 сегмента, 3% миокарда, 1-2 степени).</p> <p>После нагрузочного теста (велоэргометрия) участок гипофиксации РФП распространяется дополнительно на средний сегмент нижней стенки, передний и нижний верхушечные сегменты боковой стенки, передний верхушечный сегмент перегородки (всего 6 сегментов, 7% миокарда, 1-2 степени).</p> <p>Показатели глобальной систолической функции левого желудочка в пределах нормы: КДО – 94 мл, КСО – 45 мл, фракция выброса 52%, пиковая скорость выброса 3,33 КДО/с.</p> <p>Умеренно снижена амплитуда сокращений и степень систолического утолщения миокарда в области нижней стенки левого желудочка.</p> <p>Снижена скорость наполнения левого желудочка в первую треть диастолы.</p> <p>Сформулируйте и обоснуйте заключение.</p>	<p>аорты, сосудов сердца.</p> <p>Гипертоническая болезнь 3 ст., риск 4. НК 0 ст.</p> <p>Постмиокардитический кардиосклероз.</p> <p>Гиперхолестеринемия 2 Б типа.</p>	
--	--	--

			
5	<p>Больная, 48 лет. Жалобы на кардиалгии. АД – 140/85 ЧСС 124 уд/мин ВЭМ (велозергометрия): 100 Вт, на пике нагрузки. Критерии прекращения пробы: усталость, дискомфорт в левой половине грудной клетки . Ангиография: стеноз ПНА 25%.</p> <p>Выполнена: Перфузионная сцинтиграфия миокарда в покое и нагрузке. Сократимость ЛЖ в норме.</p> <p>Сформулируйте заключение</p> 	<p>Заключение: нормальная миокардиальная перфузия.</p>	<p>Стандарты лучевой терапии / под ред. А. Д. Каприна, А. А. Костина, Е. В. Хмелевского. - Москва : ГЭОТАР-Медиа, 2020. - 384 с. : ил. - (Библиотека врача-специалиста). - 384 с. - ISBN 978-5-9704-5581-4. - Текст : электронный // ЭБС "Консультант врача". - URL: https://www.rosm-edlib.ru/book/ISBN9785970455814.html . - Режим доступа : по подписке.</p>

медицинской помощи с использованием основных медико-статистических показателей
Задания закрытого типа

	Содержание задания	Правильный ответ	Источник
Выберите правильный ответ			
1.	Отказ в предоставлении средствам массовой информации сведений возможен, если они содержат	3 - врачебную тайну	Радионуклидные и биохимические методы оценки функционального риска почечной и печеночной недостаточности : монография / под ред. А. В. Кашкадаевой, Н. Е. Кушлинского, И. С. Стилиди. - Москва : Проспект, 2023. - 616 с. - ISBN 978-5-392-37876-0. - Текст : электронный // ЭБС "Консультант студента" : [сайт]. - URL: https://www.studentlibrary.ru/book/ISBN9785392378760.html . - Режим доступа : по подписке.
2.	Для получения первичной медико-санитарной помощи гражданин может выбрать медицинскую организацию ___ в год	1 - 1 раз	Диагностика и лечение злокачественных лимфом / Д. Т. Арыбжанов, Д. Р. Исаметов, Ш. Р. Кыргалин, Ш. Х. Ганцев. - Москва :

			<p>ГЭОТАР- Медиа, 2024. - 168 с. - ISBN 978-5-9704- 8091-5, DOI: 10.33029/9704- 8091-5-DTM- 2024-1-168. - Текст : электронный // ЭБС "Консультант студента" : [сайт]. URL: https://www.studentlibrary.ru/book/ISBN9785970480915.html . - Режим доступа: по подписке. - Текст: электронный</p>
3	Одним из основных принципов охраны здоровья является	2-недопустимость отказа в оказании медицинской помощи	<p>Современная лекарственная терапия злокачественных опухолей и оценка ее эффективности : руководство для врачей / под ред. В. М. Моисеенко. - Москва : ГЭОТАР-Медиа, 2023. - 96 с. - ISBN 978-5-9704-7787-8, DOI: 10.33029/9704-7787-8-SLT-2023-1-96. - Текст : электронный //</p>

			<p>ЭБС "Консультант студента" : [сайт]. URL: https://www.studentlibrary.ru/book/ISBN9785970477878.html . - Режим доступа: по подписке.</p>
4	Медицинские работники имеют право на	1-стимулирование труда в соответствии со спецификой и сложностью работы	<p>Каприн, А. Д. Терапевтическая радиология : национальное руководство / под ред. А. Д. Каприна, Ю. С. Мардынского. - Москва : ГЭОТАР-Медиа, 2019. - 704 с. : ил. - 704 с. - ISBN 978-5-9704-5128-1. - Текст : электронный // ЭБС "Консультант студента" : [сайт]. - URL: https://www.studentlibrary.ru/book/ISBN9785970451281.html</p>
5	Полис обязательного медицинского страхования имеет силу	4-на всей территории российской федерации	<p>Стандарты лучевой терапии / под ред. А. Д. Каприна, А. А. Костина, Е. В. Хмелевского. - Москва : ГЭОТАР-Медиа, 2020. - 384 с. : ил. -</p>

			(Библиотека врача- специалиста). - 384 с. - ISBN 978-5-9704- 5581-4. - Текст : электронный // ЭБС "Консультант врача". - URL: https://www.rosmedlib.ru/book/ISBN9785970455814.html . - Режим доступа : по подписке.
6	Внесение должностным лицом заведомо ложных сведений в официальный документ является	3-служебным подлогом	Лучевая терапия (радиотерапия) / Г. Е. Труфанов [и др.] ; под ред. Г. Е. Труфанова - Москва : ГЭОТАР- Медиа, 2018. - 208 с. - ISBN 978-5-9704- 4420-7. - Текст : электронный // ЭБС "Консультант врача".- URL: https://www.rosmedlib.ru/book/ISBN9785970444207.html . - Режим доступа : по подписке.
7	Активность радионуклида определяется	4-числом распадов ядер атома в единицу времени	Климанов, В. А. Радиобиологическое и дозиметрическое планирование лучевой и

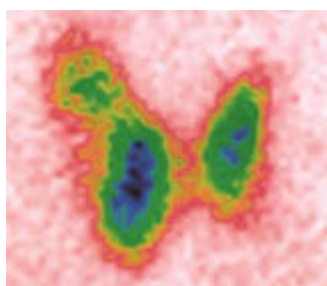
			<p>радионуклидной терапии : учебное пособие / В. А. Климанов. — Москва : НИЯУ МИФИ, [б. г.]. — Часть 1 : Радиобиологиче ские основы лучевой терапии. Радиобиологиче ское и дозиметрическо е планирование дистанционной лучевой терапии пучками тормозного и гамма- излучения и элек — 2011. — 500 с. — ISBN 978-5- 7262-1490-0. — Текст : электронный // Лань : электронно- библиотечная система. — URL: https://e.lanbook.com/book/75875. — Режим доступа: для авториз. пользователей.</p>
8	<p>В лабораториях радиоизотопной диагностики большинство радиодиагностических аппаратов настроено на регистрацию</p>	4- гамма-излучения	<p>Завадовск ая, В. Д. Лучевая терапия : учебное пособие / В. Д. Завадовская, А. П. Куражов, И.</p>

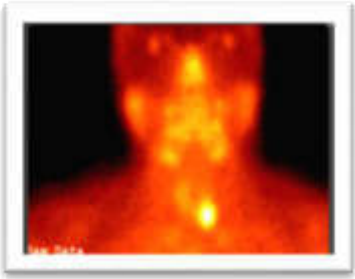
				<p>Б. Пыжова. — Томск : СибГМУ, 2013. — 104 с. — Текст : электронный // Лань : электронно- библиотечная система. — URL: https://e.lanbook.com/book/105880. — Режим доступа: для авториз. пользователей.</p>
9	<p>Основное отличие однофотонной компьютерной совмещенной компьютерной планарной заключается в</p> <p>с рентгеновской томографией от сцинтиграфии</p>	<p>4-получении функциональных анатомических изображений</p> <p>и</p>	<p>Лучевая терапия после органосохраняю щих операций по поводу рака молочной железы I–IIа стадий : учебное пособие / сост.: И. А. Гладилина [и др.]. — Москва : РНИМУ им. Н.И. Пирогова, 2018. — 52 с. — ISBN 978-5- 88458-355-9. — Текст : электронный // Лань : электронно- библиотечная система. — URL: https://e.lanbook.com/book/175224. — Режим доступа: для</p>	

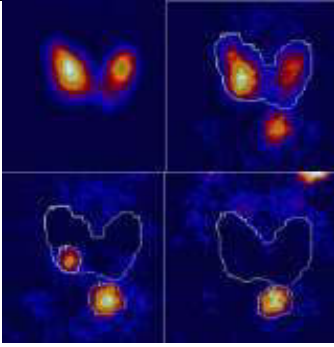
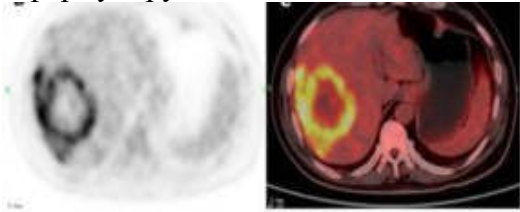
			авториз. пользователей.
10	Интервал времени, характеризующийся как «перфузионная или тканевая» (blood pool) фаза при проведении трехфазной сцинтиграфии с ^{99m} Tc-пирофосфатом, составляет	2- 2-10 минут	

Задания открытого типа

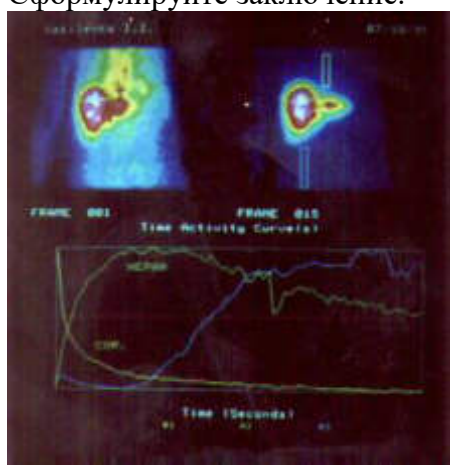
	Содержание задания	Правильный ответ	Источник
Дайте развернутый ответ			
1.	<p>Пациентка 43 лет наблюдается у эндокринолога по поводу узлового зоба щитовидной железы. Данные анализа крови у пациентки показали оптимальные значения гормонов: ТТГ 1,17 мЕд/л [0,4-4,0], т4св. 11,7 нмоль/л [9,0-22,0], т3св. 4,4 нмоль/л [2,6-5,7]. Из этих значений следует, что щитовидных гормонов абсолютно достаточно для всех функциональных процессов организма пациентки. В настоящее время решается вопрос о показаниях к оперативному вмешательству и объема операции на щитовидной железе. Выполнена сцинтиграфия щитовидной железы.</p> <p>Сцинтиграфия щитовидной железы. Индекс захвата РФП на верхней границе популяционной нормы – 1,8%. Значительное накопление РФП узлом в нижней части правой доли - «горячий» узел; в верхней части правой доли – «холодный» узел. Процентное отношение накопления РФП: 68% правая доля, 32% левая доля.</p> <p>Сформулируйте и обоснуйте ваше заключение.</p>	<p>В данном случае активный узел нижней части правой доли полезен, так как производит более 60% от всего количества щитовидных гормонов железы. Объем правой доли с узлами составляет лишь 10,1 мл и не может оказывать никакого повреждающего (сдавливающего) влияния на окружающие структуры. Узловой процесс в правой доле у этой пациентки полноценно обеспечивает её организм щитовидными гормонами. Учитывая доброкачественность узлов и их небольшой размер, но, главное, их важную роль в производстве собственных естественных гормонов (Т3 и Т4), операция по удалению правой доли, и, тем более, всей щитовидной железы противопоказана. Хирургическая тактика</p>	<p>Радионуклидные и биохимические методы оценки функционального риска почечной и печеночной недостаточности: монография / под ред. А. В. Кашкадаевой, Н. Е. Кушлинского, И. С. Стилиди. - Москва : Проспект, 2023. - 616 с. - ISBN 978-5-392-37876-0. - Текст : электронный // ЭБС "Консультант студента" : [сайт]. - URL: https://www.studentlibrary.ru/book/ISBN9785392378760.html . - Режим доступа : по подписке.</p>



		в таком случае окажет вред.	
2.	<p>Пациент 42лет. В анамнезе двусторонний уrolитиаз. Общий кальций 3 – 3,5ммоль/л (иса 2 – 2.5ммоль/л). Направлен на радиоизотопное исследование . Выполнена двухфазная сцинтиграфия с препаратом Tc99m-MIBI.</p> 	<p>Аденома паращитовидной железы. Tc99m-MIBI одновременно фиксируют щитовидная железа и паращитовидные аденомы, но в ходе нескольких почасовых исследований он вымывается из щитовидной железы раньше, чем из паращитовидной аденомы (двухфазный метод).</p>	<p>Диагностика и лечение злокачественных лимфом / Д. Т. Арыбжанов, Д. Р. Исаметов, Ш. Р. Кыргалин, Ш. Х. Ганцев. - Москва : ГЭОТАР-Медиа, 2024. - 168 с. - ISBN 978-5-9704-8091-5, DOI: 10.33029/9704-8091-5-DTM-2024-1-168. - Текст : электронный // ЭБС "Консультант студента" : [сайт]. URL: https://www.studentlibrary.ru/book/ISBN9785970480915.html . - Режим доступа: по подписке. - Текст: электронный</p>
3	<p>ноющие боли в нижних конечностях и позвоночнике, усиливающейся при физической нагрузке, мышечную слабость, утомляемость, повышение АД до 160/90 мм.рт.ст. Выполнена двухэтапная субтракционная сцинтиграфия паращитовидных желез с 99mTc-MIBI. Сформулируйте заключение.</p>	<p><i>Гиперпаратиреоз.</i></p>	<p>Современная лекарственная терапия злокачественных опухолей и оценка ее эффективности : руководство для врачей / под ред.</p>

			<p>В. Моисеенко. - Москва : ГЭОТАР-Медиа, 2023. - 96 с. - ISBN 978-5-9704-7787-8, DOI: 10.33029/9704-7787-8-SLT-2023-1-96. - Текст : электронный // ЭБС "Консультант студента" : [сайт]. URL: https://www.studentlibrary.ru/book/ISBN9785970477878.html . - Режим доступа: по подписке.</p>
4	<p>Пациентка 51 года. Жалобы на высокую температуру до 39,8 °. Выраженную слабость, повышенное потоотделение, вздутие живота, разлитой болевой синдром в области живота.</p> <p>Выполнено ПЭТ с РФП 18ФДГ. Отмечается высокий уровень захвата кольцевидной формы в образовании в сравнении с фоном (SUVratio=4.1); Сформулируйте заключение.</p> 	Абсцесс печени	<p>Каприн, А. Д. Терапевтическая радиология : национальное руководство / под ред. А. Д. Каприна, Ю. С. Мардынского. - Москва : ГЭОТАР-Медиа, 2019. - 704 с. : ил. - 704 с. - ISBN 978-5-9704-5128-1. - Текст : электронный // ЭБС "Консультант студента" : [сайт]. - URL: https://www.stud</p>

			entlibrary.ru/book/ISBN9785970451281.html
5	<p>Пациентка 56 лет. Жалобы на тянущие боли в животе, усиливающие после приема пищи, тошноту, чувство вздутия живота. При ультразвуковом исследовании отмечается густое «замаскообразное» содержимое в желчном пузыре, умеренное расширение холедоха до 7мм, конкременты не визуализируются.</p> <p>Выполнена динамическая гепатобилисцинтиграфия с ^{99m}Tc-бромезида. Неравномерное снижение распределения РФП преимущественно в области правой доли печени. Существенное нарушение функции гепатоцитов: увеличение времени максимального накопления РФП (T_{max} 19 мин), увеличение «плато» (уменьшение скорости выведения РФП). Сформулируйте заключение.</p>	Признаки холестаза.	<p>Стандарты лучевой терапии / под ред. А. Д. Каприна, А. А. Костина, Е. В. Хмелевского. - Москва : ГЭОТАР-Медиа, 2020. - 384 с. : ил. - (Библиотека врача-специалиста). - 384 с. - ISBN 978-5-9704-5581-4. - Текст : электронный // ЭБС "Консультант врача". - URL: https://www.rosm.edlib.ru/book/ISBN9785970455814.html . - Режим доступа : по подписке.</p>



ОПК-4 Способен проводить клиническую диагностику и обследование пациентов (радионуклидное обследование)

Задания закрытого типа

	Содержание задания	Правильный ответ	Источник
	Выберите правильный ответ		
1.	Радиоизотопы с периодом полураспада в несколько минут называют	2-ультракороткоживущи ми	Радионуклидные и биохимические методы оценки

			<p>функционального риска почечной и печеночной недостаточности : монография / под ред. А. В. Кашкадаевой, Н. Е. Кушлинского, И. С. Стилиди. - Москва : Проспект, 2023. - 616 с. - ISBN 978-5-392-37876-0. - Текст : электронный // ЭБС "Консультант студента" : [сайт]. - URL: https://www.studentlibrary.ru/book/ISBN9785392378760.html . - Режим доступа : по подписке.</p>
2.	Для сцинтиграфии с мечеными эритроцитами проводят раздельное введение	3-пирфотеха и99mTc-пертехнетата	<p>Диагностика и лечение злокачественных лимфом / Д. Т. Арыбжанов, Д. Р. Исаметов, Ш. Р. Кыргалин, Ш. Х. Ганцев. - Москва : ГЭОТАР-Медиа, 2024. - 168 с. - ISBN 978-5-9704-8091-5, DOI: 10.33029/9704-8091-5-DTM-2024-1-168. - Текст : электронный //</p>

			<p>ЭБС "Консультант студента" : [сайт]. URL: https://www.studentlibrary.ru/book/ISBN9785970480915.html . - Режим доступа: по подписке. - Текст: электронный</p>
3	<p>После проведения радиологического исследования ускорить выведение изотопа из организма пациента можно с помощью</p>	<p>3-гидратации и приема диуретиков</p>	<p>Современная лекарственная терапия злокачественных опухолей и оценка ее эффективности : руководство для врачей / под ред. В. М. Моисеенко. - Москва : ГЭОТАР-Медиа, 2023. - 96 с. - ISBN 978-5-9704-7787-8, DOI: 10.33029/9704-7787-8-SLT-2023-1-96. - Текст : электронный // ЭБС "Консультант студента" : [сайт]. URL: https://www.studentlibrary.ru/book/ISBN9785970477878.html . - Режим доступа: по подписке.</p>

4	Способом введения ^{68}Ga -dotanoc в организм человека является	4-внутривенный	Каприн, А. Д. Терапевтическая радиология : национальное руководство / под ред. А. Д. Каприна, Ю. С. Мардынского. - Москва : ГЭОТАР-Медиа, 2019. - 704 с. : ил. - 704 с. - ISBN 978-5-9704-5128-1. - Текст : электронный // ЭБС "Консультант студента" : [сайт]. - URL: https://www.studentlibrary.ru/book/ISBN9785970451281.html
5	Симметричное повышенное накопление ^{18}F -фдг в проекции голосовых связок считают	3-физиологическим	Стандарты лучевой терапии / под ред. А. Д. Каприна, А. А. Костина, Е. В. Хмелевского. - Москва : ГЭОТАР-Медиа, 2020. - 384 с. : ил. - (Библиотека врача-специалиста). - 384 с. - ISBN 978-5-9704-5581-4. - Текст : электронный // ЭБС "Консультант врача". - URL:

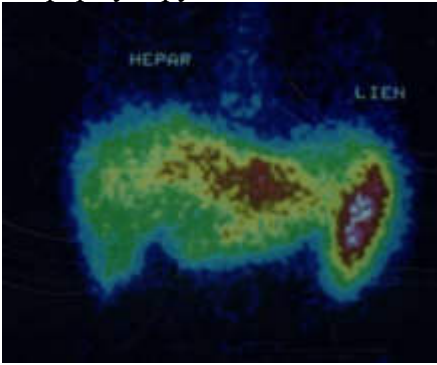
			https://www.rosmedlib.ru/book/ISBN9785970455814.html . - Режим доступа : по подписке.
6	Радионуклид ⁶⁸ Ga может быть использован для метки	1-ПСМА-ингибиторов и DOTA-пептидов	<p>Лучевая терапия (радиотерапия) / Г. Е. Труфанов [и др.] ; под ред. Г. Е. Труфанова - Москва : ГЭОТАР-Медиа, 2018. - 208 с. - ISBN 978-5-9704-4420-7. - Текст : электронный // ЭБС "Консультант врача".- URL: https://www.rosmedlib.ru/book/ISBN9785970444207.html . - Режим доступа : по подписке.</p>
7	Минимальная доза излучения, вызывающая развитие хронической лучевой болезни, составляет (в гр)	1-1,5	<p>Климанов, В. А. Радиобиологическое и дозиметрическое планирование лучевой и радионуклидной терапии : учебное пособие / В. А. Климанов. — Москва : НИЯУ МИФИ, [б. г.]. — Часть 1 : Радиобиологические основы</p>

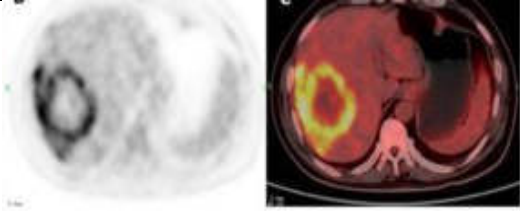
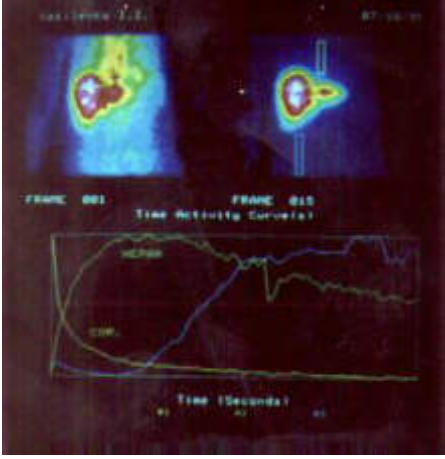
			<p>лучевой терапии. Радиобиологическое и дозиметрическое планирование дистанционной лучевой терапии пучками тормозного и гамма-излучения и электронного — 2011. — 500 с. — ISBN 978-5-7262-1490-0. — Текст : электронный // Лань : электронно-библиотечная система. — URL: https://e.lanbook.com/book/75875. — Режим доступа: для авториз. пользователей.</p>
8	Пределы эффективных доз облучения для персонала группы в равны	1-1/4 значений для персонала группы А	<p>Завадовская, В. Д. Лучевая терапия : учебное пособие / В. Д. Завадовская, А. П. Куражов, И. Б. Пыжова. — Томск : СибГМУ, 2013. — 104 с. — Текст : электронный // Лань : электронно-библиотечная система. —</p>

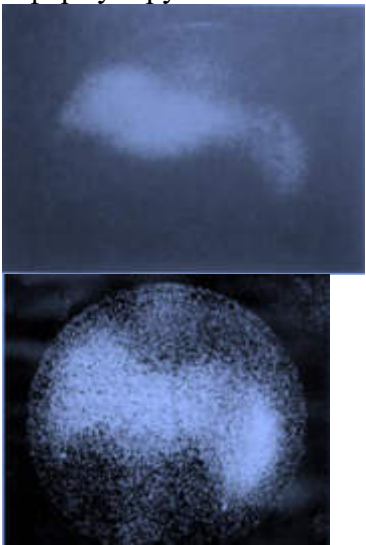
			<p>URL: https://e.lanbook.com/book/105880. — Режим доступа: для авториз. пользователей.</p>
9	<p>Определение экспозиционной дозы связано с эффектами</p>	<p>1-ионизации воздуха под действием излучения</p>	<p>Лучевая терапия после органосохраняющих операций по поводу рака молочной железы I–IIa стадий : учебное пособие / сост.: И. А. Гладилина [и др.]. — Москва : РНИМУ им. Н.И. Пирогова, 2018. — 52 с. — ISBN 978-5-88458-355-9. — Текст : электронный // Лань : электронно-библиотечная система. — URL: https://e.lanbook.com/book/175224. — Режим доступа: для авториз. пользователей.</p>
10	<p>Основным направлением медицины при котором используют пэт/кт с 13n-аммонием является</p>	<p>1-кардиология</p>	

Задания открытого типа

	Содержание задания	Правильный ответ	Источник
Дайте развернутый ответ			
1.	<p>В радиоизотопной лаборатории онкодиспансера работают с бета-излучающими изотопами. С 250 см² поверхности пола лаборатории произведён смыв. После радиометрического исследования обнаружена радиоактивная загрязнённость смыва, равная 5,510 частиц/мин.</p> <p>1. Дайте заключение по уровню загрязнения поверхности пола в лаборатории.</p> <p>2. Перечислите методы дезактивации зараженной поверхности.</p> <p>3. В каком случае результаты очистки загрязненной поверхности признают удовлетворительными?</p>	<p>1. Удельная загрязнённость поверхности пола в радиоизотопной лаборатории 2200 част/мин/см² ($5,5 \times 10^5 : 250$) превышает допустимый уровень общего радиоактивного загрязнения данной поверхности бета-активными нуклидами, так как в норме этот показатель не должен превышать 2000 част/мин/см².</p> <p>2. Помещение нуждается в дезактивации. Для этой цели могут использоваться: поверхностно-активные вещества (жировое мыло, моющие порошки), комплексообразующие соединения (полифосфаты, лимонная и щавелевая кислоты и их соли и др.). В случае, когда радиоактивные вещества имеют химическую связь с материалом поверхности пола - минеральные кислоты (НО, H₂SO₄ и др.) и окислители (KMnO₄, H₂O₂ и др.).</p> <p>3. Результаты очистки загрязненной поверхности пола признают удовлетворительными, если повторное измерение дает результат, не превышающий</p>	

		норматива. В противном случае проводят повторную обработку.	
2.	<p>Пациент 54 года. Жалобы на тяжесть справа в боку и тупые болевые ощущения, урчание и вздутие в животе, снижение аппетита, тошнота похудение, сонливостью в дневные часы, в ночные — бессонница, парестезии, судороги в голених. В последняя время появились отеки ног и языка, зуд кожи. Биохимический анализ крови: повышение АСТ, АЛТ, щелочной фосфотазы, ГГТ, завышен уровень билирубина, гипоальбуминемия.</p> <p>Выполнена статическая сцинтиграфия печени с ^{99m}Tc-технефитом: Неравномерное распределение и снижение накопления РФП в области печени. Резкое увеличение накопления РФП в области селезенки и ее размеров. Увеличение накопления РФП в костном мозге.</p> <p>Сформулируйте заключение.</p> 	Радиодиагностические признаки цирроза печени.	
3	<p>Пациентка 51 года. Жалобы на высокую температуру до 39.8 °. Выраженную слабость, повышенное потоотделение, вздутие живота, разлитой болевой синдром в области живота.</p> <p>Выполнено ПЭТ с РФП 18ФДГ. Отмечается высокий уровень захвата кольцевидной формы в образовании в сравнении с фоном (SUVratio=4.1); Сформулируйте заключение.</p>	Абсцесс печени	

			
4	<p>Пациентка 56 лет. Жалобы на тянущие боли в животе, усиливающие после приема пищи, тошноту, чувство вздутия живота. При ультразвуковом исследовании отмечается густое «замазкообразное» содержимое в желчном пузыре, умеренное расширение холедоха до 7мм, конкременты не визуализируются.</p> <p>Выполнена динамическая гепатобилисцинтиграфия с ^{99m}Tc-бромезида. Неравномерное снижение распределения РФП преимущественно в области правой доли печени. Существенное нарушение функции гепатоцитов: увеличение времени максимального накопления РФП (Tmax 19 мин), увеличение “плато” (уменьшение скорости выведения РФП). Сформулируйте заключение.</p> 	<p>Признаки холестаза.</p>	
5	<p>Больной А., 49 лет. Доставлен с жалобами на слабость, тошноту, рвоту, отсутствие аппетита, головную боль, сонливость.</p> <p>Из анамнеза: болен около 6 лет, когда после перенесенного вирусного гепатита сохранялась слабость, тошнота. Диету не соблюдал, злоупотреблял алкоголем. Ухудшение около 1,5 месяцев, когда</p>	<p>Цирроз печени вирусной этиологии, активный, декомпенсированный. Портальная гипертензия III стадии</p>	

<p>стал отмечать выраженное похудание, увеличение живота, последнюю неделю беспокоит рвота, понос.</p> <p>Объективно: состояние тяжелое, кахексия. Кожные покровы бледные, желтушные, малиновый язык. АД 100/60 мм.рт.ст. Живот увеличен в размерах, видны стрии вокруг пупка, расширенные подкожные вены на боковых поверхностях живота. Размеры печени -11 x 10 x 9 см, печень плотная, бугристая.</p> <p>Общий анализ крови: Эр. - 2,8 x 10¹²/л, Лейк. - 3,2 x 10⁹/л, тромб. – 96 x 10⁶/л, Нв - 94 г/л, СОЭ - 20 мм/час.</p> <p>Биохимический анализ крови: билирубин- 80 ммоль/л, непрямо́й - 60 мкмоль/л, прямо́й -20 мкмоль/л, общий белок - 52 г/л, АСАТ – 0,8 мкмоль/л, АЛАТ – 1,0 мкмоль/л.</p> <p>При ультразвуковом исследовании отмечается повышение эхогенности и неоднородная структура печеночной паренхимы с наличие узлов, регистрируется расширенная пупочная вена</p> <p>Выполнена сцинтиграфия печени. Отмечается активное включение РФП в селезенку и костный мозг (симптом «парящей птицы»).</p> <p>Сформулируйте заключение.</p> 		
--	--	--

ОПК-5 Способен назначать лечение пациентам при заболеваниях и (или) состояниях, контролировать его эффективность и безопасность

Задания закрытого типа

	Содержание задания	Правильный ответ	Источник
Выберите правильный ответ			
1.	Радиофармпрепаратом для проведения гепатобилисцинтиграфии является	3-99mTc-бромезида	Радионуклидные и биохимические методы оценки функционального риска почечной и печеночной недостаточности : монография / под ред. А. В. Кашкадаевой, Н. Е. Кушлинского, И. С. Стилиди. - Москва : Проспект, 2023. - 616 с. - ISBN 978-5-392-37876-0. - Текст : электронный // ЭБС "Консультант студента" : [сайт]. - URL: https://www.studentlibrary.ru/book/ISBN9785392378760.html . - Режим доступа : по подписке.
2.	Механизмом накопления меченых коллоидов печенью при гепатобилисцинтиграфии является	1-фагоцитоз	Диагностика и лечение злокачественных лимфом / Д. Т. Арыбжанов, Д. Р. Исаметов, Ш. Р. Кыргалин, Ш. Х. Ганцев. - Москва : ГЭОТАР-

			<p>Медиа, 2024. - 168 с. - ISBN 978-5-9704-8091-5, DOI: 10.33029/9704-8091-5-DTM-2024-1-168. - Текст : электронный // ЭБС "Консультант студента" : [сайт]. URL: https://www.studentlibrary.ru/book/ISBN9785970480915.html . - Режим доступа: по подписке. - Текст: электронный</p>
3	Для сцинтиграфической диагностики дивертикуля меккеля используют	1-99mTc-пертехнетат	<p>Современная лекарственная терапия злокачественных опухолей и оценка ее эффективности : руководство для врачей / под ред. В. М. Моисеенко. - Москва : ГЭОТАР-Медиа, 2023. - 96 с. - ISBN 978-5-9704-7787-8, DOI: 10.33029/9704-7787-8-SLT-2023-1-96. - Текст : электронный // ЭБС</p>

			"Консультант студента" : [сайт]. URL: https://www.studentlibrary.ru/book/ISBN9785970477878.html . - Режим доступа: по подписке.
4	Время полувыведения 99mTc-бромезида из печени при динамической гепатобилисцинтиграфии от начала исследования в норме не превышает _____ (в минутах)	1-35	Каприн, А. Д. Терапевтическая радиология : национальное руководство / под ред. А. Д. Каприна, Ю. С. Мардынского. - Москва : ГЭОТАР-Медиа, 2019. - 704 с. : ил. - 704 с. - ISBN 978-5-9704-5128-1. - Текст : электронный // ЭБС "Консультант студента" : [сайт]. - URL: https://www.studentlibrary.ru/book/ISBN9785970451281.html
5	Отсутствие накопления рфп в желчном пузыре на билисцинтиграммах в течение 4 часов свидетельствует в пользу	4-острого холецистита	Стандарты лучевой терапии / под ред. А. Д. Каприна, А. А. Костина, Е. В. Хмелевского. - Москва : ГЭОТАР-Медиа, 2020. - 384 с. : ил. - (Библиотека

			<p>врача-специалиста). - 384 с. - ISBN 978-5-9704-5581-4. - Текст : электронный // ЭБС "Консультант врача". - URL: https://www.rosmelib.ru/book/ISBN9785970455814.html . - Режим доступа : по подписке.</p>
6	<p>Отношение счета над печенью к счету над селезенкой при скинтиграфии с ^{99m}Tc-коллоидом в норме составляет</p>	3-6,5 - 7,0	<p>Лучевая терапия (радиотерапия) / Г. Е. Труфанов [и др.] ; под ред. Г. Е. Труфанова - Москва : ГЭОТАР-Медиа, 2018. - 208 с. - ISBN 978-5-9704-4420-7. - Текст : электронный // ЭБС "Консультант врача".- URL: https://www.rosmelib.ru/book/ISBN9785970444207.html . - Режим доступа : по подписке.</p>
7	<p>Увеличение времени максимального накопления рфп печенью (tmax) при скинтиграфии гепатобилиарной системы свидетельствует о нарушении _____ функции печени</p>	3-погложительной	<p>Климанов, В. А. Радиобиологическое и дозиметрическое планирование лучевой и радионуклидной</p>

			<p>терапии : учебное пособие / В. А. Климанов. — Москва : НИЯУ МИФИ, [б. г.]. — Часть 1 : Радиобиологические основы лучевой терапии. Радиобиологическое и дозиметрическое планирование дистанционной лучевой терапии пучками тормозного и гамма-излучения и элект — 2011. — 500 с. — ISBN 978-5-7262-1490-0. — Текст : электронный // Лань : электронно-библиотечная система. — URL: https://e.lanbook.com/book/75875. — Режим доступа: для авториз. пользователей.</p>
8	Показанием к пэт/кт с 18f-фторидом при раке желчного пузыря является диагностика метастазов в	1-кости	<p>Завадовская, В. Д. Лучевая терапия : учебное пособие / В. Д. Завадовская, А. П. Куражов, И. Б. Пыжова. —</p>

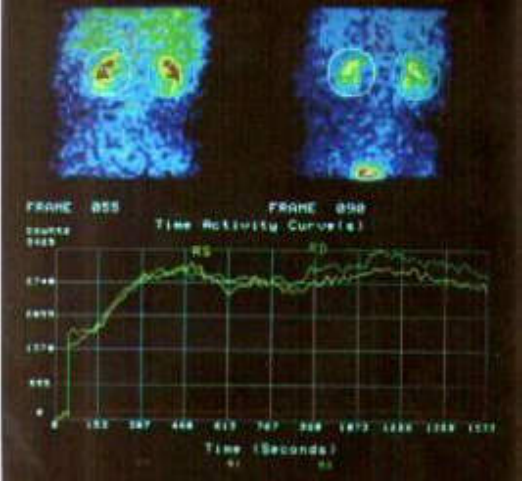
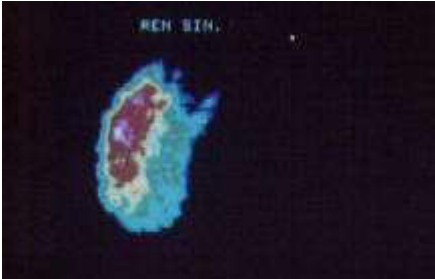
			<p>Томск : СибГМУ, 2013. — 104 с. — Текст : электронный // Лань : электронно- библиотечная система. — URL: https://e.lanbook.com/book/105880. — Режим доступа: для авториз. пользователей.</p>
9	Показанием к выполнению пЭТ/КТ с ¹⁸ F-FDG при холангиоцеллюлярном раке является	4-оценка распространенности опухолевого процесса	<p>Лучевая терапия после органосохраняющих операций по поводу рака молочной железы I–IIa стадий : учебное пособие / сост.: И. А. Гладилина [и др.]. — Москва : РНИМУ им. Н.И. Пирогова, 2018. — 52 с. — ISBN 978-5-88458-355-9. — Текст : электронный // Лань : электронно-библиотечная система. — URL: https://e.lanbook.com/book/175224. — Режим доступа: для</p>

			авториз. пользователей.
10	Расчет индекса печеночного захвата (ипз) при гепатосцинтиграфии с ^{99m} Tc-технефитом происходит по формуле (где крп – коэффициент ретенции в печени, крк – коэффициент ретенции в крови)	3-ИПЗ=КРП:КРК	

Задания открытого типа

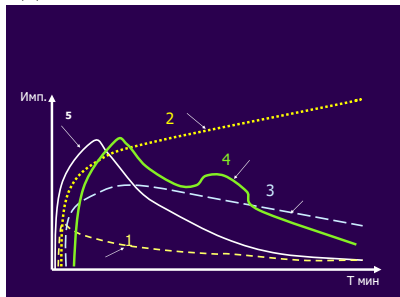
	Содержание задания	Правильный ответ	Источник
Дайте развернутый ответ			
1.	<p>Пациент 52 лет, с диагнозом ЗНО предстательной железы направлен на сцинтиграфию костей. Какой РФП будет использоваться для исследования костей? Через какое время после введения пирфотеха можно начинать сканирование? Какая активность препарата должна быть на исследование для взрослого? Какова эквивалентная поглощенная доза одного исследования при учете активности препарата введенного пациенту в размере 500 МБк?</p>	<p>Сцинтиграфия с пирфотех (^{99m}Tc-Рур). Через 3 часа после введения пирфотеха можно начинать сканирование. Активность препарата должна быть на исследование- 450-550 МБк. Эквивалентная поглощенная доза одного исследования при учете активности препарата введенного пациенту в размере 500 МБк - 2,9 мЗв.</p>	<p>Радионуклидные и биохимические методы оценки функционального риска почечной и печеночной недостаточности : монография / под ред. А. В. Кашкадаевой, Н. Е. Кушлинского, И. С. Стилиди. - Москва : Проспект, 2023. - 616 с. - ISBN 978-5-392-37876-0. - Текст : электронный // ЭБС "Консультант студента" : [сайт]. - URL: https://www.studentlibrary.ru/book/ISBN9785392378760.html . - Режим доступа : по подписке.</p>

2.	<p>Больной Н., 66 лет. Предварительный диагноз/анамнез: Рак селезеночного угла ободочной кишки, T4N1MO. 02.2016 - левосторонняя гемиколэктомия с формированием трансверзосигмоидного анастомоза; 05.2016 - лапаротомия с иссечением послеоперационного рубца. Адьювантная ХТ 6 курсов FOLFOX 10.2016 последний курс.</p> <p>Цель исследования: Оценка эффективности проведенного лечения.</p> <p>Выполнено: ПЭТ-исследование проведено через 60 минут после введения РФП, область сканирования - от наружных слуховых проходов до границы верхней и средней трети бедра. Артефактов не выявлено. Отмечается единичный очаг в правой доле щитовидной железы размером 10 мм с умеренной гиперфиксацией РФП SUV_{max} 3,1</p> <p>Отмечается физиологическое повышенное накопление РФП в видимой части головного мозга, слюнных железах, умеренное в лимфоидном глоточном кольце. Очагов патологической гиперфиксации РФП и патологических изменений не выявлено. Слюнные железы симметричные, без патологии. Лимфоузлы не увеличены. В костях скелета и мягких тканях патологического накопления РФП не отмечено.</p> <p>Сформулируйте заключение.</p>	<p>Заключение:</p> <p>Единичный гиперметаболический очаг в правой доле щитовидной железы размером - может соответствовать активной аденоме, либо злокачественному заболеванию.</p> <p>Очагов патологической гиперфиксации РФП и патологических изменений, характерных для рецидива основного заболевания, регионарных и отдаленных метастазов, не выявлено.</p>	<p>Диагностика и лечение злокачественных лимфом / Д. Т. Арыбжанов, Д. Р. Исаметов, Ш. Р. Кыргалин, Ш. Х. Ганцев. - Москва : ГЭОТАР-Медиа, 2024. - 168 с. - ISBN 978-5-9704-8091-5, DOI: 10.33029/9704-8091-5-DTM-2024-1-168. - Текст : электронный // ЭБС "Консультант студента" : [сайт]. URL: https://www.studentlibrary.ru/book/ISBN9785970480915.html . - Режим доступа: по подписке. - Текст: электронный</p>
3	<p>Пациентка 45 лет. Жалобы на боли в поясничной области, дизурические нарушения, отеки ног. В анамнезе хронический двусторонний пиелонефрит, частые обострения.</p> <p>Выполнена динамическая сцинтиграфия почек с ^{99m}Tc-пентатехом (ДТПА).</p> <p>Опишите представленные сцинтиграммы. Сформулируйте заключение</p>	<p>Заключение:</p> <p>Нарушение кровоснабжения</p>	<p>Современная лекарственная терапия злокачественных опухолей и оценка ее эффективности : руководство для врачей / под ред. В. М.</p>

			<p>Моисеенко. - Москва : ГЭОТАР- Медиа, 2023. - 96 с. - ISBN 978- 5-9704-7787-8, DOI: 10.33029/9704- 7787-8-SLT- 2023-1-96. - Текст : электронный // ЭБС "Консультант студента" : [сайт]. URL: https://www.studentlibrary.ru/book/ISBN9785970477878.html . - Режим доступа: по подписке.</p>
4	<p>Пациент 57 лет. Жалобы на тянущие постоянные боли в левой поясничной области, дизурические нарушения, потерю аппетита, похудение, выраженную слабость.</p> <p>Выполнена статическая сцинтиграфия почек с ^{99m}Tc-технемом (ДМСА). На сцинтиграмме определяется только левая почка, обычно расположенная. Накопление РФП левой почкой достаточно интенсивное, его распределение диффузно неравномерное, в верхнем полюсе определяется дефект накопления радионуклида.</p> <p>Сформулируйте заключение.</p> 	<p>Очаговое поражение верхнего полюса левой почки. Правая почка не определяется.</p>	<p>Каприн, А. Д. Д. Терапевтическая радиология : национальное руководство / под ред. А. Д. Каприн, Ю. С. Мардынского. - Москва : ГЭОТАР- Медиа, 2019. - 704 с. : ил. - 704 с. - ISBN 978-5-9704-5128-1. - Текст : электронный // ЭБС "Консультант студента" : [сайт]. - URL: https://www.studentlibrary.ru/boo</p>

5

Представлены основные типы изменений ренограмм при нарушении функции почек и норма. Укажите типы и нарушения функции при каждом типе.



1 – афункциональный тип - кривая имеет вид прямой линии с маленькой амплитудой без дифференциации на сегменты и является свидетельством отсутствия в почке функционирующей паренхимы при отсутствии секреторно-выделительной функции почки.

2 – обструктивный тип - изменения касаются только 3-й фазы ренографической кривой, характеризующей непроходимость в зоне верхних мочевых путей. При этом кривая носит постоянно восходящий характер; обструктивный (нарушен в основном отток мочи из почки) при мочекаменной болезни, структуре мочеточника, опухоли малого таза, туберкулезе мочеполовой системы и др., когда имеется обструкция мочевыводящих путей;

3- гипоиностенурический (гипофункциональный) тип - разновидность паренхиматозного типа, характеризуется малой амплитудой и встречается при первично или вторично сморщенной почке. Данный тип кривой указывает на функциональную

Стандарты
лучевой терапии
/ под ред. А. Д.
Каприна, А. А.
Костина, Е. В.
Хмелевского. -
Москва :
ГЭОТАР-
Медиа, 2020. -
384 с. : ил. -
(Библиотека
врача-
специалиста). -
384 с. - ISBN
978-5-9704-
5581-4. - Текст :
электронный //
ЭБС
"Консультант
врача". - URL:
<https://www.rosmedlib.ru/book/ISBN9785970455814.html> . - Режим
доступа : по
подписке.

		<p>неполноценность почки. 4 – рефлюксный тип - разновидность паренхиматозного типа, характеризуется наличием двух- или трехволнового экскреторного сегмента. Такой тип кривой встречается при мочеточниково-лоханочных и пузырно-мочеточниковых рефлюксах высокой интенсивности 5 - норма</p>	
--	--	---	--

ОПК-7 Способен проводить анализ медико-статистической информации, вести медицинскую документацию и организовывать деятельность находящегося в распоряжении медицинского персонала

Задания закрытого типа

	Содержание задания	Правильный ответ	Источник
Выберите правильный ответ			
1.	Радиоизотопы с периодом полураспада в несколько минут называют	2-ультракороткоживущими	Радионуклидные и биохимические методы оценки функционального риска почечной и печеночной недостаточности : монография / под ред. А. В. Кашкадаевой, Н. Е. Кушлинского, И. С. Стилиди. - Москва : Проспект, 2023. - 616 с. - ISBN 978-5-392-37876-0. - Текст : электронный //

			<p>ЭБС "Консультант студента" : [сайт]. - URL: https://www.studentlibrary.ru/book/ISBN9785392378760.html . - Режим доступа : по подписке.</p>
2.	Для сцинтиграфии с мечеными эритроцитами проводят раздельное введение	З-пирфотеха и ^{99m} Tc-пертехнетата	<p>Диагностика и лечение злокачественных лимфом / Д. Т. Арыбжанов, Д. Р. Исаметов, Ш. Р. Кыргалин, Ш. Х. Ганцев. - Москва : ГЭОТАР-Медиа, 2024. - 168 с. - ISBN 978-5-9704-8091-5, DOI: 10.33029/9704-8091-5-DTM-2024-1-168. - Текст : электронный // ЭБС "Консультант студента" : [сайт]. URL: https://www.studentlibrary.ru/book/ISBN9785970480915.html . - Режим доступа: по подписке. - Текст: электронный</p>
3	После проведения радиологического исследования ускорить выведение изотопа из организма пациента можно с помощью	З-гидратации и приема диуретиков	<p>Современная лекарственная терапия</p>

			<p>злокачественных опухолей и оценка ее эффективности : руководство для врачей / под ред. В. М. Моисеенко. - Москва : ГЭОТАР-Медиа, 2023. - 96 с. - ISBN 978-5-9704-7787-8, DOI: 10.33029/9704-7787-8-SLT-2023-1-96. - Текст : электронный // ЭБС "Консультант студента" : [сайт]. URL: https://www.studentlibrary.ru/book/ISBN9785970477878.html . - Режим доступа: по подписке.</p>
4	Способом введения ^{68}Ga -DOTA-нос в организм человека является	4-внутривенный	<p>Каприн, А. Д. Терапевтическая радиология : национальное руководство / под ред. А. Д. Каприна, Ю. С. Мардынского. - Москва : ГЭОТАР-Медиа, 2019. - 704 с. : ил. - 704 с. - ISBN 978-5-9704-5128-1. - Текст :</p>

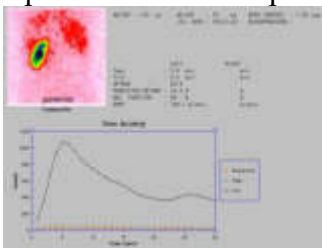
			электронный // ЭБС "Консультант студента" : [сайт]. - URL: https://www.studentlibrary.ru/book/ISBN9785970451281.html
5	Симметричное повышенное накопление 18f-фдг в проекции голосовых связок считают	3-физиологическим	Стандарты лучевой терапии / под ред. А. Д. Каприна, А. А. Костина, Е. В. Хмелевского. - Москва : ГЭОТАР-Медиа, 2020. - 384 с. : ил. - (Библиотека врача-специалиста). - 384 с. - ISBN 978-5-9704-5581-4. - Текст : электронный // ЭБС "Консультант врача". - URL: https://www.rosmelib.ru/book/ISBN9785970455814.html . - Режим доступа : по подписке.
6	Радионуклид 68ga может быть использован для метки	1-ПСМА-ингибиторов и DOTA-пептидов	Лучевая терапия (радиотерапия) / Г. Е. Труфанов [и др.] ; под ред. Г. Е. Труфанова - Москва : ГЭОТАР-Медиа, 2018. - 208 с. - ISBN

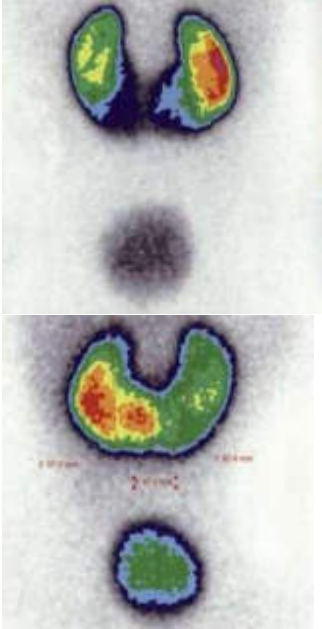
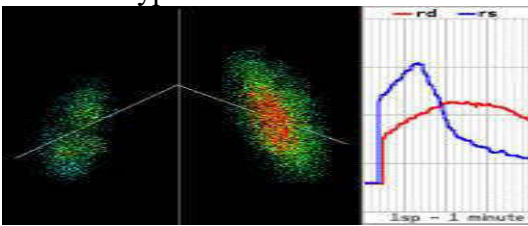
			<p>978-5-9704-4420-7. - Текст : электронный // ЭБС "Консультант врача".- URL: https://www.rosmedlib.ru/book/ISBN/N9785970444207.html . - Режим доступа : по подписке.</p>
7	Минимальная доза излучения, вызывающая развитие хронической лучевой болезни, составляет (в гр)	1-1,5	<p>Климанов, В. А. Радиобиологическое и дозиметрическое планирование лучевой и радионуклидной терапии : учебное пособие / В. А. Климанов. — Москва : НИЯУ МИФИ, [б. г.]. — Часть 1 : Радиобиологические основы лучевой терапии. Радиобиологическое и дозиметрическое планирование дистанционной лучевой терапии пучками тормозного и гамма-излучения и элек — 2011. — 500 с. — ISBN 978-5-7262-1490-0. — Текст :</p>

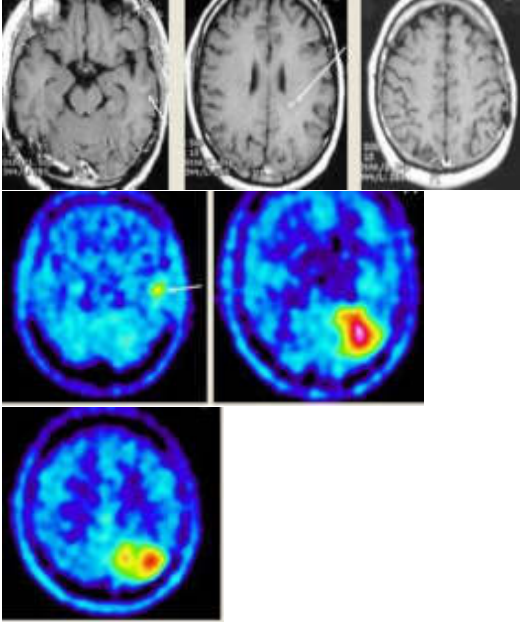
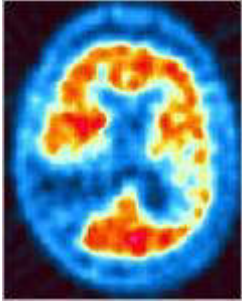
			<p>электронный // Лань : электронно-библиотечная система. — URL: https://e.lanbook.com/book/75875. — Режим доступа: для авториз. пользователей.</p>
8	Пределы эффективных доз облучения для персонала группы в равны	1-1/4 значений для персонала группы А	<p>Завадовская, В. Д. Лучевая терапия : учебное пособие / В. Д. Завадовская, А. П. Куражов, И. Б. Пыжова. — Томск : СибГМУ, 2013. — 104 с. — Текст : электронный // Лань : электронно-библиотечная система. — URL: https://e.lanbook.com/book/105880. — Режим доступа: для авториз. пользователей.</p>
9	Определение экспозиционной дозы связано с эффектами	1-ионизации воздуха под действием излучения	<p>Лучевая терапия после органосохраняющих операций по поводу рака молочной железы I–II стадий : учебное пособие / сост.:</p>

			И. А. Гладилина [и др.]. — Москва : РНИМУ им. Н.И. Пирогова, 2018. — 52 с. — ISBN 978-5-88458-355-9. — Текст : электронный // Лань : электронно-библиотечная система. — URL: https://e.lanbook.com/book/175224 . — Режим доступа: для авториз. пользователей.
10	Основным направлением медицины при котором используют пэт/кт с 13п-аммонием является	1-кардиология	

Задания открытого типа

	Содержание задания	Правильный ответ	Источник
	Дайте развернутый ответ		
1.	<p>Пациент Д., 51 год. Жалобы на выраженные приступообразные боли в правой поясничной области. В анамнезе – уролитиаз. Сцинтиграфия почек: регистрируется обтурационный тип динамической кривой «активность-время» с области правой почки.</p> 	<p>Заключение: резко выраженные нарушения экскреторной функции правой почки (блок правой почки), секреторно-экскреторная функция левой почки в пределах нормы.</p>	

<p>2.</p>	<p>Пациентка 26 лет. В анамнезе хронический пиелонефрит с частыми обострениями. Направлена на радиоизотопное исследование. Выполнена статическая сцинтиграфия почек. Сформируйте заключение.</p> 	<p>Подковообразная почка. Снижение функциональной активности почечной паренхимы ее левой половины</p>	
<p>3</p>	<p>Больной М. 44 лет. Диагноз : хронический двусторонний пиелонефрит с частыми обострениями. Оцените функциональное состояние почек, сформулируйте заключение по данным радиоизотопного исследования. Радиоренограмма с ¹³¹I-гиппураном</p> 	<p>Левая почка – норма. Нарушение секреторной и экскреторной функции правой почки. Острый пиелонефрит правой почки.</p>	
<p>4</p>	<p>Пациентка М., 56 лет. Через 6 мес. после удаления глиобластомы левой височной доли на контрольной МРТ нечетко определяются два мелких очага контрастирования неясного генеза. Выполнена ПЭТ с ¹¹C-метионином. Сформируйте заключение.</p>	<p>Заключение. Регистрируется повышенное накопление РФП, которое четко визуализирует начальный продолженный рост опухоли в зоне операции и крупный очаг</p>	

	<p style="text-align: center;">МРТ</p> <p style="text-align: center;">ПЭТ</p> 	<p>отсева опухоли в теменной доле. Рецидив глиобластомы.</p>	
<p>5</p>	<p>Пациент М., 61 года. Доставлен в приемной покой с предварительным диагнозом: опухоль головного мозга (mts)? Ишемический инсульт? Из анамнеза: Два года назад – оперативное лечение по поводу рака мочевого пузыря. Три недели назад стал отмечать головокружение, кратковременные потерю сознания, снижение зрения. Два часа назад – потеря сознания, онемение левой руки, невнятная речь.</p> <p>Выполнена ОФЭКТ головного мозга с ^{99m}Tc-эксаметазимом. Представлены поперечные сканы. Сформулируйте заключение.</p> 	<p>Заключение: снижение мозгового кровотока в правом полушарии головного мозга.. Ишемический инсульт.</p>	

ОПК-8 Способен участвовать в оказании неотложной медицинской помощи при состояниях, требующих срочного медицинского вмешательства

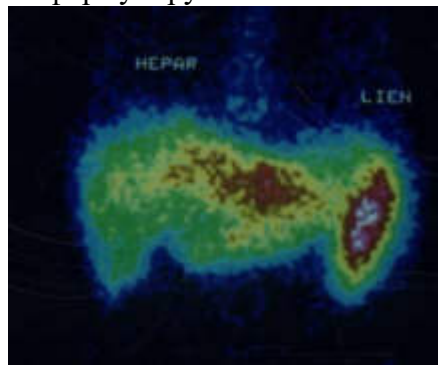
Задания закрытого типа

	Содержание задания	Правильный ответ	Источник
Выберите правильный ответ			
1.	Отказ в предоставлении средствам массовой информации сведений возможен, если они содержат	3 - врачебную тайну	
2.	Для получения первичной медико-санитарной помощи гражданин может выбирать медицинскую организацию ___ в год	1 - 1 раз	
3	Одним из основных принципов охраны здоровья является	2-недопустимость отказа в оказании медицинской помощи	
4	Медицинские работники имеют право на	1-стимулирование труда в соответствии со спецификой и сложностью работы	
5	Полис обязательного медицинского страхования имеет силу	4-на всей территории российской федерации	
6	Внесение должностным лицом заведомо ложных сведений в официальный документ является	3-служебным подлогом	
7	Активность радионуклида определяется	4-числом распадов ядер атома в единицу времени	
8	В лабораториях радиоизотопной диагностики большинство радиодиагностических аппаратов настроено на регистрацию	4- гамма-излучения	
9	Основное отличие однофотонной эмиссионной компьютерной томографии совмещенной с рентгеновской компьютерной томографией от планарной сцинтиграфии заключается в	4-получении функциональных и анатомических изображений	
10	Интервал времени, характеризующийся как «перфузионная или тканевая» (blood pool) фаза при проведении трехфазной сцинтиграфии с ^{99m} Tc-пирофосфатом, составляет	2- 2-10 минут	

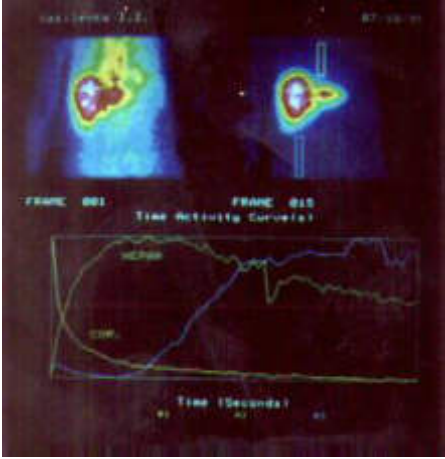
Задания открытого типа

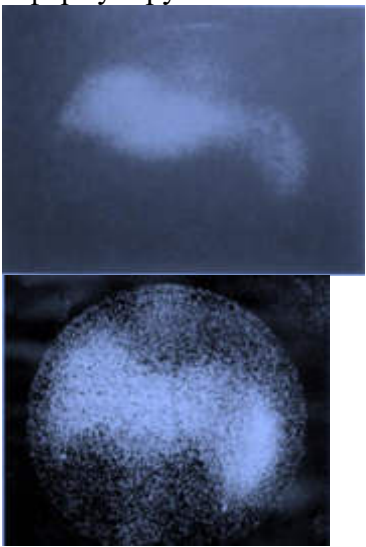
	Содержание задания	Правильный ответ	Источник
Дайте развернутый ответ			
1.	<p>В радиоизотопной лаборатории онкодиспансера работают с бета-излучающими изотопами. С 250 см² поверхности пола лаборатории произведён смыв. После радиометрического исследования обнаружена радиоактивная загрязнённость смыва, равная 5,510 частиц/мин.</p> <p>1. Дайте заключение по уровню загрязнения поверхности пола в лаборатории.</p> <p>2. Перечислите методы дезактивации зараженной поверхности.</p> <p>3. В каком случае результаты очистки загрязненной поверхности признают удовлетворительными?</p>	<p>1. Удельная загрязнённость поверхности пола в радиоизотопной лаборатории 2200 част/мин/см² (5,5 x 10⁵:250) превышает допустимый уровень общего радиоактивного загрязнения данной поверхности бета-активными нуклидами, так как в норме этот показатель не должен превышать 2000 част/мин/см².</p> <p>2. Помещение нуждается в дезактивации. Для этой цели могут использоваться: поверхностно-активные вещества (жировое мыло, моющие порошки), комплексобразующие соединения (полифосфаты, лимонная и щавелевая кислоты и их соли и др.). В случае, когда радиоактивные вещества имеют химическую связь с материалом поверхности пола - минеральные кислоты (НО, Н₂SO₄ и др.) и окислители (KMnO₄, H₂O₂ и др.).</p> <p>3. Результаты очистки загрязненной поверхности пола признают удовлетворительными, если повторное</p>	<p>Радионуклидные и биохимические методы оценки функционального риска почечной и печеночной недостаточности : монография / под ред. А. В. Кашкадаевой, Н. Е. Кушлинского, И. С. Стилиди. - Москва : Проспект, 2023. - 616 с. - ISBN 978-5-392-37876-0. - Текст : электронный // ЭБС "Консультант студента" : [сайт]. - URL: https://www.studentlibrary.ru/book/ISBN9785392378760.html . - Режим доступа : по подписке.</p>

		измерение дает результат, не превышающий норматива. В противном случае проводят повторную обработку.	
2.	<p>Пациент 54 года. Жалобы на тяжесть справа в боку и тупые болевые ощущения, урчание и вздутие в животе, снижение аппетита, тошнота похудение, сонливостью в дневные часы, в ночные — бессонница, парестезии, судороги в голених. В последняя время появились отеки ног и языка, зуд кожи. Биохимический анализ крови: повышение АСТ, АЛТ, щелочной фосфотазы, ГГТ, завышен уровень билирубина, гипоальбуминемия.</p> <p>Выполнена статическая сцинтиграфия печени с ^{99m}Tc-технефитом: Неравномерное распределение и снижение накопления РФП в области печени. Резкое увеличение накопления РФП в области селезенки и ее размеров. Увеличение накопления РФП в костном мозге.</p> <p>Сформулируйте заключение.</p>	Радиодиагностические признаки цирроза печени.	<p>Диагностика и лечение злокачественных лимфом / Д. Т. Арыбжанов, Д. Р. Исаметов, Ш. Р. Кзыргалин, Ш. Х. Ганцев. - Москва : ГЭОТАР-Медиа, 2024. - 168 с. - ISBN 978-5-9704-8091-5, DOI: 10.33029/9704-8091-5-DTM-2024-1-168. - Текст : электронный // ЭБС "Консультант студента" : [сайт]. URL: https://www.studentlibrary.ru/book/ISBN9785970480915.html . - Режим доступа: по подписке. - Текст: электронный</p>
3	<p>Пациентка 51 года. Жалобы на высокую температуру до 39.8 °. Выраженную слабость, повышенное потоотделение, вздутие живота, разлитой болевой синдром в области живота.</p>	Абсцесс печени	Современная лекарственная терапия злокачественных



	<p>Выполнено ПЭТ с РФП 18ФДГ. Отмечается высокий уровень захвата кольцевидной формы в образовании в сравнении с фоном (SUVratio=4.1); Сформулируйте заключение.</p> 		<p>х опухолей и оценка ее эффективности : руководство для врачей / под ред. В. М. Моисеенко. - Москва : ГЭОТАР-Медиа, 2023. - 96 с. - ISBN 978-5-9704-7787-8, DOI: 10.33029/9704-7787-8-SLT-2023-1-96. - Текст : электронный // ЭБС "Консультант студента" : [сайт]. URL: https://www.studentlibrary.ru/book/ISBN9785970477878.html . - Режим доступа: по подписке.</p>
4	<p>Пациентка 56 лет. Жалобы на тянущие боли в животе, усиливающие после приема пищи, тошноту, чувство вздутия живота. При ультразвуковом исследовании отмечается густое «замаскообразное» содержимое в желчном пузыре, умеренное расширение холедоха до 7мм, конкременты не визуализируются.</p> <p>Выполнена динамическая гепатобилисцинтиграфия с 99mTc-бромезида. Неравномерное снижение распределения РФП преимущественно в области правой доли печени. Существенное нарушение функции гепатоцитов: увеличение времени максимального накопления РФП (Tmax 19 мин), увеличение “плато” (уменьшение</p>	<p>Признаки холестаза.</p>	<p>Каприн, А. Д. Терапевтическая радиология : национальное руководство / под ред. А. Д. Каприна, Ю. С. Мардынского. - Москва : ГЭОТАР-Медиа, 2019. - 704 с. : ил. - 704 с. - ISBN 978-5-9704-5128-1. - Текст : электронный //</p>

	<p>скорости выведения РФП). Сформулируйте заключение.</p> 		<p>ЭБС "Консультант студента" : [сайт]. - URL: https://www.studentlibrary.ru/book/ISBN9785970451281.html</p>
<p>5</p>	<p>Больной А., 49 лет. Доставлен с жалобами на слабость, тошноту, рвоту, отсутствие аппетита, головную боль, сонливость. Из анамнеза: болен около 6 лет, когда после перенесенного вирусного гепатита сохранялась слабость, тошнота. Диету не соблюдал, злоупотреблял алкоголем. Ухудшение около 1,5 месяцев, когда стал отмечать выраженное похудание, увеличение живота, последнюю неделю беспокоит рвота, понос. Объективно: состояние тяжелое, кахексия. Кожные покровы бледные, желтушные, малиновый язык. АД 100/60 мм.рт.ст. Живот увеличен в размерах, видны стрии вокруг пупка, расширенные подкожные вены на боковых поверхностях живота. Размеры печени -11 x 10 x 9 см, печень плотная, бугристая. Общий анализ крови: Эр. - 2,8 x 10¹²/л, Лейк. - 3,2 x 10⁹/л, тромб. – 96 x 10⁶/л, Нв - 94 г/л, СОЭ - 20 мм/час. Биохимический анализ крови: билирубин- 80 ммоль/л, непрямой - 60 мкмоль/л, прямой -20 мкмоль/л, общий белок - 52 г/л, АСАТ – 0,8 мкмоль/л, АЛАТ – 1,0 мкмоль/л. При ультразвуковом исследовании отмечается повышение эхогенности и неоднородная структура печеночной паренхимы с наличие узлов, регистрируется расширенная пупочная вена</p>	<p>Цирроз печени вирусной этиологии, активный, декомпенсированный. Портальная гипертензия III стадии</p>	<p>Стандарты лучевой терапии / под ред. А. Д. Каприна, А. А. Костина, Е. В. Хмелевского. - Москва : ГЭОТАР-Медиа, 2020. - 384 с. : ил. - (Библиотека врача-специалиста). - 384 с. - ISBN 978-5-9704-5581-4. - Текст : электронный // ЭБС "Консультант врача". - URL: https://www.rosmedlib.ru/book/ISBN9785970455814.html . - Режим доступа : по подписке.</p>

	<p>Выполнена сцинтиграфия печени. Отмечается активное включение РФП в селезенку и костный мозг (симптом «парящей птицы»). Сформулируйте заключение.</p> 		
--	---	--	--

УК-1 Способен критически и системно анализировать, определять возможности и способы применения достижения в области медицины и фармации в профессиональном контексте

Задания закрытого типа

	Содержание задания	Правильный ответ	Источник
	Выберите правильный ответ		
1.	Радиоизотопы с периодом полураспада в несколько минут называют	2-ультракороткоживущими	Радионуклидные и биохимические методы оценки функционального риска почечной и печеночной недостаточности : монография / под ред. А. В. Кашкадаевой, Н. Е. Кушлинского, И. С. Стилиди. - Москва : Проспект, 2023. - 616 с. - ISBN 978-5-392-37876-0. - Текст : электронный //

			<p>ЭБС "Консультант студента" : [сайт]. - URL: https://www.studentlibrary.ru/book/ISBN9785392378760.html . - Режим доступа : по подписке.</p>
2.	Для сцинтиграфии с мечеными эритроцитами проводят раздельное введение	3-пирфотеха и ^{99m} Tc-пертехнетата	<p>Диагностика и лечение злокачественных лимфом / Д. Т. Арыбжанов, Д. Р. Исаметов, Ш. Р. Кыргалин, Ш. Х. Ганцев. - Москва : ГЭОТАР-Медиа, 2024. - 168 с. - ISBN 978-5-9704-8091-5, DOI: 10.33029/9704-8091-5-DTM-2024-1-168. - Текст : электронный // ЭБС "Консультант студента" : [сайт]. URL: https://www.studentlibrary.ru/book/ISBN9785970480915.html . - Режим доступа: по подписке. - Текст: электронный</p>
3	После проведения радиологического исследования ускорить выведение изотопа из организма пациента можно с помощью	3-гидратации и приема диуретиков	<p>Современная лекарственная терапия</p>

			<p>злокачественных опухолей и оценка ее эффективности : руководство для врачей / под ред. В. М. Моисеенко. - Москва : ГЭОТАР-Медиа, 2023. - 96 с. - ISBN 978-5-9704-7787-8, DOI: 10.33029/9704-7787-8-SLT-2023-1-96. - Текст : электронный // ЭБС "Консультант студента" : [сайт]. URL: https://www.studentlibrary.ru/book/ISBN9785970477878.html . - Режим доступа: по подписке.</p>
4	Способом введения ⁶⁸ Ga-dotanoc в организм человека является	4-внутривенный	<p>Каприн, А. Д. Терапевтическая радиология : национальное руководство / под ред. А. Д. Каприна, Ю. С. Мардынского. - Москва : ГЭОТАР-Медиа, 2019. - 704 с. : ил. - 704 с. - ISBN 978-5-9704-5128-1. - Текст :</p>

			электронный // ЭБС "Консультант студента" : [сайт]. - URL: https://www.studentlibrary.ru/book/ISBN9785970451281.html
5	Симметричное повышенное накопление 18f-фдг в проекции голосовых связок считают	3-физиологическим	Стандарты лучевой терапии / под ред. А. Д. Каприна, А. А. Костина, Е. В. Хмелевского. - Москва : ГЭОТАР-Медиа, 2020. - 384 с. : ил. - (Библиотека врача-специалиста). - 384 с. - ISBN 978-5-9704-5581-4. - Текст : электронный // ЭБС "Консультант врача". - URL: https://www.rosmelib.ru/book/ISBN9785970455814.html . - Режим доступа : по подписке.
6	Радионуклид 68ga может быть использован для метки	1-ПСМА-ингибиторов и DOTA-пептидов	Лучевая терапия (радиотерапия) / Г. Е. Труфанов [и др.] ; под ред. Г. Е. Труфанова - Москва : ГЭОТАР-Медиа, 2018. - 208 с. - ISBN

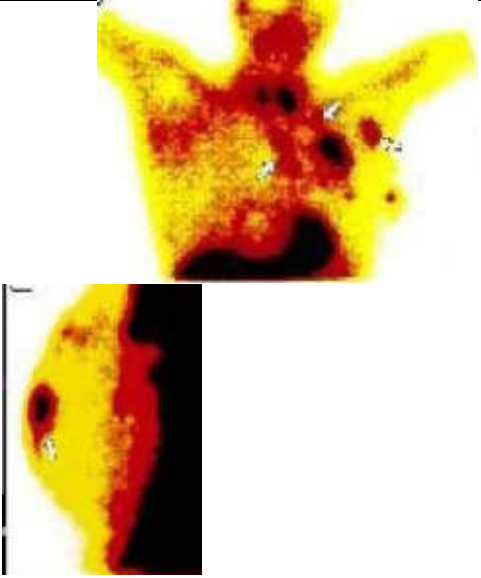
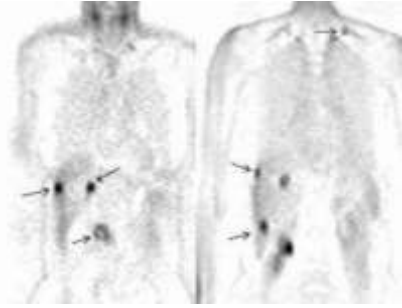
			<p>978-5-9704-4420-7. - Текст : электронный // ЭБС "Консультант врача".- URL: https://www.rosmedlib.ru/book/ISBN/N9785970444207.html . - Режим доступа : по подписке.</p>
7	Минимальная доза излучения, вызывающая развитие хронической лучевой болезни, составляет (в гр)	1-1,5	<p>Климанов, В. А. Радиобиологическое и дозиметрическое планирование лучевой и радионуклидной терапии : учебное пособие / В. А. Климанов. — Москва : НИЯУ МИФИ, [б. г.]. — Часть 1 : Радиобиологические основы лучевой терапии. Радиобиологическое и дозиметрическое планирование дистанционной лучевой терапии пучками тормозного и гамма-излучения и элек — 2011. — 500 с. — ISBN 978-5-7262-1490-0. — Текст :</p>

			<p>электронный // Лань : электронно-библиотечная система. — URL: https://e.lanbook.com/book/75875. — Режим доступа: для авториз. пользователей.</p>
8	Пределы эффективных доз облучения для персонала группы в равны	1-1/4 значений для персонала группы А	<p>Завадовская, В. Д. Лучевая терапия : учебное пособие / В. Д. Завадовская, А. П. Куражов, И. Б. Пыжова. — Томск : СибГМУ, 2013. — 104 с. — Текст : электронный // Лань : электронно-библиотечная система. — URL: https://e.lanbook.com/book/105880. — Режим доступа: для авториз. пользователей.</p>
9	Определение экспозиционной дозы связано с эффектами	1-ионизации воздуха под действием излучения	<p>Лучевая терапия после органосохраняющих операций по поводу рака молочной железы I–II стадий : учебное пособие / сост.:</p>


			И. А. Гладилина [и др.]. — Москва : РНИМУ им. Н.И. Пирогова, 2018. — 52 с. — ISBN 978-5-88458-355-9. — Текст : электронный // Лань : электронно-библиотечная система. — URL: https://e.lanbook.com/book/175224 . — Режим доступа: для авториз. пользователей.
10	Основным направлением медицины при котором используют пэт/кт с 13п-аммонием является	1-кардиология	

Задания открытого типа

	Содержание задания	Правильный ответ	Источник
	Дайте развернутый ответ		
1.	Пациентка Е, 45 лет с подозрением на рак молочной железы. Представлена сцинтиграмма обзорной в передней проекции и сцинтиграмма левой молочной железы. Сформулируйте заключение.	Очаговое накопление РФП в левой молочной железе, в левой подмышечной, подключичной области и в проекции внутригрудных лимфоузлов слева (метастатически измененные лимфоузлы)	Радионуклидные и биохимические методы оценки функционального риска почечной и печеночной недостаточности : монография / под ред. А. В. Кашкадаевой, Н. Е. Кушлинского, И. С. Стилиди. -

			<p>Москва : Проспект, 2023. - 616 с. - ISBN 978-5-392- 37876-0. - Текст : электронный // ЭБС "Консультант студента" : [сайт]. - URL: https://www.stud entlibrary.ru/boo k/ISBN97853923 78760.html . - Режим доступа : по подписке.</p>
2.	<p>Пациентка 49 лет. Диагноз: рак поджелудочной железы. Проведено оперативное лечение, лучевая терапия. Проведена позитронно эмиссионная томография с ¹⁸F-ФДГ .</p> <p>Опишите представленные томограммы среза на уровне головки поджелудочной железы и среза на уровне почки.</p> 	<p>. Множественны е очаги гиперфиксации ¹⁸F-ФДГ у пациента с аденокарциномой головки поджелудочной железы и метастазами опухоли Срез на уровне головки поджелудочной железы. Очаг накопления РФП на уровне головки поджелудочной железы - опухоль головки и два очага накопления РФП в печени (метастазы). Срез на уровне почки. Три очага накопления РФП в печени (метастазы) и очаг накопления РФП в надключичный лимфатический узел (метастаз.)</p>	<p>Диагности ка и лечение злокачественны х лимфом / Д. Т. Арыбжанов, Д. Р. Исаметов, Ш. Р. Кыргалин, Ш. Х. Ганцев. - Москва : ГЭОТАР- Медиа, 2024. - 168 с. - ISBN 978-5-9704- 8091-5, DOI: 10.33029/9704- 8091-5-DTM- 2024-1-168. - Текст : электронный // ЭБС "Консультант студента" : [сайт]. URL: https://www.stud entlibrary.ru/boo k/ISBN97859704 80915.html . - Режим доступа: по подписке. -</p>

			Текст: электронный
3	Относительная глубинная доза гамма-излучения - это	3. отношение дозы излучения на некоторой глубине к дозе в максимуме ионизации 4. отношение дозы излучения на некоторой глубине в теле к дозе на глубине 15 см	Современная лекарственная терапия злокачественных опухолей и оценка ее эффективности : руководство для врачей / под ред. В. М. Моисеенко. - Москва : ГЭОТАР-Медиа, 2023. - 96 с. - ISBN 978-5-9704-7787-8, DOI: 10.33029/9704-7787-8-SLT-2023-1-96. - Текст : электронный // ЭБС "Консультант студента" : [сайт]. URL: https://www.studentlibrary.ru/book/ISBN9785970477878.html . - Режим доступа: по подписке.
4	Карта изодоз дистанционного пучка гамма-излучения - это	1.распределение процентных глубинных доз по всему сечению пучка излучения, лежащему в плоскости центрального луча 3. распределение процентных глубинных доз по	Каприн, А. Д. Терапевтическая радиология : национальное руководство / под ред. А. Д. Каприна, Ю. С. Мардынского. - Москва :

		любому сечению пучка излучения	ГЭОТАР-Медиа, 2019. - 704 с. : ил. - 704 с. - ISBN 978-5-9704-5128-1. - Текст : электронный // ЭБС "Консультант студента" : [сайт]. - URL: https://www.studentlibrary.ru/book/ISBN9785970451281.html
5	<p>Пациент 44 лет. Жалобы на боли в грудной клетке, усиливающие при физической нагрузки и при глубоком вдохе, периодически повышение температуры до 38 °.</p> <p>В анамнезе травма грудной клетки в автодорожной аварии без переломов. Выполнена сцинтиграфия скелета с фосфатным комплексом 99mтс-пирфотех. Регистрируется очаг гиперфиксации РФП в проекции нижней трети грудины и V-VIII ребер слева. Сформулируйте заключение.</p> 	Заключение: хронический остеомиелит грудины и V-VIII ребер слева.	<p>Стандарты лучевой терапии / под ред. А. Д. Каприна, А. А. Костина, Е. В. Хмелевского. - Москва : ГЭОТАР-Медиа, 2020. - 384 с. : ил. - (Библиотека врача-специалиста). - 384 с. - ISBN 978-5-9704-5581-4. - Текст : электронный // ЭБС "Консультант врача". - URL: https://www.rosmelibrary.ru/book/ISBN9785970455814.html . - Режим доступа : по подписке.</p>
К	Способен критически и системно анализировать, определять возможности и способы применения	УК-1	Способен критически и системно анализировать,

- 1	достижения в области медицины и фармации в профессиональном контексте		определять возможности и способы применения достижения в области медицины и фармации в профессиональн ом контексте
К - 1	Способен критически и системно анализировать, определять возможности и способы применения достижения в области медицины и фармации в профессиональном контексте	УК-1	Способен критически и системно анализировать, определять возможности и способы применения достижения в области медицины и фармации в профессиональн ом контексте
К - 1	Способен критически и системно анализировать, определять возможности и способы применения достижения в области медицины и фармации в профессиональном контексте	УК-1	Способен критически и системно анализировать, определять возможности и способы применения достижения в области медицины и фармации в профессиональн ом контексте
К - 1	Способен критически и системно анализировать, определять возможности и способы применения достижения в области медицины и фармации в профессиональном контексте	УК-1	Способен критически и системно анализировать, определять возможности и способы

			применения достижения в области медицины и фармации в профессиональн ом контексте
--	--	--	---

ФОНД ОЦЕНОЧНЫХ СРЕДСТВ ПО ДИСЦИПЛИНЕ

Радионуклидная терапия

УК-1 Способен критически и системно анализировать, определять возможности и способы применения достижения в области медицины и фармации в профессиональном контексте

Задания закрытого типа

	Содержание задания	Правильный ответ	Источник
Выберите правильный ответ			
1.	При перфузионной сцинтиграфии сердца зона постинфарктного кардиосклероза характеризуется наличием	3-стабильного дефекта перфузии	Радионуклидные и биохимические методы оценки функционального риска почечной и печеночной недостаточности : монография / под ред. А. В. Кашкадаевой, Н. Е. Кушлинского, И. С. Стилиди. - Москва : Проспект, 2023. - 616 с. - ISBN 978-5-392-37876-0. - Текст : электронный // ЭБС "Консультант студента" : [сайт]. - URL: https://www.stud

			entlibrary.ru/book/ISBN9785392378760.html . - Режим доступа : по подписке.
2.	Экг-синхронизированная перфузионная сцинтиграфия миокарда позволяет выявлять	4-зоны гипокинезии, акинезии и дискинезии миокарда левого желудочка	Диагностика и лечение злокачественных лимфом / Д. Т. Арыбжанов, Д. Р. Исаметов, Ш. Р. Кыргалин, Ш. Х. Ганцев. - Москва : ГЭОТАР-Медиа, 2024. - 168 с. - ISBN 978-5-9704-8091-5, DOI: 10.33029/9704-8091-5-DTM-2024-1-168. - Текст : электронный // ЭБС "Консультант студента" : [сайт]. URL: https://www.entlibrary.ru/book/ISBN9785970480915.html . - Режим доступа: по подписке. - Текст: электронный
3	Для фармакологического стресс-теста при перфузионной сцинтиграфии миокарда используется	4-Добутамин	Современная лекарственная терапия злокачественных опухолей и оценка ее эффективности : руководство для

			<p>врачей / под ред. В. М. Моисеенко. - Москва : ГЭОТАР- Медиа, 2023. - 96 с. - ISBN 978- 5-9704-7787-8, DOI: 10.33029/9704- 7787-8-SLT- 2023-1-96. - Текст : электронный // ЭБС "Консультант студента" : [сайт]. URL: https://www.stud entlibrary.ru/boo k/ISBN97859704 77878.html . - Режим доступа: по подписке.</p>
4	<p>При оценке перфузии миокарда с 99mTc-тетрофосмином начальному нарушению перфузии по 5-балльной шкале соответствует (в баллах)</p>	1-1	<p>Каприн, А. Д. Терапевтическая радиология : национальное руководство / под ред. А. Д. Каприна, Ю. С. Мардынского. - Москва : ГЭОТАР- Медиа, 2019. - 704 с. : ил. - 704 с. - ISBN 978-5- 9704-5128-1. - Текст : электронный // ЭБС "Консультант студента" : [сайт]. - URL:</p>

			https://www.studentlibrary.ru/book/ISBN9785970451281.html
5	Для выполнения равновесной вентрикулографии используют	1-99мгс-пирфотех-аутоэритроциты	Стандарты лучевой терапии / под ред. А. Д. Каприна, А. А. Костина, Е. В. Хмелевского. - Москва : ГЭОТАР-Медиа, 2020. - 384 с. : ил. - (Библиотека врача-специалиста). - 384 с. - ISBN 978-5-9704-5581-4. - Текст : электронный // ЭБС "Консультант врача". - URL: https://www.rosmedlib.ru/book/ISBN9785970455814.html . - Режим доступа : по подписке.
6	При исследовании симпатической иннервации миокарда с 123i-мибг рекомендуемая вводимая активность составляет _____ мбк	4-111	Лучевая терапия (радиотерапия) / Г. Е. Труфанов [и др.] ; под ред. Г. Е. Труфанова - Москва : ГЭОТАР-Медиа, 2018. - 208 с. - ISBN 978-5-9704-4420-7. - Текст : электронный // ЭБС "Консультант

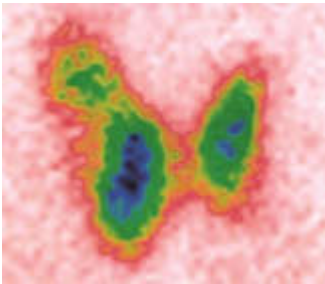
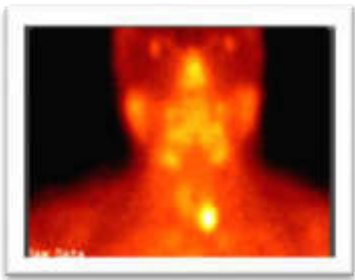
			<p>врача".- URL: https://www.rosmedlib.ru/book/ISBN9785970444207.html . - Режим доступа : по подписке.</p>
7	<p>Очаг острого инфаркта с 201т1 визуализируется как область</p>	<p>4-резкого сниженного накопления</p>	<p>Климанов, В. А. Радиобиологическое и дозиметрическое планирование лучевой и радионуклидной терапии : учебное пособие / В. А. Климанов. — Москва : НИЯУ МИФИ, [б. г.]. — Часть 1 : Радиобиологические основы лучевой терапии. Радиобиологическое и дозиметрическое планирование дистанционной лучевой терапии пучками тормозного и гамма-излучения и элект — 2011. — 500 с. — ISBN 978-5-7262-1490-0. — Текст : электронный // Лань : электронно-библиотечная система. —</p>

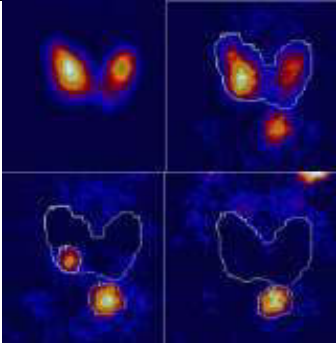
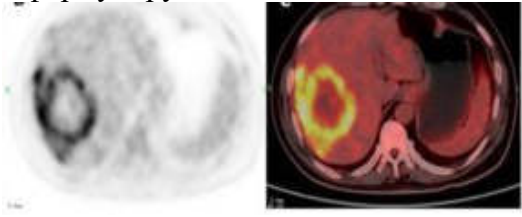
			<p>URL: https://e.lanbook.com/book/75875. — Режим доступа: для авториз. пользователей.</p>
8	<p>При оценке перфузионной сцинтиграфии миокарда в покое и после нагрузочной пробы разница баллов представляется в виде</p>	<p>2-SDS (Summed difference score)</p>	<p>Завадовская, В. Д. Лучевая терапия : учебное пособие / В. Д. Завадовская, А. П. Куражов, И. Б. Пыжова. — Томск : СибГМУ, 2013. — 104 с. — Текст : электронный // Лань : электронно-библиотечная система. — URL: https://e.lanbook.com/book/105880. — Режим доступа: для авториз. пользователей.</p>
9	<p>При выполнении перфузионной сцинтиграфии миокарда ⁹⁹mTc-технетрил вводится</p>	<p>2-внутривенно</p>	<p>Лучевая терапия после органосохраняющих операций по поводу рака молочной железы I–II стадий : учебное пособие / сост.: И. А. Гладилина [и др.]. — Москва : РНИМУ им. Н.И. Пирогова,</p>

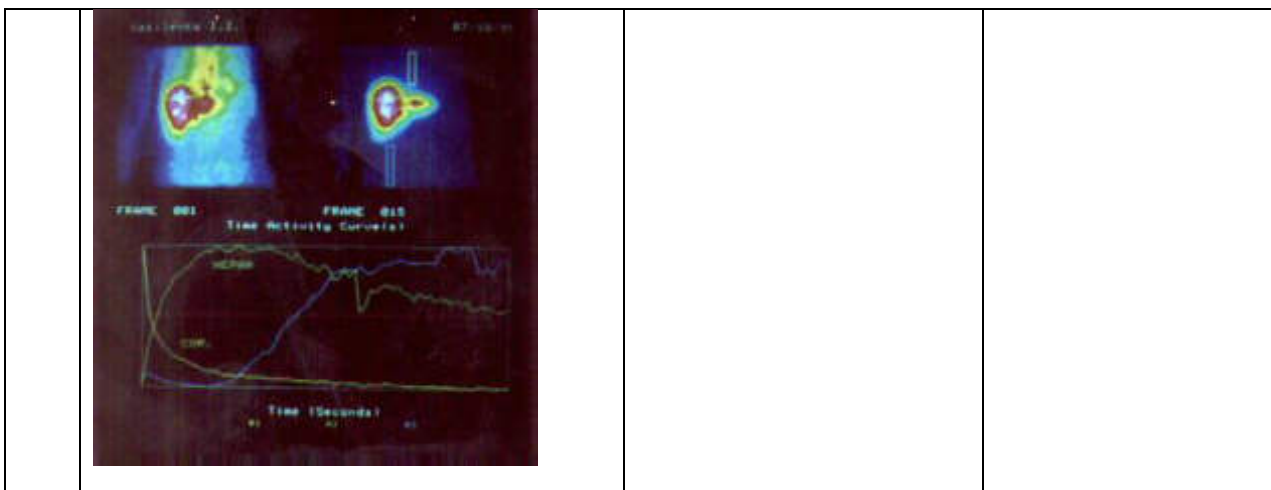
			2018. — 52 с. — ISBN 978-5-88458-355-9. — Текст : электронный // Лань : электронно-библиотечная система. — URL: https://e.lanbook.com/book/175224 . — Режим доступа: для авториз. пользователей.
10	При оценке перфузии миокарда с ^{99m} Tc-технетрилом отсутствию перфузии по 5-балльной шкале соответствует (в баллах)	4-4	

Задания открытого типа

	Содержание задания	Правильный ответ	Источник
	Дайте развернутый ответ		
1.	<p>Пациентка 43 лет наблюдается у эндокринолога по поводу узлового зоба щитовидной железы. Данные анализа крови у пациентки показали оптимальные значения гормонов: ТТГ 1,17 мЕд/л [0,4-4,0], т4св. 11,7 нмоль/л [9,0-22,0], т3св. 4,4 нмоль/л [2,6-5,7]. Из этих значений следует, что щитовидных гормонов абсолютно достаточно для всех функциональных процессов организма пациентки. В настоящее время решается вопрос о показаниях к оперативному вмешательству и объема операции на щитовидной железе. Выполнена сцинтиграфия щитовидной железы.</p> <p>Сцинтиграфия щитовидной железы. Индекс захвата РФП на верхней границе популяционной нормы – 1,8%. Значительное накопление РФП узлом в нижней части правой доли -</p>	<p>В данном случае активный узел нижней части правой доли полезен, так как производит более 60% от всего количества щитовидных гормонов железы. Объем правой доли с узлами составляет лишь 10,1 мл и не может оказывать никакого повреждающего (сдавливающего) влияния на окружающие структуры. Узловой процесс в правой доле у этой пациентки полноценно обеспечивает её организм щитовидными</p>	

	<p>«горячий» узел; в верхней части правой доли – «холодный» узел. Процентное отношение накопления РФП: 68% правая доля, 32% левая доля.</p> <p>Сформулируйте и обоснуйте ваше заключение.</p> 	<p>гормонами. Учитывая доброкачественность узлов и их небольшой размер, но, главное, их важную роль в производстве собственных естественных гормонов (Т3 и Т4), операция по удалению правой доли, и, тем более, всей щитовидной железы противопоказана. Хирургическая тактика в таком случае окажет вред.</p>	
2.	<p>Пациент 42лет. В анамнезе двусторонний уролитиаз. Общий кальций 3 – 3,5ммоль/л (иса 2 – 2.5ммоль/л). Направлен на радиоизотопное исследование. Выполнена двухфазная сцинтиграфия с препаратом Тс99m-MIBI.</p> 	<p>Аденома паращитовидной железы. Тс99m-MIBI одновременно фиксируют щитовидная железа и паращитовидные аденомы, но в ходе нескольких почасовых исследований он вымывается из щитовидной железы раньше, чем из паращитовидной аденомы (двухфазный метод).</p>	
3	<p>Пациентка Е., 39 лет. Жалобы на ноющие боли в нижних конечностях и позвоночнике, усиливающей при физической нагрузки, мышечную слабость, утомляемость, повышение АД до 160/90 мм.рт.ст. Выполнена двухэтапная субтракционная сцинтиграфия паращитовидных желез с 99mTc-MIBI. Сформулируйте заключение.</p>	<p><i>Гиперпаратиреоз.</i></p>	

			
4	<p>Пациентка 51 года. Жалобы на высокую температуру до 39.8 °. Выраженную слабость, повышенное потоотделение, вздутие живота, разлитой болевой синдром в области живота.</p> <p>Выполнено ПЭТ с РФП 18ФДГ. Отмечается высокий уровень захвата кольцевидной формы в образовании в сравнении с фоном (SUVratio=4.1); Сформулируйте заключение.</p> 	Абсцесс печени	
5	<p>Пациентка 56 лет. Жалобы на тянущие боли в животе, усиливающие после приема пищи, тошноту, чувство вздутия живота. При ультразвуковом исследовании отмечается густое «замаскообразное» содержимое в желчном пузыре, умеренное расширение холедоха до 7мм, конкременты не визуализируются.</p> <p>Выполнена динамическая гепатобилисцинтиграфия с 99mTc-бромезида. Неравномерное снижение распределения РФП преимущественно в области правой доли печени. Существенное нарушение функции гепатоцитов: увеличение времени максимального накопления РФП (Tmax 19 мин), увеличение «плато» (уменьшение скорости выведения РФП). Сформулируйте заключение.</p>	Признаки холестаза.	



ОПК-5 Способен назначать лечение пациентам при заболеваниях и (или) состояниях, контролировать его эффективность и безопасность
Задания закрытого типа

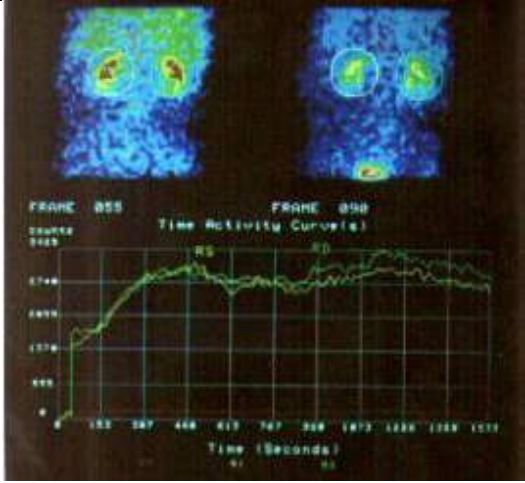
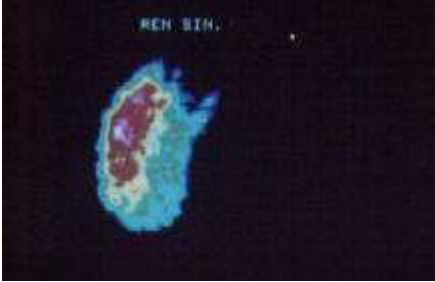
	Содержание задания	Правильный ответ	Источник
Выберите правильный ответ			
1.	Отказ в предоставлении средствам массовой информации сведений возможен, если они содержат	3 - врачебную тайну	
2.	Для получения первичной медико-санитарной помощи граждан может выбирать медицинскую организацию ___ в год	1 - 1 раз	
3	Одним из основных принципов охраны здоровья является	2-недопустимость отказа в оказании медицинской помощи	
4	Медицинские работники имеют право на	1-стимулирование труда в соответствии со спецификой и сложностью работы	
5	Полис обязательного медицинского страхования имеет силу	4-на всей территории российской федерации	
6	Внесение должностным лицом заведомо ложных сведений в официальный документ является	3-служебным подлогом	
7	Активность радионуклида определяется	4-числом распадов ядер атома в единицу времени	

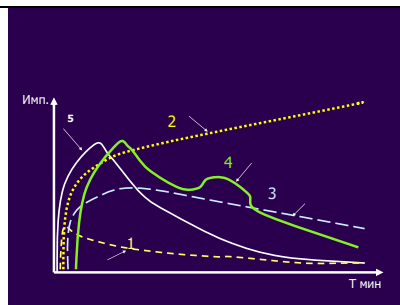
8	В лабораториях радиоизотопной диагностики большинство радиодиагностических аппаратов настроено на регистрацию	4- гамма-излучения	
9	Основное отличие однофотонной компьютерной совмещенной с компьютерной томографией от планарной сцинтиграфии заключается в	4-получении функциональных и анатомических изображений	
10	Интервал времени, характеризующийся как «перфузионная или тканевая» (blood pool) фаза при проведении трехфазной сцинтиграфии с ^{99m} Tc-пирофосфатом, составляет	2- 2-10 минут	

Задания открытого типа

	Содержание задания	Правильный ответ	Источник
Дайте развернутый ответ			
1.	Пациент 52 лет, с диагнозом ЗНО предстательной железы направлен на сцинтиграфию костей. Какой РФП будет использоваться для исследования костей? Через какое время после введения пирфотеха можно начинать сканирование? Какова активность препарата должна быть на исследование для взрослого? Какова эквивалентная поглощенная доза одного исследования при учете активности препарата введенного пациенту в размере 500 МБк?	Сцинтиграфия с пирфотех (^{99m} Tc-Рур). Через 3 часа после введения пирфотеха можно начинать сканирование. Активность препарата должна быть на исследование- 450-550 МБк. Эквивалентная поглощенная доза одного исследования при учете активности препарата введенного пациенту в размере 500 МБк - 2,9 мЗв.	
2.	Больной Н., 66 лет. Предварительный диагноз/анамнез: Рак селезеночного угла ободочной кишки, T4N1M0. 02.2016 - левосторонняя гемиколэктомия с формированием трансверзосигмоидного анастомоза; 05.2016 - лапаротомия с иссечением	Заключение: Единичный гиперметаболический очаг в правой доле щитовидной железы размером - может	

	<p>послеоперационного рубца. Адьювантная ХТ 6 курсов FOLFOX 10.2016 последний курс.</p> <p>Цель исследования: Оценка эффективности проведенного лечения.</p> <p>Выполнено: ПЭТ-исследование проведено через 60 минут после введения РФП, область сканирования - от наружных слуховых проходов до границы верхней и средней трети бедра. Артефактов не выявлено.</p> <p>Отмечается единичный очаг в правой доле щитовидной железы размером 10 мм с умеренной гиперфиксацией РФП SUV_{max} 3,1</p> <p>Отмечается физиологическое повышенное накопление РФП в видимой части головного мозга, слюнных железах, умеренное в лимфоидном глоточном кольце.</p> <p>Очагов патологической гиперфиксации РФП и патологических изменений не выявлено.</p> <p>Слюнные железы симметричные, без патологии.</p> <p>Лимфоузлы не увеличены.</p> <p>В костях скелета и мягких тканях патологического накопления РФП не отмечено.</p> <p>Сформулируйте заключение.</p>	<p>соответствовать активной аденоме, либо злокачественному заболеванию.</p> <p>Очагов патологической гиперфиксации РФП и патологических изменений, характерных для рецидива основного заболевания, регионарных и отдаленных метастазов, не выявлено.</p>	
3	<p>Пациентка 45 лет. Жалобы на боли в поясничной области, дизурические нарушения, отеки ног. В анамнезе хронический двусторонний пиелонефрит, частые обострения.</p> <p>Выполнена динамическая скintiграфия почек с ^{99m}Tc-пентатехом (ДТПА).</p> <p>Опишите представленные скintiграммы. Сформулируйте заключение</p>	<p>Заключение: Нарушение кровоснабжения</p>	

			
4	<p>Пациент 57 лет. Жалобы на тянущие постоянные боли в левой поясничной области, дизурические нарушения, потерю аппетита, похудение, выраженную слабость.</p> <p>Выполнена статическая сцинтиграфия почек с ^{99m}Tc-технемом (ДМСА). На сцинтиграмме определяется только левая почка, обычно расположенная. Накопление РФП левой почкой достаточно интенсивное, его распределение диффузно неравномерное, в верхнем полюсе определяется дефект накопления радионуклида.</p> <p>Сформулируйте заключение.</p> 	<p>Очаговое поражение верхнего полюса левой почки. Правая почка не определяется.</p>	
5	<p>Представлены основные типы изменений ренограмм при нарушении функции почек и норма. Укажите типы и нарушения функции при каждом типе.</p>	<p>1 – афункциональный тип - кривая имеет вид прямой линии с маленькой амплитудой без дифференциации на сегменты и является свидетельством отсутствия в почке функционирующей паренхимы при</p>	



отсутствии секреторно-выделительной функции почки.

2 – обструктивный тип - изменения касаются только 3-й фазы ренографической кривой,

характеризующей непроходимость в зоне верхних мочевых путей. При этом кривая носит постоянно восходящий характер; обструктивный (нарушен в основном отток мочи из почки) при мочекаменной болезни, структуре мочеточника, опухоли малого таза, туберкулезе

мочеполовой системы и др., когда имеется обструкция мочевыводящих путей;

3-гипоизостенурический (гипофункциональный) тип - разновидность паренхиматозного типа, характеризуется малой амплитудой и встречается при первично или вторично сморщенной почке. Данный тип кривой указывает на функциональную неполноценность почки.

4 – рефлюксный тип - разновидность паренхиматозного типа, характеризуется наличием двух- или трехволнового экскреторного сегмента. Такой тип кривой встречается при мочеточниково-лоханочных и пузырно-

		мочеточниковых рефлюксах высокой интенсивности 5 - норма	
--	--	---	--

ОПК-6 Способен проводить и контролировать эффективность мероприятий по профилактике и формированию здорового образа жизни и санитарно-гигиеническому просвещению населения

Задания закрытого типа

	Содержание задания	Правильный ответ	Источник
	Выберите правильный ответ		
1.	Радиоизотопы с периодом полураспада в несколько минут называют	2-ультракороткоживущими	Радионуклидные и биохимические методы оценки функционального риска почечной и печеночной недостаточности : монография / под ред. А. В. Кашкадаевой, Н. Е. Кушлинского, И. С. Стилиди. - Москва : Проспект, 2023. - 616 с. - ISBN 978-5-392-37876-0. - Текст : электронный // ЭБС "Консультант студента" : [сайт]. - URL: https://www.studentlibrary.ru/book/ISBN9785392378760.html . - Режим доступа : по подписке.

2.	Для сцинтиграфии с мечеными эритроцитами проводят раздельное введение	3-пирфотеха и ^{99m} Tc-пертехнетата	<p>Диагностика и лечение злокачественных лимфом / Д. Т. Арыбжанов, Д. Р. Исаметов, Ш. Р. Кыргалин, Ш. Х. Ганцев. - Москва : ГЭОТАР-Медиа, 2024. - 168 с. - ISBN 978-5-9704-8091-5, DOI: 10.33029/9704-8091-5-DTM-2024-1-168. - Текст : электронный // ЭБС "Консультант студента" : [сайт]. URL: https://www.studentlibrary.ru/book/ISBN9785970480915.html. - Режим доступа: по подписке. - Текст: электронный</p>
3	После проведения радиологического исследования ускорить выведение изотопа из организма пациента можно с помощью	3-гидратации и приема диуретиков	<p>Современная лекарственная терапия злокачественных опухолей и оценка ее эффективности : руководство для врачей / под ред. В. М. Моисеенко. - Москва : ГЭОТАР-</p>

			<p>Медиа, 2023. - 96 с. - ISBN 978-5-9704-7787-8, DOI: 10.33029/9704-7787-8-SLT-2023-1-96. - Текст : электронный // ЭБС "Консультант студента" : [сайт]. URL: https://www.studentlibrary.ru/book/ISBN9785970477878.html . - Режим доступа: по подписке.</p>
4	Способом введения ⁶⁸ Ga-dotanoc в организм человека является	4-внутривенный	<p>Каприн, А. Д. Терапевтическая радиология : национальное руководство / под ред. А. Д. Каприна, Ю. С. Мардынского. - Москва : ГЭОТАР-Медиа, 2019. - 704 с. : ил. - 704 с. - ISBN 978-5-9704-5128-1. - Текст : электронный // ЭБС "Консультант студента" : [сайт]. - URL: https://www.studentlibrary.ru/book/ISBN9785970451281.html</p>

5	Симметричное повышенное накопление 18f-фдг в проекции голосовых связок считают	3-физиологическим	Стандарты лучевой терапии / под ред. А. Д. Каприна, А. А. Костина, Е. В. Хмелевского. - Москва : ГЭОТАР-Медиа, 2020. - 384 с. : ил. - (Библиотека врача-специалиста). - 384 с. - ISBN 978-5-9704-5581-4. - Текст : электронный // ЭБС "Консультант врача". - URL: https://www.rosmedlib.ru/book/ISBN9785970455814.html . - Режим доступа : по подписке.
6	Радионуклид 68ga может быть использован для метки	1-ПСМА-ингибиторов и DOTA-пептидов	Лучевая терапия (радиотерапия) / Г. Е. Труфанов [и др.] ; под ред. Г. Е. Труфанова - Москва : ГЭОТАР-Медиа, 2018. - 208 с. - ISBN 978-5-9704-4420-7. - Текст : электронный // ЭБС "Консультант врача".- URL: https://www.rosmedlib.ru/book/ISBN978597044420

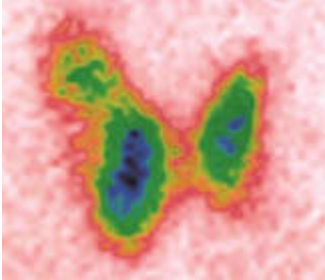
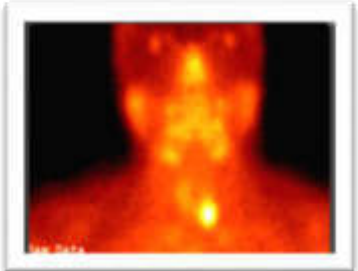
			7.html . - Режим доступа : по подписке.
7	Минимальная доза излучения, вызывающая развитие хронической лучевой болезни, составляет (в гр)	1-1,5	Климанов, В. А. Радиобиологическое и дозиметрическое планирование лучевой и радионуклидной терапии : учебное пособие / В. А. Климанов. — Москва : НИЯУ МИФИ, [б. г.]. — Часть 1 : Радиобиологические основы лучевой терапии. Радиобиологическое и дозиметрическое планирование дистанционной лучевой терапии пучками тормозного и гамма-излучения и элект — 2011. — 500 с. — ISBN 978-5-7262-1490-0. — Текст : электронный // Лань : электронно-библиотечная система. — URL: https://e.lanbook.com/book/75875 . — Режим

			доступа: для авториз. пользователей.
8	Пределы эффективных доз облучения для персонала группы в равны	1-1/4 значений для персонала группы А	Завадовск ая, В. Д. Лучевая терапия : учебное пособие / В. Д. Завадовская, А. П. Куражов, И. Б. Пыжова. — Томск : СибГМУ, 2013. — 104 с. — Текст : электронный // Лань : электронно-библиотечная система. — URL: https://e.lanbook.com/book/105880 . — Режим доступа: для авториз. пользователей.
9	Определение экспозиционной дозы связано с эффектами	1-ионизации воздуха под действием излучения	Лучевая терапия после органосохраняющих операций по поводу рака молочной железы I–IIa стадий : учебное пособие / сост.: И. А. Гладилина [и др.]. — Москва : РНИМУ им. Н.И. Пирогова, 2018. — 52 с. — ISBN 978-5-88458-355-9. — Текст :

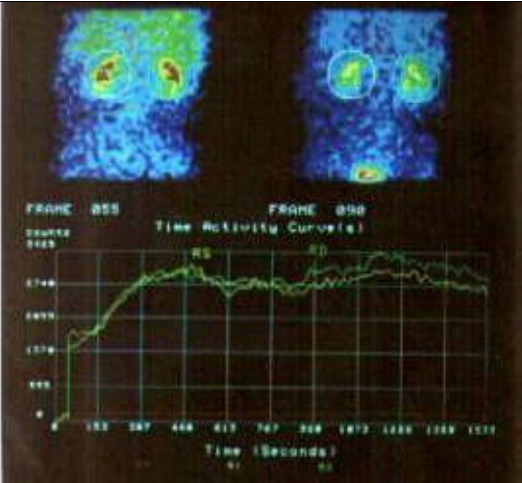
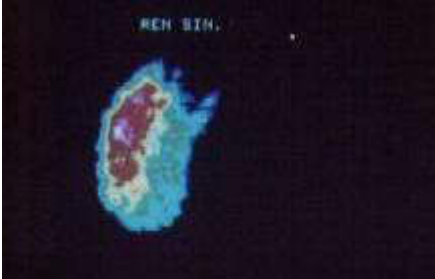
			электронный // Лань : электронно-библиотечная система. — URL: https://e.lanbook.com/book/175224 . — Режим доступа: для авториз. пользователей.
10	Основным направлением медицины при котором используют пэт/кт с 13n-аммонием является	1-кардиология	

Задания открытого типа

	Содержание задания	Правильный ответ	Источник
	Дайте развернутый ответ		
1.	<p>Пациентка 43 лет наблюдается у эндокринолога по поводу узлового зоба щитовидной железы. Данные анализа крови у пациентки показали оптимальные значения гормонов: ТТГ 1,17 мед/л [0,4-4,0], т4св. 11,7 нмоль/л [9,0-22,0], т3св. 4,4 нмоль/л [2,6-5,7]. Из этих значений следует, что щитовидных гормонов абсолютно достаточно для всех функциональных процессов организма пациентки. В настоящее время решается вопрос о показаниях к оперативному вмешательству и объема операции на щитовидной железе. Выполнена сцинтиграфия щитовидной железы.</p> <p>Сцинтиграфия щитовидной железы. Индекс захвата РФП на верхней границе популяционной нормы – 1,8%. Значительное накопление РФП узлом в нижней части правой доли - «горячий» узел; в верхней части правой доли – «холодный» узел. Процентное отношение накопления РФП: 68% правая доля, 32% левая доля.</p>	<p>В данном случае активный узел нижней части правой доли полезен, так как производит более 60% от всего количества щитовидных гормонов железы. Объем правой доли с узлами составляет лишь 10,1 мл и не может оказывать никакого повреждающего (сдавливающего) влияния на окружающие структуры. Узловой процесс в правой доле у этой пациентки полноценно обеспечивает её организм щитовидными гормонами. Учитывая доброкачественность узлов и их небольшой размер, но, главное, их важную роль в</p>	<p>Радионуклидные и биохимические методы оценки функционального риска почечной и печеночной недостаточности : монография / под ред. А. В. Кашкадаевой, Н. Е. Кушлинского, И. С. Стилиди. - Москва : Проспект, 2023. - 616 с. - ISBN 978-5-392-37876-0. - Текст : электронный // ЭБС "Консультант студента" :</p>

	<p>Сформулируйте и обоснуйте ваше заключение.</p> 	<p>производстве собственных естественных гормонов (Т3 и Т4), операция по удалению правой доли, и, тем более, всей щитовидной железы противопоказана. Хирургическая тактика в таком случае окажет вред.</p>	<p>[сайт]. - URL: https://www.stud entlibrary.ru/boo k/ISBN97853923 78760.html . - Режим доступа : по подписке.</p>
<p>2.</p>	<p>Пациент 42лет. В анамнезе двусторонний уролитиаз. Общий кальций 3 – 3,5ммоль/л (норма 2 – 2.5ммоль/л). Направлен на радиоизотопное исследование . Выполнена двухфазная сцинтиграфия с препаратом Тс99m-МІВІ.</p> 	<p>Аденома паращитовидной железы. Тс99m-МІВІ одновременно фиксируют щитовидная железа и паращитовидные аденомы, но в ходе нескольких почасовых исследований он вымывается из щитовидной железы раньше, чем из паращитовидной аденомы (двухфазный метод).</p>	<p>Диагностика и лечение злокачественных лимфом / Д. Т. Арыбжанов, Д. Р. Исаметов, Ш. Р. Кзыргалин, Ш. Х. Ганцев. - Москва : ГЭОТАР-Медиа, 2024. - 168 с. - ISBN 978-5-9704-8091-5, DOI: 10.33029/9704-8091-5-DTM-2024-1-168. - Текст : электронный // ЭБС "Консультант студента" : [сайт]. URL: https://www.stud entlibrary.ru/boo k/ISBN97859704 80915.html . - Режим доступа: по подписке. - Текст: электронный</p>
<p>3</p>	<p>Большой Н., 66 лет. Предварительный диагноз/анамнез: Рак селезеночного угла ободочной кишки, T4N1M0.</p>	<p>Заключение: Единичный</p>	<p>Современная лекарственная</p>

	<p>02.2016 - левосторонняя гемиколэктомия с формированием трансверзосигмоидного анастомоза; 05.2016 - лапаротомия с иссечением послеоперационного рубца. Адьювантная ХТ 6 курсов FOLFOX 10.2016 последний курс.</p> <p>Цель исследования: Оценка эффективности проведенного лечения.</p> <p>Выполнено:ПЭТ-исследование проведено через 60 минут после введения РФП, область сканирования - от наружных слуховых проходов до границы верхней и средней трети бедра. Артефактов не выявлено.</p> <p>Отмечается единичный очаг в правой доле щитовидной железы размером 10 мм с умеренной гиперфиксацией РФП SUVmax 3,1</p> <p>Отмечается физиологическое повышенное накопление РФП в видимой части головного мозга, слюнных железах, умеренное в лимфоидном глоточном кольце.</p> <p>Очагов патологической гиперфиксации РФП и патологических изменений не выявлено.</p> <p>Слюнные железы симметричные, без патологии.</p> <p>Лимфоузлы не увеличены.</p> <p>В костях скелета и мягких тканях патологического накопления РФП не отмечено.</p> <p>Сформулируйте заключение.</p>	<p>гиперметаболический очаг в правой доле щитовидной железы размером - может соответствовать активной аденоме, либо злокачественному заболеванию.</p> <p>Очагов патологической гиперфиксации РФП и патологических изменений, характерных для рецидива основного заболевания, регионарных и отдаленных метастазов, не выявлено.</p>	<p>терапия злокачественных опухолей и оценка ее эффективности : руководство для врачей / под ред. В. М. Моисеенко. - Москва : ГЭОТАР-Медиа, 2023. - 96 с. - ISBN 978-5-9704-7787-8, DOI: 10.33029/9704-7787-8-SLT-2023-1-96. - Текст : электронный // ЭБС "Консультант студента" : [сайт]. URL: https://www.studentlibrary.ru/book/ISBN9785970477878.html . - Режим доступа: по подписке.</p>
4	<p>Пациентка 45 лет. Жалобы на боли в поясничной области, дизурические нарушения, отеки ног. В анамнезе хронический двусторонний пиелонефрит, частые обострения.</p> <p>Выполнена динамическая сцинтиграфия почек с ^{99m}Tc-пентатехом (ДТПА).</p> <p>Опишите представленные сцинтиграммы. Сформулируйте заключение</p>	<p>Заключение: Нарушение кровоснабжения</p>	<p>Каприн, А. Д. Терапевтическая радиология : национальное руководство / под ред. А. Д. Каприна, Ю. С. Мардынского. - Москва : ГЭОТАР-Медиа, 2019. - 704 с. : ил. - 704</p>

			<p>с. - ISBN 978-5-9704-5128-1. - Текст : электронный // ЭБС "Консультант студента" : [сайт]. - URL: https://www.studentlibrary.ru/book/ISBN9785970451281.html</p>
5	<p>Пациент 57 лет. Жалобы на тянущие постоянные боли в левой поясничной области, дизурические нарушения, потерю аппетита, похудение, выраженную слабость.</p> <p>Выполнена статическая сцинтиграфия почек с ^{99m}Tc-технемом (ДМСА). На сцинтиграмме определяется только левая почка, обычно расположенная. Накопление РФП левой почкой достаточно интенсивное, его распределение диффузно неравномерное, в верхнем полюсе определяется дефект накопления радионуклида.</p> <p>Сформулируйте заключение.</p> 	<p>Очаговое поражение верхнего полюса левой почки. Правая почка не определяется.</p>	<p>Стандарты лучевой терапии / под ред. А. Д. Каприна, А. А. Костина, Е. В. Хмелевского. - Москва : ГЭОТАР-Медиа, 2020. - 384 с. : ил. - (Библиотека врача-специалиста). - 384 с. - ISBN 978-5-9704-5581-4. - Текст : электронный // ЭБС "Консультант врача". - URL: https://www.rosmelib.ru/book/ISBN9785970455814.html . - Режим доступа : по подписке.</p>

ОПК-7 Способен проводить анализ медико-статистической информации, вести медицинскую документацию и организовывать деятельность находящегося в распоряжении медицинского персонала

Задания закрытого типа

	Содержание задания	Правильный ответ	Источник
Выберите правильный ответ			
1.	При перфузионной сцинтиграфии сердца зона постинфарктного кардиосклероза характеризуется наличием	3-стабильного дефекта перфузии	Радионуклидные и биохимические методы оценки функционального риска почечной и печеночной недостаточности : монография / под ред. А. В. Кашкадаевой, Н. Е. Кушлинского, И. С. Стилиди. - Москва : Проспект, 2023. - 616 с. - ISBN 978-5-392-37876-0. - Текст : электронный // ЭБС "Консультант студента" : [сайт]. - URL: https://www.studentlibrary.ru/book/ISBN9785392378760.html . - Режим доступа : по подписке.
2.	Экг-синхронизированная перфузионная сцинтиграфия миокарда позволяет выявлять	4-зоны гипокинезии, акинезии и дискинезии миокарда левого желудочка	Диагностика и лечение злокачественных лимфом / Д. Т. Арыбжанов, Д. Р. Исаметов, Ш. Р. Кыргалин, Ш. Х. Ганцев. - Москва : ГЭОТАР-Медиа, 2024. -

			<p>168 с. - ISBN 978-5-9704-8091-5, DOI: 10.33029/9704-8091-5-DTM-2024-1-168. -</p> <p>Текст : электронный // ЭБС</p> <p>"Консультант студента" : [сайт]. URL: https://www.studentlibrary.ru/book/ISBN9785970480915.html . -</p> <p>Режим доступа: по подписке. -</p> <p>Текст: электронный</p>
3	Для фармакологического стресс-теста при перфузионной сцинтиграфии миокарда используется	4-Добутамин	<p>Современная лекарственная терапия злокачественных опухолей и оценка ее эффективности : руководство для врачей / под ред. В. М. Моисеенко. - Москва : ГЭОТАР-Медиа, 2023. - 96 с. - ISBN 978-5-9704-7787-8, DOI: 10.33029/9704-7787-8-SLT-2023-1-96. -</p> <p>Текст : электронный // ЭБС</p> <p>"Консультант</p>

			<p>студента" : [сайт]. URL: https://www.studentlibrary.ru/book/ISBN9785970477878.html . - Режим доступа: по подписке.</p>
4	<p>При оценке перфузии миокарда с ^{99m}Tc-тетрофосмином начальному нарушению перфузии по 5-балльной шкале соответствует (в баллах)</p>	1-1	<p>Каприн, А. Д. Терапевтическая радиология : национальное руководство / под ред. А. Д. Каприна, Ю. С. Мардынского. - Москва : ГЭОТАР-Медиа, 2019. - 704 с. : ил. - 704 с. - ISBN 978-5-9704-5128-1. - Текст : электронный // ЭБС "Консультант студента" : [сайт]. - URL: https://www.studentlibrary.ru/book/ISBN9785970451281.html</p>
5	<p>Для выполнения равновесной вентрикулографии используют</p>	1- ^{99m} Tc-пирфотех-аутоэритроциты	<p>Стандарты лучевой терапии / под ред. А. Д. Каприна, А. А. Костина, Е. В. Хмелевского. - Москва : ГЭОТАР-Медиа, 2020. - 384 с. : ил. - (Библиотека врача-</p>

			<p>специалиста). - 384 с. - ISBN 978-5-9704-5581-4. - Текст : электронный // ЭБС "Консультант врача". - URL: https://www.rosmelib.ru/book/ISBN9785970455814.html . - Режим доступа : по подписке.</p>
6	<p>При исследовании симпатической иннервации миокарда с ¹²³I-мибг рекомендуемая вводимая активность составляет _____ мбк</p>	4-111	<p>Лучевая терапия (радиотерапия) / Г. Е. Труфанов [и др.] ; под ред. Г. Е. Труфанова - Москва : ГЭОТАР-Медиа, 2018. - 208 с. - ISBN 978-5-9704-4420-7. - Текст : электронный // ЭБС "Консультант врача".- URL: https://www.rosmelib.ru/book/ISBN9785970444207.html . - Режим доступа : по подписке.</p>
7	<p>Очаг острого инфаркта с ²⁰¹Tl визуализируется как область</p>	4-резкого сниженного накопления	<p>Климанов, В. А. Радиобиологическое и дозиметрическое планирование лучевой и радионуклидной терапии :</p>

			<p>учебное пособие / В. А. Климанов. — Москва : НИЯУ МИФИ, [б. г.]. — Часть 1 : Радиобиологические основы лучевой терапии. Радиобиологическое и дозиметрическое планирование дистанционной лучевой терапии пучками тормозного и гамма-излучения и элект — 2011. — 500 с. — ISBN 978-5-7262-1490-0. — Текст : электронный // Лань : электронно-библиотечная система. — URL: https://e.lanbook.com/book/75875. — Режим доступа: для авториз. пользователей.</p>
8	<p>При оценке перфузионной сцинтиграфии миокарда в покое и после нагрузочной пробы разница баллов представляется в виде</p>	<p>2-SDS (Summed difference score)</p>	<p>Завадовская, В. Д. Лучевая терапия : учебное пособие / В. Д. Завадовская, А. П. Куражов, И. Б. Пыжова. — Томск :</p>

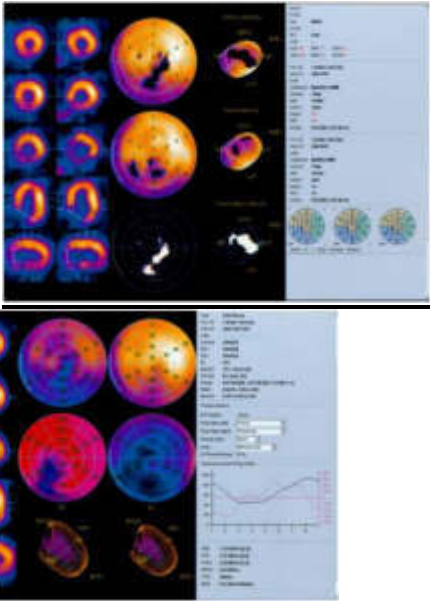
			<p>СибГМУ, 2013. — 104 с. — Текст : электронный // Лань : электронно- библиотечная система. — URL: https://e.lanbook.com/book/105880. — Режим доступа: для авториз. пользователей.</p>
9	<p>При выполнении перфузионной сцинтиграфии миокарда ⁹⁹тс-технетрил вводится</p>	2-внутривенно	<p>Лучевая терапия после органосохраняю щих операций по поводу рака молочной железы I–IIа стадий : учебное пособие / сост.: И. А. Гладилина [и др.]. — Москва : РНИМУ им. Н.И. Пирогова, 2018. — 52 с. — ISBN 978-5- 88458-355-9. — Текст : электронный // Лань : электронно- библиотечная система. — URL: https://e.lanbook.com/book/175224. — Режим доступа: для авториз. пользователей.</p>

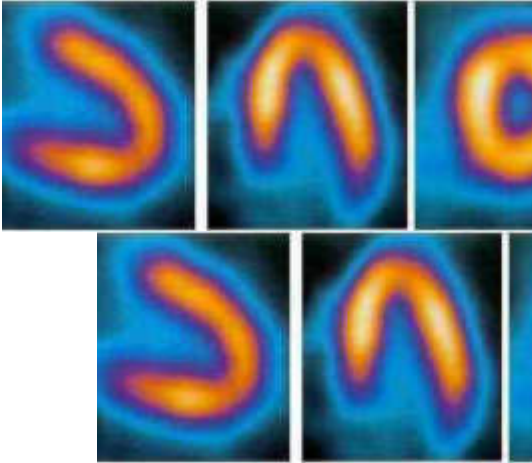
10	При оценке перфузии миокарда с ^{99m} Tc-технетрилом отсутствию перфузии по 5-балльной шкале соответствует (в баллах)	4-4	
----	---	-----	--

Задания открытого типа

	Содержание задания	Правильный ответ	Источник
Дайте развернутый ответ			
1.	Единицами измерения экспозиционной дозы являются	1. Рентген (Р, Rg) 2. Кулон/кг	
2.	Относительная глубинная доза гамма-излучения - это	3. отношение дозы излучения на некоторой глубине к дозе в максимуме ионизации 4. отношение дозы излучения на некоторой глубине в теле к дозе на глубине 15 см	
3	Карта изодоз дистанционного пучка гамма-излучения - это	1. распределение процентных глубинных доз по всему сечению пучка излучения, лежащему в плоскости центрального луча 3. распределение процентных глубинных доз по любому сечению пучка излучения	
4	Пациент Ч. 57 лет. Обратился к кардиологу с жалобами на нестабильность артериального давления и ощущение перебоев в работе сердца. Анамнез заболевания. Отмечает подъемы АД в течение последних 10 лет, страдает сахарным диабетом 2-го типа, находился на инсулинотерапии. ЭКГ. Синусовый ритм, нормосистолия. Электрическая ось	Сцинтиграфические признаки смешанного дефекта перфузии миокарда левого желудочка (непреходящий дефект перфузии в области нижневерхушечного сегмента и верхушечного сегмента нижней стенки,	

<p>сердца отклонена влево. Особенности внутрижелудочкового проведения.</p> <p>ЭХО-КГ. Уплотнение стенок аорты, створок аортального клапана, створок митрального клапана без гемодинамически значимого нарушения функции. Небольшая дилатация аорты в восходящей части. Небольшая дилатация левого предсердия. Концентрическая гипертрофия миокарда левого желудочка значительной степени без признаков обструкции выходящего тракта левого желудочка в покое. Глобальная сократимость миокарда в норме. Локальная сократимость миокарда не нарушена. Нарушение диастолической функции левого желудочка без повышения конечного диастолического давления. Небольшой гидроперикард.</p> <p>Тредмил-тест. Тест: отрицательный. Толерантность к нагрузке: средняя. Тип гемодинамической реакции на нагрузку: гипертонический.</p> <p>МСКТ. МСКТ-картина сбалансированного типа коронарного кровоснабжения. Выраженный коронаросклероз. Косвенные признаки артериальной гипертензии. Стенозы: ПКА 30-40%; ПНА до 40%; устье ДА до 50%. S-образная деформация ПКА в среднем сегменте. Гипертрофия миокарда левого желудочка.</p> <p>Предварительный диагноз: ИБС. Гипертоническая болезнь 3 ст., риск 4. Гиперхолестеринемия 2 Б типа.</p> <p>Показано дообследование: проведение перфузионной сцинтиграфии миокарда с нагрузкой. На сцинтиграммах в покое определяется участок гипофиксации РФП в миокарде левого желудочка в области нижне-верхушечного сегмента и верхушечного сегмента нижней стенки (2 сегмента, 3% миокарда, 1-2 степени).</p> <p>После нагрузочного теста (велозргометрия) участок</p>	<p>преходящий дефект перфузии в области среднего сегмента нижней стенки, переднего и нижнего верхушечных сегментов боковой стенки, переднего верхушечного сегмента перегородки).</p> <p>Нарушений глобальной систолической функции левого желудочка не выявлено, признаки локальной гипокинезии в области нижней стенки. Признаки нарушения диастолической функции.</p> <p>Непреходящий дефект перфузии расценивается как область кардиосклероза, проходящий дефект перфузии – как область стресс-индуцированной ишемии миокарда.</p> <p>На основании данных перфузионной сцинтиграфии миокарда пациенту установлен окончательный диагноз.</p> <p>Ишемическая болезнь сердца. Атеросклероз аорты, сосудов сердца.</p> <p>Гипертоническая болезнь 3 ст., риск 4. НК 0 ст.</p> <p>Постмиокардитический кардиосклероз.</p> <p>Гиперхолестеринемия 2 Б типа.</p>	
---	--	--

	<p>гипофиксации РФП распространяется дополнительно на средний сегмент нижней стенки, передний и нижний верхушечные сегменты боковой стенки, передний верхушечный сегмент перегородки (всего 6 сегментов, 7% миокарда, 1-2 степени).</p> <p>Показатели глобальной систолической функции левого желудочка в пределах нормы: КДО – 94 мл, КСО – 45 мл, фракция выброса 52%, пиковая скорость выброса 3,33 КДО/с.</p> <p>Умеренно снижена амплитуда сокращений и степень систолического утолщения миокарда в области нижней стенки левого желудочка.</p> <p>Снижена скорость наполнения левого желудочка в первую треть диастолы.</p> <p>Сформулируйте и обоснуйте заключение.</p> 		
5	<p>Больная, 48 лет. Жалобы на кардиалгии. АД – 140/85 ЧСС 124 уд/мин ВЭМ (велозергометрия): 100 Вт, на пике нагрузки. Критерии прекращения пробы: усталость, дискомфорт в левой половине грудной клетки . Ангиография: стеноз ПНА 25%.</p> <p>Выполнена: Перфузионная сцинтиграфия миокарда в покое и нагрузке. Сократимость ЛЖ в норме.</p>	<p>Заключение: нормальная миокардиальная перфузия.</p>	

Сформулируйте заключение			
			

Критерии и шкала оценивания по оценочному средству

Шкала оценивания	Критерий оценивания
Согласно БРС ВолгГМУ: -61 – 75% Удовлетворительно (3)	% ВЫПОЛНЕНИЯ ЗАДАНИЯ 61 – 75 76 – 90 91 – 100
- 76 – 90% Хорошо (4)	
-91-100	
Отлично (5)	

ДОКУМЕНТ ПОДПИСАН ЭЛЕКТРОННОЙ ПОДПИСЬЮ

Свиридова Наталия Ивановна

09.09.24 13:46 (MSK)

Сертификат 0475ADC000A0B0E2824A08502DAA023B6C