


Разработчики программы:

№	Ф.И.О.	Должность	Ученая степень/ звание	Кафедра (полное название)
1	Иваненко Виталий Владимирович	Доцент кафедры	к.м.н.	Лучевой, функциональной и лабораторной диагностики Института НМФО
2	Зенченко Дмитрий Игоревич	Доцент кафедры	к.м.н.	Лучевой, функциональной и лабораторной диагностики Института НМФО
3	Дорошенко Дмитрий Иванович	Доцент кафедры	к.м.н.	Лучевой, функциональной и лабораторной диагностики Института НМФО.
4	Илюхин Олег Владимирович	Доцент кафедры	к.м.н.	Лучевой, функциональной и лабораторной диагностики Института НМФО
5	Пром Альберт Киманович	Ассистент кафедры	к.м.н.	Лучевой, функциональной и лабораторной диагностики Института НМФО

Фонд оценочных средств для проведения государственной (итоговой государственной) аттестации выпускников, подготовки кадров высшей квалификации в ординатуре по специальности 31.08.12. Функциональная диагностика.

Рабочая программа обсуждена на заседании кафедры, функциональной и лабораторной диагностики Института НМФО протокол № 1 от «28» 08 2023г.

Заведующая кафедрой лучевой, функциональной и лабораторной диагностики Института НМФО, д.м.н., профессор

 Е.Д. Лютая

Рецензенты: д.м.н., профессор кафедры клинической физиологии и функциональной диагностики Российской медицинской академии непрерывного профессионального образования, президент Российской ассоциации специалистов функциональной диагностики, Берестень Н.Ф.

Рабочая программа утверждена учебно-методической комиссией Института НМФО, протокол № 1 от «29» 08 2023 г.

Председатель УМК

 М.М. Королева

Пачальник отдела учебно-методического сопровождения и производственной практики

 М.И. Науменко

Рабочая программа утверждена на заседании Ученого совета Института НМФО протокол № 1 от «29» 08 2023 г.

Секретарь Ученого совета

 В.Д. Заклякова

Фонд оценочных средств к итоговой (государственной итоговой аттестации)

Фонд оценочных средств к ГИА по программе подготовки кадров высшей квалификации в ординатуре по специальности 31.08.12 Функциональная диагностика включает:

- задания в тестовой форме (300)
- вопросы для оценки практических навыков (90)
- вопросы для собеседования (60)
- ситуационные задачи (30)

6.3.1 Примеры тестовых заданий для итоговой (государственной итоговой) аттестации в ординатуре по специальности 31.08.12 Функциональная диагностика

1. ВЫСОТА ЗУБЦА Q СОСТАВЛЯЕТ

- а) не менее 1/4 зубца R
- б) 1/2 зубца R
- в) 1 мм
- г) **не более 1/4 зубца R**

2. НАПРАВЛЕНИЕ ДВИЖЕНИЯ КРОВИ К ДАТЧИКУ ПРИ ЦВЕТНОМ ДОПЛЕРОВСКОМ КАРТИРОВАНИИ, КАК ПРАВИЛО, ЗАКОДИРОВАНО _____ ЦВЕТОМ

- а) белым
- б) **красным**
- в) коричневым
- г) синим

3. АБСОЛЮТНЫМ ПРОТИВОПОКАЗАНИЕМ К ПРОВЕДЕНИЮ ВЕЛОЭРГОМЕТРИЧЕСКОЙ ПРОБЫ ЯВЛЯЕТСЯ

- а) остеоартроз обеих коленных суставов
- б) стабильная стенокардия напряжения III-IV функциональных классов
- в) инфаркт миокарда трехнедельной давности
- г) **острый тромбофлебит**

Перечень вопросов для II этапа итоговой (государственной итоговой) аттестации в ординатуре по специальности 31.08.12 Функциональная диагностика

1. Бактериальный эндокардит. Этиология, классификация, клиника. Роль инструментальных методов диагностики. Принципы антибактериальной терапии. Показания к оперативному лечению.
2. Возможности реографии в исследовании периферической гемодинамики.
3. Возможности эхокардиографии в диагностике заболеваний вен нижних конечностей.
4. Возможности эхокардиографии в исследовании сосудистой системы.
5. Врождённые пороки сердца с увеличенным кровотоком в малом круге кровообращения; с обеднением малого круга кровообращения; с неизменённым кровотоком в малом круге кровообращения, встречающиеся у взрослых. Эхокардиографическая диагностика.
6. Врождённые пороки сердца, встречающиеся у взрослых. Клиническая классификация врождённых пороков сердца. Особенности эхокардиографического протокола при обследовании больного с подозрением на врождённый порок сердца. Эхокардиографическая диагностика.
7. Гипертоническая болезнь. Классификация. Диагностические критерии. Программа обследования больного.
8. Диагностическая ценность суточного мониторирования АД. Показания к проведению. Типы суточного профиля АД. Прогностическая значимость в плане осложнений АГ. Основные показатели.
9. Диагностическая респираторная электрокардиостимуляция в диагностике синдрома слабости синусового узла.
10. Заболевания аорты и ее крупных ветвей: атеросклероз, аортоартериит, аневризма. Диагностика, лечебная тактика.
11. Заболевания миокарда: миокардиты, кардиомиопатии. Классификация. Диагностические критерии. Дифференциальная диагностика.
12. Заболевания перикарда: выпотной перикардит, тампонада сердца, констриктивный перикардит. Этиология. Диагностика. Лечебная тактика.
13. Закономерные изменения реполяризации, при блокаде правой и левой ножки пучка Гиса. ЭКГ-диагностика рубцовых изменений в миокарде. Влияние блокад ножек пучка Гиса на гемодинамику левого и правого желудочка.
14. ИБС. Этиология, патогенез, классификация, клиническая симптоматика стенокардии.
15. Классификация аритмий сердца.
16. Клиническая картина острого инфаркта миокарда. Диагностические критерии. Купирование болевого синдрома.

17. Современная классификация кардиомиопатий. Инструментальная диагностика КМП.
18. Недостаточность кровообращения. Этиология, патогенез, клиническая картина.
19. Нормальная ЭКГ. Определение электрической оси сердца. Ось сердца "SI-SII-SIII", "QI-QII-QIII". Дополнительные отведения ЭКГ. Диагностические возможности дополнительных отведений и варианты нормы.
20. Нормальная ЭКГ. Основные электрокардиографические отведения. Определение водителя ритма. Обозначение зубцов и интервалов. Определение ЧСС. Варианты нормальной ЭКГ.
21. Объемные образования сердца. Диагностика. Возможности различных инструментальных методов исследования.
22. Основные эхокардиографические измерения в доплеровских режимах. Оценка диастолической функции левого желудочка. Гемодинамические показатели, получаемые с помощью эхокардиографии. Признаки лёгочной гипертензии.
23. Отек легких. Этиология, патогенез, клиника, принципы терапии.
24. Пароксизмальная фибрилляция и трепетание предсердий. ЭКГ-диагностика. Купирующая терапия в зависимости от давности пароксизма.
25. Понятие о кардиоинтервалографии. Параметры вариабельности ритма сердца и их прогностическая значимость.
26. Применение компьютерной томографии, магниторезонансной томографии в диагностике сердечно-сосудистых заболеваний. Возможности методов.
27. Принципы использования реографии в исследовании центральной гемодинамики.
28. Расчет объемов камер сердца при ЭхоКГ. Нормальные показатели. Оценка геометрии левого желудочка.
29. Принципы формирования изображения при ультразвуковом исследовании сердца. Режимы сканирования.
30. Приобретённые пороки сердца. Аортальный стеноз. Аортальная недостаточность. Этиология. Принципы оценки тяжести порока. Тактика лечения.
31. Приобретённые пороки сердца. Комбинированные пороки сердца. Сочетанные пороки сердца. Этиология. Принципы оценки тяжести порока. Тактика лечения.
32. Приобретенные пороки сердца. Митральный стеноз. Митральная недостаточность. Этиология. Принципы оценки тяжести порока. Расчёт площади митрального отверстия. Тактика лечения.

33. Приобретённые пороки сердца. Трикуспидальный стеноз и недостаточность. Пороки клапана лёгочной артерии. Этиология. Принципы оценки тяжести порока. Тактика лечения.
34. Различные виды провокационных проб под контролем ЭКГ, тредмил-тест. Диагностическая значимость. Определение функционального класса стенокардии и толерантности к физической нагрузке.
35. Режимы постоянной кардиостимуляции. ЭКГ при различных режимах кардиостимуляции.
36. Сердечно – легочная реанимация при остановке кровообращения. Первичный реанимационный комплекс.
37. Синдром Морганьи-Адамса-Стокса. Этиология. Показания к постановке постоянного кардиостимулятора.
38. Система коронарного кровообращения. Наиболее часто встречающиеся типы распределения коронарных артерий. Электрокардиографически-ангиографические параллели.
39. Строение и функции проводящей системы сердца. Ход возбуждения в миокарде. Электрическое поле сердца.
40. Суточное мониторирование ЭКГ. Показания. Диагностическая ценность. Допустимые минимальные значения средней ЧСС. Циркадные ритмы.
41. Сцинтиграфия миокарда. Показания, возможности метода.
42. Ультразвуковая анатомия сердца. Основные эхокардиографические позиции. Возможности и ограничения эхокардиографии. Основные эхокардиографические измерения в В- и М-режимах.
43. Хроническая недостаточность кровообращения. Принципы лечения. Причины прогрессирования.
44. ЭКГ при АВ-блокаде I степени и II степени типа Мобитц 1. ЭКГ при АВ-блокаде II степени Мобитц 2 и III степени. Синдром Фредерика. ЭКГ-признаки АВ-диссоциации.
45. ЭКГ при блокаде левой ножки пучка Гиса с преимущественным нарушением проведения по передней и задней ветви. ЭКГ при сочетании блокады ножек пучка Гиса и АВ-блокады. Причины. Прогноз. Тактика лечения.
46. ЭКГ при блокаде левой ножки пучка Гиса. Полная и неполная блокада. Заболевания и состояния, при которых возможна блокада левой ножки пучка Гиса. Клиническое значение.
47. ЭКГ при блокаде правой ножки пучка Гиса. Неполная и полная блокада. Заболевания и состояния, при которых возможна блокада правой ножки. ЭКГ при сочетании блокады правой ножки пучка Гиса и гипертрофии правого и левого желудочков.

48. ЭКГ при гипертрофии левого желудочка. ЭКГ-ЭхоКГ параллели. Виды гипертрофии ЛЖ и их прогностическая значимость. ЭКГ при гипертрофической кардиомиопатии.
49. ЭКГ при гипертрофии правого желудочка. ЭКГ при комбинированной гипертрофии отделов сердца. Заболевания и состояния, сопровождающиеся гипертрофией правого желудочка; комбинированной гипертрофией отделов сердца.
50. ЭКГ при гипертрофии правого и левого предсердий. Заболевания и состояния, сопровождающиеся гипертрофией правого и левого предсердий. ЭКГ при гипертрофии обоих предсердий.
51. ЭКГ при остром инфаркте миокарда различной локализации. Закономерная динамика ЭКГ при остром инфаркте миокарда с зубцом и без зубца Q.
52. ЭКГ при остром инфаркте миокарда. Стадии развития некроза и изменений в перинфарктной зоне. Дифференциальная диагностика инфаркта и перикардита. Топическая ЭКГ-диагностика.
53. ЭКГ при различных вариантах блокад ножек пучка Гиса. Возможные причины, частота встречаемости, клиническое значение.
54. ЭКГ при различных вариантах стенокардии. Дифференциальная диагностика с острым инфарктом миокарда. Варианты изменений конечной части желудочкового комплекса при положительной нагрузочной пробе.
55. ЭКГ при СА-блокаде. Возможности диагностики с помощью обычной ЭКГ. Синдром слабости синусового узла. Sinusarrest. Синусовая брадикардия. Синдром тахи-брадикардии.
56. ЭКГ при хронической ишемии миокарда и при дистрофических изменениях в миокарде. ЭКГ при дисэлектролитемиях. Клиническое значение и методы выявления.
57. ЭКГ-диагностика при различных вариантах пароксизмальных тахикардий. ЭКГ при фибрилляции предсердий. ЭКГ при трепетании предсердий. Механизмы. Классификация. Возможности купирования чреспищеводной электрокардиостимуляцией.
58. Эхокардиография в диагностике ИБС. Осложнения острого инфаркта миокарда. Постинфарктный кардиосклероз. Эхокардиографическая диагностика рубцовых изменений миокарда. Поздние осложнения инфаркта миокарда.
59. Эхокардиография в диагностике идиопатических кардиомиопатий.
60. Эхокардиография при остром инфаркте миокарда. Диагностическая ценность метода. 16-ти сегментная модель левого желудочка.

Перечень вопросов для III этапа итоговой (государственной итоговой) аттестации по специальности 31.08.12 Функциональная диагностика.

1. ЭКГ при различной локализации ОИМ.
2. Новые данные о структуре и функциях сердца.
3. ЭКГ диагностика мерцания предсердий.
4. Лечение артериальных гипертензий.
5. Основные механизмы развития патологии сердечно – сосудистой системы и принципы коррекции.
6. Протокол эхокардиографического исследования.
7. Параметры нормальной ЭКГ.
8. Методы диагностики ИБС.
9. ЭхоКГ. Малые аномалии сердца.
10. Стилл-синдром. Выявление при ультразвуковом исследовании сосудов.
11. Структура и функция сосудов.
12. ЭхоКГ. Выявление дилатационной КМП.
13. ЭКГ во время приступа стенокардии
14. Понятие об отраженной волне давления как о механизме развития патологии сердечно – сосудистой системы и принципы коррекции.
15. ЭКГ диагностика СССУ.
16. Блокады ножек и ветвей пучка Гиса.
17. Основные механизмы развития патологии сердечно – сосудистой системы и принципы коррекции.
18. ЭКГ при гипертрофиях правых отделов сердца.
19. Методика проведения суточного мониторирования ЭКГ и трактовка его результатов
20. Организация оказания медицинской помощи при сердечно – сосудистых заболеваниях.
21. Принципы работы электрокардиографа.
22. Показания к проведению суточного мониторирования ЭКГ.
23. Структура и функция синусового и атриовентрикулярного узлов.
24. Трактовка результатов ЧпЭФИ.
25. Электрокардиостимуляция. Виды ЭКС. Показания к ЭКС. Синдром слабости синусового узла.
26. Методы диагностики нарушений ритма.
27. ЭхоКГ. Выявление злокачественных опухолей сердца.
28. ЭКГ диагностика парасистолии.
29. Показания к проведению ЧпЭФИ.
30. ЭхоКГ. Выявление нарушения кинетики стенок желудочков сердца.

31. Физические основы эхокардиографии.
32. Чреспищеводная ЭКГ.
33. Симптоматические артериальные гипертензии.
34. Основные режимы ЭхоКГ (В-, М-, Д-ЭхоКГ и др.).
35. АВ узловая тахикардия. ЭКГ диагностика
36. Этиология и патогенез гипертонической болезни. Клиника, диагностика, варианты течения
37. Ультразвуковая анатомия сердца.
38. Блокады ножек и ветвей пучка Гиса. ЭКГ диагностика.
39. Методы диагностики АГ.
40. ЭхоКГ. Определение систолической функции сердца.
41. Электрофизиология миокарда.
42. Классификация артериальных гипертензий.
43. ЭхоКГ. Определение диастолической функции сердца.
44. ЭКГ при комбинированной гипертрофии отделов сердца.
45. Изменения ЭКГ при нарушениях мозгового кровообращения
46. ЭхоКГ. Определение выраженности митрального стеноза.
47. Эктопическая АВ тахикардия. ЭКГ диагностика.
48. ЭКГ при остром и хроническом легочном сердце.
49. ЭхоКГ. Определение выраженности митральной недостаточности.
50. Дополнительные отведения ЭКГ.
51. ЭКГ при перикардитах.
52. ЭхоКГ. Определение выраженности аортального стеноза.
53. Желудочковая тахикардия. ЭКГ диагностика.
54. ЭКГ при кардиомиопатиях.
55. ЭхоКГ. Определение выраженности аортальной недостаточности.
56. Временной анализ ЭКГ.
57. ЭКГ при инфаркте миокарда на фоне внутрижелудочковых блокад.
58. ЭхоКГ. Физиологическая и патологическая клапанная регургитация.
59. Отведения ЭКГ.
60. ЭКГ при аневризме левого желудочка.
61. ЭхоКГ. Диагностика дисфункции клапанных протезов.
62. Расположение и полярность осей 12 отведений ЭКГ.
63. ЭКГ при фибрилляции и трепетании предсердий (наджелудочковые тахикардии). ЭКГ при фибрилляции и трепетании желудочков.
64. Суправентрикулярные блокады. Классификация, диагностика. Атриовентрикулярные блокады. Классификация, диагностика
65. ЭКГ при повторном и рецидивирующем инфаркте миокарда.
66. ЭхоКГ. Диагностика дефектов межпредсердной перегородки.

- 67.ЭКГ диагностика экстрасистолии.
- 68.Принципы топической диагностики инфаркта миокарда
- 69.Последовательность изменений ЭКГ при ИМ и их динамика.
- 70.ЭхоКГ. Выявление рубцовых изменений миокарда.
- 71.ЭКГ при гипертрофиях левых отделов сердца.
- 72.Диагностические критерии положительной ЭКГ пробы с физической нагрузкой. Методика проведения Стресс-эхокардиографии.
- 73.ЭКГ диагностика трепетания предсердий.
- 74.Показания к проведению проб с физической нагрузкой.
- 75.ЭхоКГ. Диагностика гипертрофической кардиомиопатии
- 76.Трепетание и фибрилляция желудочков. ЭКГ диагностика.
- 77.ЭКГ признаки ишемии миокарда
- 78.ЭхоКГ. Диагностика рестриктивной кардиомиопатии.
- 79.Атриовентрикулярные блокады. ЭКГ диагностика.
- 80.ЭКГ при различных вариантах предвозбуждения желудочков
- 81.ЭхоКГ. Выявление миксомы в полостях сердца.
- 82.Дуплексное и триплексное исследование сосудов
- 83.Классификация дополнительных путей проведения.
- 84.Радионуклидные методы исследования в кардиологии.
- 85.Клиническая оценка рентгенологических методов исследования.
- 86.ЭхоКГ. Выявление нарушения кинетики стенок желудочков сердца.
- 87.АВ узловая тахикардия. ЭКГ диагностика.
- 88.Блокады ножек и ветвей пучка Гиса. ЭКГ диагностика.
- 89.Ультразвуковая анатомия сердца.
- 90.ЭКГ - диагностика острого инфаркта миокарда (ОИМ). Последовательность возникновения (эволюция) изменений в течении ОИМ

Типовые ситуационные задачи, выносимые на ВЫНОСИМЫЕ НА III этап итоговой (государственной итоговой) аттестации по специальности 31.08.12
Функциональная диагностика

Ситуационная задача №1. У женщины 70 лет с типичным коронарным синдромом на ЭКГ определяется подъем сегмента ST в I, II и III отведениях, уровень тропонина 2,5 мкг/л.

1. Какой диагноз Вы предполагаете?
2. Какие изменения на ЭхоКГ Вы предполагаете найти?
3. Каков прогноз этого заболевания?

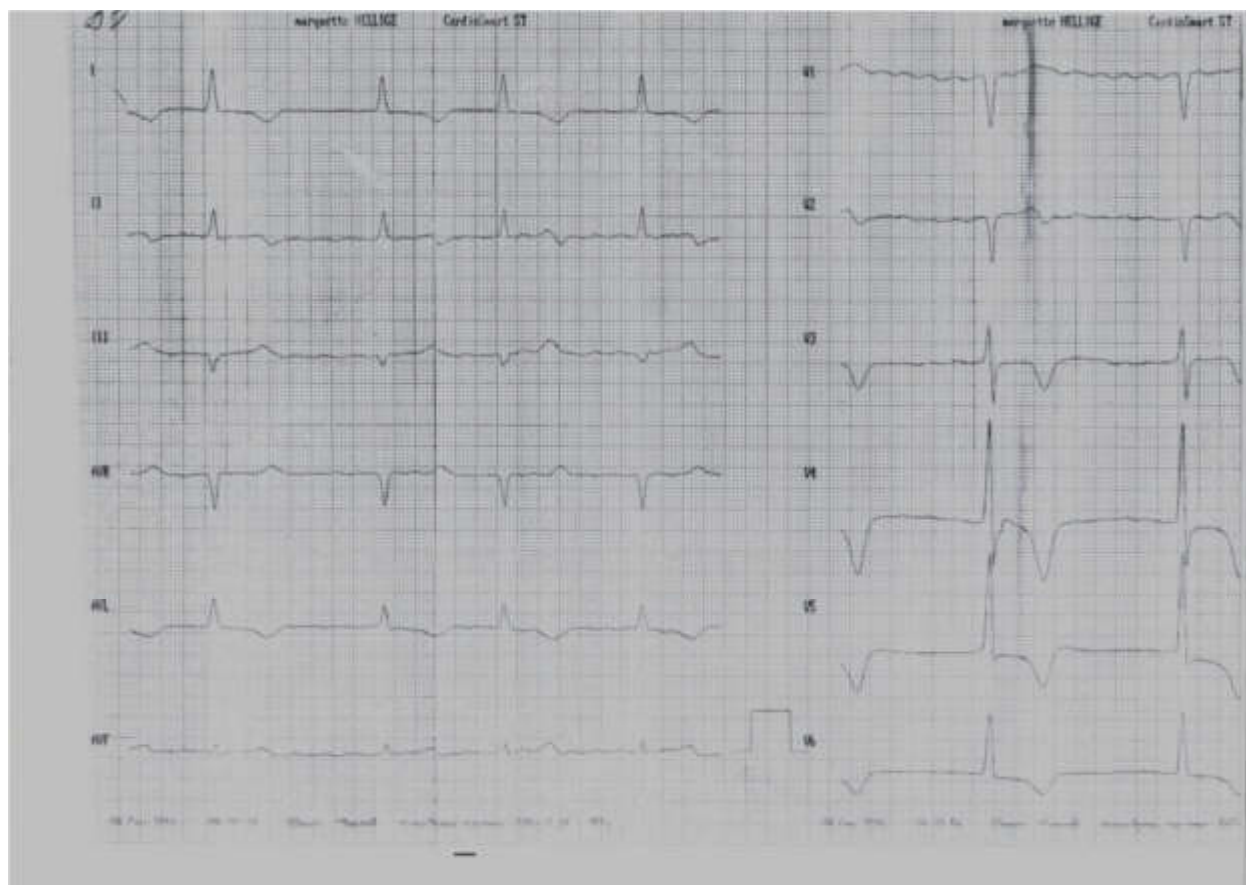
Ситуационная задача №2. При проведении ЭхоКГ определяются а)повышенная трабекулярность левого желудочка в области верхушки и задней стенки; б) глубокие межтрабекулярные лакуны, сообщающиеся с полостью левого желудочка.

1. Какой диагноз Вы предполагаете?
2. Какие еще измерения необходимо сделать для уточнения диагноза?
3. Каков прогноз данного заболевания?

Ситуационная задача №3. Мужчина 56 лет с жалобами на одышку при умеренной физической нагрузке. Курильщик с 25 стажем. Лекарственные препараты не принимает. Необходимо провести оценку функции внешнего дыхания.

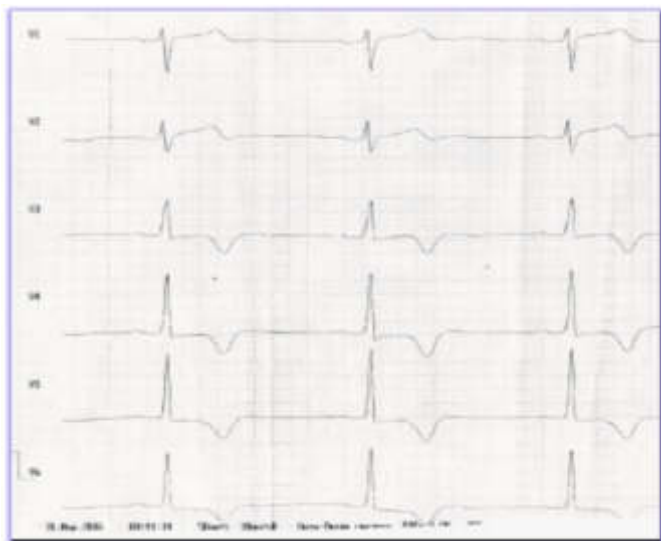- 1.Какой метод исследования Вы предложите выполнить пациенту?
- 2.Какие дополнительные данные необходимо уточнить у пациента перед исследованием?
- 3.Каков Ваш предположительный диагноз?

Ситуационная задача №4. У пациентки 58 лет с жалобами на слабость, одышку при незначительной физической нагрузке, ноющие боли в прекардиальной области зарегистрирована следующая ЭКГ.



1. Имеется ли синусовый ритм на данной ЭКГ?
2. Какой диагноз Вы предполагаете?
3. Какие методы исследования Вы порекомендуете?

Ситуационная задача №5

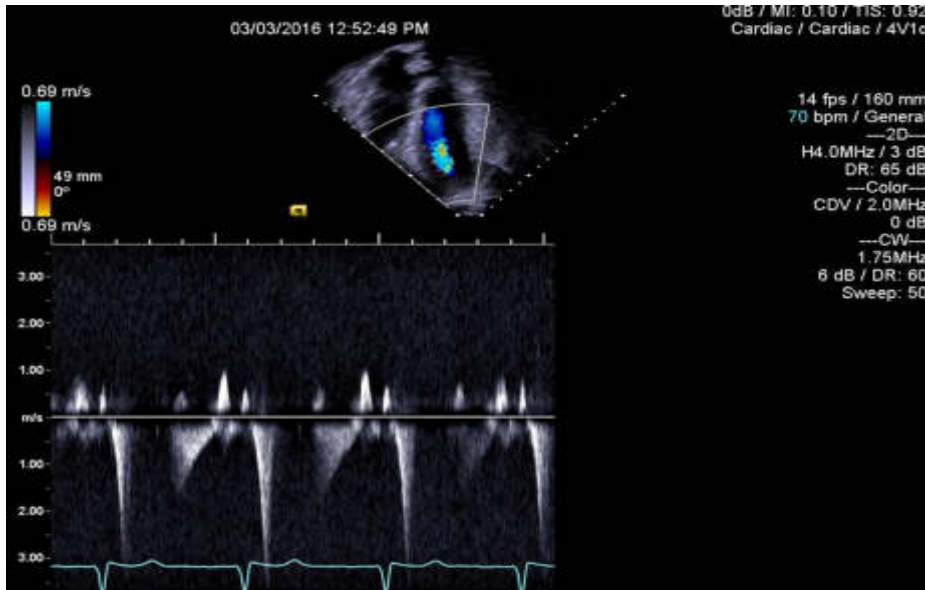


1. Каким образом Вы опишите изменения на представленных фрагментах ЭКГ?
2. Какие заболевания сердца Вы предположите?
3. Какие методы исследования Вы порекомендуете, и какие результаты предполагаете получить?

Ситуационная задача №6. Мужчина 55 лет с жалобами на перебои в области сердца в покое и при умеренной физической нагрузке, длительностью несколько секунд. Лекарственные препараты не принимает. Необходимо провести верификацию нарушений ритма сердца.

1. Какие методы исследования выявления нарушений ритма сердца Вы знаете и какие предложите выполнить пациенту?
2. Какое время необходимо мониторировать ритм сердца?
3. Каков Ваш предположительный диагноз?

Ситуационная задача №7.



1. Какие патологические потоки Вы видите на данной эхограмме?
2. Для какого заболевания они характерны?
3. Каким образом выявление этих потоков отражается на прогнозе?

Ситуационная задача №8. У пациента с кальцинозом аортального клапана пиковая скорость на клапане 4,6 м/с, диаметр выносящего тракта левого желудочка 20 мм, временно-скоростной интеграл выносящего тракта 26 см, аортального клапана – 90 см.

1. Какое заболевание Вы диагностируете?
2. Рассчитайте площадь аортального клапана.
3. Определите тяжесть порока.

Ситуационная задача №9. У пациента 57 лет с низковольтной ЭКГ при эхокардиографическом исследовании определяются следующие показатели: кдр 4.2 см, толщина задней стенки 15 мм, межжелудочковой перегородки 16 мм, ФВ 63%, индекс объема левого предсердия 35 мл/м², небольшой выпот в полости перикарда – до 3 мм за задней стенкой

1. Какое заключение Вы сделаете?
2. На какие признаки еще Вы обратите внимание?
3. Какие методы исследования Вы порекомендуете?

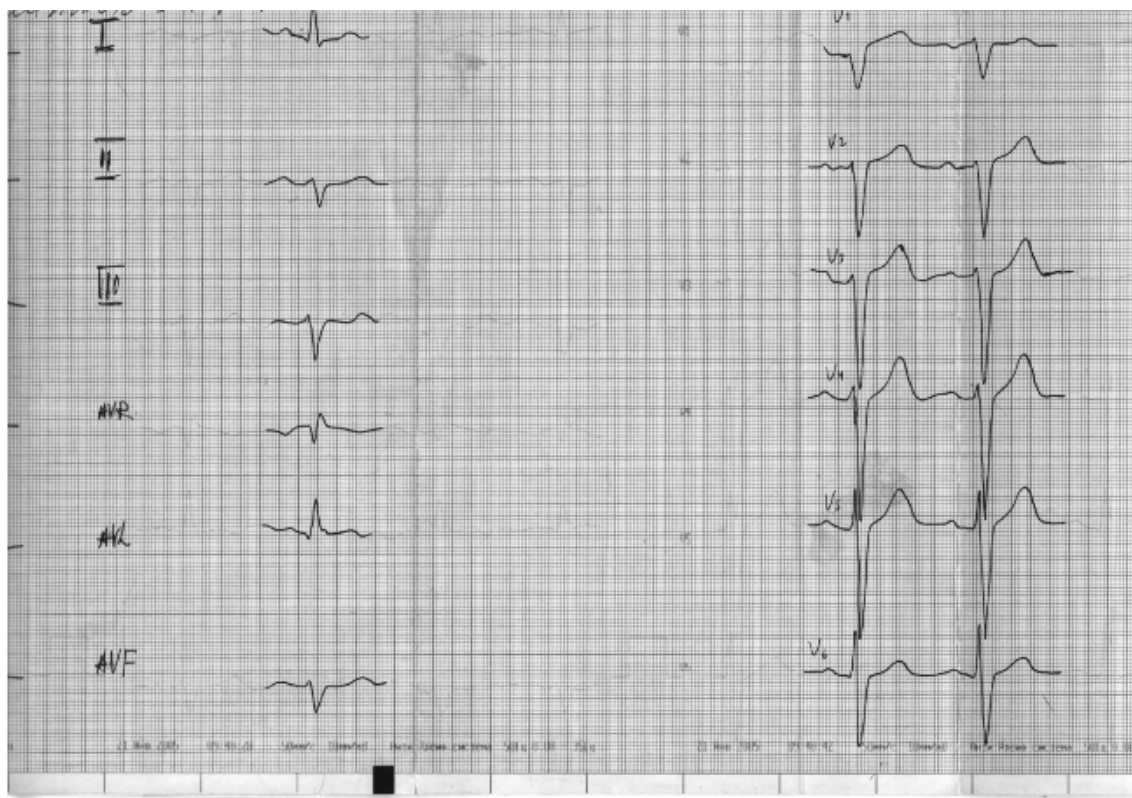
Ситуационная задача №10. После проведения СПИРОМЕТРИИ определяются следующие показатели: а) индекс Генслера равен 65 % от должного б) ОФВ1 равен 52 % от должных величин.

1. Какое заключение Вы дадите по результатам спирометрии?
2. Какой метод исследования необходимо сделать для уточнения диагноза?
3. Каков прогноз данного заболевания?

Ситуационная задача №11. После проведения Холтеровского мониторирования ЭКГ определены следующие показатели: а) общее количество желудочковых экстрасистол 950 за сутки (1%); б) максимальное количество желудочковых экстрасистол регистрируется в период с 20:00 до 21:00; в) 98 желудочковых экстрасистол максимально за час; г) все экстрасистолы мономорфные, одиночные.

1. Как Вы оцените общее количество экстрасистол?
2. Какая плотность экстрасистол?
3. Какую градацию по Lown-Wolf Вы напишите?
4. Каков прогноз данного заболевания?


Ситуационная задача №12. Интерпретируйте электрокардиограмму.



1. Какие изменения вы видите?
2. Какой вероятный диагноз у данного пациента?
3. Какие дополнительные методы обследования вы порекомендуете?

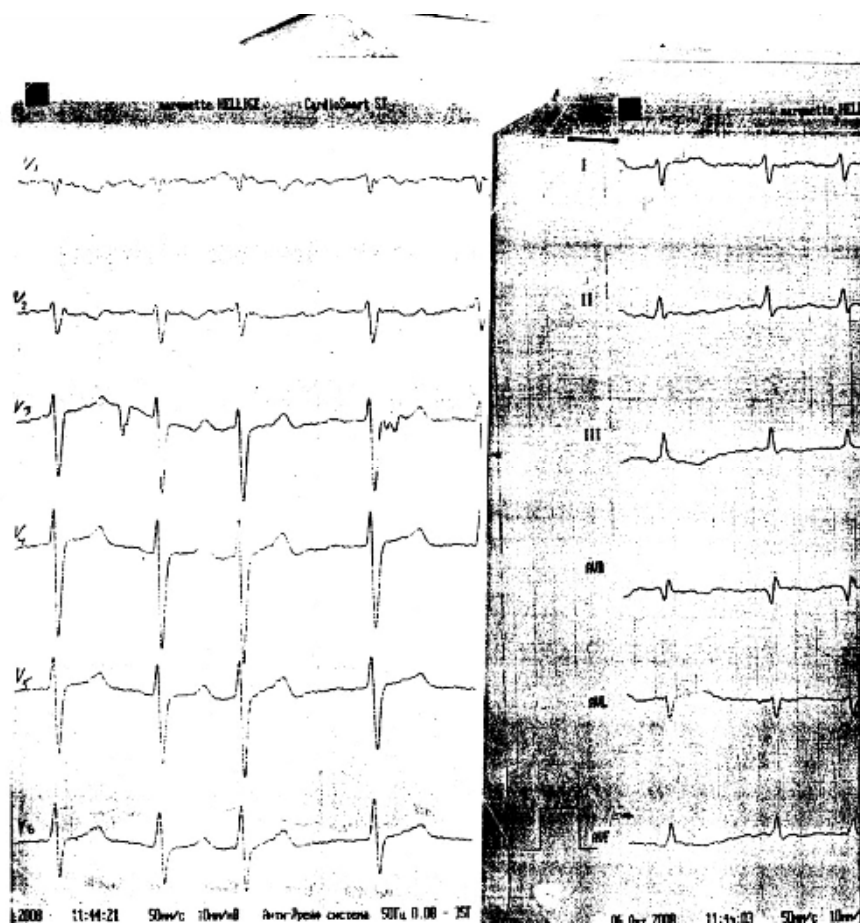
Ситуационная задача №13.

У мужчины 58 лет с диагнозом «Хроническая обструктивная болезнь легких» регистрируется следующая спирограмма (рис.1)

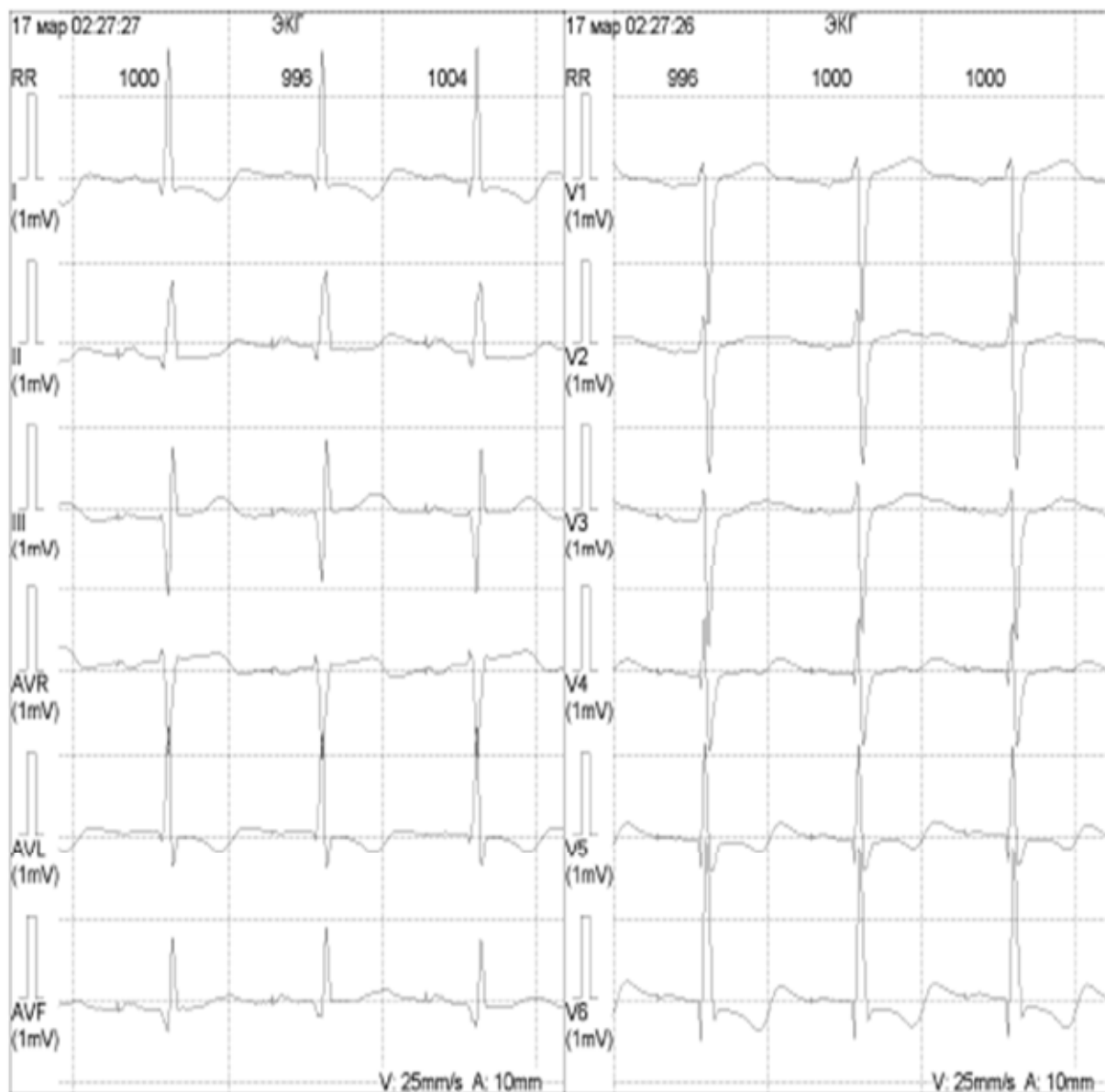


1. Какое заключение Вы сделаете?
2. Какие дополнительные исследования Вы назначите?
3. Каков прогноз этого заболевания?

Ситуационная задача №14. Электрокардиографическая интерпретация изменений (на ЭКГ).

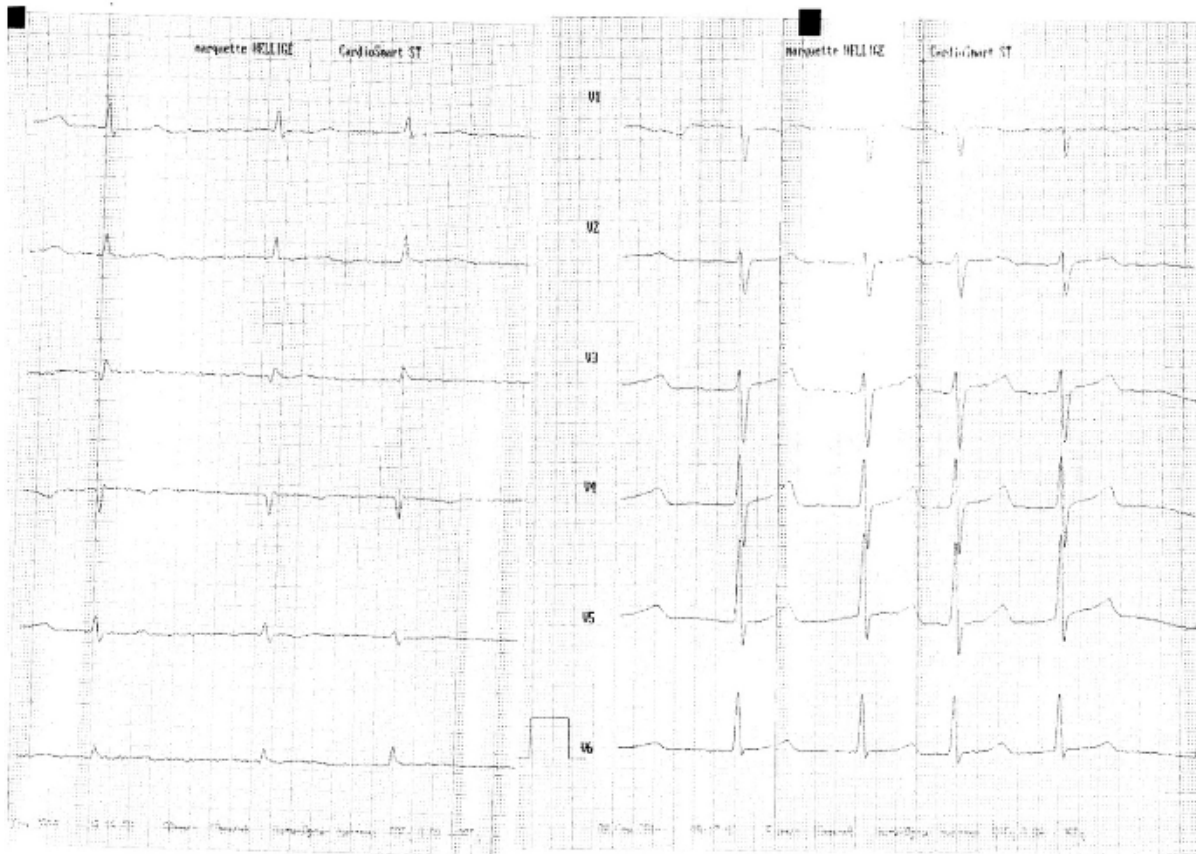


Ситуационная задача №15. У мужчины 78 лет с диагнозом «ИБС, стенокардия напряжения ФК-II два. Эпизоды АВ-блокады II степени, 2 типа. Постоянная ЭКС в режиме DDD» в ночное время на Холтеровском мониторе регистрируется следующая электрокардиограмма (рис.1)

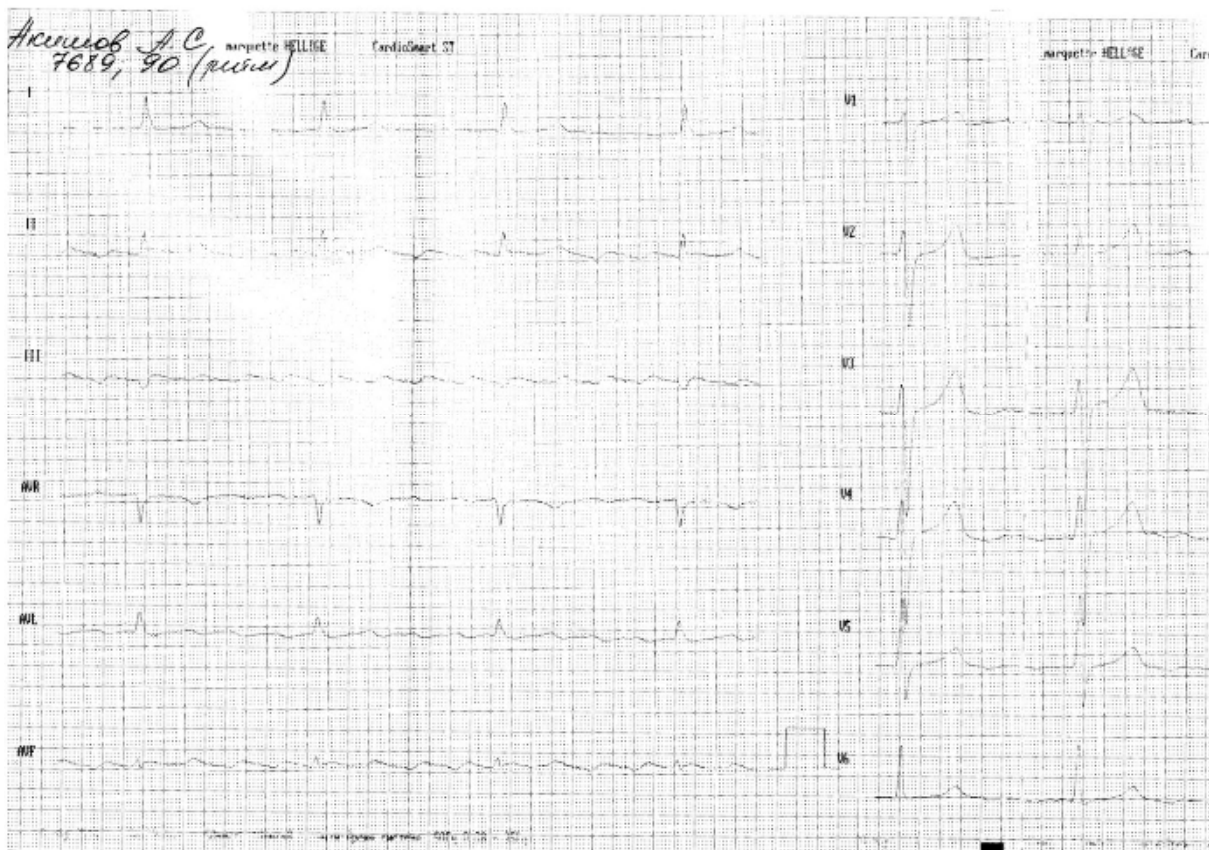


1. Как Вы оцените данную электрокардиограмму?
2. Как Вы опишете стимуляцию?
3. Какие особенности ЭКГ Вы видите?

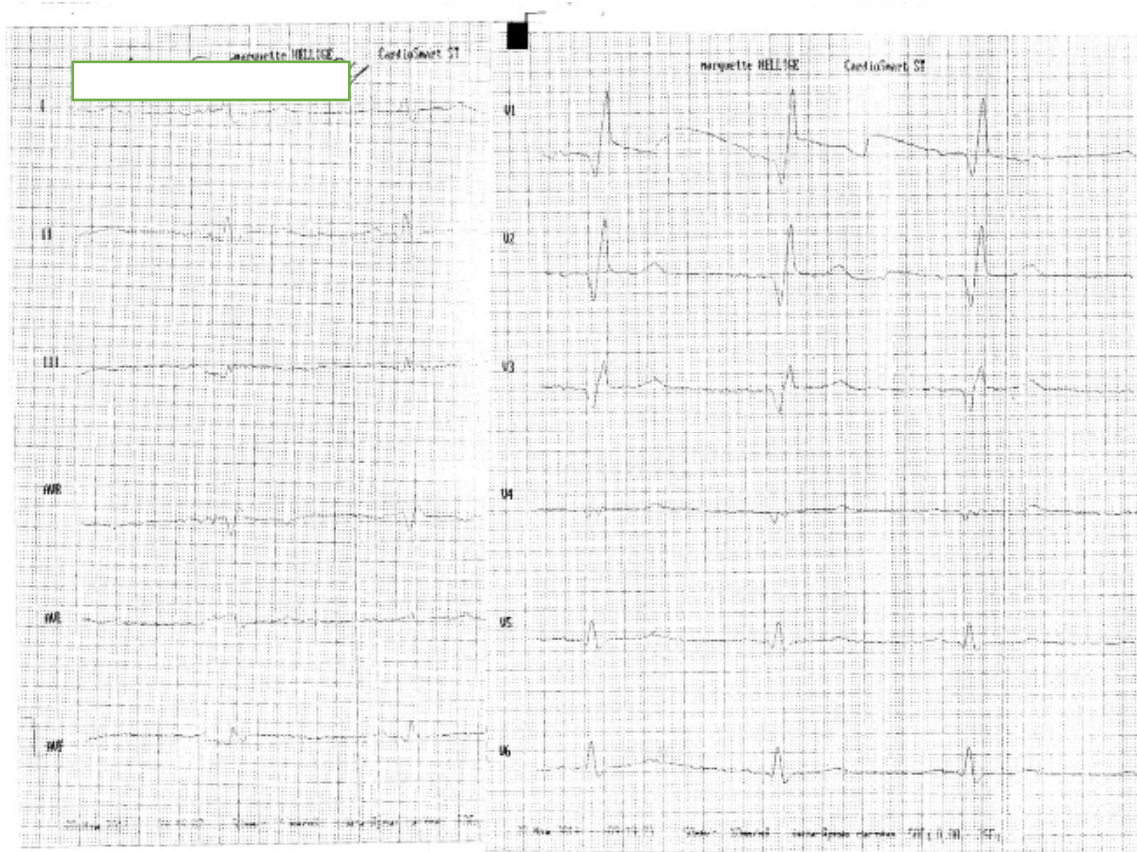
Ситуационная задача №16. Электрокардиографическая интерпретация изменений (на ЭКГ).



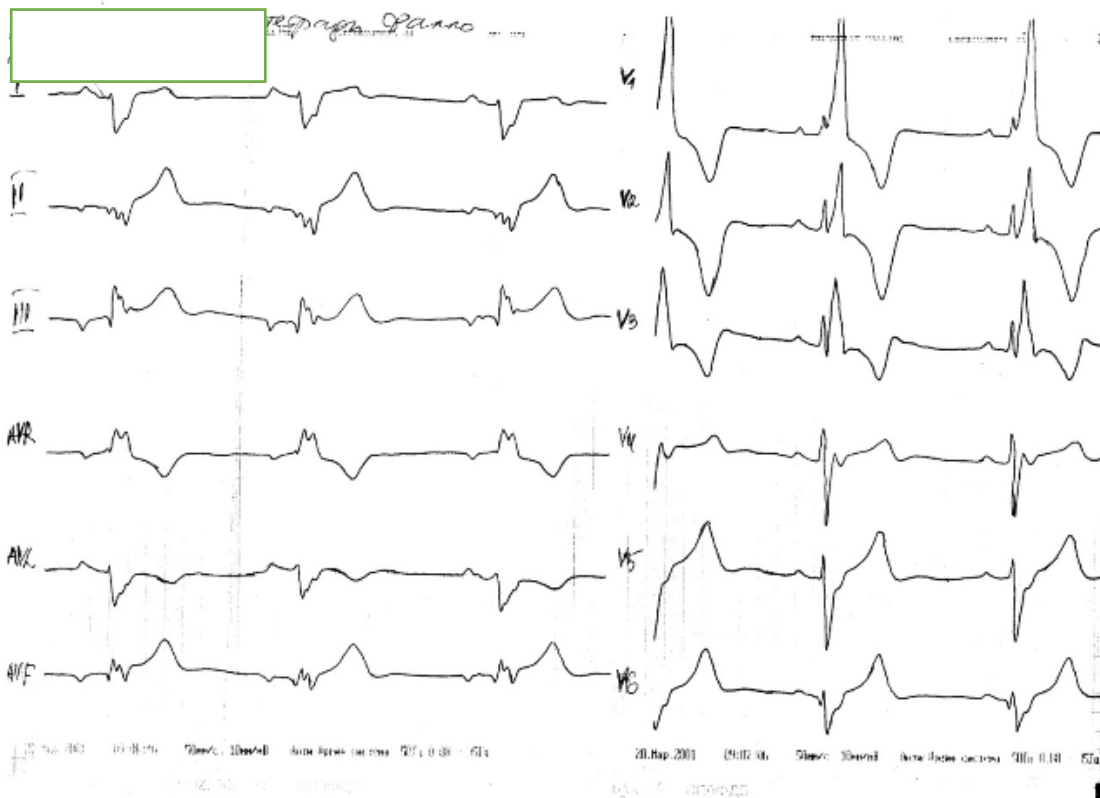Ситуационная задача №17. Электrokардиографическая интерпретация изменений (на ЭКГ).



Ситуационная задача №18. Электрокардиографическая интерпретация изменений (на ЭКГ).



Ситуационная задача №19. Электрокардиографическая интерпретация изменений (на ЭКГ).

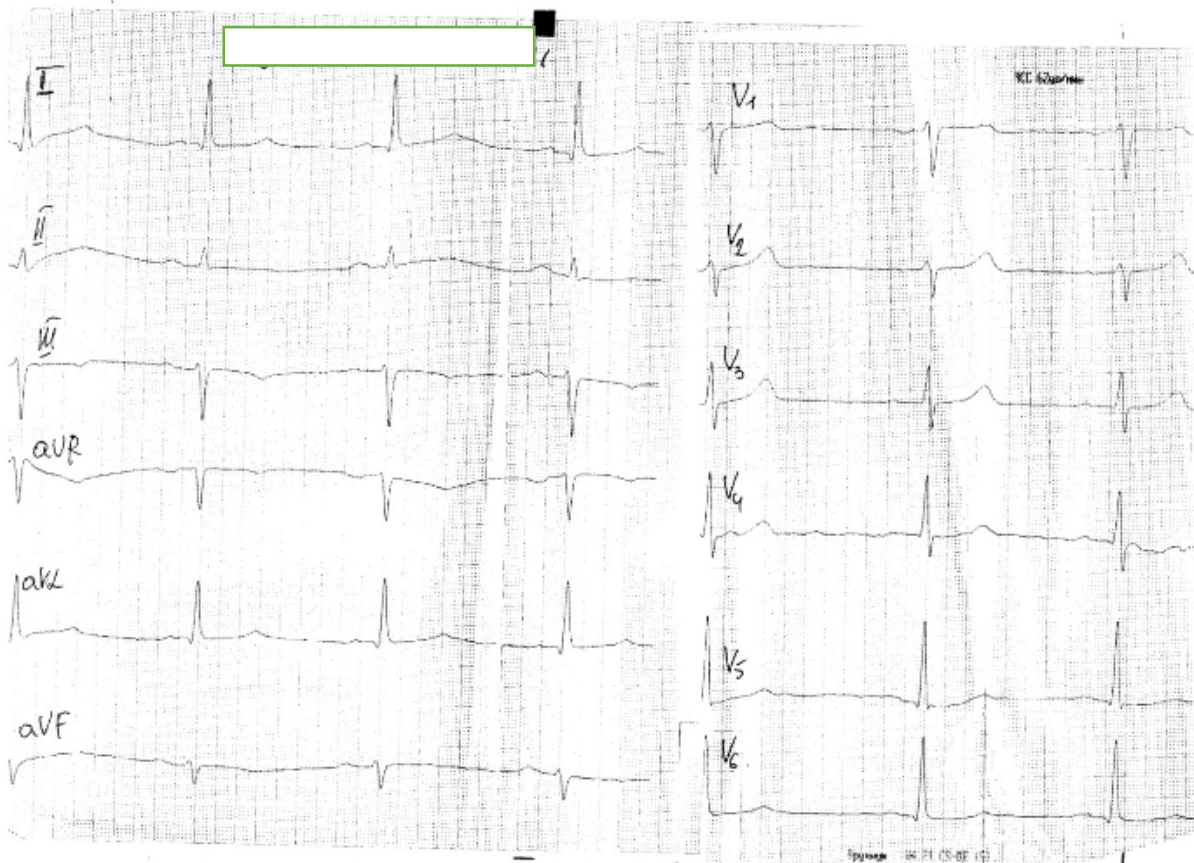


Ситуационная задача №20. У пациента 62 лет с жалобами на слабость, одышку при незначительной физической нагрузке проведен бронходилатационный тест с сальбутамолом. Результаты представлены на рис.2

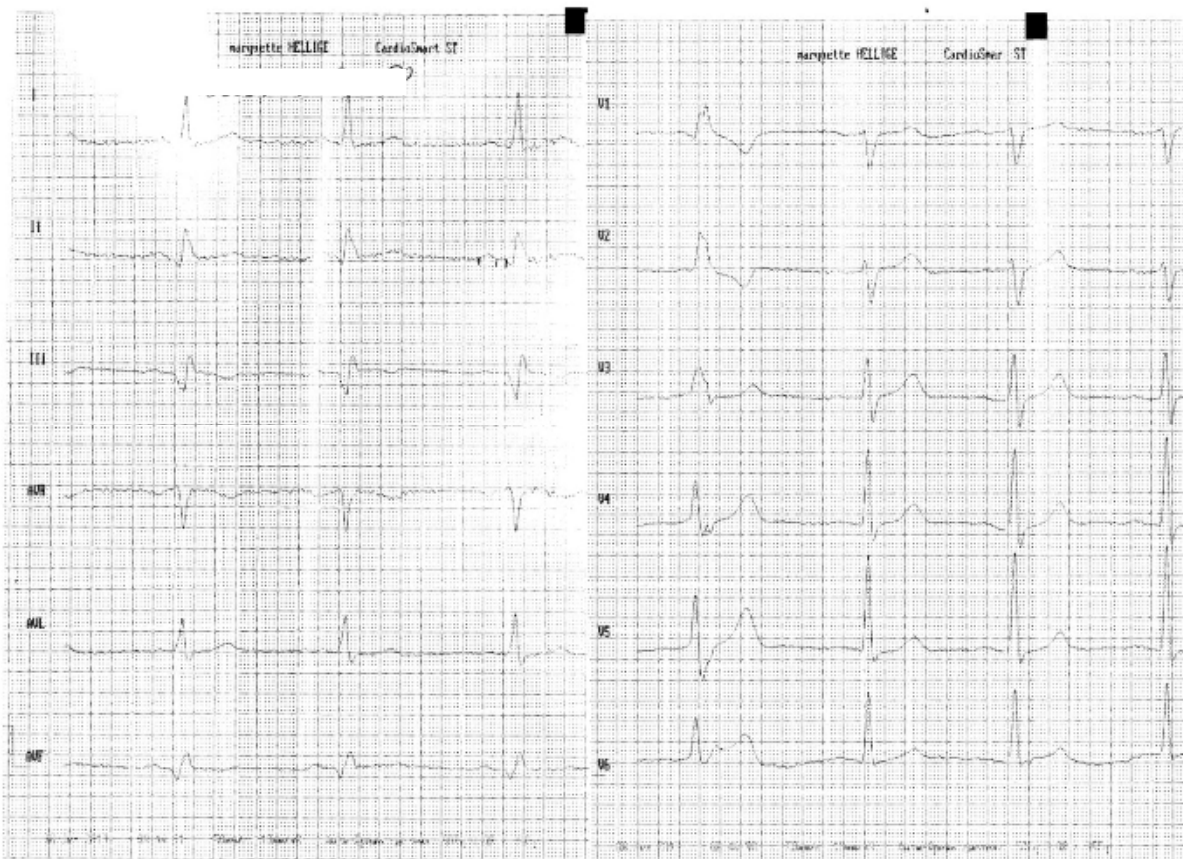

1. Оцените спирограмму ДО ингаляции бронходилататора.
2. Оцените спирограмму ПОСЛЕ ингаляции бронходилататора.
3. Какой бронходилатационный ответ?
4. Какие дополнительные методы обследования Вы порекомендуете?

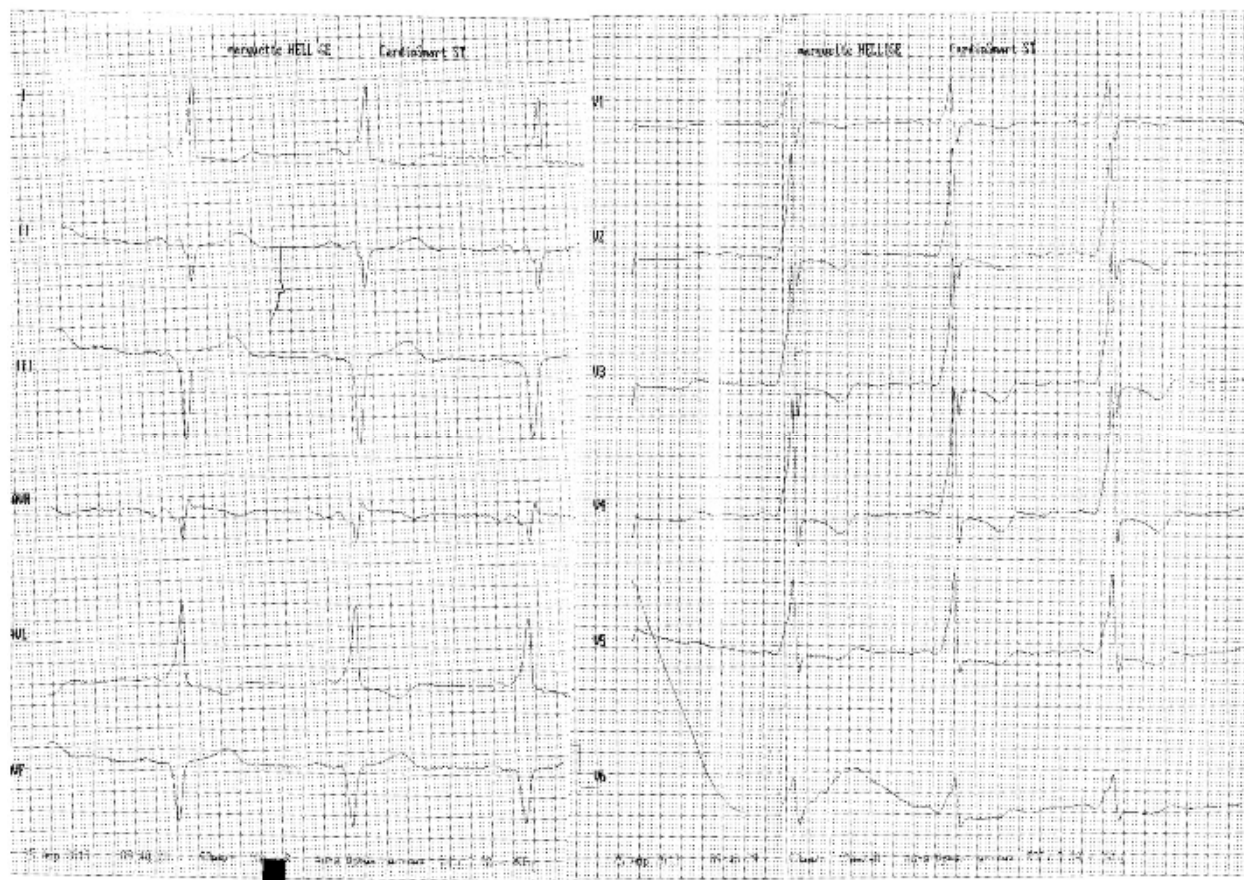
Ситуационная задача №21. Электрокардиографическая интерпретация изменений (на ЭКГ).



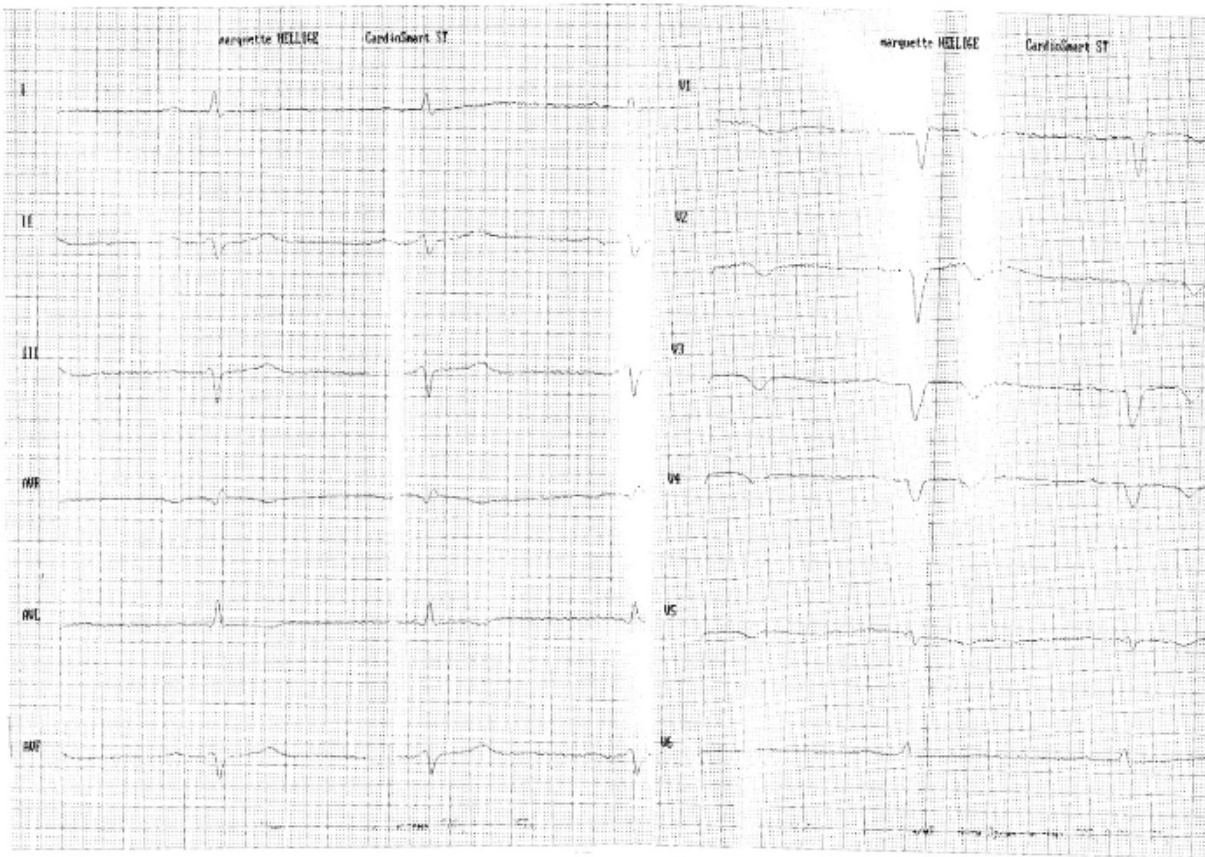
Ситуационная задача №22. Электрокардиографическая интерпретация изменений (на ЭКГ).



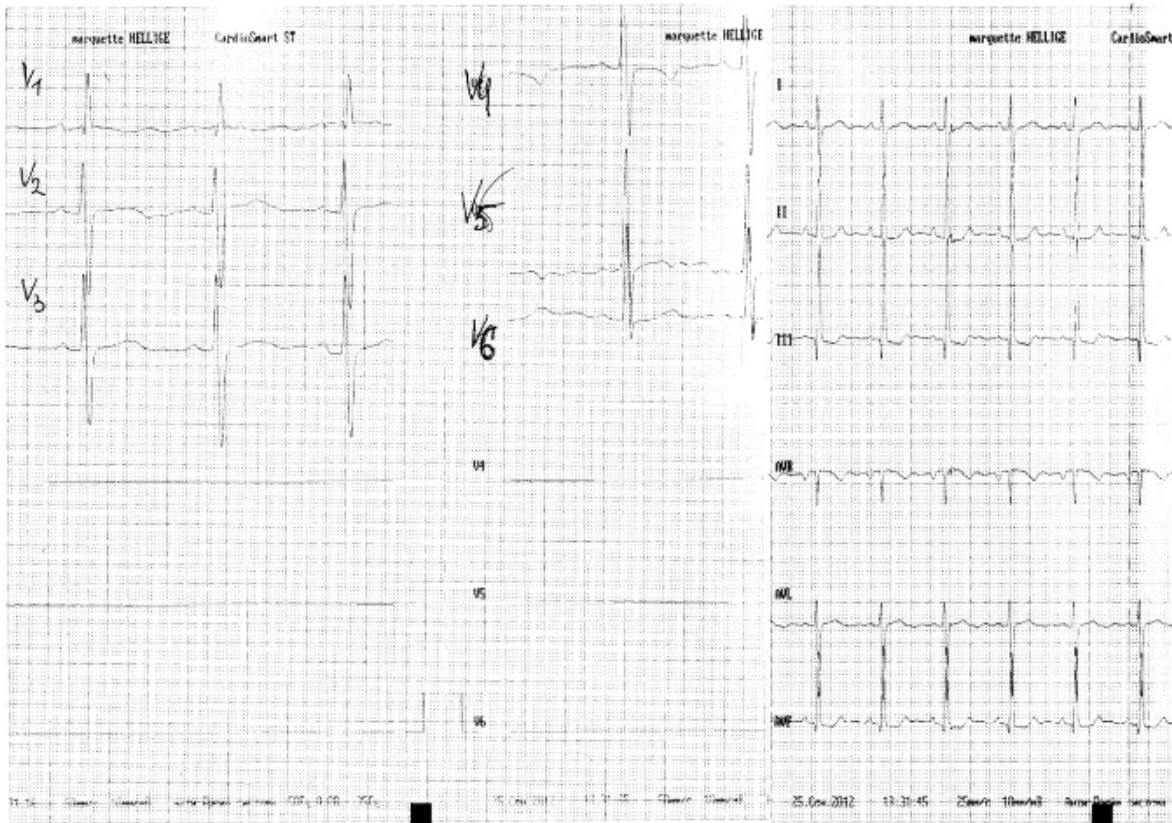
Ситуационная задача №23. Электрокардиографическая интерпретация изменений (на ЭКГ).



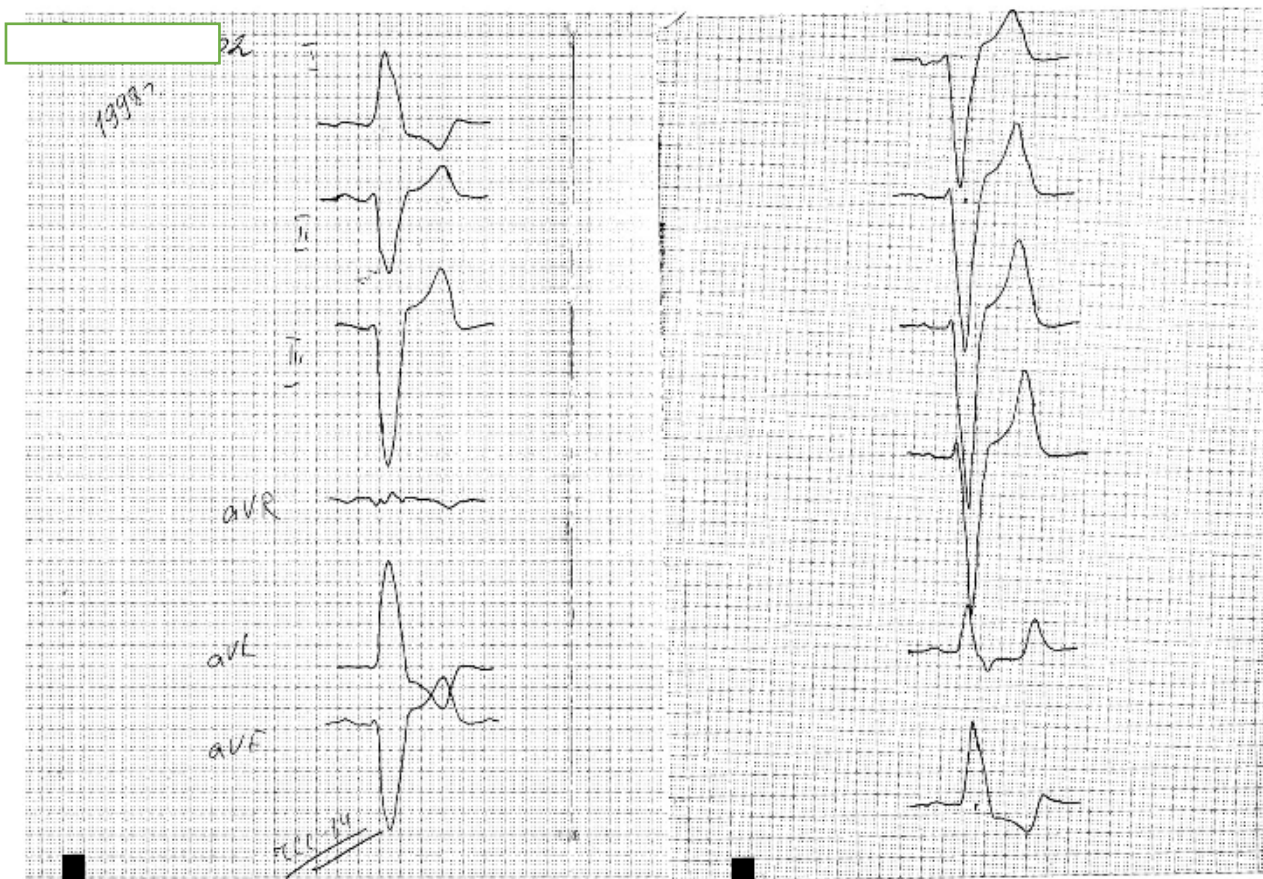
Ситуационная задача №24. Электрокардиографическая интерпретация изменений (на ЭКГ).



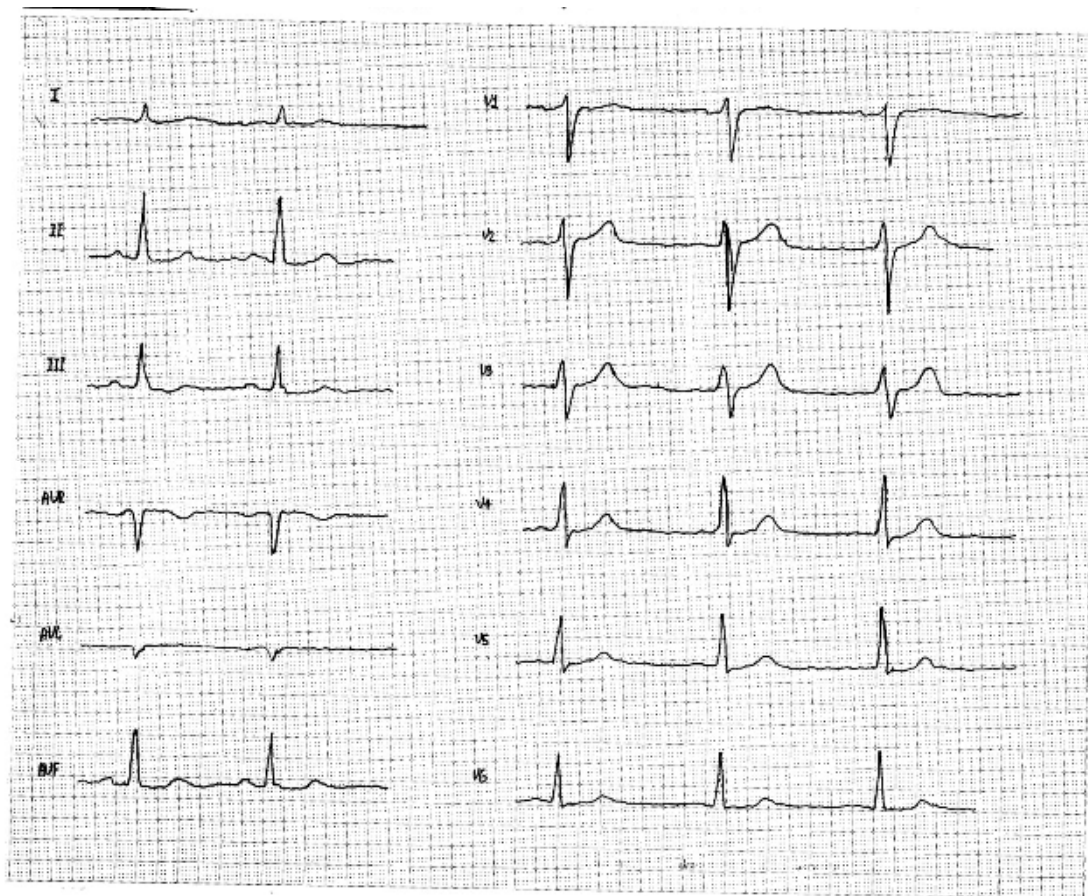
Ситуационная задача №25. Электрокардиографическая интерпретация изменений (на ЭКГ).



Ситуационная задача №26. Электрокардиографическая интерпретация изменений (на ЭКГ).



Ситуационная задача №27. Электрокардиографическая интерпретация изменений (на ЭКГ).



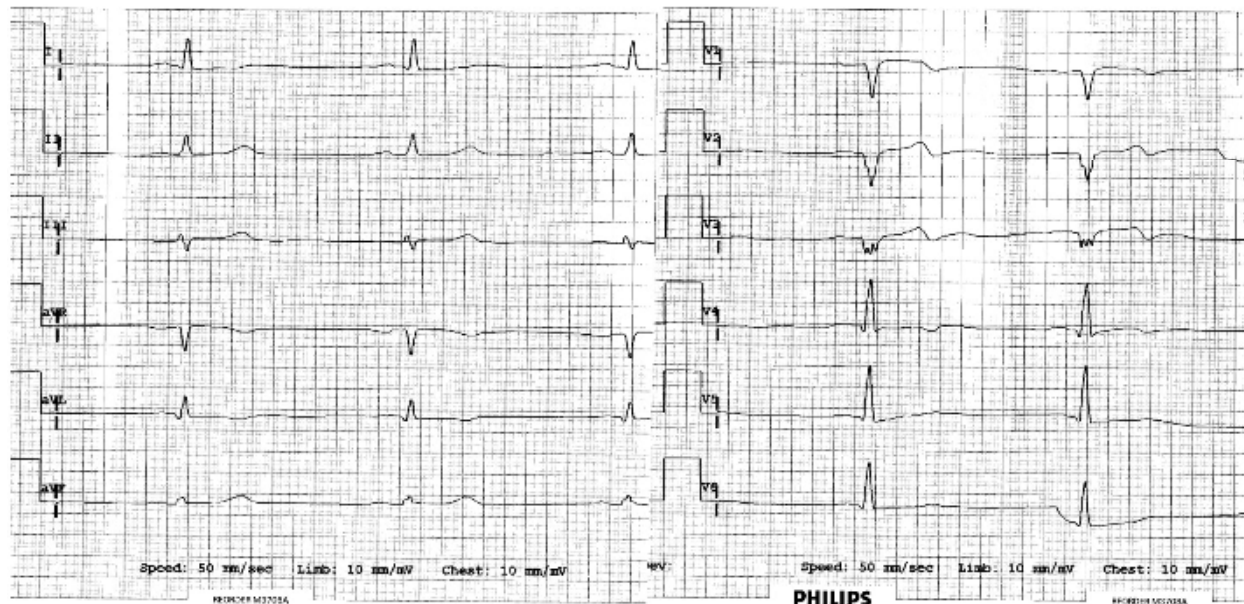
Ситуационная задача №28. Электрокардиографическая интерпретация изменений (на ЭКГ).

06/13/2017 14:36:24

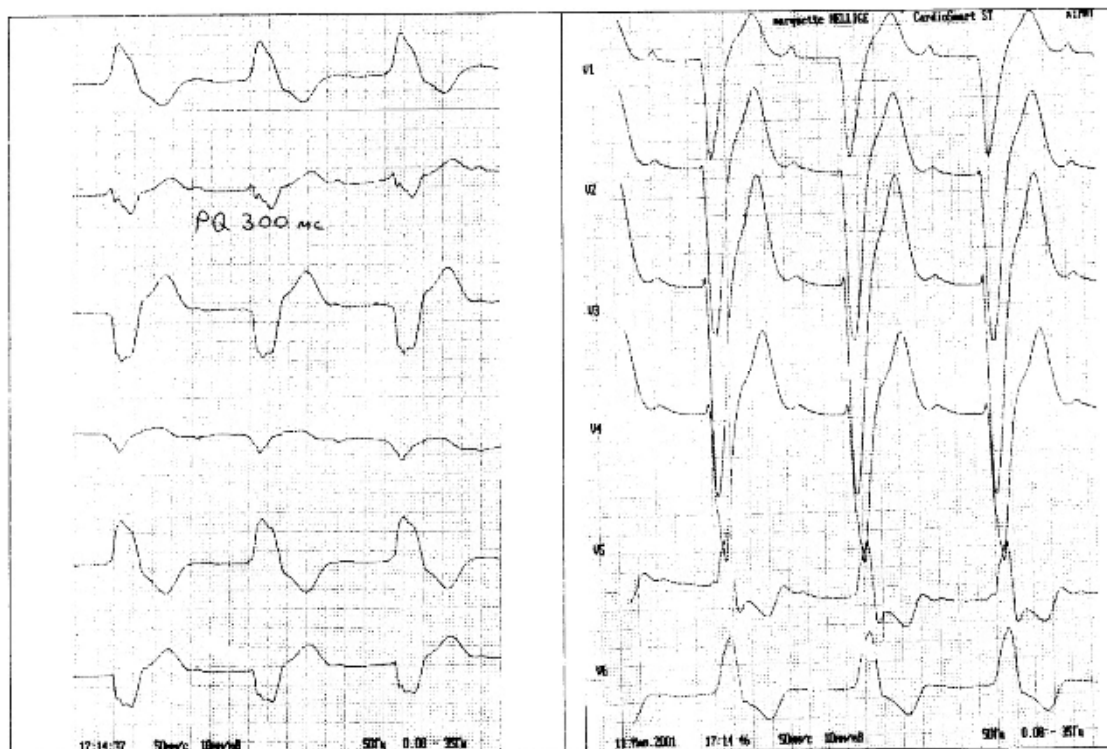
Name:

06/13/2017 14:36:37

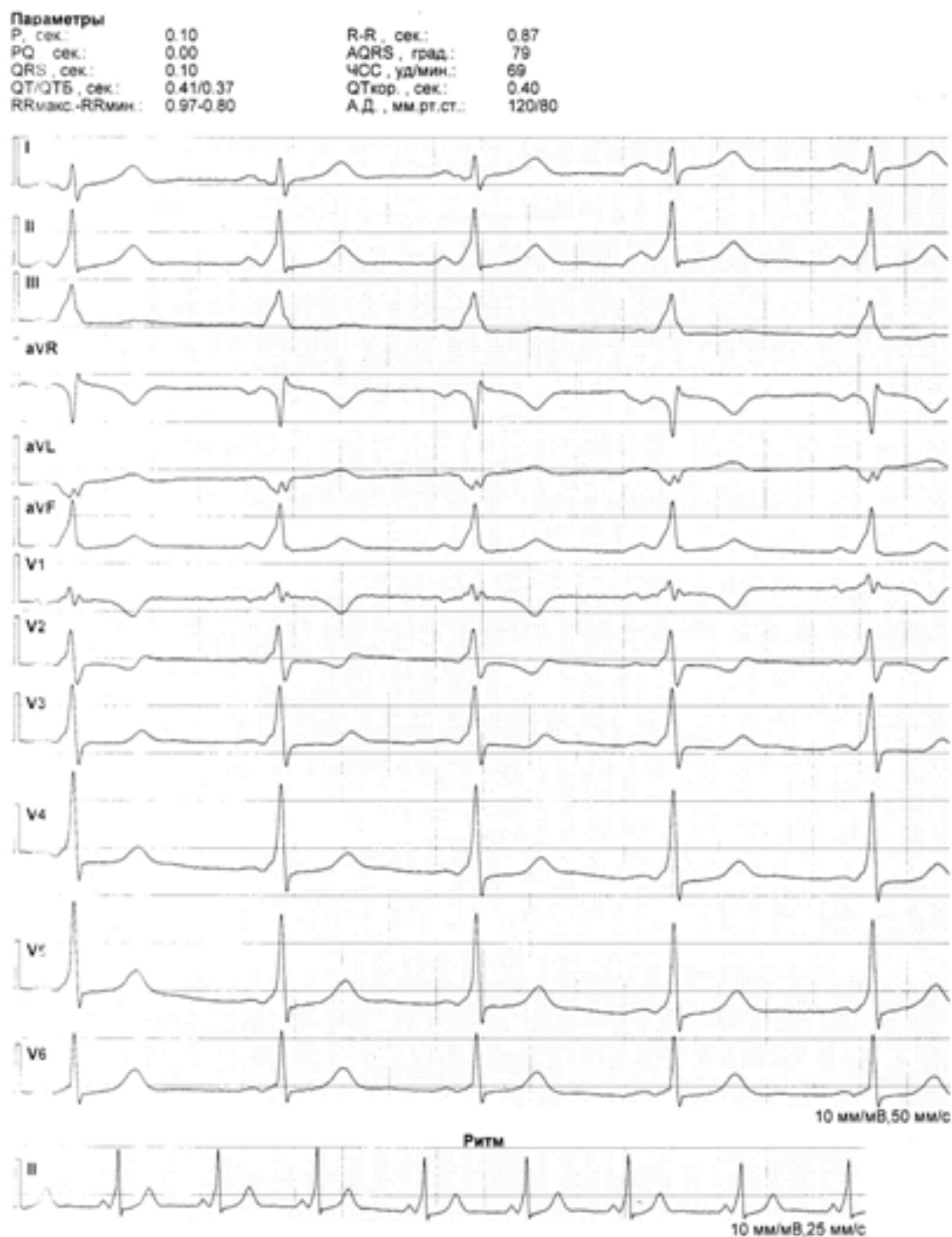
Name:



Ситуационная задача №29. Электрокардиографическая интерпретация изменений (на ЭКГ).



Ситуационная задача №30. Электрокардиографическая интерпретация изменений (на ЭКГ).



Критерии и шкала оценивания по оценочному средству

1. Тест

Шкала оценивания	Критерий оценивания
Согласно БРС	
ВолГМУ:	% ВЫПОЛНЕНИЯ ЗАДАНИЯ

-61 – 75%	61 – 75
Удовлетворительно (3)	76– 90
- 76 – 90%	91 – 100
Хорошо (4)	
-91-100	
Отлично (5)	

2. Ситуационная задача

Шкала оценивания	Критерий оценивания
При соответствии - трем критериям Удовлетворительно (3) - четырем критериям Хорошо (4) -пяти критериям Отлично (5)	1. Полнота знания учебного материала по теме занятия
	2. Знание алгоритма решения
	3. Уровень самостоятельного мышления
	4. Аргументированность решения
	5. Умение увязывать теоретические положения с практикой, в том числе и с будущей профессиональной деятельностью

3. Собеседование

Шкала оценивания	Критерий оценивания
При соответствии - трем критериям Удовлетворительно (3) - четырем критериям Хорошо (4) -пяти или шести критериям Отлично (5)	1. Краткость
	2. Ясная, четкая структуризация материала, логическая последовательность в изложении материала
	3. Содержательная точность, то есть научная корректность
	4. Полнота раскрытия вопроса
	5. Наличие образных или символических опорных компонентов
	6. Оригинальность индивидуального представления материала (наличие вопросов, собственных суждений, своих символов и знаков и т. п.)