

Документ подписан простой электронной подписью
Информация о владельце:
ФИО: ФГБОУ ВО ВолГМУ Минздрава России
Должность: ФГБОУ ВО ВолГМУ Минздрава России
Дата подписания: 14.09.2023 15:28:11
Уникальный программный ключ:
123d1d365abac3d0cd5b2b390c12a00b02446

Федеральное государственное
бюджетное образовательное
учреждение высшего
образования
«Волгоградский
государственный
медицинский университет»
Министерства здравоохранения
Российской Федерации



Фонд оценочных средств для проведения государственной (итоговой государственной аттестации).

Наименование дисциплины: **Стоматология хирургическая**

Основная профессиональная образовательная программа подготовки кадров высшей квалификации в ординатуре по специальности: **31.08.74 Стоматология хирургическая.**

Квалификация (степень) выпускника: **врач-стоматолог-хирург**

Кафедра: **Кафедра стоматологии Института непрерывного медицинского и фармацевтического образования.**

Форма обучения – очная

Для обучающихся 2021, 2022, 2023 года поступления (актуализированная редакция)

Волгоград, 2023

Разработчики:

№	Ф.И.О.	Должность	Ученая степень/ звание	Кафедра (полное название)
1.	Македонова Ю.А.	Зав. кафедрой	д.м.н./доцент	Стоматологии Института НМФФ
2.	Афанасьева О.Ю.	доцент	к.м.н./доцент	Стоматологии Института НМФФ

Фонд оценочных средств для проведения государственной итоговой аттестации ОПОП подготовки кадров высшей квалификации в ординатуре по специальности 31.08.74 «Стоматология хирургическая» рассмотрен на заседании кафедры протокол № В от «28» 08 2023 г.

Заведующий кафедрой стоматологии Института НМФФ
д.м.н., доцент


Ю.А. Македонова

Рецензент: А.В.Порошин главный врач ГАУЗ «Стоматологическая поликлиника № 9» .

Актуализация ФОС согласована с учебно-методической комиссией Института НМФФ, протокол № 1 от «29» 08 2023 года

Председатель УМК



М.М.Королева

Начальник отдела учебно-методического сопровождения и производственной практики



М.Л.Науменко

Актуализация ФОС утверждена на заседании Ученого совета Института НМФФ протокол № 1 от «29» 08 2023 г.

Секретарь
Ученого совета



В.Д.Заклякова

**Фонд оценочных средств для проведения государственной (итоговой государственной аттестации) по специальности
31.08.74 Стоматология хирургическая.**

№№ п/п	Наименование модуля, темы и вопросов, изучаемых на лекциях, практических занятиях и в ходе самостоятельной работы обучающихся (СР)	Виды учебной работы, включая самостоятельную работу и трудоемкость (в часах)			Форма контроля	Компетенции
		Лекции	Практические занятия	Самостоятельная работа		
1.	Б1.Б.6.5.1. Местное обезболивание в стоматологии. Тема 1. Показания и виды местного обезболивания. Клинико-фармакологическая характеристика местных анестетиков. Тема 2. Премедикация, показания, виды, препараты, используемые для премедикации	4	12	12	Контрольная работа, собеседование, тест	УК-1, ПК-1, ПК-7
2.	Б1.Б.6.5.2. Хирургические методы лечения периодонтита. Тема 1. Операция удаления зуба. Показания, противопоказания, методика проведения Тема 2. Операции гемисекции, ампутации корней, коронорадикулярной сепарации. Тема 3. Общие и местные осложнения хирургических методов лечения периодонтита, их профилактика и лечение.	2	18	12	Контрольная работа, собеседование, тест	УК-1, ПК-1, ПК-5, ПК-6, ПК-7, ПК-12
3.	Б1.Б.6.5.3. Воспалительные заболевания челюстно-лицевой области. Тема 1. Острый одонтогенный периостит челюсти. Клиника, диагностика, дифференциальная диагностика, лечение. Тема 2. Одонтогенный остеомиелит челюсти. Клиника, диагностика, дифференциальная диагностика, лечение. Тема 3. Абсцессы и флегмоны челюстно-лицевой области. Клиника, диагностика, дифференциальная	2	18	18	Контрольная работа, собеседование, тест	УК-1, ПК-1, ПК-5, ПК-6, ПК-7, ПК-12

	диагностика, лечение.					
--	-----------------------	--	--	--	--	--

1. Перечень планируемых результатов обучения по дисциплине, соотнесенных с планируемыми результатами освоения образовательной программы

Результаты обучения по дисциплине			
Результаты освоения ОП (компетенции)	Знать	Уметь	Владеть
УК-1 готовность к абстрактному мышлению, анализу, синтезу	1 - основные понятия, используемые в хирургической стоматологии; 2 – анатомо-топографические особенности челюстно-лицевой области; 3 - основные функции челюстно-лицевой области, ее взаимосвязь с другими органами и системами; 4 - научные идеи и тенденции развития хирургической стоматологии.	1 -критически оценивать поступающую информацию вне зависимости от ее источника; 2 - избегать автоматического применения стандартных приемов при решении профессиональных задач; 3 - использовать системный комплексный подход при постановке диагноза и выбора тактики лечения.	1- навыками сбора, обработки, критического анализа и систематизации профессиональной информации; 2 - навыками выбора методов и средств решения профессиональных задач; 3 - навыками управления информацией (поиск, интерпретация, анализ информации, в т.ч. из множественных источников;
ПК-1 готовность к осуществлению комплекса мероприятий, направленных на	1 - этиологию и патогенез воспалительных, травматических, диспластических, неопластических, дисэмбриогенетических	1 -проводить консультации пациентов по вопросам заболевания; и проводимого лечения; 2 - проводить беседы с	1 -обосновывать выбор профилактических мероприятий и использование средств и методов гигиены полости

<p>сохранение и укрепление здоровья и включающих в себя формирование здорового образа жизни, предупреждение возникновения и (или) распространения заболеваний, их раннюю диагностику, выявление причин и условий их возникновения и развития, а также направленных на устранение вредного влияния на здоровье человека факторов среды его обитания</p>	<p>стоматологических заболеваний и травм челюстно-лицевой области; 2 -этапы формирования зубочелюстной системы. 3 - ведущие клинические проявления, методы диагностики, лабораторные показатели и исходы основных хирургических стоматологических заболеваний. 4 - виды и показания к хирургической стоматологической помощи.</p>	<p>пациентами по вопросам профилактики стоматологических заболеваний; 3 - осуществлять профилактические и лечебные мероприятия стоматологического здоровья.</p>	<p>рта; 2 - владеть методиками применения химиотерапевтических препаратов для предупреждения развития гнойно-воспалительных осложнений ЧЛЮ.</p>
<p>ПК-5 готовность к диагностике стоматологических заболеваний и неотложных состояний в соответствии с Международной статистической классификацией болезней и проблем, связанных со</p>	<p>1 - возрастные особенности строения челюстно-лицевой области. 2 – основные, дополнительные, специальные методы диагностики заболеваний и травм ЧЛЮ. 3 – этиологию, патогенез, ведущие клинические проявления, методы диагностики, лабораторные показатели и исходы</p>	<p>1 - интерпретировать результаты оценки иммунного статуса при воспалительных заболеваниях ЧЛЮ; 2 - обосновать необходимость полноценного обследования пациента с воспалительными, травматическими,</p>	<p>1 - дифференциальной диагностикой основных заболеваний челюстно-лицевой области; 2 - методикой сбора анамнеза, в том числе и аллергологического; 3 - алгоритмом постановки предварительного клинического диагноза</p>

<p>здоровьем</p>	<p>основных хирургических стоматологических заболеваний ЧЛО. 4 - виды и показания хирургическому лечению.</p>	<p>опухолевыми заболеваниями ЧЛО;</p>	
<p>ПК-6 готовность к проведению экспертизы временной нетрудоспособности и участие в иных видах медицинской экспертизы</p>	<p>1-виды медико-социальной экспертизы. 2- понятие временной нетрудоспособности. 3- понятие стойкой нетрудоспособности. 4 – ориентировочные сроки временной нетрудоспособности при основных стоматологических заболеваниях.</p>	<p>1 - анализировать и оценивать качество медицинской помощи населению, вести медицинскую документацию. 2- оформлять листок нетрудоспособности.</p>	<p>1 – владеть методами ведения медицинской учетно-отчетной документации в медицинских учреждениях</p>
<p>ПК-7 готовность к определению тактики ведения, ведению и лечению пациентов, нуждающихся в хирургической стоматологической помощи</p>	<p>1 - возрастные особенности строения ЧЛО 2 - общие закономерности патогенеза наиболее распространенных стоматологических заболеваний; 3 - этиологию, патогенез, ведущие клинические проявления, методы диагностики, лабораторные показатели и исходы основных заболеваний ЧЛО. 4 - виды и показания к хирургическому лечению.</p>	<p>1 -обосновать необходимость лекарственных препаратов при лечении гнойно-воспалительных заболеваний ЧЛО и развития возможных осложнений 2 - осуществлять профилактические и лечебные мероприятия с учетом степени тяжести заболевания, травмы и т.д. 3 - оказать неотложную помощь больным с заболеваниями ЧЛО в</p>	<p>1 -владеть методами и принципами ведения и лечения пациентов с заболеваниями и травмами ЧЛО в соответствии с Федеральными клиническими рекомендациями. 2- оценить необходимость участия врачей смежных специальностей в комплексном лечении взрослых, детей, лиц пожилого и старческого возраста</p>

		<p>острой стадии. 4 –оказать полный объем хирургической помощи при возникновении воспалительных, опухолевых заболеваний и травм ЧЛЮ.</p>	
<p>ПК-12 готовность к проведению оценки качества оказания стоматологической помощи с использованием основных медико-статистических показателей</p>	<p>1-основные понятия качества медицинской помощи. 2–организация внутреннего контроля качества медицинской помощи в стоматологической организации.</p>	<p>1- Выполнять полный объем обследований, диагностики и лечения стоматологических заболеваний согласно стандартам оказания медицинской помощи, Протоколам лечения и сложившейся клинической практики.</p>	<p>1-Выполнять полный объем методов обследования, диагностики и лечения стоматологических заболеваний согласно стандартам оказания медицинской помощи, Протоколам лечения и сложившейся клинической практики в соответствии с законодательством РФ.</p>

2. Оценочные средства для проведения аттестации

Перечень литературы, рекомендуемой для изучения дисциплины, используемый как источник информации для составления оценочных средств:

1 Социальный статус стоматолога общей практики [Текст] : монография / Котаниди С. А. и др. ; ВолгГМУ Минздрава РФ. - Волгоград : Изд-во ВолгГМУ, 2014. - 116, [4] с.

2 Фирсова И. В. Дезинфекция и стерилизация в стоматологии[Электронный ресурс] : учеб. пособие / ВолгГМУ Минздрава РФ ; [сост. : И. В. Фирсова и др.]. - Волгоград : Изд-во ВолгГМУ, 2014. - 70, [2] с. : ил. – Режим доступа : http://library.volgmed.ru/Marc/MObjectDown.asp?MacroName=%C4%E5%E7%E8%ED%F4%E5%EA%F6%E8%FF_%E8_%F1%F2%E5%F0%E8%EB%E8%E7%E0%F6%E8%FF_%E2_%F1%F2%EE%EC%E0%F2%EE%EB%EE%E3%E8%E8_2014&MacroAcc=A&DbVal=47

3 Шестаков В. Т. Методология управленческого решения в стоматологии[Электронный ресурс] / В. Т. Шестаков, О. В. Шевченко.– М. : ГЭОТАР-Медиа, 2017. - 112 с. –Режим доступа: <https://www.studentlibrary.ru/book/ISBN9785970442463.html>

Дополнительная литература

4 Реципрокные факторы риска: заболевания слизистой полости рта и сопутствующая патология / Ю.А. Македонова, Л.М. Гаврикова, О.Ю. Афанасьева, О.Н. Куркина, С.В. Дьяченко, Е.С. Александрина, С.В. Ставская, М.В. Кабытова // Учебное пособие — Волгоград, 2021. – 100 с. ¹

5 Клиническая стоматология [Текст] : учебник для студентов по направлению подготовки "Стоматология" / В. Н. Трезубов [и др.] ; под ред. В. Н. Трезубова, С. Д. Арутюнова. - М. : Практическая медицина, 2015. – 787, [1] с. : ил., цв. ил.

6 Фирсова И. В. COMPLAINTNESS и информированность пациентов стоматологической практики [Текст] : монография / И. В. Фирсова, В. В. Шкарин, Е. С. Соломатина ; ВолгГМУ Минздрава РФ ; [науч. ред. Н. Н. Седова]. - Волгоград : Изд-во ВолгГМУ, 2014. - 243, [1] с. : ил.

7 Профилактика кариеса зубов [Текст] : учеб. пособие для системы послевуз. образования по спец. 060201 - Стоматология / Л. Д. Вейсгейм [и др.] ; ВолгГМУ. - Волгоград : Изд-во ВолгГМУ, 2012. - 100 с.

8 Молекулярная стоматология[Электронный ресурс]: учебное пособие / Янушевич О. О., Вавилова Т. П., Островская И. Г., Деркачева Н. И. – М. : ГЭОТАР-Медиа, 2020. - 160 с. - Режим доступа: <https://www.studentlibrary.ru/book/ISBN9785970456767.html>

9 Саямов Х.Ю., Македонова Ю.А. Топография каналов корней зубов верхней и нижней челюсти: учебное пособие. - <http://vocmp.oblzdrav.ru/uchebnoe-posobie-topografiya-kanalov.html> (свидетельство ПИ № ФС9-2105, выдано федеральной службой по надзору в сфере массовых коммуникаций, связи и охраны культурного наследия 10.01.2008), 2020. – 1,23 Мб. / авторское участие – 3,2 Мб.

10 Щербаков Л.Н., Вейсгейм Л.Д., Мансур Ю.П., Верстаков Д.В., Македонова Ю.А. Ортопедические методы лечения односторонних концевых дефектов зубных рядов: учебное пособие. - <http://vocmp.oblzdrav.ru/ortopedicheskie-metodi-lecheniya.html> (свидетельство ПИ № ФС9-2105, выдано федеральной службой по надзору в сфере массовых коммуникаций, связи и охраны культурного наследия 10.01.2008), 2020. – 1,23 Мб. / авторское участие – 2,1 Мб.

11 Дьяченко С.В., Гаврикова Л.М., Македонова Ю.А., Куркина О.Н. Дифференцированный подход к выбору композита для лечения заболеваний твердых тканей зуба: учебное пособие. - <http://vocmp.oblzdrav.ru/uchebnoe-posobie-differencirovanni.html> (свидетельство ПИ № ФС9-2105, выдано федеральной службой по надзору в сфере массовых коммуникаций, связи и охраны культурного наследия 10.01.2008), 2020. – 1,15 Мб.

12 Македонова Ю.А., Венскель Е.В., Щербаков Л.Н., Веремеенко С.А., Дьяченко Д.Ю. Дифференцированный подход к ортопедическому лечению зубов: учебное пособие. - <http://vocmp.oblzdrav.ru/uchebnoe-posobiedi-differencirovannii-podhod-k.html> , 2020. - 256 Мб.

13 Ю.А. Македонова, О.Ю. Афанасьева, О.Н. Куркина, С.В. Ставская. Основные вопросы амбулаторной хирургии полости рта: учебное пособие. - [ГБУЗ Волгоградский областной центр медицинской профилактики \(oblzdrav.ru\)](http://www.oblzdrav.ru) (свидетельство ПИ № ФС9-2105, выдано федеральной службой по надзору в сфере массовых коммуникаций, связи и охраны культурного наследия 10.01.2008) – 2,85 Мб.

14 Т.В. Колесова, Ю.В. Рудова, В.Н. Наумова, О.Ю.Афанасьева, Е.Г. Дорожкина, С.П. Деревянченко, Л.Н. Денисенко. Пропедевтика стоматологических заболеваний. Ортопедическая и хирургическая стоматология: учебное пособие для студентов-стоматологов на английском языке. – Волгоград: Изд-во ВолгГМУ, 2021. – 60 с.

УК-1 готовность к абстрактному мышлению, анализу, синтезу

Результаты освоения ОП (компетенции)	Результаты обучения по дисциплине
--------------------------------------	-----------------------------------

	Знать
УК-1 готовность к абстрактному мышлению, анализу, синтезу	1 - основные понятия, используемые в хирургической стоматологии;

Задания закрытого типа

№	Содержание задания	Правильный ответ	Источник
Выберите один правильный ответ			
1.	Система профилактических мероприятий, направленных на предупреждение попадания микроорганизмов в рану, органы и ткани больного в процессе любых врачебных мероприятий А) Асептика Б) Антисептика В) Дезинфекция	А) Асептика	№ 5, стр. 89
2.	Система мероприятий, направленных на уменьшение количества микроорганизмов в операционном поле, ране А) Асептика Б) Антисептика В) Дезинфекция	Б) Антисептика	№ 5, стр. 89
Выберите несколько правильных ответов			
1.	Выделяют пять способов инфицирования раневой поверхности: А) воздушный; Б) капельный; В) контактный; Г) имплантационный; Д) смешанный Е) гематогенный	А) воздушный; Б) капельный; В) контактный; •Г) имплантационный; Д) смешанный	№ 5, стр. 89
2.	У больных с травмой челюстно-лицевой области необходимо: А) уточнить обстоятельства травмы; Б) выявить возможное алкогольное опьянение или наркотическую интоксикацию в момент травмы; В) отметить, были ли потеря сознания (на какое время), тошнота, рвота, головокружение, кровотечение из носа, ушей;	А) уточнить обстоятельства травмы; Б) выявить возможное алкогольное опьянение или наркотическую интоксикацию в момент травмы; В) отметить, были ли потеря сознания (на какое время), тошнота,	№ 5, стр. 48

	Г) уточнить характер оказания помощи; Д) выяснить время и дозу введения больному противостолбнячной сыворотки или столбнячного анатоксина. Е) Напоить водой	рвота, головокружение, кровотечение из носа, ушей; Г) уточнить характер оказания помощи; Д) выяснить время и дозу введения больному противостолбнячной сыворотки или столбнячного анатоксина.	
Установите последовательность/Сопоставьте понятия			
1.	1) Для острых воспалительных процессов челюстно-лицевой области при поверхностной локализации воспаления характерны 2) Для хронического воспалительного процесса характерно: А) инфильтрация и отёк в зоне воспаления в виде припухлости (tumor); гиперемия кожи, слизистой оболочки над очагом воспаления (rubor); местное повышение температуры тканей (calor); при локализации воспалительного процесса в области дна полости рта, языка, мягкого нёба появляются нарушения функций глотания, дыхания, речи (funcio lease). Б) Длительность около 2 мес, может сопровождаться образованием свищей с отхождением костных секвестров.	1А 2Б	№ 5, стр. 511

Задания открытого типа

Ситуационные задачи/кейсы

№	Содержание задания	Правильный ответ	Источник
1.	Родители пациента М., возрастом 15 лет, страдающего болезнью Дауна	В) общее обезболивание.	№5, стр. 233

	<p>обратились в поликлинику по поводу санации полости рта их сыну. После осмотра, который сопровождался значительными трудностями, удалось установить, что пациенту необходимо лечить множественный кариес зубов и удалить пять разрушенных зубов по поводу хронического периодонтита.</p> <p>Какой вид обезболивания Вы выберете для проведения санации полости рта у данного пациента?</p> <p>А) инфильтрационное обезболивание, Б) проводниковое обезболивание, В) общее обезболивание.</p>		
2.	<p>Родители пациента М., возрастом 15 лет, страдающего болезнью Дауна обратились в поликлинику по поводу санации полости рта их сыну. После осмотра, который сопровождался значительными трудностями, удалось установить, что пациенту необходимо лечить множественный кариес зубов и удалить пять разрушенных зубов по поводу хронического периодонтита.</p> <p>В каких условиях и кем должно проводиться данный вид обезболивания?</p> <p>А) в амбулаторно-поликлинических условиях врачом-стоматологом, Б) в условиях стационара анестезиологом-реаниматологом</p>	<p>Б) в условиях стационара анестезиологом-реаниматологом</p>	<p>№5, стр. 233</p>
3.	<p>Пациент 37 лет, в анамнезе аллергия на анилиновые красители. Через 20 минут после местной анестезии лидокаином в стоматологическом кресле, почувствовал: интенсивный зуд всей поверхности кожи; затем на коже появились гиперемированные участки сыпи, выступающие над ее поверхностью. При этом отмечалось: нарастающая слабость, головокружение и головная боль, тошнота, повышение температуры тела – 37,5 °С, АД 100/60 мм.рт. ст., ЧСС 100 в мин., ЧД 20 экс. в мин. После проведенной неотложной терапии все явления исчезли.</p>	<p>В) острая крапивница</p>	<p>№№5, стр. 233</p>

	<p>Назовите причину, которая могла вызвать данные симптомы?</p> <p>А) гипертонический криз Б) развивающийся обморок В) острая крапивница Г) острый отек Квинке</p>		
4.	<p>Пациент 37 лет, в анамнезе аллергия на анилиновые красители. Через 20 минут после местной анестезии лидокаином в стоматологическом кресле, почувствовал: интенсивный зуд всей поверхности кожи; затем на коже появились гиперемированные участки сыпи, выступающие над ее поверхностью. При этом отмечалось: нарастающая слабость, головокружение и головная боль, тошнота, повышение температуры тела – 37,5 °С, АД 100/60 мм.рт. ст., ЧСС 100 в мин., ЧД 20 экс. в мин. После проведенной неотложной терапии все явления исчезли.</p> <p>Какие меры неотложной помощи следует предпринять?</p> <p>А) немедленное прекращение введения препарата вызвавшего реакцию Б) антигистаминные препараты В) антигистаминные препараты и глюкокортикоиды Г) антигистаминные препараты и сосудосуживающие средства Д) немедленное прекращение введения препарата вызвавшего реакцию, антигистаминные препараты, глюкокортикоиды и возможно сосудосуживающие средства.</p>	Д) немедленное прекращение введения препарата вызвавшего реакцию, антигистаминные препараты, глюкокортикоиды и возможно сосудосуживающие средства.	№5, стр. 233
5.	<p>Пациент 37 лет, в анамнезе аллергия на анилиновые красители. Через 20 минут после местной анестезии лидокаином в стоматологическом кресле, почувствовал: интенсивный зуд всей поверхности кожи; затем на коже появились гиперемированные участки сыпи, выступающие над ее поверхностью. При этом отмечалось: нарастающая слабость,</p>	Г) возможным развитием отека Квинке в области дыхательных путей и асфиксией.	№5, стр. 233

	<p>головокружение и головная боль, тошнота, повышение температуры тела – 37,5 °С, АД 100/60 мм.рт. ст., ЧСС 100 в мин., ЧД 20 экс. в мин. После проведенной неотложной терапии все явления исчезли.</p> <p>Чем, в наибольшей степени, опасно развитие подобного состояния?</p> <p>А) развитием коллапса, Б) развитием инсульта, В) развитием инфаркта миокарда, Г) возможным развитием отека Квинке в области дыхательных путей и асфиксией.</p>		
--	--	--	--

Вопросы с развёрнутым ответом

№	Содержание задания	Правильный ответ	Источник
1.	При удалении зубов придерживаются следующей последовательности	1) Наложение щипцов. 2) Продвижение щёчек щипцов. 3) Смыкание (фиксация) щипцов. 4) Вывихивание зуба (методом люксации или ротации). 5) Извлечение (тракция) зуба	№5 стр. 511
2.	Дистопия - это	Неправильное положение зуба, возникающее в процессе его прорезывания	№5 стр. 514
3.	Полуретенция - это	Неполное прорезывание зуба	№5 стр. 514
4.	Ретенция - это	Задержку прорезывания сформированного зуба	№5 стр. 514
5.	Острый перикоронит – это	Воспалительный процесс тканей десны и краевого периодонта в области третьего моляра при его затрудненном прорезывании	№5 стр. 514

УК-1 готовность к абстрактному мышлению, анализу, синтезу

Результаты освоения ОП (компетенции)	Результаты обучения по дисциплине
--------------------------------------	-----------------------------------

	Знать
УК – 1 готовность к абстрактному мышлению, анализу, синтезу	2 - анатомо-топографические особенности челюстно-лицевой области;

Задания закрытого типа

№	Содержание задания	Правильный ответ	Источник
Выберите один правильный ответ			
1.	МЕНТАЛЬНОЕ ОТВЕРСТИЕ НАХОДИТСЯ: А) под клыком Б) под первым премоляром В) под вторым премоляром или между первым и вторым премоляром Г) между вторым премоляром и первым моляром	В) под вторым премоляром или между первым и вторым премоляром	№5 стр. 236
2.	ВЕРХНЕЕ ЗУБНОЕ СПЛЕТЕНИЕ ОБРАЗОВАНО: А) передними и средними луночковыми нервами Б) средними и задними луночковыми нервами В) передними, средними и задними луночковыми нервами Г) венами верхней челюсти Д) артериями верхней челюсти	В) передними, средними и задними луночковыми нервами	№5 стр. 236
Выберите несколько правильных ответов			
1.	Передние верхние альвеолярные нервы иннервируют: А) Клык верхней челюсти Б) Латеральный резец верхней челюсти В) Центральный резец верхней челюсти Г) Моляр нижней челюсти	А) Клык верхней челюсти Б) Латеральный резец верхней челюсти В) Центральный резец верхней челюсти	№5 стр. 236
2.	Верхнечелюстной нерв иннервирует: А) Премоляры верхней челюсти Б) Моляры верхней челюсти В) Язык Г) Клыки верхней челюсти	А) Премоляры верхней челюсти Б) Моляры верхней челюсти Г) Клыки верхней	№5 стр. 236

		челюсти	
	Установите последовательность/Сопоставьте понятия		
1.	<p>1) Рана:</p> <p>2) Огнестрельная рана:</p> <p>А) механическое повреждение наружных покровных тканей, сопровождающееся нарушением их целостности (кожа, слизистая оболочка).</p> <p>Б) повреждение тканей и органов с нарушением целостности их покровов (кожа, слизистая оболочка), вызванное огнестрельным агентом (пуля, осколок), характеризующееся зоной первичного и вторичного некроза, а также первичным микробным загрязнением.</p>	<p>1А</p> <p>2Б</p>	№5 стр.572

Задания открытого типа

Ситуационные задачи/кейсы

№	Содержание задания	Правильный ответ	Источник
1.	<p>Больной К., 41 год, обратился в поликлинику с жалобами на боль и ограничение движения нижней челюсти, затруднение при приеме пищи. Из анамнеза: пять дней назад дома, упал, ударился лицом о твердый предмет, сознание не терял, тошноты, рвоты не было.</p> <p>При осмотре: нарушение прикуса, разрыв слизистой оболочки десны между 3.5 и 3.6. зуб. На рентгенограмме определяется ровная линия перелома, проходящая вертикально по отношению к телу нижней челюсти.</p> <p>Укажите основные факторы, влияющие на смещение отломков:</p> <p>а) направление силы удара б) сила тяги жевательных мышц в) сила тяжести отломков г) характер плоскости перелома</p>	<p>а) направление силы удара</p> <p>б) сила тяги жевательных мышц</p> <p>в) сила тяжести отломков</p> <p>г) характер плоскости перелома</p>	№5 стр.572

	<p>д) возраст пациента е) наличие общих заболеваний организма</p>		
2.	<p>Больной К., 41 год, обратился в поликлинику с жалобами на боль и ограничение движения нижней челюсти, затруднение при приеме пищи. Из анамнеза: пять дней назад дома, упал, ударился лицом о твердый предмет, сознание не терял, тошноты, рвоты не было.</p> <p>При осмотре: нарушение прикуса, разрыв слизистой оболочки десны между 3.5 и 3.6. зуб. На рентгенограмме определяется ровная линия перелома, проходящая вертикально по отношению к телу нижней челюсти.</p> <p>Разрыв сосудисто-нервного пучка при таком типе перелома нижней челюсти:</p> <p>а) возможен б) наблюдается, как правило в) не происходит</p>	б) наблюдается, как правило	№5 стр.572
3.	<p>Больной К., 41 год, обратился в поликлинику с жалобами на боль и ограничение движения нижней челюсти, затруднение при приеме пищи. Из анамнеза: пять дней назад дома, упал, ударился лицом о твердый предмет, сознание не терял, тошноты, рвоты не было.</p> <p>При осмотре: нарушение прикуса, разрыв слизистой оболочки десны между 3.5 и 3.6. зуб. На рентгенограмме определяется ровная линия перелома, проходящая вертикально по отношению к телу нижней челюсти.</p> <p>Укажите наиболее характерный клинический признак расположения зуба в щели перелома:</p> <p>а) подвижность зуба б) болезненная перкуссия зуба в) подвижность зуба вместе с отломком г) отломок подвижен, зуб устойчив д) разрыв слизистой оболочки в</p>	<p>а) подвижность зуба б) болезненная перкуссия зуба в) подвижность зуба вместе с отломком д) разрыв слизистой оболочки в области перелома.</p>	№5 стр.572

	области перелома.		
4.	<p>Больной Н., 25 лет, обратился с жалобами на деформацию альвеолярного отростка верхней челюсти справа. При осмотре полости рта обнаружена деформация альвеолярного отростка за счет вздутия с вестибулярной стороны в области 1.2, 1.3, 1.4 пальпация которой безболезненная. В области наибольшего выбухания определяется симптом "пергаментного хруста". Больной отмечает, что в настоящее время практически здоров. Два месяца назад у него был перелом нижней челюсти справа.</p> <p>Выберите вариант предварительного диагноза.</p> <p>А) Хронический периостит челюстей</p> <p>Б) Радикулярная киста верхней челюсти</p> <p>В) Перелом альвеолярного отростка верхней челюсти</p>	Б) Радикулярная киста верхней челюсти	№5 стр. 511
5.	<p>Больной Н., 25 лет, обратился с жалобами на деформацию альвеолярного отростка верхней челюсти справа. При осмотре полости рта обнаружена деформация альвеолярного отростка за счет вздутия с вестибулярной стороны в области 1.2, 1.3, 1.4 пальпация которой безболезненная. В области наибольшего выбухания определяется симптом "пергаментного хруста". Больной отмечает, что в настоящее время практически здоров. Два месяца назад у него был перелом нижней челюсти справа.</p> <p>Необходима ли для установления точного диагноза морфологическая верификация?</p> <p>А) нет необходимости</p> <p>Б) Биопсийный материал в обязательном порядке отправляется на гистологическое исследование</p>	Б) Биопсийный материал в обязательном порядке отправляется на гистологическое исследование	№5 стр. 511

Вопросы с развёрнутым ответом

№	Содержание задания	Правильный ответ	Источник
1.	Воспалительная реакция гиперергического типа	развивается при низком уровне неспецифической реактивности, значительной вирулентности микрофлоры и выраженной сенсibilизации организма.	№5 стр. 511
2.	Воспалительная реакция нормергического типа	протекает при достаточной напряженности неспецифической реактивности организма, высокой вирулентности микрофлоры и низком уровне сенсibilизации;	№5 стр. 511
3.	Воспалительная реакция гиперергического типа	протекает при низком уровне неспецифической реактивности, слабовыраженной вирулентности микроорганизмов и низкой сенсibilизации организма	№5 стр. 511
4.	Слюнные железы	Это секреторные органы, выполняющие важные и разнообразные функции, влияющие на состояние организма, его пищеварительную и гормональную системы.	№6 стр. 564
5.	Кровотечения	истечение крови из кровеносного сосуда при нарушении целостности или проницаемости его стенки.	№ 5 стр. 575

УК-1 готовность к абстрактному мышлению, анализу, синтезу

Результаты освоения ОП (компетенции)	Результаты обучения по дисциплине
--------------------------------------	-----------------------------------

	Знать
УК – 1 готовность к абстрактному мышлению, анализу, синтезу	3 - основные функции челюстно-лицевой области, ее взаимосвязь с другими органами и системами;

Задания закрытого типа

№	Содержание задания	Правильный ответ	Источник
Выберите один правильный ответ			
1.	ЛИЦАМ, СТРАДАЮЩИМ ГИПЕРТОНИЧЕСКОЙ БОЛЕЗНЬЮ 2-3 СТЕПЕНИ ПРИ ПРОВЕДЕНИИ ПЛАНОВЫХ ХИРУРГИЧЕСКИХ ОПЕРАЦИЙ В ПОЛИКЛИНИКЕ НЕОБХОДИМА: а) консультация, лечение у врача терапевта б) консультация онколога в) консультация ЛОР-врача г) консультация офтальмолога д) консультация аллерголога	а) консультация, лечение у врача терапевта	№13, стр. 12-17
2.	ЛИЦАМ, СТРАДАЮЩИМ ГИПЕРТОНИЧЕСКОЙ БОЛЕЗНЬЮ 2-3 СТЕПЕНИ ПРИ ПРОВЕДЕНИИ ПЛАНОВЫХ ХИРУРГИЧЕСКИХ ОПЕРАЦИЙ В ПОЛИКЛИНИКЕ НЕОБХОДИМА: а) консультация онколога б) консультация кардиолога в) консультация ЛОР-врача г) консультация офтальмолога д) консультация аллерголога	б) консультация кардиолога	№13, стр. 12-20
Выберите несколько правильных ответов			
1.	Существуют основные пути распространения инфекции: А) гематогенный; Б) лимфогенный; В) по протяжению сосудисто-нервных пучков в межмышечных фасциальных пространствах, заполненных жировой тканью Г) воздушно-капельный	А) гематогенный; Б) лимфогенный; В) по протяжению сосудисто-нервных пучков в межмышечных фасциальных пространствах, заполненных жировой тканью	№5, стр.511

2.	<p>К особенностям ранений лица относится:</p> <p>А) Обезображивание.</p> <p>Б) Несоответствие внешнего вида раненого (обезображивание) степени тяжести повреждения.</p> <p>В) Нарушение функций жевания, глотания, речи.</p> <p>Г) Обильное кровоснабжение челюстно-лицевой области.</p> <p>Д) Быстрое обезвоживание организма.</p> <p>Е) Боли в животе.</p>	<p>А) Обезображивание.</p> <p>Б) Несоответствие внешнего вида раненого (обезображивание) степени тяжести повреждения.</p> <p>В) Нарушение функций жевания, глотания, речи.</p> <p>Г) Обильное кровоснабжение челюстно-лицевой области.</p> <p>Д) Быстрое обезвоживание организма.</p>	№5, стр.573
Установите последовательность/ Сопоставьте понятия			
1.	<p>1. Острые (экссудативные) периодонтиты.</p> <p>1. Хронические (пролиферативные) периодонтиты.</p> <p>а – фиброзные; б – гранулирующие; в – гранулематозные</p> <p>а – серозные (ограниченные, разлитые); б – гнойные (ограниченные, разлитые).</p>	<p>1</p> <p>а – серозные (ограниченные, разлитые); б – гнойные (ограниченные, разлитые).</p> <p>2</p> <p>а – фиброзные; б – гранулирующие; в – гранулематозные</p>	№5, стр511

Задания открытого типа

Ситуационные задачи/кейсы

№	Содержание задания	Правильный ответ	Источник
1.	<p>Больной обратился к врачу хирургического кабинета стоматологической поликлиники с целью удаления зуба. Из анамнеза установлено, что у больного была аллергическая реакция на инъекцию пенициллина.</p> <p>Больному проведена анестезия 2% раствором новокаина. Через 3-5 минут состояние больного ухудшилось.</p>	У пациента аллергическая реакция на новокаин в виде анафилактического шока по вине хирурга, который не учел, что пенициллин разводится новокаином.	№5, стр.228

	<p>Объективные данные: выраженная бледность, цианоз, обильный пот, тахикардия, артериальное давление резко снизилось; появилось ощущение покалывания, зуд кожи лица, чувство страха, ощущение тяжести за грудиной и затрудненное дыхание.</p> <p>Определите неотложное состояние пациента.</p>		
2.	<p>Больной обратился к врачу хирургического кабинета стоматологической поликлиники с целью удаления зуба. Из анамнеза установлено, что у больного была аллергическая реакция на инъекцию пенициллина.</p> <p>Больному проведена анестезия 2% раствором новокаина. Через 3-5 минут состояние больного ухудшилось.</p> <p>Объективные данные: выраженная бледность, цианоз, обильный пот, тахикардия, артериальное давление резко снизилось; появилось ощущение покалывания, зуд кожи лица, чувство страха, ощущение тяжести за грудиной и затрудненное дыхание.</p> <p>Составьте алгоритм оказания неотложной помощи.</p>	<p>Алгоритм оказания неотложной помощи:</p> <p>а) обколоть место инъекции 0,1% р-ром адреналина с целью снижения скорости всасывания аллергена;</p> <p>б) срочно вызвать через третье лицо бригаду “скорой медицинской помощи” для оказания квалифицированной медицинской помощи;</p> <p>в) уложить пациента с опущенной головой, придать возвышенное положение нижним конечностям с целью притока крови к головному мозгу;</p> <p>г) расстегнуть стесняющую одежду и обеспечить доступ свежего воздуха;</p> <p>д) осуществлять контроль за состоянием пациента (АД, ЧДД, пульс);</p> <p>е) положить на место инъекции пузырь со льдом;</p> <p>ж) ввести антигистаминные препараты с целью десенсибилизации (2% р-р супрастина или 2% р-р пипольфена или 1% р-р димедрола);</p> <p>приготовить противошоковый</p>	№5, стр.228

		набор;	
3.	У девочки 14 лет при удалении зуба отмечается бледность, потливость, расширение зрачков. Затем потеря сознания. Определите неотложное состояние пациента.	В результате чувства страха у девочки возникло обморочное состояние.	№5, стр.228
4.	У девочки 14 лет при удалении зуба отмечается бледность, потливость, расширение зрачков. Затем потеря сознания.	Алгоритм оказания неотложной помощи: а) придать больной горизонтальное положение с приподнятыми ногами для улучшения мозгового кровообращения; б) вызвать скорую помощь; в) расстегнуть воротник, расслабить пояс для улучшения дыхания; г) поднести тампон, смоченный раствором нашатырного спирта, к носу с целью рефлекторного воздействия на центральную нервную систему (ЦНС); д) обрызгать лицо холодной водой, похлопать по лицу ладонями, растереть виски, грудь с целью рефлекторного изменения тонуса сосудов; е) периодически контролировать пульс и наблюдать за пациентом до прибытия скорой помощи;	№5, стр.228
5.	Пациент А. 65 лет обратился в стоматологическую клинику с жалобами на постоянную ноющую боль в области лунки удалённого 4.7 зуба с иррадиацией в ухо, запах изо рта. Развитие настоящего заболевания: со слов пациента, 3 дня	1. Альвеолит лунки удалённого 4.7 зуба.	№5, стр.516

	<p>назад был удалён 4.7 зуб по поводу хронического периодонтита. Со вчерашнего вечера боль усилилась. Перенесённые и сопутствующие заболевания: со слов пациента, гипертоническая болезнь, гастрит, ВИЧ, сифилис, гепатит отрицает. Аллергоanamнез не отягощён. Общее состояние удовлетворительное. Температура тела 36,9°C. Местный статус: конфигурация лица не изменена. Открывание рта свободное. Поднижнечелюстные лимфатические узлы справа увеличены, слабо болезненны при пальпации, не спаяны с окружающими тканями. В полости рта: края лунки удалённого 4.7 зуба покрыты фибринозным налётом. В альвеоле удалённого 4.7 зуба сгусток отсутствует, лунка заполнена остатками пищи. Слизистая оболочка в области лунки удалённого 4.7 зуба гиперемирована, отёчна, болезненна при пальпации.</p> <p><i>Поставьте диагноз и укажите наиболее существенные для данного заболевания симптомы.</i></p>		
--	--	--	--

Вопросы с развёрнутым ответом

№	Содержание задания	Правильный ответ	Источник
	По рентгенологической картине различают гранулёмы: апикальные -	Локализуются у верхушки корня зуба;	№5, стр.49
	По рентгенологической картине различают гранулёмы: боковые -	локализуются сбоку от корня зуба;	№5, стр.49
	По рентгенологической картине различают гранулёмы: апикально-латеральные -	локализуются сбоку от верхушки корня зуба	№5, стр.49
	По рентгенологической картине различают гранулёмы: межкорневые -	локализуются в месте бифуркации корней многокорневых зубов.	№5, стр.49
	Операция альвеолэктомия - это	удаление выступающих острых костных краев альвеолы	№9, стр.77

УК-1 готовность к абстрактному мышлению, анализу, синтезу

Результаты освоения ОП (компетенции)	Результаты обучения по дисциплине
	Знать
УК – 1 готовность к абстрактному мышлению, анализу, синтезу	4 - научные идеи и тенденции развития хирургической стоматологии.

Задания закрытого типа

№	Содержание задания	Правильный ответ	Источник
Выберите один правильный ответ			
1.	Под онкологической настороженностью понимают знание: А) ранних симптомов заболевания Б) препаратов для лечения В) профессиональных вредностей Г) допустимых доз лучевой терапии	А) ранних симптомов заболевания	№5, стр. 610
2.	Под онкологической настороженностью понимают знание: А) ранних симптомов заболевания Б) препаратов для лечения В) профессиональных вредностей Г) допустимых доз лучевой терапии Д) расположения онкологических служб	А) ранних симптомов заболевания	№5, стр. 610
Выберите несколько правильных ответов			
1.	Основные цели эргономики: А) снижение трудоемкости работы врача и медицинской сестры; Б) устранение риска возникновения профессиональных заболеваний; В) качественное улучшение методов работы и снижение нагрузки на пациента; Г) увеличение заработной платы	А) снижение трудоемкости работы врача и медицинской сестры; Б) устранение риска возникновения профессиональных заболеваний; В) качественное улучшение методов работы и снижение нагрузки на пациента;	№1, стр.50
2.	Основные цели эргономики: А) высвобождение свободного времени за счет более продуктивного использования рабочего дня персонала для повышения	А) высвобождение свободного времени за счет более продуктивного использования	№1, стр.50

	<p>профессиональной квалификации сотрудников;</p> <p>Б) экономия времени пациентов при ожидании приема врача, сокращение числа посещений, увеличение объема проводимых манипуляций в одно посещение.</p> <p>В) увеличение заработной платы</p>	<p>рабочего дня персонала для повышения профессиональной квалификации сотрудников;</p> <p>Б) экономия времени пациентов при ожидании приема врача, сокращение числа посещений, увеличение объема проводимых манипуляций в одно посещение.</p>	
	Установите последовательность/ Сопоставьте понятия		
1.	<p>1) Стерилизация</p> <p>2) Асептика</p> <p>А) совокупность физических и химических способов полного освобождения объектов внешней среды (инструментов, перевязочного материала и др.) от микроорганизмов и их спор.</p> <p>Б) система профилактических мероприятий, направленных на предупреждение попадания микроорганизмов в рану, органы и ткани больного в процессе любых врачебных мероприятий</p>	<p>1А</p> <p>2Б</p>	№1, стр.51

Задания открытого типа

Ситуационные задачи/кейсы

№	Содержание задания	Правильный ответ	Источник
	<p>Пациент В., 64 года обратился с жалобами на наличие язвы в области красной каймы нижней губы справа.</p> <p>Анамнез: со слов пациента отмечает наличие язвы более полугода, связывает с постоянным травмированием нижней губы в виде прикусывания и обветриванием губ. Проводилось консервативное лечение по поводу метеорологического хейлита, положительной динамики на</p>	<p>Злокачественное новообразование красной каймы нижней губы</p>	№5, стр. 610

	<p>консервативное лечение не отмечается.</p> <p>Объективно: конфигурация лица не нарушена, регионарные лимфатические узлы не увеличены, открывание рта в полном объеме. На красной кайме нижней губы справа определяется язва с приподнятыми краями размером около 1 см в диаметре, безболезненная при пальпации, с плотным инфильтрированным дном, при удалении поверхностного слоя легко кровоточит.</p> <p><i>Поставьте предварительный диагноз.</i></p>		
	<p>Пациент П, 62 года обратился в хирургический кабинет стоматологической поликлиники с жалобами на наличие язвы на боковой поверхности языка слева.</p> <p>Из анамнеза. Со слов пациента язва появилась около 6 месяцев назад. Возникновение язвы связывает с травмой коронкой разрушенного 3.6 зуба. Обратился в хирургический кабинет, где 3.6 зуб был удален, назначено консервативное лечение. Положительной динамики в лечении язвы не отмечалось. Занимался самолечением в течении 3 месяцев.</p> <p>Объективно: состояние удовлетворительное, температура тела 36,6 С. Конфигурация лица не изменена, открывание рта в полном объеме, безболезненное. В полости рта на боковой поверхности языка слева определяется язвенная поверхность размером до 1,5 см. Язва имеет кратерообразную форму с инфильтрированными, плотными краями. По центру язвы незначительное количество некротических масс, незначительно кровоточащих при дотрагивании. Пальпация безболезненная, движения языка неограниченные.</p> <p><i>Поставьте предварительный диагноз.</i></p>	<p>Злокачественное новообразование боковой поверхности языка</p>	<p>№5, стр. 610</p>
	<p>Больной К., 52 лет. Жалобы на</p>	<p>Слюнокаменная</p>	<p>№5, стр. 569</p>

<p>припухлость в поднижнечелюстной области слева, наличие неприятного, сладковатого отделяемого в полости рта.</p> <p>Анамнез. Несколько лет тому назад (8—9) после охлаждения (купался в холодной реке) появилась припухлость в поднижнечелюстной области слева, повысилась температура тела до 37,7°, отмечал болезненное глотание. Лечился теплыми полосканиями, компрессами, УВЧ на поднижнечелюстную область. Через неделю состояние улучшилось, температура снизилась, улучшилось самочувствие, но припухлость в поднижнечелюстной области полностью не рассосалась. В последующие годы стал иногда отмечать увеличение припухлости в поднижнечелюстной области, не связанное с охлаждением. Иногда припухлость увеличивалась без видимых причин, иногда во время еды. В районной поликлинике диагностировали лимфаденит, тонзиллит. Проводилась физиотерапия. Последние 2 года припухлость в поднижнечелюстной области не увеличивается, но и полностью не рассасывается, стал отмечать во рту неприятный привкус.</p> <p>Анамнез жизни. В детстве корь, коклюш, свинка. Взрослым болел редко: грипп, ангина, последние годы повышается АД, оперирован по поводу паховой грыжи.</p> <p>При осмотре. В поднижнечелюстной области слева определяется едва заметная припухлость, кожа над ней в цвете не изменена.</p> <p>При пальпации отмечается плотное, ограниченное, слегка болезненное, округлой формы образование, не спаянное с окружающими тканями, размером 4Х4 см, располагающееся в среднезаднем отделе поднижнечелюстной области. Спереди от него пальпируются увеличенные, подвижные лимфати-</p>	<p>болезнь</p>	
---	----------------	--

<p>ческие узлы. Открывание рта свободное. Слизистая оболочка полости рта без воспалительных изменений, за исключением участка щеки и ретромолярной области слева, где имеются белесоватые участки размером 1,5X2 см с неправильными границами гиперкератоза слизистой. При бимануальной пальпации четко определяется верхний полюс образования, отмеченного в поднижнечелюстной области. Кроме того, в заднем отделе подъязычной области, слева отмечается ограниченное плотное образование размером 0,8X0,8 см, при пальпации которого появляется колющая боль. Пальпация подъязычной области на остальном протяжении безболезненна. Из устья поднижнечелюстного протока слева выделяется секрет с примесью гноя.</p> <p><i>Поставьте предварительный диагноз.</i></p>		
<p>Больная С. 33 лет. Жалобы на боль и припухлость в околоушной области слева, больна около года.</p> <p>Анамнез. Первые признаки болезни связывает с едой винограда, когда во время еды стала отмечать увеличивающуюся припухлость околоушной области справа. Припухлость была мягкой, безболезненной и держалась около 40— 50 мин. Затем аналогичные явления повторились через 1,5 месяца и стали часто сопровождать прием пищи, при этом иногда появляется острая колющая боль. Последнюю неделю состояние ухудшилось, температура тела повысилась до 37,5°, припухлость околоушной области стала нарастать, отмечает постоянную боль.</p> <p>Анамнез жизни. Болеет редко простудными заболеваниями, аллергия к некоторым пищевым продуктам.</p> <p>При осмотре определяется разлитая припухлость околоушной,</p>	<p>Слюнокаменная болезнь</p>	<p>№5, стр. 569</p>

	<p>частично позадичелюстной и щечной областей справа. Кожа в цвете не изменена.</p> <p>При пальпации припухлость плотная, болезненная, кожные покровы в складку собираются с трудом. Поднижнечелюстные лимфатические узлы увеличены, слабо болезненны. Открывание рта слегка болезненно. Слизистая оболочка полости рта хорошо увлажнена, бледно-розового цвета. Дистальные бугры 78 покрыты нависающей покрасневшей слизистой оболочкой. Из устья выводного протока околоушной железы справа выделяется небольшое количество секрета с примесью гноя. Ближе к устью протока пальпируется уплотнение размером 0,3X0,4 см.</p> <p><i>Поставьте предварительный диагноз.</i></p>		
	<p>Больная С. 33 лет. Жалобы на боль и припухлость в околоушной области слева, больна около года.</p> <p>Анамнез. Первые признаки болезни связывает с едой винограда, когда во время еды стала отмечать увеличивающуюся припухлость околоушной области справа. Припухлость была мягкой, безболезненной и держалась около 40— 50 мин. Затем аналогичные явления повторились через 1,5 месяца и стали часто сопровождать прием пищи, при этом иногда появляется острая колющая боль. Последнюю неделю состояние ухудшилось, температура тела повысилась до 37,5°, припухлость околоушной области стала нарастать, отмечает постоянную боль.</p> <p>Анамнез жизни. Болеет редко простудными заболеваниями, аллергия к некоторым пищевым продуктам.</p> <p>При осмотре определяется разлитая припухлость околоушной, частично позадичелюстной и щечной</p>	<p>Лучевые методы диагностики</p>	<p>№5, стр. 569</p>

	<p>областей справа. Кожа в цвете не изменена.</p> <p>При пальпации припухлость плотная, болезненная, кожные покровы в складку собираются с трудом. Поднижнечелюстные лимфатические узлы увеличены, слабо болезненны. Открывание рта слегка болезненно. Слизистая оболочка полости рта хорошо увлажнена, бледно-розового цвета. Дистальные бугры 78 покрыты нависающей покрасневшей слизистой оболочкой. Из устья выводного протока околоушной железы справа выделяется небольшое количество секрета с примесью гноя. Ближе к устью протока пальпируется уплотнение размером 0,3X0,4 см.</p> <p><i>Дополнительное обследование для постановки диагноза?</i></p>		
--	--	--	--

Вопросы с развёрнутым ответом

№	Содержание задания	Правильный ответ	Источник
1.	Эргономика – это	наука, изучающая возможности человека в трудовых процессах для создания оптимальных условий высокопроизводительного труда, обеспечивающих необходимые удобства для сохранения сил, здоровья, работоспособности.	№1, стр. 50
2.	Большие слюнные железы	это внутренние органы, при обследовании которых необходимо руководствоваться принципами и правилами, принятыми в клинике внутренних болезней.	№5, стр. 564
3.	Сиалометрия	количественный метод, позволяющий оценить секреторную функцию слюнных желез за единицу времени.	№5, стр. 564

4.	Сиалография	это рентгенография слюнных желез с применением искусственного контрастирования	№5, стр. 564
5.	Компьютерная томография слюнных желез	это метод послойного сканирования тканей, который используют для изучения структурных изменений больших слюнных желез	№5, стр. 564

ПК – 1 готовность к осуществлению комплекса мероприятий, направленных на сохранение и укрепление здоровья и включающих в себя формирование здорового образа жизни, предупреждение возникновения и (или) распространения заболеваний, их раннюю диагностику, выявление причин и условий их возникновения и развития, а также направленных на устранение вредного влияния на здоровье человека факторов среды его обитания

Результаты освоения ОП (компетенции)	Результаты обучения по дисциплине
	Знать
ПК – 1 готовность к осуществлению комплекса мероприятий, направленных на сохранение и укрепление здоровья и включающих в себя формирование здорового образа жизни, предупреждение возникновения и (или) распространения заболеваний, их раннюю диагностику, выявление причин и условий их возникновения и развития, а также направленных на устранение вредного влияния на здоровье человека факторов среды его обитания	1 - этиологию и патогенез воспалительных, травматических, диспластических, неопластических, дисэмбриогенетических стоматологических заболеваний и травм челюстно-лицевой области.

Задания закрытого типа

№	Содержание задания	Правильный ответ	Источник
Выберите один правильный ответ			
1.	НЕЙРОТРОФИЧЕСКИЙ МЕХАНИЗМ ВОЗНИКНОВЕНИЯ ОДОНТОГЕННОГО ОСТЕОМИЕЛИТА ХАРАКТЕРИЗУЕТСЯ: А) длительным рефлекторным спазмом сосудов с нарушением кровообращения	А) длительным рефлекторным спазмом сосудов с нарушением кровообращения	№5, стр.511

	<p>Б) закупоркой сосудов микробным эмболом</p> <p>В) сенсбилизацией организма и возникновением асептического воспаления</p> <p>Г) токсическим повреждением нижнего альвеолярного нерва</p> <p>Д) септицемией</p>		
2.	<p>ОЧАГИ ГНОЙНОЙ ИНФИЛЬТРАЦИИ И ГНОЙНОЕ РАСПЛАВЛЕНИЕ КОСТНОГО МОЗГА НАБЛЮДАЮТСЯ ПРИ ОСТЕОМИЕЛИТЕ:</p> <p>А) в острой стадий</p> <p>Б) в подострой стадии</p> <p>В) хроническом с преобладанием деструктивных процессов</p> <p>Г) хроническом с преобладанием продуктивных, гиперпластических процессов</p> <p>Д) после секвестрэктомии</p>	А) в острой стадий	№5, стр.511
Выберите несколько правильных ответов			
1.	<p>ПРИЧИНОЙ РАЗВИТИЯ ТРАВМАТИЧЕСКОГО ОСТЕОМИЕЛИТА ЧЕЛЮСТЕЙ ЯВЛЯЕТСЯ:</p> <p>А) возраст больного</p> <p>Б) острый лимфаденит</p> <p>В) травма плохо изготовленным протезом</p> <p>Г) зуб или корень зуба в линии перелома</p> <p>Д) сила и направление повреждающего фактора</p>	<p>Г) зуб или корень зуба в линии перелома</p> <p>Д) сила и направление повреждающего фактора</p>	№5, стр.511
2.	<p>СЕРЬЕЗНЫМ ОСЛОЖНЕНИЕМ ФЛЕГМОН ВЕРХНИХ ОТДЕЛОВ ЛИЦА ЯВЛЯЕТСЯ:</p> <p>а) паротит</p> <p>б) медиастинит</p> <p>в) флебит угловой вены</p> <p>г) парез лицевого нерва</p> <p>д) гематома мягких тканей</p> <p>е) тромбоз синусов головного мозга</p>	<p>В) флебит угловой вены</p> <p>Е) тромбоз синусов головного мозга</p>	№5, стр.511
Установите последовательность/Сопоставьте понятия			
1.	1. Острые (экссудативные)	1	№9, стр.79-80

<p>периодонтиты.</p> <p>2.Хронические (пролиферативные) периодонтиты.</p> <p>а – фиброзные; б – гранулирующие; в – гранулематозные</p> <p>а – серозные (ограниченные, разлитые); б – гнойные (ограниченные, разлитые).</p>	<p>а – серозные (ограниченные, разлитые); б – гнойные (ограниченные, разлитые).</p> <p>2</p> <p>а – фиброзные; б – гранулирующие; в – гранулематозные</p>	
--	---	--

Задания открытого типа

Ситуационные задачи/кейсы

№	Содержание задания	Правильный ответ	Источник
	<p>Пациентка С., 27 лет, жалуется на появление припухлости под нижней челюстью справа во время еды.</p> <p><i>Анамнез:</i> три дня назад во время каждого приема пищи стала появляться припухлость под нижней челюстью справа. После еды она постепенно уменьшается и через 15-30 минут исчезает.</p> <p><i>Объективно:</i> конфигурация лица не изменена. Правая поднижнечелюстная слюнная железа по сравнению с левой немного увеличена, имеет мягко-эластичную консистенцию. При массировании железы из ее протока выделяется небольшое количество прозрачного секрета. При бимануальной пальпации по ходу протока в передней трети определяется округлое, плотное, безболезненное образование около 4 мм в диаметре.</p> <p><i>С чем может быть связано появление припухлости под нижней челюстью во время еды?</i></p>	<p>С ретенцией секрета поднижнечелюстной слюнной железы.</p>	<p>№5, стр.569</p>
	<p>Пациентка С., 27 лет, жалуется на появление припухлости под нижней челюстью справа во время еды.</p> <p><i>Анамнез:</i> три дня назад во время каждого приема пищи стала появляться припухлость под нижней</p>	<p>Рентгенограмму дна полости рта, УЗИ, при необходимости - сиалограмму.</p>	<p>№5, стр.569</p>

<p>челюстью справа. После еды она постепенно уменьшается и через 15-30 минут исчезает.</p> <p><i>Объективно:</i> конфигурация лица не изменена. Правая поднижнечелюстная слюнная железа по сравнению с левой немного увеличена, имеет мягко-эластичную консистенцию. При массировании железы из ее протока выделяется небольшое количество прозрачного секрета. При бимануальной пальпации по ходу протока в передней трети определяется округлое, плотное, безболезненное образование около 4 мм в диаметре.</p> <p>Какое дополнительное обследование надо провести?</p>		
<p>Пациентка С., 27 лет, жалуется на появление припухлости под нижней челюстью справа во время еды.</p> <p><i>Анамнез:</i> три дня назад во время каждого приема пищи стала появляться припухлость под нижней челюстью справа. После еды она постепенно уменьшается и через 15-30 минут исчезает.</p> <p><i>Объективно:</i> конфигурация лица не изменена. Правая поднижнечелюстная слюнная железа по сравнению с левой немного увеличена, имеет мягко-эластичную консистенцию. При массировании железы из ее протока выделяется небольшое количество прозрачного секрета. При бимануальной пальпации по ходу протока в передней трети определяется округлое, плотное, безболезненное образование около 4 мм в диаметре.</p> <p>Какова методика лечения больной?</p>	<p>Хирургическое лечение: удаление камня из передней трети протока поднижнечелюстной слюнной железы.</p>	<p>№5, стр.569</p>
<p>Пациентка С., 27 лет, жалуется на появление припухлости под нижней челюстью справа во время еды.</p> <p><i>Анамнез:</i> три дня назад во время каждого приема пищи стала появляться припухлость под нижней челюстью справа. После еды она постепенно уменьшается и через 15-30 минут исчезает.</p>	<p>Трудоспособен.</p>	<p>№5, стр.569</p>

	<p><i>Объективно:</i> конфигурация лица не изменена. Правая поднижнечелюстная слюнная железа по сравнению с левой немного увеличена, имеет мягко-эластичную консистенцию. При массировании железы из ее протока выделяется небольшое количество прозрачного секрета. При бимануальной пальпации по ходу протока в передней трети определяется округлое, плотное, безболезненное образование около 4 мм в диаметре.</p> <p>Установите трудоспособность.</p>		
	<p>Пациентка С., 27 лет, жалуется на появление припухлости под нижней челюстью справа во время еды.</p> <p><i>Анамнез:</i> три дня назад во время каждого приема пищи стала появляться припухлость под нижней челюстью справа. После еды она постепенно уменьшается и через 15-30 минут исчезает.</p> <p><i>Объективно:</i> конфигурация лица не изменена. Правая поднижнечелюстная слюнная железа по сравнению с левой немного увеличена, имеет мягко-эластичную консистенцию. При массировании железы из ее протока выделяется небольшое количество прозрачного секрета. При бимануальной пальпации по ходу протока в передней трети определяется округлое, плотное, безболезненное образование около 4 мм в диаметре.</p> <p>Каковы причины образования камня в слюнной железе?</p>	<p>Наличие врожденного изгиба протока железы или его сужения, нарушение обмена веществ.</p>	<p>№5, стр.569</p>

Вопросы с развёрнутым ответом

№	Содержание задания	Правильный ответ	Источник
1.	Остеоинтеграция - это	Прямая структурная и функциональная связь между высокодифференцированной живой костью и поверхностью опорного имплантата, выявляемая на уровне	№5, стр. 854

		световой микроскопии	
2.	Контактный остеогенез – это	Процесс регенерации костной ткани непосредственно на поверхности имплантата	№5, стр. 854
3.	Аллогенный материал - это	Специально обработанная трупная кость	№5, стр. 854
4.	Ксеногенный материал - это	Материал животного происхождения	№5, стр. 854
5.	Аллопластический материал - это	Остеопластический материал синтетического происхождения	№5, стр. 854

ПК – 1 готовность к осуществлению комплекса мероприятий, направленных на сохранение и укрепление здоровья и включающих в себя формирование здорового образа жизни, предупреждение возникновения и (или) распространения заболеваний, их раннюю диагностику, выявление причин и условий их возникновения и развития, а также направленных на устранение вредного влияния на здоровье человека факторов среды его обитания

Результаты освоения ОП (компетенции)	Результаты обучения по дисциплине
	Знать
ПК – 1 готовность к осуществлению комплекса мероприятий, направленных на сохранение и укрепление здоровья и включающих в себя формирование здорового образа жизни, предупреждение возникновения и (или) распространения заболеваний, их раннюю диагностику, выявление причин и условий их возникновения и развития, а также направленных на устранение вредного влияния на здоровье человека факторов среды его обитания	2 - этапы формирования зубочелюстной системы.

Задания закрытого типа

№	Содержание задания	Правильный ответ	Источник
Выберите один правильный ответ			
1.	ПУЛЬПА ФОРМИРУЕТСЯ ИЗ а) мезенхимы зубного сосочка б) мезенхимы зубного мешочка в) эпителиальной ткани г) передней половины эпителиальной	б) мезенхимы зубного мешочка	№5, стр. 306

	пластинки д) мезенхимы зубного сосочка и зубного мешочка		
2.	У НОВОРОЖДЕННЫХ ЗАЧАТКИ ЗУБОВ НА ВЕРХНЕЙ ЧЕЛЮСТИ НАХОДЯТСЯ а) в десневом валике б) в альвеолярном отростке в) прилежат к дну глазницы г) отсутствуют д) над зачатками временных зубов	в) прилежат к дну глазницы	№5, стр. 306
Выберите несколько правильных ответов			
1.	Повреждение слюнных желез возможно при: А) травме; Б) хроническом сиаладените; В) сиаладенозе; Г) хирургическом вмешательстве на слюнной железе; Д) хирургическом вмешательстве на смежных областях.	А) травме; Г) хирургическом вмешательстве на слюнной железе; Д) хирургическом вмешательстве на смежных областях.	№5, стр.564
2.	Виды слюнных свищей: А) наружные; Б) внутренние; в) слепозаканчивающиеся; Г) полные; Д) неполные.	А) наружные; Б) внутренние; Г) полные; Д) неполные.	№5, стр.564
Установите последовательность/Сопоставьте понятия			
1.	1) наружный свищ 2) внутренний свищ А) когда его устье открывается на поверхности слизистой оболочки рта Б) при котором слюна вытекает через отверстие на коже лица	1Б 2А	№5, стр.564

Задания открытого типа

Ситуационные задачи/кейсы

№	Содержание задания	Правильный ответ	Источник
	В стационар обратились родители ребенка 10 лет с жалобами на припухлость и резкую болезненность в области боковой поверхности нижней челюсти справа, температуру	Обострение хронического лимфаденита боковой поверхности шеи	№5, стр.542

<p>тела 38,0оС, общую слабость и недомогание.</p> <p>Из анамнеза: болен в течение одного года, на фоне ОРВИ появилась боль в области боковой поверхности шеи справа и уплотнение в виде подвижного «шарика», который увеличивался в размерах.</p> <p>Лечились самостоятельно: сухое тепло на область поражения. Лечение сняло болевые ощущения, уплотнение уменьшилось в размерах, но совсем не прошло. В последующем, при простудных заболеваниях уплотнение увеличивалось в размерах. Неделю назад ребенок заболел, температура тела поднялась до 38,3оС, обратились в поликлинику, где был поставлен диагноз ОРВИ, проводилось лечение, температура тела нормализовалась. Через день, температура тела снова поднялась, уплотнение на боковой поверхности шеи стало болезненно и резко увеличилось в размерах.</p> <p>Объективно: пальпация уплотнения резко болезненна, ткани в складку не собираются, плотные, флюктуации не определяется. Ребенок апатичен, лабилен.</p> <p><i>Поставьте диагноз.</i></p>		
<p>В стационар обратились родители ребенка 10 лет с жалобами на припухлость и резкую болезненность в области боковой поверхности нижней челюсти справа, температуру тела 38,0оС, общую слабость и недомогание.</p> <p>Из анамнеза: болен в течение одного года, на фоне ОРВИ появилась боль в области боковой поверхности шеи справа и уплотнение в виде подвижного «шарика», который увеличивался в размерах.</p> <p>Лечились самостоятельно: сухое тепло на область поражения. Лечение сняло болевые ощущения, уплотнение уменьшилось в размерах, но совсем не прошло. В последующем, при простудных заболеваниях уплотнение</p>	<p>Развернутый анализ крови, УЗИ, пункция лимфатического узла</p>	<p>№5, стр.542</p>

	<p>увеличивалось в размерах. Неделю назад ребенок заболел, температура тела поднялась до 38,3оС, обратились в поликлинику, где был поставлен диагноз ОРВИ, проводилось лечение, температура тела нормализовалась. Через день, температура тела снова поднялась, уплотнение на боковой поверхности шеи стало болезненно и резко увеличилось в размерах.</p> <p>Объективно: пальпация уплотнения резко болезненна, ткани в складку не собираются, плотные, флюктуации не определяется. Ребенок апатичен, лабилен.</p> <p><i>Подтвердите поставленный диагноз дополнительными методами исследования.</i></p>		
	<p>В стационар обратились родители ребенка 10 лет с жалобами на припухлость и резкую болезненность в области боковой поверхности нижней челюсти справа, температуру тела 38,0оС, общую слабость и недомогание.</p> <p>Из анамнеза: болен в течение одного года, на фоне ОРВИ появилась боль в области боковой поверхности шеи справа и уплотнение в виде подвижного «шарика», который увеличивался в размерах.</p> <p>Лечились самостоятельно: сухое тепло на область поражения. Лечение сняло болевые ощущения, уплотнение уменьшилось в размерах, но совсем не прошло. В последующем, при простудных заболеваниях уплотнение увеличивалось в размерах. Неделю назад ребенок заболел, температура тела поднялась до 38,3оС, обратились в поликлинику, где был поставлен диагноз ОРВИ, проводилось лечение, температура тела нормализовалась. Через день, температура тела снова поднялась, уплотнение на боковой поверхности шеи стало болезненно и резко увеличилось в размерах.</p> <p>Объективно: пальпация уплотнения</p>	<p>Вскрытие гнойного лимфаденита под общим обезболиванием в условиях стационара</p>	<p>№5, стр.542</p>

	<p>резко болезненна, ткани в складку не собираются, плотные, флюктуации не определяется. Ребенок апатичен, лабилен.</p> <p>Назначьте лечение.</p>		
	<p>В стационар обратились родители ребенка 10 лет с жалобами на припухлость и резкую болезненность в области боковой поверхности нижней челюсти справа, температуру тела 38,0оС, общую слабость и недомогание.</p> <p>Из анамнеза: болен в течение одного года, на фоне ОРВИ появилась боль в области боковой поверхности шеи справа и уплотнение в виде подвижного «шарика», который увеличивался в размерах.</p> <p>Лечились самостоятельно: сухое тепло на область поражения. Лечение сняло болевые ощущения, уплотнение уменьшилось в размерах, но совсем не прошло. В последующем, при простудных заболеваниях уплотнение увеличивалось в размерах. Неделю назад ребенок заболел, температура тела поднялась до 38,3оС, обратились в поликлинику, где был поставлен диагноз ОРВИ, проводилось лечение, температура тела нормализовалась. Через день, температура тела снова поднялась, уплотнение на боковой поверхности шеи стало болезненно и резко увеличилось в размерах.</p> <p>Объективно: пальпация уплотнения резко болезненна, ткани в складку не собираются, плотные, флюктуации не определяется. Ребенок апатичен, лабилен.</p> <p>Назовите возможные осложнения данного заболевания и возникшие в процессе лечения.</p>	<p>Аденофлегмона, абсцесс, сепсис</p>	<p>№5, стр.542</p>
	<p>В стационар обратились родители ребенка 10 лет с жалобами на припухлость и резкую болезненность в области боковой поверхности нижней челюсти справа, температуру тела 38,0оС, общую слабость и недомогание.</p>	<p>Ведущую роль в развитии лимфаденитов отводится стафилококковой флоре</p>	<p>№5, стр.542</p>

	<p>Из анамнеза: болен в течение одного года, на фоне ОРВИ появилась боль в области боковой поверхности шеи справа и уплотнение в виде подвижного «шарика», который увеличивался в размерах.</p> <p>Лечились самостоятельно: сухое тепло на область поражения. Лечение сняло болевые ощущения, уплотнение уменьшилось в размерах, но совсем не прошло. В последующем, при простудных заболеваниях уплотнение увеличивалось в размерах. Неделю назад ребенок заболел, температура тела поднялась до 38,3оС, обратились в поликлинику, где был поставлен диагноз ОРВИ, проводилось лечение, температура тела нормализовалась. Через день, температура тела снова поднялась, уплотнение на боковой поверхности шеи стало болезненно и резко увеличилось в размерах.</p> <p>Объективно: пальпация уплотнения резко болезненна, ткани в складку не собираются, плотные, флюктуации не определяется. Ребенок апатичен, лабилен.</p> <p>Опишите этиологию и патогенез данного заболевания.</p>		
--	---	--	--

Вопросы с развёрнутым ответом

№	Содержание задания	Правильный ответ	Источник
1.	Зонами роста нижней челюсти являются	угол и тело в области коренных зубов, верхние отделы ветвей и суставные отростки, участки челюсти между телом и альвеолярным отростком.	№5, стр.489
2.	В высоту рост нижней челюсти происходит в связи	с прорезыванием зубов и развитием альвеолярных отростков.	№5, стр.489
3.	Рост челюсти происходит на протяжении	15–16 лет;	№5, стр.489

4.	Верхний край тела кости является	альвеолярным отростком, в котором находятся зачатки зубов.	№5, стр.489
5.	Сформированный альвеолярный отросток состоит из плотных костных пластинок (внутренней и наружной) и разделен	на отдельные ячейки (лунки), изолированные друг от друга костными перегородками (межзубные перегородки).	№5, стр.489

ПК – 1 готовность к осуществлению комплекса мероприятий, направленных на сохранение и укрепление здоровья и включающих в себя формирование здорового образа жизни, предупреждение возникновения и (или) распространения заболеваний, их раннюю диагностику, выявление причин и условий их возникновения и развития, а также направленных на устранение вредного влияния на здоровье человека факторов среды его обитания

Результаты освоения ОП (компетенции)	Результаты обучения по дисциплине
	Знать
ПК – 1 готовность к осуществлению комплекса мероприятий, направленных на сохранение и укрепление здоровья и включающих в себя формирование здорового образа жизни, предупреждение возникновения и (или) распространения заболеваний, их раннюю диагностику, выявление причин и условий их возникновения и развития, а также направленных на устранение вредного влияния на здоровье человека факторов среды его обитания	3 - ведущие клинические проявления, методы диагностики, лабораторные показатели и исходы основных хирургических стоматологических заболеваний.

Задания закрытого типа

№	Содержание задания	Правильный ответ	Источник
Выберите один правильный ответ			
1.	Тактика врача в отношении зубов вклиненных в щель перелома, когда они препятствуют вправлению отломков: а) консервативное лечение; б) шинирование самотвердеющей	г) удаление;	№5 , стр. 572

	<p>пластмассой;</p> <p>в) лечение с применением антибиотиков;</p> <p>г) удаление;</p> <p>д) перемещение с помощью репонирующего аппарата.</p>		
2.	<p>БОЛИ ПРИ НЕВРАЛГИИ I ВЕТВИ ТРОЙНИЧНОГО НЕРВА РАСПРОСТРАНЯЮТСЯ</p> <p>А) в нижней трети лица</p> <p>Б) в средней трети лица</p> <p>В) по всему лицу</p> <p>В) в верхней трети лица</p> <p>Г) в затылочной области</p>	В) в верхней трети лица	№5 , стр. 659
Выберите несколько правильных ответов			
1.	<p>Клинические формы поражения слюнной железы при туберкулезе:</p> <p>А) очаговая;</p> <p>Б) диффузная;</p> <p>в) протоков;</p> <p>г) паренхимы;</p> <p>Д) гематогенная.</p>	<p>А) очаговая;</p> <p>Б) диффузная;</p>	№5 , стр. 552
2.	<p>Формы поражения слюнной железы при туберкулезе:</p> <p>А) экссудативная казеозная;</p> <p>Б) продуктивная склерозирующая;</p> <p>В) протоков;</p> <p>Г) паренхимы;</p> <p>Д) гематогенная.</p>	<p>А) экссудативная казеозная;</p> <p>Б) продуктивная склерозирующая;</p>	№5 , стр. 552
Установите последовательность/Сопоставьте понятия			
1.	<p>В зависимости от сроков хирургического вмешательства различают:</p> <p>1. раннюю ПХО</p> <p>2. отсроченную ПХО</p> <p>3. позднюю ПХО</p> <p>А) (проводится до 48 ч);</p> <p>Б) (проводится до 24 ч с момента ранения)</p> <p>В) (проводится спустя 48 ч после ранения).</p>	<p>1Б</p> <p>2А</p> <p>3В</p>	№ 4 , стр. 125

Задания открытого типа

Ситуационные задачи/кейсы

№	Содержание задания	Правильный ответ	Источник
1.	<p>Больная В., 24 года, воспитатель детского сада. Жалуется на повышение температуры тела до 39 °С, боль и припухлость в области околоушных слюнных желез.</p> <p><i>Анамнез:</i> три дня назад появилась припухлость в области правой околоушной слюнной железы, через два дня возникла такая же припухлость в области левой околоушной слюнной железы.</p> <p><i>Объективно:</i> общее состояние удовлетворительное, температура тела 38,5 °С.</p> <p><i>При осмотре:</i> обе околоушные слюнные железы увеличены, больше справа. При пальпации они болезненные, плотно-эластичной консистенции. Кожа над ними напряжена, в цвете не изменена. Отек тканей распространен на щечную, скуловую области, боковую поверхность шеи. Мочки ушных раковин с двух сторон приподняты. Открывание рта свободное. Слизистая оболочка полости рта сухая, гиперемирована. Устья протоков околоушных слюнных железы гиперемированы, отечны, отделяемого из протоков нет.</p> <p>Поставьте диагноз.</p>	Эпидемический паротит.	№5 , стр. 564
2.	<p>Больная В., 24 года, воспитатель детского сада. Жалуется на повышение температуры тела до 39 °С, боль и припухлость в области околоушных слюнных желез.</p> <p><i>Анамнез:</i> три дня назад появилась припухлость в области правой околоушной слюнной железы, через два дня возникла такая же припухлость в области левой околоушной слюнной железы.</p> <p><i>Объективно:</i> общее состояние удовлетворительное, температура тела 38,5 °С.</p> <p><i>При осмотре:</i> обе околоушные</p>	Обратите внимание на эпидемиологический анамнез	№5 , стр. 564

	<p>слюнные железы увеличены, больше справа. При пальпации они болезненные, плотно-эластичной консистенции. Кожа над ними напряжена, в цвете не изменена. Отек тканей распространен на щечную, скуловую области, боковую поверхность шеи. Мочки ушных раковин с двух сторон приподняты. Открывание рта свободное. Слизистая оболочка полости рта сухая, гиперемирована. Устья протоков околоушных слюнных железы гиперемированы, отечны, отделяемого из протоков нет.</p> <p>Отметьте особенности сбора анамнеза.</p>		
3.	<p>Больная В., 24 года, воспитатель детского сада. Жалуется на повышение температуры тела до 39 °С, боль и припухлость в области околоушных слюнных желез.</p> <p><i>Анамнез:</i> три дня назад появилась припухлость в области правой околоушной слюнной железы, через два дня возникла такая же припухлость в области левой околоушной слюнной железы.</p> <p><i>Объективно:</i> общее состояние удовлетворительное, температура тела 38,5 °С.</p> <p><i>При осмотре:</i> обе околоушные слюнные железы увеличены, больше справа. При пальпации они болезненные, плотно-эластичной консистенции. Кожа над ними напряжена, в цвете не изменена. Отек тканей распространен на щечную, скуловую области, боковую поверхность шеи. Мочки ушных раковин с двух сторон приподняты. Открывание рта свободное. Слизистая оболочка полости рта сухая, гиперемирована. Устья протоков околоушных слюнных железы гиперемированы, отечны, отделяемого из протоков нет.</p> <p>Составьте план лечения.</p>	<p>Постельный режим в течение 7-10 дней; диета (сбалансированная по калорийности, содержанию витаминов, минеральных веществ); компрессы с 30% ДМСО на область слюнной железы; антисептические полоскания полости рта (растворы мирамистина, хлоргексидина); орошение полости рта интерфероном 5-6 раз в день. При выраженной ксеростомии с профилактической целью введение в протоки железы растворов антибиотиков (100 000 ЕД пенициллина в 1 мл физиологического раствора); наружные блокады по Вишневскому в область слюнной железы (0,5% раствора новокаина - 20,0 мл). После нормализации температуры тела</p>	№5 , стр. 564

		физиотерапевтические процедуры (УВЧ, УФО, лазер).	
4.	<p>Больная В., 24 года, воспитатель детского сада. Жалуется на повышение температуры тела до 39 °С, боль и припухлость в области околоушных слюнных желез.</p> <p><i>Анамнез:</i> три дня назад появилась припухлость в области правой околоушной слюнной железы, через два дня возникла такая же припухлость в области левой околоушной слюнной железы.</p> <p><i>Объективно:</i> общее состояние удовлетворительное, температура тела 38,5 °С.</p> <p><i>При осмотре:</i> обе околоушные слюнные железы увеличены, больше справа. При пальпации они болезненные, плотно-эластичной консистенции. Кожа над ними напряжена, в цвете не изменена. Отек тканей распространен на щечную, скуловую области, боковую поверхность шеи. Мочки ушных раковин с двух сторон приподняты. Открывание рта свободное. Слизистая оболочка полости рта сухая, гиперемирована. Устья протоков околоушных слюнных желез гиперемированы, отечны, отделяемого из протоков нет.</p> <p>Назовите возбудителя данного заболевания.</p>	Фильтрующий вирус.	№5 , стр. 564
5.	<p>Больная В., 24 года, воспитатель детского сада. Жалуется на повышение температуры тела до 39 °С, боль и припухлость в области околоушных слюнных желез.</p> <p><i>Анамнез:</i> три дня назад появилась припухлость в области правой околоушной слюнной железы, через два дня возникла такая же припухлость в области левой околоушной слюнной железы.</p> <p><i>Объективно:</i> общее состояние удовлетворительное, температура тела 38,5 °С.</p> <p><i>При осмотре:</i> обе околоушные</p>	Воздушно-капельным путем.	№5 , стр. 564

	<p>слюнные железы увеличены, больше справа. При пальпации они болезненные, плотно-эластичной консистенции. Кожа над ними напряжена, в цвете не изменена. Отек тканей распространен на щечную, скуловую области, боковую поверхность шеи. Мочки ушных раковин с двух сторон приподняты. Открывание рта свободное. Слизистая оболочка полости рта сухая, гиперемирована. Устья протоков околоушных слюнных железы гиперемированы, отечны, отделяемого из протоков нет.</p> <p>Каков путь передачи инфекции?</p>		
--	--	--	--

Вопросы с развёрнутым ответом

№	Содержание задания	Правильный ответ	Источник
1.	Первичная хирургическая обработка ран лица	это совокупность хирургических и консервативных мероприятий, направленных на создание оптимальных условий для заживления раны.	№5 , стр. 573
2.	Первичная хирургическая обработка раны	первую по счёту обработку огнестрельной раны	№5 , стр. 573
3.	вторичную хирургическую обработку раны	второе по счёту оперативное вмешательство в ране, которая уже подвергалась хирургической обработке	№5 , стр. 573
4.	В зависимости от сроков хирургического вмешательства различают: раннюю ПХО	(проводится до 24 ч с момента ранения)	№5 , стр. 573
5.	В зависимости от сроков хирургического вмешательства различают: отсроченную ПХО	(проводится до 48 ч)	№5 , стр. 573

ПК – 1 готовность к осуществлению комплекса мероприятий, направленных на сохранение и укрепление здоровья и включающих в себя формирование здорового образа жизни, предупреждение возникновения и (или) распространения

заболеваний, их раннюю диагностику, выявление причин и условий их возникновения и развития, а также направленных на устранение вредного влияния на здоровье человека факторов среды его обитания

Результаты освоения ОП (компетенции)	Результаты обучения по дисциплине
	Знать
ПК – 1 готовность к осуществлению комплекса мероприятий, направленных на сохранение и укрепление здоровья и включающих в себя формирование здорового образа жизни, предупреждение возникновения и (или) распространения заболеваний, их раннюю диагностику, выявление причин и условий их возникновения и развития, а также направленных на устранение вредного влияния на здоровье человека факторов среды его обитания	4 - виды и показания к хирургической стоматологической помощи.

Задания закрытого типа

№	Содержание задания	Правильный ответ	Источник
Выберите один правильный ответ			
1.	<p>СЕКВЕСТРЭКТОМИЯ ПРИ ХРОНИЧЕСКОМ ОСТЕОМИЕЛИТЕ ПОКАЗАНА В ПЕРИОД:</p> <p>А. физиолечения В. формирования секвестра С. сформировавшегося секвестра Д. антибактериальной терапии Е. реабилитации</p>	С) сформировавшегося секвестра	№1 , стр.511
2.	<p>ПРИ ЛЕЧЕНИИ ОСТРОГО ОСТЕОМИЕЛИТА ЧЕЛЮСТИ НЕОБХОДИМО ПРОВЕСТИ:</p> <p>А) периостотомию с двух сторон альвеолярного отростка Б) периостотомию с одной стороны альвеолярного отростка В) секвестрэктомию Г) резекцию верхушки корня причинного зуба Д) цистэктомию</p>	А) периостотомию с двух сторон альвеолярного отростка	№1 , стр.511

Выберите несколько правильных ответов			
1.	<p>ПРИЧИНОЙ РАЗВИТИЯ ТРАВМАТИЧЕСКОГО ОСТЕОМИЕЛИТА ЧЕЛЮСТЕЙ ЯВЛЯЕТСЯ:</p> <p>А) возраст больного Б) острый лимфаденит В) травма плохо изготовленным протезом Г) зуб или корень зуба в линии перелома Д) сила и направление повреждающего фактора</p>	<p>Г) зуб или корень зуба в линии перелома Д) сила и направление повреждающего фактора</p>	№1 , стр.511
2.	<p>Какие шины применяют при лечении переломов челюстей:</p> <p>А) гнутые из алюминиевой проволоки; Б) шины из быстротвердеющих пластмасс; В) стандартные шины назубные ленточные; Г) сочетание проволочных шин с быстро твердеющими пластмассовыми; Д) шина Ванкевич.</p>	<p>А) гнутые из алюминиевой проволоки; В) стандартные шины назубные ленточные;</p>	№1 , стр.511
Установите последовательность/Сопоставьте понятия			
1.	<p>В зависимости от сроков хирургического вмешательства различают:</p> <ol style="list-style-type: none"> 1. раннюю ПХО 2. отсроченную ПХО 3. позднюю ПХО <p>А) (проводится до 48 ч); Б) (проводится до 24 ч с момента ранения) В) (проводится спустя 48 ч после ранения).</p>	<p>1Б 2А 3В</p>	№ 5 , стр. 573

Задания открытого типа

Ситуационные задачи/кейсы

№	Содержание задания	Правильный ответ	Источник
1.	<p>Больной, 20 лет, доставлен с жалобами на сильные боли в подбородочной области, начавшиеся утром и сопровождавшиеся потрясающим ознобом, подъемом температуры тела до 40,00С. При поступлении: температура тела 39,50С. Состояние тяжелое. Отек мягких тканей нижней губы и подбородочной области. Кожа этой области в цвете не изменена, собирается в складку. Пальпация безболезненна. Подчелюстные лимфоузлы увеличены с обеих сторон, пальпация их болезненна. В полости рта имеется коллатеральный отек окологлазничных мягких тканей с язычной и вестибулярной сторон альвеолярной части в переднем отделе нижней челюсти. На слизистой оболочке красной каймы нижней губы справа имеется образование округлой формы, выступающее над красной каймой, синюшного цвета, мягкое, безболезненное. Больного не беспокоит, отмечает медленный рост образования.</p> <p>Поставьте предварительный диагноз.</p>	<p>Предварительный диагноз: острый одонтогенный остеомиелит нижней челюсти подбородочной области.</p>	№ 5, стр. 511
2.	<p>Больной, 20 лет, доставлен с жалобами на сильные боли в подбородочной области, начавшиеся утром и сопровождавшиеся потрясающим ознобом, подъемом температуры тела до 40,00С. При поступлении: температура тела 39,50С. Состояние тяжелое. Отек мягких тканей нижней губы и подбородочной области. Кожа этой области в цвете не изменена, собирается в складку. Пальпация безболезненна. Подчелюстные лимфоузлы увеличены с обеих сторон, пальпация их болезненна. В полости рта имеется коллатеральный отек окологлазничных мягких тканей с язычной и вестибулярной сторон альвеолярной части в переднем отделе нижней челюсти. На</p>	<p>Для постановки окончательного диагноза надо определить состояние зубов в очаге воспаления: болезненность при перкуссии, подвижность, наличие кариозных полостей, состояние окологлазничных мягких тканей в области верхней челюсти слева, цвет, при пальпации следует определить наличие болезненности и участков флюктуации, общий анализ крови и</p>	№ 5, стр. 511

	<p>слизистой оболочке красной каймы нижней губы справа имеется образование округлой формы, выступающее над красной каймой, синюшного цвета, мягкое, безболезненное. Больного не беспокоит, отмечает медленный рост образования.</p> <p>Какие дополнительные сведения необходимы для постановки окончательного диагноза?</p>	мочи.	
3.	<p>Больной, 20 лет, доставлен с жалобами на сильные боли в подбородочной области, начавшиеся утром и сопровождавшиеся потрясающим ознобом, подъемом температуры тела до 40,00С. При поступлении: температура тела 39,50С. Состояние тяжелое. Отек мягких тканей нижней губы и подбородочной области. Кожа этой области в цвете не изменена, собирается в складку. Пальпация безболезненна. Подчелюстные лимфоузлы увеличены с обеих сторон, пальпация их болезненна. В полости рта имеется коллатеральный отек околочелюстных мягких тканей с язычной и вестибулярной сторон альвеолярной части в переднем отделе нижней челюсти. На слизистой оболочке красной каймы нижней губы справа имеется образование округлой формы, выступающее над красной каймой, синюшного цвета, мягкое, безболезненное. Больного не беспокоит, отмечает медленный рост образования.</p> <p>Составьте план лечения.</p>	<p>План лечения: удаление причинных разрушенных зубов в области воспаления, вскрытие абсцессов с вестибулярной и язычной сторон альвеолярного отростка нижней челюсти слева и дренирование ран. Госпитализация больного. Лечение комплексное. Назначается противовоспалительная, дезинтоксикационная, дегидратационная терапии, витаминотерапия, симптоматическое лечение, терапия гипербарической оксигенацией.</p>	№ 5, стр. 511
4.	<p>Больной, 20 лет, доставлен с жалобами на сильные боли в подбородочной области, начавшиеся утром и сопровождавшиеся потрясающим ознобом, подъемом температуры тела до 40,00С. При поступлении: температура тела 39,50С. Состояние тяжелое. Отек мягких тканей нижней губы и подбородочной области. Кожа этой области в цвете не изменена,</p>	<p>Несущественным признаком является имеющееся новообразование на слизистой оболочке красной каймы нижней губы справа. Для составления плана лечения остеомиелита подбородочного отдела нижней челюсти оно</p>	№ 5, стр. 511

	<p>собирается в складку. Пальпация безболезненна. Подчелюстные лимфоузлы увеличены с обеих сторон, пальпация их болезненна. В полости рта имеется коллатеральный отек околочелюстных мягких тканей с язычной и вестибулярной сторон альвеолярной части в переднем отделе нижней челюсти. На слизистой оболочке красной каймы нижней губы справа имеется образование округлой формы, выступающее над красной каймой, синюшного цвета, мягкое, безболезненное. Больного не беспокоит, отмечает медленный рост образования.</p> <p>Какие данные являются несущественными? Имеют ли они значение для составления плана лечения больного?</p>	<p>значения не имеет.</p>	
<p>5.</p>	<p>Больной, 20 лет, доставлен с жалобами на сильные боли в подбородочной области, начавшиеся утром и сопровождавшиеся потрясающим ознобом, подъемом температуры тела до 40,00С. При поступлении: температура тела 39,50С. Состояние тяжелое. Отек мягких тканей нижней губы и подбородочной области. Кожа этой области в цвете не изменена, собирается в складку. Пальпация безболезненна. Подчелюстные лимфоузлы увеличены с обеих сторон, пальпация их болезненна. В полости рта имеется коллатеральный отек околочелюстных мягких тканей с язычной и вестибулярной сторон альвеолярной части в переднем отделе нижней челюсти. На слизистой оболочке красной каймы нижней губы справа имеется образование округлой формы, выступающее над красной каймой, синюшного цвета, мягкое, безболезненное. Больного не беспокоит, отмечает медленный рост образования.</p> <p>Как осуществляется диспансеризация и реабилитация</p>	<p>Реабилитационные мероприятия направлены на раннее восстановление после хирургического вмешательства. Необходима санация полости рта для профилактики развития гнойно-воспалительных заболеваний челюстно-лицевой области.</p>	<p>№ 5, стр. 511</p>

	<p><i>пациентов с данной патологией. Какова тактика обучения пациента основным гигиеническим мероприятиям оздоровительного характера и мероприятиям, направленным на предупреждение возникновения и (или) распространения стоматологических заболеваний, их раннюю диагностику, выявление причин и условий их возникновения и развития.</i></p>		
--	---	--	--

Вопросы с развёрнутым ответом

№	Содержание задания	Правильный ответ	Источник
1.	Направленная тканевая регенерация	Создание оптимальных условий для роста и созревания (развития) органотипичной костной ткани в области костных дефектов с применением мембранной техники	№1 , стр. 854
2.	Периимплантит – это	Прогрессирующая резорбция окружающей имплантат костной ткани, вызванная и сопровождающаяся воспалительным процессом в мягких тканях окружающих имплантат.	№1 , стр. 854
3.	К дополнительным методам исследования для уточнения диагноза «злокачественное новообразование челюстно-лицевой области» относится	цитологический	№1 , стр. 854
4.	Симптомами саркомы верхней челюсти является	сукровичное выделение из носа экзофтальм	№1 , стр. 854
5.	Ранними симптомами периферических сарком челюстей являются	деформация челюсти, подвижности зубов	№1 , стр. 854

ПК – 1 готовность к осуществлению комплекса мероприятий, направленных на сохранение и укрепление здоровья и включающих в себя формирование здорового образа жизни, предупреждение возникновения и (или) распространения заболеваний, их раннюю диагностику, выявление причин и условий их

возникновения и развития, а также направленных на устранение вредного влияния на здоровье человека факторов среды его обитания

Результаты освоения ОП (компетенции)	Результаты обучения по дисциплине
	Уметь
ПК – 1 готовность к осуществлению комплекса мероприятий, направленных на сохранение и укрепление здоровья и включающих в себя формирование здорового образа жизни, предупреждение возникновения и (или) распространения заболеваний, их раннюю диагностику, выявление причин и условий их возникновения и развития, а также направленных на устранение вредного влияния на здоровье человека факторов среды его обитания	1 - проводить консультации с больными по вопросам заболевания и проводимого лечения;

Задания закрытого типа

№	Содержание задания	Правильный ответ	Источник
Выберите один правильный ответ			
1.	<p>НЕЙРОТРОФИЧЕСКИЙ МЕХАНИЗМ ВОЗНИКНОВЕНИЯ ОДОНТОГЕННОГО ОСТЕОМИЕЛИТА ХАРАКТЕРИЗУЕТСЯ:</p> <p>А) длительным рефлекторным спазмом сосудов с нарушением кровообращения</p> <p>Б) закупоркой сосудов микробным эмболом</p> <p>В) сенсibilизацией организма и возникновением асептического воспаления</p> <p>Г) токсическим повреждением нижнего альвеолярного нерва</p> <p>Д) септицемией</p>	А) длительным рефлекторным спазмом сосудов с нарушением кровообращения	№5, стр.511
2.	<p>ОЧАГИ ГНОЙНОЙ ИНФИЛЬТРАЦИИ И ГНОЙНОЕ РАСПЛАВЛЕНИЕ КОСТНОГО МОЗГА НАБЛЮДАЮТСЯ ПРИ ОСТЕОМИЕЛИТЕ:</p>	А) в острой стадий	№5, стр.511

	<p>А) в острой стадий Б) в подострой стадии В) хроническом с преобладанием деструктивных процессов Г) хроническом с преобладанием продуктивных, гиперпластических процессов Д) после секвестрэктомии</p>		
<p>Выберите несколько правильных ответов</p>			
1.	<p>ПРИЧИНОЙ РАЗВИТИЯ ТРАВМАТИЧЕСКОГО ОСТЕОМИЕЛИТА ЧЕЛЮСТЕЙ ЯВЛЯЕТСЯ: А) возраст больного Б) острый лимфаденит В) травма плохо изготовленным протезом Г) зуб или корень зуба в линии перелома Д) сила и направление повреждающего фактора</p>	<p>Г) зуб или корень зуба в линии перелома Д) сила и направление повреждающего фактора</p>	№5, стр.511
2.	<p>СЕРЬЕЗНЫМ ОСЛОЖНЕНИЕМ ФЛЕГМОН ВЕРХНИХ ОТДЕЛОВ ЛИЦА ЯВЛЯЕТСЯ: ж) паротит з) медиастинит и) флебит угловой вены к) парез лицевого нерва л) гематома мягких тканей м) тромбоз синусов головного мозга</p>	<p>В) флебит угловой вены Е) тромбоз синусов головного мозга</p>	№5, стр.511
<p>Установите последовательность/Сопоставьте понятия</p>			
1.	<p>1. Острые (экссудативные) периодонтиты. 2.Хронические (пролиферативные) периодонтиты. а – фиброзные; б – гранулирующие; в – гранулематозные а – серозные (ограниченные, разлитые); б – гнойные (ограниченные, разлитые).</p>	<p>1 а – серозные (ограниченные, разлитые); б – гнойные (ограниченные, разлитые). 2 а – фиброзные; б – гранулирующие; в – гранулематозные</p>	№9, стр.79-80

Задания открытого типа

Ситуационные задачи/кейсы

№	Содержание задания	Правильный ответ	Источник
	<p>Пациентка С., 27 лет, жалуется на появление припухлости под нижней челюстью справа во время еды.</p> <p><i>Анамнез:</i> три дня назад во время каждого приема пищи стала появляться припухлость под нижней челюстью справа. После еды она постепенно уменьшается и через 15-30 минут исчезает.</p> <p><i>Объективно:</i> конфигурация лица не изменена. Правая поднижнечелюстная слюнная железа по сравнению с левой немного увеличена, имеет мягко-эластичную консистенцию. При массировании железы из ее протока выделяется небольшое количество прозрачного секрета. При бимануальной пальпации по ходу протока в передней трети определяется округлое, плотное, безболезненное образование около 4 мм в диаметре.</p> <p><i>С чем может быть связано появление припухлости под нижней челюстью во время еды?</i></p>	<p>С ретенцией секрета поднижнечелюстной слюнной железы.</p>	<p>№5, стр.564</p>
	<p>Пациентка С., 27 лет, жалуется на появление припухлости под нижней челюстью справа во время еды.</p> <p><i>Анамнез:</i> три дня назад во время каждого приема пищи стала появляться припухлость под нижней челюстью справа. После еды она постепенно уменьшается и через 15-30 минут исчезает.</p> <p><i>Объективно:</i> конфигурация лица не изменена. Правая поднижнечелюстная слюнная железа по сравнению с левой немного увеличена, имеет мягко-эластичную консистенцию. При массировании железы из ее протока выделяется небольшое количество прозрачного секрета. При бимануальной пальпации по ходу протока в</p>	<p>Рентгенограмму дна полости рта, УЗИ, при необходимости - сиалограмму.</p>	<p>№5, стр.564</p>

	<p>передней трети определяется округлое, плотное, безболезненное образование около 4 мм в диаметре.</p> <p>Какое дополнительное обследование надо провести?</p>		
	<p>Пациентка С., 27 лет, жалуется на появление припухлости под нижней челюстью справа во время еды.</p> <p><i>Анамнез:</i> три дня назад во время каждого приема пищи стала появляться припухлость под нижней челюстью справа. После еды она постепенно уменьшается и через 15-30 минут исчезает.</p> <p><i>Объективно:</i> конфигурация лица не изменена. Правая поднижнечелюстная слюнная железа по сравнению с левой немного увеличена, имеет мягко-эластичную консистенцию. При массировании железы из ее протока выделяется небольшое количество прозрачного секрета. При бимануальной пальпации по ходу протока в передней трети определяется округлое, плотное, безболезненное образование около 4 мм в диаметре.</p> <p>Какова методика лечения больной?</p>	<p>Хирургическое лечение: удаление камня из передней трети протока поднижнечелюстной слюнной железы.</p>	<p>№5, стр.564</p>
	<p>Пациентка С., 27 лет, жалуется на появление припухлости под нижней челюстью справа во время еды.</p> <p><i>Анамнез:</i> три дня назад во время каждого приема пищи стала появляться припухлость под нижней челюстью справа. После еды она постепенно уменьшается и через 15-30 минут исчезает.</p> <p><i>Объективно:</i> конфигурация лица не изменена. Правая поднижнечелюстная слюнная железа по сравнению с левой немного увеличена, имеет мягко-эластичную консистенцию. При массировании железы из ее протока выделяется небольшое количество прозрачного секрета. При бимануальной пальпации по ходу протока в передней трети определяется округлое, плотное, безболезненное образование около 4 мм в диаметре.</p>	<p>Трудоспособен.</p>	<p>№5, стр.564</p>

	Установите трудоспособность.		
	<p>Пациентка С., 27 лет, жалуется на появление припухлости под нижней челюстью справа во время еды.</p> <p><i>Анамнез:</i> три дня назад во время каждого приема пищи стала появляться припухлость под нижней челюстью справа. После еды она постепенно уменьшается и через 15-30 минут исчезает.</p> <p><i>Объективно:</i> конфигурация лица не изменена. Правая поднижнечелюстная слюнная железа по сравнению с левой немного увеличена, имеет мягко-эластичную консистенцию. При массировании железы из ее протока выделяется небольшое количество прозрачного секрета. При бимануальной пальпации по ходу протока в передней трети определяется округлое, плотное, безболезненное образование около 4 мм в диаметре.</p> <p>Каковы причины образования камня в слюнной железе?</p>	Наличие врожденного изгиба протока железы или его сужения, нарушение обмена веществ.	№5, стр.564

Вопросы с развёрнутым ответом

№	Содержание задания	Правильный ответ	Источник
6.	Остеоинтеграция - это	Прямая структурная и функциональная связь между высокодифференцированной живой костью и поверхностью опорного имплантата, выявляемая на уровне световой микроскопии	№5, стр. 854
7.	Контактный остеогенез – это	Процесс регенерации костной ткани непосредственно на поверхности имплантата	№5, стр. 854
8.	Аллогенный материал - это	Специально обработанная трупная кость	№5, стр. 854
9.	Ксеногенный материал - это	Материал животного происхождения	№5, стр. 854
10.	Аллопластический материал - это	Остеопластический материал	№5, стр. 854

		синтетического происхождения	
--	--	------------------------------	--

ПК – 1 готовность к осуществлению комплекса мероприятий, направленных на сохранение и укрепление здоровья и включающих в себя формирование здорового образа жизни, предупреждение возникновения и (или) распространения заболеваний, их раннюю диагностику, выявление причин и условий их возникновения и развития, а также направленных на устранение вредного влияния на здоровье человека факторов среды его обитания

Результаты освоения ОП (компетенции)	Результаты обучения по дисциплине
	Уметь
ПК – 1 готовность к осуществлению комплекса мероприятий, направленных на сохранение и укрепление здоровья и включающих в себя формирование здорового образа жизни, предупреждение возникновения и (или) распространения заболеваний, их раннюю диагностику, выявление причин и условий их возникновения и развития, а также направленных на устранение вредного влияния на здоровье человека факторов среды его обитания	2 - проводить беседы с пациентами по вопросам первично и вторичной профилактики стоматологических заболеваний;

Задания закрытого типа

№	Содержание задания	Правильный ответ	Источник
Выберите один правильный ответ			
1.	Основным методом лечения сарком челюстно-лицевой области является А) химиотерапия Б) хирургический В) лучевая терапия	Б) хирургический	№5 , стр.601
2.	Основным методом лечения фибром является: А) химиотерапия Б) лучевая терапия В) комбинированное лечение Г) иссечение в пределах здоровых тканей	Г) иссечение в пределах здоровых тканей	№5 , стр.601
Выберите несколько правильных ответов			
1.	К зубосохраняющим операциям	А) резекция верхушки	№ 13, стр. 89

	относятся: А) резекция верхушки корня Б) Ампутация корня В) Операция удаления зуба Г) гемисекция	корня Б) Ампутация корня Г) Гемисекция	
2.	К хирургическим методам лечения хронических деструктивных форм периодонтита относится: А) резекция верхушки корня Б) Ампутация корня В) Операция удаления зуба Г) Гемисекция Д) Эндодонтическое лечение	А) резекция верхушки корня Б) Ампутация корня В) Операция удаления зуба Г) Гемисекция	№ 13 , стр. 89
Установите последовательность/Сопоставьте понятия			
1.	А) Возбудители актиномикоза Б) Возбудитель туберкулеза	1) <i>A. naeslundii</i> , <i>A. viscosus</i> , <i>A. Israelii</i> , <i>A. odontolyticus</i> 2) <i>Mycobacterium tuberculosis</i>	№ 5, стр. 559

Задания открытого типа

Ситуационные задачи/кейсы

№	Содержание задания	Правильный ответ	Источник
1.	<p>Женщина 70 лет впервые обратилась к врачу-стоматологу с жалобами на незаживающую «болячку» в подглазничной области справа. Появилась она около 2 месяцев назад, связывает с укусом насекомого, сама лечила чистотелом, внутренним салом, однако болячка меняла форму и увеличивалась в размере.</p> <p>При внешнем осмотре обращает на себя внимание возвышающееся опухолевидное образование в подглазничной области справа блюдцеподобно-неправильной формы, в центре изъязвленное с корочками, 1,0×1,5 см, цвет насыщеннее цвета окружающей кожи. При пальпации новообразование безболезненное, плотное в основании, ограниченно подвижное. Регионарные лимфатические узлы не пальпируются. Рот открывает в полном объеме, 4,5 см. Слизистая</p>	Базалиома кожи подглазничной области справа	№5 , стр. 643

	<p>оболочка рта розовая, влажная, без патологических элементов. Прикус ортогнатический. Зубные ряды полные благодаря несъемным ортопедическим конструкциям.</p> <p><i>Поставьте предварительный диагноз.</i></p>		
2.	<p>Женщина 70 лет впервые обратилась к врачу-стоматологу с жалобами на незаживающую «болячку» в подглазничной области справа. Появилась она около 2 месяцев назад, связывает с укусом насекомого, сама лечила чистотелом, внутренним салом, однако болячка меняла форму и увеличивалась в размере.</p> <p>При внешнем осмотре обращает на себя внимание возвышающееся опухолевидное образование в подглазничной области справа блюдцеподобно-неправильной формы, в центре изъязвленное с корочками, 1,0×1,5 см, цвет насыщеннее цвета окружающей кожи. При пальпации новообразование безболезненное, плотное в основании, ограничено подвижное. Регионарные лимфатические узлы не пальпируются. Рот открывает в полном объеме, 4,5 см. Слизистая оболочка рта розовая, влажная, без патологических элементов. Прикус ортогнатический. Зубные ряды полные благодаря несъемным ортопедическим конструкциям.</p> <p><i>Какова тактика врача-стоматолога при установлении вышеуказанного диагноза?</i></p>	<p>Направить к врачу-онкологу для проведения цитологического исследования соскоба с новообразования с целью верификации диагноза.</p>	№5 , стр. 643
3.	<p>Женщина 70 лет впервые обратилась к врачу-стоматологу с жалобами на незаживающую «болячку» в подглазничной области справа. Появилась она около 2 месяцев назад, связывает с укусом насекомого, сама лечила чистотелом, внутренним салом, однако болячка меняла форму и увеличивалась в размере.</p>	<p>Хирургический метод – иссечение новообразования в пределах здоровых тканей с пластикой местными тканями под местным обезболиванием в условиях операционной стоматологической</p>	№5 , стр. 643

	<p>При внешнем осмотре обращает на себя внимание возвышающееся опухолевидное образование в подглазничной области справа блюдцеподобно-неправильной формы, в центре изъязвленное с корочками, 1,0×1,5 см, цвет насыщеннее цвета окружающей кожи. При пальпации новообразование безболезненное, плотное в основании, ограниченно подвижное. Регионарные лимфатические узлы не пальпируются. Рот открывает в полном объеме, 4,5 см. Слизистая оболочка рта розовая, влажная, без патологических элементов. Прикус ортогнатический. Зубные ряды полные благодаря несъемным ортопедическим конструкциям.</p> <p><i>Предложите варианты лечения предполагаемой нозологии.</i></p>	<p>поликлиники.</p> <p>Операционный материал направляется в онкологическое учреждение на патогистологическое исследование (ПГИ – эксцизионная биопсия).</p> <p>2. По результатам цитологического исследования (базалиома) – лучевое лечение: близкофокусная рентгенотерапия, которая назначается врачом-радиологом онкологического учреждения.</p>	
4.	<p>Женщина 70 лет впервые обратилась к врачу-стоматологу с жалобами на незаживающую «болячку» в подглазничной области справа. Появилась она около 2 месяцев назад, связывает с укусом насекомого, сама лечила чистотелом, внутренним салом, однако болячка меняла форму и увеличивалась в размере.</p> <p>При внешнем осмотре обращает на себя внимание возвышающееся опухолевидное образование в подглазничной области справа блюдцеподобно-неправильной формы, в центре изъязвленное с корочками, 1,0×1,5 см, цвет насыщеннее цвета окружающей кожи. При пальпации новообразование безболезненное, плотное в основании, ограниченно подвижное. Регионарные лимфатические узлы не пальпируются. Рот открывает в полном объеме, 4,5 см. Слизистая оболочка рта розовая, влажная, без патологических элементов. Прикус ортогнатический. Зубные ряды полные благодаря несъемным</p>	<ul style="list-style-type: none"> - флюорография. - общий анализ крови, мочи. Кровь на RW, ВИЧ, гепатиты. - ЭКГ и заключение врача-терапевта участкового о возможности проведения специализированного лечения. 	№5 , стр. 643

	ортопедическим конструкциям. Какие дополнительные методы обследования целесообразно провести на долечebном этапе?		
5.	<p>Женщина 70 лет впервые обратилась к врачу-стоматологу с жалобами на незаживающую «болячку» в подглазничной области справа. Появилась она около 2 месяцев назад, связывает с укусом насекомого, сама лечила чистотелом, внутренним салом, однако болячка меняла форму и увеличивалась в размере.</p> <p>При внешнем осмотре обращает на себя внимание возвышающееся опухолевидное образование в подглазничной области справа блюдцеподобно-неправильной формы, в центре изъязвленное с корочками, 1,0×1,5 см, цвет насыщеннее цвета окружающей кожи. При пальпации новообразование безболезненное, плотное в основании, ограничено подвижное. Регионарные лимфатические узлы не пальпируются. Рот открывает в полном объёме, 4,5 см. Слизистая оболочка рта розовая, влажная, без патологических элементов. Прикус ортогнатический. Зубные ряды полные благодаря несъёмным ортопедическим конструкциям.</p> <p>Нуждается ли больная в диспансерном наблюдении после лечения? Если да, то к какой группе она относится, и каким специалистом наблюдается?</p>	Нуждается. После вышеописанного лечения она будет входить в 3 группу диспансеризации онкостоматологических больных. Диспансерное наблюдение этой больной будет проводить врач-онколог.	№5 , стр. 643

Вопросы с развёрнутым ответом

№	Содержание задания	Правильный ответ	Источник
1.	Особенности огнестрельных ранений верхней челюсти определяются её анатомическими признаками:	1. тонкие стенки верхней челюсти; 2. наличие контрфорсов; 3. наличие мощного альвеолярного отростка;	№1 , стр. 564

		4. наличие верхнечелюстной пазухи, сообщающейся с полостью носа; 5. тесная связь верхней челюсти с костями скуловой, лба, носа, решётчатой, клиновидной и слёзной.	
2.	Проток околоушной слюнной железы открывается на слизистой оболочке:	щеки	№7 , стр. 17-33
3.	Проток околоушной слюнной железы открывается на уровне:	верхнего первого моляра	№7 , стр. 17-33
4.	Для объективного подтверждения ксеростомии используют:	сиалометрию	№7 , стр. 17-33
5.	Йодолипол — это:	жирорастворимое контрастное вещество;	№7 , стр. 17-33

ПК-5 готовность к диагностике стоматологических заболеваний и неотложных состояний в соответствии с Международной статистической классификацией болезней и проблем, связанных со здоровьем

Результаты освоения ОП (компетенции)	Результаты обучения по дисциплине
	Знать
ПК-5 готовность к диагностике стоматологических заболеваний и неотложных состояний в соответствии с Международной статистической классификацией болезней и проблем, связанных со здоровьем	1 - возрастные особенности строения челюстно-лицевой области.

Задания закрытого типа

№	Содержание задания	Правильный ответ	Источник
Выберите один правильный ответ			
1.	<p>ИЗ АНАМНЕЗА РЕБЕНКА С ГИПОПЛАЗИЕЙ ПОСТОЯННЫХ ЗУБОВ НЕОБХОДИМО ОБРАТИТЬ ВНИМАНИЕ</p> <p>а) на состояние здоровья матери в период беременности</p> <p>б) на здоровье ребенка на первом году жизни</p> <p>в) на наличие у матери</p>	б) на здоровье ребенка на первом году жизни	№5 , стр. 276

	проф.вредностей г) на характер течения родов моменты		
2.	КОРНИ МОЛОЧНЫХ ЗУБОВ ФОРМИРУЮТСЯ К а) 2 годам б) 3 годам в) 4 годам г) 5 годам д) 6 годам	г) 5 годам	№5 , стр. 276
Выберите несколько правильных ответов			
1.	ДЛЯ ОПРЕДЕЛЕНИЯ МЕТОДОВ ЭФФЕКТИВНОЙ ИНДИВИДУАЛЬНОЙ ПРОФИЛАКТИКИ КАРИЕСА ЗУБОВ В КОМПЛЕКСНОЕ ОБСЛЕДОВАНИЕ РЕБЕНКА ЦЕЛЕСООБРАЗНО ВКЛЮЧИТЬ а) физическое состояние (уровень соматического здоровья) б) исследование зубного налета в) исследование твердых тканей зубов г) исследование слюны	а) физическое состояние (уровень соматического здоровья) б) исследование зубного налета в) исследование твердых тканей зубов г) исследование слюны	№5 , стр. 276
2.	ДОПОЛНИТЕЛЬНЫЙ МЕТОД ОБСЛЕДОВАНИЯ ПРИ УШИБАХ ПОСТОЯННЫХ ЗУБОВ а) ЭОД б) рентгенологическое в) клинический анализ крови г) ни один из перечисленных выше д) термометрия	а) ЭОД б) рентгенологическое	№5 , стр. 276
Установите последовательность/Сопоставьте понятия			
1.	1) Подглазничная (инфраорбитальная) анестезия относится 2) Торусальная анестезия относится 3) мандибулярная анестезия относится	А) обезболивание на нижней челюсти Б) обезболиванию на нижней челюсти	№ 13 , стр. 39

Задания открытого типа

Ситуационные задачи/кейсы

№	Содержание задания	Правильный ответ	Источник
1.	Больной обратился к врачу хирургического кабинета стоматологической поликлиники с целью удаления зуба. Из анамнеза установлено, что у больного была	У пациента аллергическая реакция на новокаин в виде анафилактического шока по вине хирурга,	№5, стр.728

	<p>аллергическая реакция на инъекцию пенициллина.</p> <p>Больному проведена анестезия 2% раствором новокаина. Через 3-5 минут состояние больного ухудшилось.</p> <p>Объективные данные: выраженная бледность, цианоз, обильный пот, тахикардия, артериальное давление резко снизилось; появилось ощущение покалывания, зуд кожи лица, чувство страха, ощущение тяжести за грудиной и затрудненное дыхание.</p> <p>Определите неотложное состояние пациента.</p>	<p>который не учел, что пенициллин разводится новокаином.</p>	
2.	<p>Больной обратился к врачу хирургического кабинета стоматологической поликлиники с целью удаления зуба. Из анамнеза установлено, что у больного была аллергическая реакция на инъекцию пенициллина.</p> <p>Больному проведена анестезия 2% раствором новокаина. Через 3-5 минут состояние больного ухудшилось.</p> <p>Объективные данные: выраженная бледность, цианоз, обильный пот, тахикардия, артериальное давление резко снизилось; появилось ощущение покалывания, зуд кожи лица, чувство страха, ощущение тяжести за грудиной и затрудненное дыхание.</p> <p>Составьте алгоритм оказания неотложной помощи.</p>	<p>Алгоритм оказания неотложной помощи:</p> <p>а) обколоть место инъекции 0,1% р-ром адреналина с целью снижения скорости всасывания аллергена;</p> <p>б) срочно вызвать через третье лицо бригаду “скорой медицинской помощи” для оказания квалифицированной медицинской помощи;</p> <p>в) уложить пациента с опущенной головой, придать возвышенное положение нижним конечностям с целью притока крови к головному мозгу;</p> <p>г) расстегнуть стесняющую одежду и обеспечить доступ свежего воздуха;</p> <p>д) осуществлять контроль за состоянием пациента (АД, ЧДД, пульс);</p> <p>е) положить на место инъекции пузырь со льдом;</p> <p>ж) ввести антигистаминные препараты с целью</p>	№5, стр.728

		десенсибилизации (2% р-р супрастина или 2% р-р пипольфена или 1% р-р димедрола); приготовить противошоковый набор;	
3.	У девочки 14 лет при удалении зуба отмечается бледность, потливость, расширение зрачков. Затем потеря сознания. Определите неотложное состояние пациента.	В результате чувства страха у девочки возникло обморочное состояние.	№5, стр.728
4.	У девочки 14 лет при удалении зуба отмечается бледность, потливость, расширение зрачков. Затем потеря сознания.	Алгоритм оказания неотложной помощи: а) придать больной горизонтальное положение с приподнятыми ногами для улучшения мозгового кровообращения; б) вызвать скорую помощь; в) расстегнуть воротник, расслабить пояс для улучшения дыхания; г) поднести тампон, смоченный раствором нашатырного спирта, к носу с целью рефлекторного воздействия на центральную нервную систему (ЦНС); д) обрызгать лицо холодной водой, похлопать по лицу ладонями, растереть виски, грудь с целью рефлекторного изменения тонуса сосудов; е) периодически контролировать пульс и наблюдать за пациентом до прибытия скорой помощи;	№5, стр.728
5.	Пациент А. 65 лет обратился в	1. Альвеолит лунки	№5, стр.728

<p>стоматологическую клинику с жалобами на постоянную ноющую боль в области лунки удалённого 4.7 зуба с иррадиацией в ухо, запах изо рта. Развитие настоящего заболевания: со слов пациента, 3 дня назад был удалён 4.7 зуб по поводу хронического периодонтита. Со вчерашнего вечера боль усилилась. Перенесённые и сопутствующие заболевания: со слов пациента, гипертоническая болезнь, гастрит, ВИЧ, сифилис, гепатит отрицает. Аллергоанамнез не отягощён. Общее состояние удовлетворительное. Температура тела 36,9°C. Местный статус: конфигурация лица не изменена. Открывание рта свободное. Поднижнечелюстные лимфатические узлы справа увеличены, слабо болезненны при пальпации, не спаяны с окружающими тканями. В полости рта: края лунки удалённого 4.7 зуба покрыты фибринозным налётом. В альвеоле удалённого 4.7 зуба сгусток отсутствует, лунка заполнена остатками пищи. Слизистая оболочка в области лунки удалённого 4.7 зуба гиперемирована, отёчна, болезненна при пальпации.</p> <p><i>Поставьте диагноз и укажите наиболее существенные для данного заболевания симптомы.</i></p>	<p>удалённого 4.7 зуба.</p>	
--	-----------------------------	--

Вопросы с развёрнутым ответом

№	Содержание задания	Правильный ответ	Источник
1.	<p>ПРОВЕДИТЕ ПРЕДОПЕРАЦИОННУЮ МЕДИКАМЕНТОЗНУЮ ПОДГОТОВКУ ЛИЦАМ ПОЖИЛОГО ВОЗРАСТА ПРИ УДАЛЕНИИ ЗУБОВ ПО ЭКСТРЕННЫМ ПОКАЗАНИЯМ:</p>	Седативные препараты	№13 , стр. 18
2.	<p>ОСНОВНЫМ КРИТЕРИЯМИ ДЛЯ ОКАЗАНИЯ СТОМАТОЛОГИЧЕСКОЙ</p>	выбор обезболивания	№ 13 , стр.17

	ХИРУРГИЧЕСКОЙ ПОМОЩИ ЛИЦАМ С СОПУТСТВУЮЩИМИ ЗАБОЛЕВАНИЯМИ В УСЛОВИЯХ ПОЛИКЛИНИКИ ЯВЛЯЕТСЯ:		
3.	БОЛЬНЫМ С НАРУШЕНИЕМ ФУНКЦИИ ПЕЧЕНИ КАКОЙ АНЕСТЕТИК ЛУЧШЕ ИСПОЛЬЗОВАТЬ:	мепивакаин	№ 13, стр. 14
4.	ПРИ КАКИХ СОПУТСТВУЮЩИХ ЗАБОЛЕВАНИЯХ УДАЛЕНИЕ ЗУБОВ ПРОВОДИТСЯ ТОЛЬКО В УСЛОВИЯХ СТАЦИОНАРА:	инфаркт в анамнезе 2 месяца назад	№ 13, стр. 20
5.	ВЕРХНЕЧЕЛЮСТНАЯ ПАЗУХА СООБЩАЕТСЯ С ПОЛОСТЬЮ НОСА ЧЕРЕЗ СОУСТЬЕ, РАСПОЛОЖЕННОЕ В НОСОВОМ ХОДУ:	В среднем носовом ходу	№ 1, стр.375

ПК-5 готовность к диагностике стоматологических заболеваний и неотложных состояний в соответствии с Международной статистической классификацией болезней и проблем, связанных со здоровьем

Результаты освоения ОП (компетенции)	Результаты обучения по дисциплине
	Знать
ПК-5 готовность к диагностике стоматологических заболеваний и неотложных состояний в соответствии с Международной статистической классификацией болезней и проблем, связанных со здоровьем	2 – основные, дополнительные, специальные методы диагностики заболеваний и травм ЧЛЮ.

Задания закрытого типа

№	Содержание задания	Правильный ответ	Источник
Выберите один правильный ответ			
1.	БОЛИ ПРИ НЕВРАЛГИИ II ВЕТВИ ТРОЙНИЧНОГО НЕРВА РАСПРОСТРАНЯЮТСЯ А) в нижней трети лица Б) в средней трети лица В) по всему лицу Г) в верхней трети лица	Б) в средней трети лица	№5 , стр.607

	Д) в затылочной области		
2.	БОЛИ ПРИ НЕВРАЛГИИ III ВЕТВИ ТРОЙНИЧНОГО НЕРВА РАСПРОСТРАНЯЮТСЯ А) в нижней трети лица Б) в средней трети лица В) по всему лицу Г) в затылочной области Д) в верхней трети лица	А) в нижней трети лица	№5 , стр.607
Выберите несколько правильных ответов			
1.	Существуют следующие частные методы обследования слюнных желез: А) зондирование выводных протоков слюнных желез; Б) обзорная рентгенография слюнных желез; В) сиалометрия; Г) сиалография; Д) пантомосиалография; Е) цитологическое исследование секрета; Ж) качественный анализ слюны. З) осмотр	А) зондирование выводных протоков слюнных желез; Б) обзорная рентгенография слюнных желез; В) сиалометрия; Г) сиалография; Д) пантомосиалография; Е) цитологическое исследование секрета; Ж) качественный анализ слюны.	№ 7, стр. 21
2.	Диагностика перфорации верхнечелюстной пазухи (ороантрального сообщения): А) из лунки удаленного зуба выделяется кровь с пузырьками воздуха (кровянистая пена); Б) при зондировании (тупым зондом, хирургической ложкой) инструмент беспрепятственно попадает в верхнечелюстную полость; В) пальпация Г) аускультация	А) из лунки удаленного зуба выделяется кровь с пузырьками воздуха (кровянистая пена); Б) при зондировании (тупым зондом, хирургической ложкой) инструмент беспрепятственно попадает в верхнечелюстную полость;	№9 , стр. 73
Установите последовательность/Сопоставьте понятия			
1.	1. Острые (экссудативные) периодонтиты. 2.Хронические (пролиферативные) периодонтиты.	а – фиброзные; б – гранулирующие; в – гранулематозные а – серозные (ограниченные, разлитые); б – гнойные (ограниченные, разлитые).	№9, стр.79-80

Задания открытого типа

Ситуационные задачи/кейсы

№	Содержание задания	Правильный ответ	Источник
1.	<p>Пациент К., 50 лет, жалуется на обильное слюноотделение, появившееся более года назад. Находится на диспансерном учете у невропатолога по поводу аденомы гипофиза.</p> <p>Объективно: при пальпации слюнные железы не увеличены, мягкие, безболезненные. Открывание рта свободное. Из устьев выводных протоков околоушных, подчелюстных слюнных желез выделяется чистая слюна. В полости рта много свободной слюны. Слизистая оболочка полости рта обильно увлажнена.</p> <p>Какой метод исследования слюнных желез нужно использовать для уточнения диагноза?</p>	Сиалометрию.	№5 , стр. 564
2.	<p>Пациент К., 50 лет, жалуется на обильное слюноотделение, появившееся более года назад. Находится на диспансерном учете у невропатолога по поводу аденомы гипофиза.</p> <p>Объективно: при пальпации слюнные железы не увеличены, мягкие, безболезненные. Открывание рта свободное. Из устьев выводных протоков околоушных, подчелюстных слюнных желез выделяется чистая слюна. В полости рта много свободной слюны. Слизистая оболочка полости рта обильно увлажнена.</p> <p>Как выполняют это исследование?</p>	Метод Т.Б. Андреевой: перед исследованием пациенту дают внутрь 8 капель 1% раствора пилокарпина, через 20 мин в проток железы вводят металлическую канюлю или полиэтиленовый катетер. В течение 20 мин проводят забор слюны в мерную пробирку.	№5 , стр. 564
3.	<p>Пациент К., 50 лет, жалуется на обильное слюноотделение, появившееся более года назад. Находится на диспансерном учете у невропатолога по поводу аденомы гипофиза.</p>	Сбор смешанной и протоковой слюны, стимулированной и нестимулированной. Другой метод сбора слюны: на устье протока	№5 , стр. 564

	<p>Объективно: при пальпации слюнные железы не увеличены, мягкие, безболезненные. Открывание рта свободное. Из устьев выводных протоков околоушных, подчелюстных слюнных желез выделяется чистая слюна. В полости рта много свободной слюны. Слизистая оболочка полости рта обильно увлажнена.</p> <p>Какие еще существуют методики сиалометрии?</p>	<p>накладывают капсулу Лешли–Ющенко–Красногорского. В течение 5 мин собирают слюну в мерную пробирку.</p>	
4.	<p>Пациент К., 50 лет, жалуется на обильное слюноотделение, появившееся более года назад. Находится на диспансерном учете у невропатолога по поводу аденомы гипофиза.</p> <p>Объективно: при пальпации слюнные железы не увеличены, мягкие, безболезненные. Открывание рта свободное. Из устьев выводных протоков околоушных, подчелюстных слюнных желез выделяется чистая слюна. В полости рта много свободной слюны. Слизистая оболочка полости рта обильно увлажнена.</p> <p>Какой метод является альтернативой сиалометрии?</p>	<p>Радиосиалография.</p>	<p>№5 , стр. 564</p>
5.	<p>Пациент К., 50 лет, жалуется на обильное слюноотделение, появившееся более года назад. Находится на диспансерном учете у невропатолога по поводу аденомы гипофиза.</p> <p>Объективно: при пальпации слюнные железы не увеличены, мягкие, безболезненные. Открывание рта свободное. Из устьев выводных протоков околоушных, подчелюстных слюнных желез выделяется чистая слюна. В полости рта много свободной слюны. Слизистая оболочка полости рта обильно увлажнена.</p> <p>Какова тактика лечения этого пациента?</p>	<p>Лечение аденомы гипофиза. После ее удаления, если гиперсаливация будет носить истинный характер, назначить рентгенотерапию.</p>	<p>№5 , стр. 564</p>

Вопросы с развёрнутым ответом

№	Содержание задания	Правильный ответ	Источник
1.	Обзорную рентгенографию слюнных желез применяют для	определения рентгеноконтрастных конкрементов	№5 , стр. 564
2.	Сиалометрия - это	количественный метод, позволяющий оценить секреторную функцию слюнных желез за единицу времени.	№5 , стр. 564
3.	Сиалография - это	рентгенография слюнных желез с применением искусственного контрастирования.	№5 , стр. 564
4.	Пантомосиалография - это	метод одновременного рентгеноконтрастного исследования двух и более больших слюнных желез с последующей панорамной томографией.	№5 , стр. 564
5.	Компьютерная томография (КТ) слюнных желез – это	метод послойного сканирования тканей, который используют для изучения структурных изменений больших слюнных желез.	№ 7 , стр.34

ПК-5 готовность к диагностике стоматологических заболеваний и неотложных состояний в соответствии с Международной статистической классификацией болезней и проблем, связанных со здоровьем

Результаты освоения ОП (компетенции)	Результаты обучения по дисциплине
	Знать
ПК-5 готовность к диагностике стоматологических заболеваний и неотложных состояний в соответствии с Международной статистической классификацией болезней и проблем, связанных со здоровьем	3 – этиологию, патогенез, ведущие клинические проявления, методы диагностики, лабораторные показатели и исходы основных хирургических стоматологических заболеваний ЧЛЮ.

Задания закрытого типа

№	Содержание задания	Правильный ответ	Источник
Выберите один правильный ответ			
1.	<p>НЕЙРОТРОФИЧЕСКИЙ МЕХАНИЗМ ВОЗНИКНОВЕНИЯ ОДОНТОГЕННОГО ОСТЕОМИЕЛИТА ХАРАКТЕРИЗУЕТСЯ:</p> <p>А) длительным рефлекторным спазмом сосудов с нарушением кровообращения</p> <p>Б) закупоркой сосудов микробным эмболом</p> <p>В) сенсibiliзацией организма и возникновением асептического воспаления</p> <p>Г) токсическим повреждением нижнего альвеолярного нерва</p> <p>Д) септицемией</p>	А) длительным рефлекторным спазмом сосудов с нарушением кровообращения	№5, стр.511
2.	<p>ОЧАГИ ГНОЙНОЙ ИНФИЛЬТРАЦИИ И ГНОЙНОЕ РАСПЛАВЛЕНИЕ КОСТНОГО МОЗГА НАБЛЮДАЮТСЯ ПРИ ОСТЕОМИЕЛИТЕ:</p> <p>А) в острой стадий</p> <p>Б) в подострой стадии</p> <p>В) хроническом с преобладанием деструктивных процессов</p> <p>Г) хроническом с преобладанием продуктивных, гиперпластических процессов</p> <p>Д) после секвестрэктомии</p>	А) в острой стадий	№5, стр.511
Выберите несколько правильных ответов			
1.	<p>ПРИЧИНОЙ РАЗВИТИЯ ТРАВМАТИЧЕСКОГО ОСТЕОМИЕЛИТА ЧЕЛЮСТЕЙ ЯВЛЯЕТСЯ:</p> <p>А) возраст больного</p> <p>Б) острый лимфаденит</p> <p>В) травма плохо изготовленным протезом</p> <p>Г) зуб или корень зуба в линии перелома</p> <p>Д) сила и направление повреждающего фактора</p>	Г) зуб или корень зуба в линии перелома Д) сила и направление повреждающего фактора	№5, стр.511
2.	<p>СЕРЬЕЗНЫМ ОСЛОЖНЕНИЕМ ФЛЕГМОН ВЕРХНИХ ОТДЕЛОВ</p>	В) флебит угловой вены Е) тромбоз синусов	№5, стр.511

	ЛИЦА ЯВЛЯЕТСЯ: н) паротит о) медиастинит п) флебит угловой вены р) парез лицевого нерва с) гематома мягких тканей т) тромбоз синусов головного мозга	головного мозга	
Установите последовательность/Сопоставьте понятия			
1.	1. Острые (экссудативные) периодонтиты. 2. Хронические (пролиферативные) периодонтиты. а – фиброзные; б – гранулирующие; в – гранулематозные а – серозные (ограниченные, разлитые); б – гнойные (ограниченные, разлитые).	1 а – серозные (ограниченные, разлитые); б – гнойные (ограниченные, разлитые). 2 а – фиброзные; б – гранулирующие; в – гранулематозные	№9, стр.79-80

Задания открытого типа

Ситуационные задачи/кейсы

№	Содержание задания	Правильный ответ	Источник
	Пациентка С., 27 лет, жалуется на появление припухлости под нижней челюстью справа во время еды. <i>Анамнез:</i> три дня назад во время каждого приема пищи стала появляться припухлость под нижней челюстью справа. После еды она постепенно уменьшается и через 15-30 минут исчезает. <i>Объективно:</i> конфигурация лица не изменена. Правая поднижнечелюстная слюнная железа по сравнению с левой немного увеличена, имеет мягко-эластичную консистенцию. При массировании железы из ее протока выделяется небольшое количество прозрачного секрета. При бимануальной пальпации по ходу протока в	С ретенцией секрета поднижнечелюстной слюнной железы.	№5, стр.564

	<p>передней трети определяется округлое, плотное, безболезненное образование около 4 мм в диаметре. С чем может быть связано появление припухлости под нижней челюстью во время еды?</p>		
	<p>Пациентка С., 27 лет, жалуется на появление припухлости под нижней челюстью справа во время еды. <i>Анамнез:</i> три дня назад во время каждого приема пищи стала появляться припухлость под нижней челюстью справа. После еды она постепенно уменьшается и через 15-30 минут исчезает. <i>Объективно:</i> конфигурация лица не изменена. Правая поднижнечелюстная слюнная железа по сравнению с левой немного увеличена, имеет мягко-эластичную консистенцию. При массировании железы из ее протока выделяется небольшое количество прозрачного секрета. При бимануальной пальпации по ходу протока в передней трети определяется округлое, плотное, безболезненное образование около 4 мм в диаметре. Какое дополнительное обследование надо провести?</p>	<p>Рентгенограмму дна полости рта, УЗИ, при необходимости - сиалограмму.</p>	<p>№5, стр.564</p>
	<p>Пациентка С., 27 лет, жалуется на появление припухлости под нижней челюстью справа во время еды. <i>Анамнез:</i> три дня назад во время каждого приема пищи стала появляться припухлость под нижней челюстью справа. После еды она постепенно уменьшается и через 15-30 минут исчезает. <i>Объективно:</i> конфигурация лица не изменена. Правая поднижнечелюстная слюнная железа по сравнению с левой немного увеличена, имеет мягко-эластичную консистенцию. При массировании железы из ее протока выделяется небольшое количество прозрачного секрета. При бимануальной пальпации по ходу протока в передней трети определяется округлое, плотное, безболезненное образование около 4 мм в диаметре.</p>	<p>Хирургическое лечение: удаление камня из передней трети протока поднижнечелюстной слюнной железы.</p>	<p>№5, стр.564</p>

	Какова методика лечения больной?		
	<p>Пациентка С., 27 лет, жалуется на появление припухлости под нижней челюстью справа во время еды.</p> <p><i>Анамнез:</i> три дня назад во время каждого приема пищи стала появляться припухлость под нижней челюстью справа. После еды она постепенно уменьшается и через 15-30 минут исчезает.</p> <p><i>Объективно:</i> конфигурация лица не изменена. Правая поднижнечелюстная слюнная железа по сравнению с левой немного увеличена, имеет мягко-эластичную консистенцию. При массировании железы из ее протока выделяется небольшое количество прозрачного секрета. При бимануальной пальпации по ходу протока в передней трети определяется округлое, плотное, безболезненное образование около 4 мм в диаметре.</p> <p>Установите трудоспособность.</p>	Трудоспособен.	№5, стр.564
	<p>Пациентка С., 27 лет, жалуется на появление припухлости под нижней челюстью справа во время еды.</p> <p><i>Анамнез:</i> три дня назад во время каждого приема пищи стала появляться припухлость под нижней челюстью справа. После еды она постепенно уменьшается и через 15-30 минут исчезает.</p> <p><i>Объективно:</i> конфигурация лица не изменена. Правая поднижнечелюстная слюнная железа по сравнению с левой немного увеличена, имеет мягко-эластичную консистенцию. При массировании железы из ее протока выделяется небольшое количество прозрачного секрета. При бимануальной пальпации по ходу протока в передней трети определяется округлое, плотное, безболезненное образование около 4 мм в диаметре.</p> <p>Каковы причины образования камня в слюнной железе?</p>	Наличие врожденного изгиба протока железы или его сужения, нарушение обмена веществ.	№5, стр.564

Вопросы с развёрнутым ответом

№	Содержание задания	Правильный ответ	Источник
1.	Остеоинтеграция - это	Прямая структурная и функциональная связь между высокодифференцированной живой костью и поверхностью опорного имплантата, выявляемая на уровне световой микроскопии	№5, стр. 854
2.	Контактный остеогенез – это	Процесс регенерации костной ткани непосредственно на поверхности имплантата	№5, стр. 854
3.	Аллогенный материал - это	Специально обработанная трупная кость	№5, стр. 854
4.	Ксеногенный материал - это	Материал животного происхождения	№5, стр. 854
5.	Аллопластический материал - это	Остеопластический материал синтетического происхождения	№5, стр. 854

ПК-5 готовность к диагностике стоматологических заболеваний и неотложных состояний в соответствии с Международной статистической классификацией болезней и проблем, связанных со здоровьем

Результаты освоения ОП (компетенции)	Результаты обучения по дисциплине
	Уметь
ПК-5 готовность к диагностике стоматологических заболеваний и неотложных состояний в соответствии с Международной статистической классификацией болезней и проблем, связанных со здоровьем	1 - интерпретировать результаты оценки стоматологического статуса для постановки диагноза;

Задания закрытого типа

№	Содержание задания	Правильный ответ	Источник
Выберите один правильный ответ			

1.	Для диагностики нарушенного носового дыхания используют А) пробу с глотком воды Б) электромиографию В) ринопневмометрию Г) электрокардиографию	А) пробу с глотком воды	№1 , стр.375-401
2.	Заболевание пародонта, протекающее без нарушения целостности зубодесневого прикрепления А) пародонтит Б) гингивит В) пародонтоз Г) пародонтома	Б) гингивит	№5 , стр. 360
Выберите несколько правильных ответов			
1.	Приступая к сердечно-легочной реанимации необходимо: а) убедиться в отсутствии опасности для себя и пострадавшего; б) осторожно встряхнуть пострадавшего за плечи; в) громко обратиться к нему: «Вам нужна помощь?»; г) призвать на помощь «Помогите, человеку плохо!»	А, Б, В, Г	№1 , стр. 106
2.	Для пресинкопального состояния характерно: а) резкая слабость; б) потемнение в глазах; в) потливость;	А, Б, В,	№1 , стр. 106
Установите последовательность/Сопоставьте понятия			
1.	1. Наиболее частой причиной обморока у молодых является: 2. Наиболее частой причиной обморока у пожилых является: А) нарушения ритма и проводимости сердца; Б) нарушение нервной регуляции сосудистого тонуса	1А 2Б	№ 1 , стр. 106

Задания открытого типа

Ситуационные задачи/кейсы

№	Содержание задания	Правильный ответ	Источник
---	--------------------	------------------	----------

1.	<p>Больной, 27 лет, доставлен с жалобами на сильные боли в подбородочной области, начавшиеся утром и сопровождавшиеся потрясающим ознобом, подъемом температуры тела до 40,00С. При поступлении: температура тела 39,50С. Состояние тяжелое. Отек мягких тканей нижней губы и подбородочной области. Кожа этой области в цвете не изменена, собирается в складку. Пальпация безболезненна. Подчелюстные лимфоузлы увеличены с обеих сторон, пальпация их болезненна. В полости рта имеется коллатеральный отек окологлазничных мягких тканей с язычной и вестибулярной сторон альвеолярной части в переднем отделе нижней челюсти. На слизистой оболочке красной каймы нижней губы справа имеется образование округлой формы, выступающее над красной каймой, синюшного цвета, мягкое, безболезненное. Больного не беспокоит, отмечает медленный рост образования.</p> <p>Поставьте предварительный диагноз.</p>	<p>Предварительный диагноз: острый одонтогенный остеомиелит нижней челюсти подбородочной области.</p>	<p>№5 , стр. 511</p>
2.	<p>Больной, 27 лет, доставлен с жалобами на сильные боли в подбородочной области, начавшиеся утром и сопровождавшиеся потрясающим ознобом, подъемом температуры тела до 40,00С. При поступлении: температура тела 39,50С. Состояние тяжелое. Отек мягких тканей нижней губы и подбородочной области. Кожа этой области в цвете не изменена, собирается в складку. Пальпация безболезненна. Подчелюстные лимфоузлы увеличены с обеих сторон, пальпация их болезненна. В полости рта имеется коллатеральный отек окологлазничных мягких тканей с язычной и вестибулярной сторон альвеолярной части в переднем отделе нижней челюсти. На слизистой оболочке красной каймы</p>	<p>Для постановки окончательного диагноза надо определить состояние зубов в очаге воспаления: болезненность при перкуссии, подвижность, наличие кариозных полостей, состояние окологлазничных мягких тканей в области верхней челюсти слева, цвет, при пальпации следует определить наличие болезненности и участков флюктуации, общий анализ крови и мочи.</p>	<p>№5 , стр. 511</p>

	<p>нижней губы справа имеется образование округлой формы, выступающее над красной каймой, синюшного цвета, мягкое, безболезненное. Больного не беспокоит, отмечает медленный рост образования.</p> <p>Какие дополнительные сведения необходимы для постановки окончательного диагноза?</p>		
3.	<p>Больной, 27 лет, доставлен с жалобами на сильные боли в подбородочной области, начавшиеся утром и сопровождавшиеся потрясающим ознобом, подъемом температуры тела до 40,00С. При поступлении: температура тела 39,50С. Состояние тяжелое. Отек мягких тканей нижней губы и подбородочной области. Кожа этой области в цвете не изменена, собирается в складку. Пальпация безболезненна. Подчелюстные лимфоузлы увеличены с обеих сторон, пальпация их болезненна. В полости рта имеется коллатеральный отек окологубных мягких тканей с язычной и вестибулярной сторон альвеолярной части в переднем отделе нижней челюсти. На слизистой оболочке красной каймы нижней губы справа имеется образование округлой формы, выступающее над красной каймой, синюшного цвета, мягкое, безболезненное. Больного не беспокоит, отмечает медленный рост образования.</p> <p>Составьте план лечения.</p>	<p>План лечения: удаление причинных разрушенных зубов в области воспаления, вскрытие абсцессов с вестибулярной и язычной сторон альвеолярного отростка нижней челюсти слева и дренирование ран. Госпитализация больного. Лечение комплексное. Назначается противовоспалительная, дезинтоксикационная, дегидратационная терапии, витаминотерапия, симптоматическое лечение, терапия гипербарической оксигенацией.</p>	№5 , стр. 511
4.	<p>Больной, 27 лет, доставлен с жалобами на сильные боли в подбородочной области, начавшиеся утром и сопровождавшиеся потрясающим ознобом, подъемом температуры тела до 40,00С. При поступлении: температура тела 39,50С. Состояние тяжелое. Отек мягких тканей нижней губы и подбородочной области. Кожа этой области в цвете не изменена,</p>	<p>Несущественным признаком является имеющееся новообразование на слизистой оболочке красной каймы нижней губы справа. Для составления плана лечения остеомиелита подбородочного отдела нижней челюсти оно</p>	№5 , стр. 511

	<p>собирается в складку. Пальпация безболезненна. Подчелюстные лимфоузлы увеличены с обеих сторон, пальпация их болезненна. В полости рта имеется коллатеральный отек околочелюстных мягких тканей с язычной и вестибулярной сторон альвеолярной части в переднем отделе нижней челюсти. На слизистой оболочке красной каймы нижней губы справа имеется образование округлой формы, выступающее над красной каймой, синюшного цвета, мягкое, безболезненное. Больного не беспокоит, отмечает медленный рост образования.</p> <p>Какие данные являются несущественными? Имеют ли они значение для составления плана лечения больного?</p>	<p>значения не имеет.</p>	
<p>5.</p>	<p>Больной, 27 лет, доставлен с жалобами на сильные боли в подбородочной области, начавшиеся утром и сопровождавшиеся потрясающим ознобом, подъемом температуры тела до 40,00С. При поступлении: температура тела 39,50С. Состояние тяжелое. Отек мягких тканей нижней губы и подбородочной области. Кожа этой области в цвете не изменена, собирается в складку. Пальпация безболезненна. Подчелюстные лимфоузлы увеличены с обеих сторон, пальпация их болезненна. В полости рта имеется коллатеральный отек околочелюстных мягких тканей с язычной и вестибулярной сторон альвеолярной части в переднем отделе нижней челюсти. На слизистой оболочке красной каймы нижней губы справа имеется образование округлой формы, выступающее над красной каймой, синюшного цвета, мягкое, безболезненное. Больного не беспокоит, отмечает медленный рост образования.</p> <p>Как осуществляется диспансеризация и реабилитация</p>	<p>Санация полости рта, не допущение развития общего септического состояния. Реабилитация пациента в послеоперационном периоде.</p>	<p>№5 , стр. 511</p>

	<p><i>пациентов с данной патологией. Какова тактика обучения пациента основным гигиеническим мероприятиям оздоровительного характера и мероприятиям, направленным на предупреждение возникновения и (или) распространения стоматологических заболеваний, их раннюю диагностику, выявление причин и условий их возникновения и развития.</i></p>		
--	---	--	--

Вопросы с развёрнутым ответом

№	Содержание задания	Правильный ответ	Источник
1.	Реабилитация – это:	координированное применение медицинских, социальных, педагогических и профессиональных мероприятий в целях подготовки индивидуума на оптимум трудоспособности	№ 1, стр.777
2.	Барьерная функция пародонта обеспечивается:	тургором десны, состоянием мукополисахаридов, особенностями строения и функции десневой бороздки, антибактериальной функцией слюны за счет лизоцима, наличием тучных клеток	№ 5, стр.3 68
3.	К методам функциональной диагностики, используемые в пародонтологии относятся:	реопародонтография, остеометрия, полярография, биомикроскопия	№ 5, стр.3 68
4.	К основным задачам амбулаторно-поликлинического этапа реабилитации относятся:	диспансерное динамическое наблюдение, проведение вторичной профилактики,	№ 5, стр.3 68

		рациональное трудоустройство пациентов и поддержание или улучшение их трудоспособности	
5.	Реабилитация может быть:	Медицинской, психологической, профессиональной, социальной	№1 , стр.777

ПК-5 готовность к диагностике стоматологических заболеваний и неотложных состояний в соответствии с Международной статистической классификацией болезней и проблем, связанных со здоровьем

Результаты освоения ОП (компетенции)	Результаты обучения по дисциплине
	Уметь
ПК-5 готовность к диагностике стоматологических заболеваний и неотложных состояний в соответствии с Международной статистической классификацией болезней и проблем, связанных со здоровьем	2 - обосновать необходимость полноценного обследования пациента с воспалительными, травматическими, опухолевыми заболеваниями ЧЛЮ;

Задания закрытого типа

№	Содержание задания	Правильный ответ	Источник
Выберите один правильный ответ			
1.	Причиной развития флегмоны крыловидно-нижнечелюстного пространства является воспалительный процесс в области: А) верхней губы, Б) третьих моляров, В) зубов верхней челюсти, г) лимфатических узлов щечной области, Д) периоста с небной стороны.	Б) третьих моляров	№5 , стр.511
2.	Какая киста челюсти относится к		№5 , стр.511

	одонтогенной? А) носонебная; Б) глобуломаксиллярная; В) носоальвеолярная; Г) радикулярная	Г) радикулярная	
Выберите несколько правильных ответов			
1.	Отметьте причины смещения отломков при переломах нижней челюсти мирного и военного времени: А) направление и сила удара Б) воспалительная контрактура В) тяга жевательных мышц Г) масса отломков Д) подвижность зубов	А) направление и сила удара В) тяга жевательных мышц Г) масса отломков	№5 , стр. 572
2.	Укажите основные симптомы при переломах нижней челюсти со смещением отломков: А) боли в нижней челюсти и невозможность пережевывания пищи Б) биоэлектрическая активность жевательных мышц не нарушена В) нарушение прикуса Г) наличие «ступеньки» по краю нижней челюсти Д) положительный симптом нагрузки	А) боли в нижней челюсти и невозможность пережевывания пищи В) нарушение прикуса Г) наличие «ступеньки» по краю нижней челюсти	№5 , стр. 572
Установите последовательность/Сопоставьте понятия			
1.	Дополнительные методы исследования: 1) функциональные; 2) лабораторные. Название: а) цитологический метод; б) гистологический метод; в) полярография; г) реодентография; д) реопародонтография; е) серологический метод; ж) биомикроскопия	а) 1а,г,д; 2б,в,е,ж б) 1в,г,д,ж; 2а,б,е	№ 5 , стр. 48

Задания открытого типа

Ситуационные задачи/кейсы

№	Содержание задания	Правильный ответ	Источник
1.	<p>Мужчина 27 лет обратился к врачу-стоматологу с жалобами на болезненную припухлость в области подбородка справа, недомогание.</p> <p>Из анамнеза выяснено, что последние 2 недели работал на открытом воздухе, дня 4 назад появился фурункул подбородка справа, лечился народными средствами, однако воспаление продолжало увеличиваться в размерах. Вчера вечером вернулся домой, сегодня обратился к врачу.</p> <p>Термометрия тела - 37,6°C. При внешнем осмотре лицо асимметрично за счёт припухлости в области подбородка справа, кожа над припухлостью гиперемирована. Пальпаторно определяется плотный, болезненный, буграми возвышающийся инфильтрат 4,5*4 см с чёткими границами, с несколькими гнойно-некротическими стержнями. Регионарные лимфатические узлы не пальпируются. Рот открывает свободно, 4,5 см. Слизистая оболочка рта розовая, влажная, без патологических элементов. Пальпация свода преддверия полости рта во фронтальном отделе и нижней челюсти справа безболезненна, без патологических симптомов.</p> <p><i>Поставьте предварительный диагноз.</i></p>	Карбункул в области подбородка справа.	№ 5, стр. 548
2.	<p>Мужчина 27 лет обратился к врачу-стоматологу с жалобами на болезненную припухлость в области подбородка справа, недомогание.</p> <p>Из анамнеза выяснено, что последние 2 недели работал на открытом воздухе, дня 4 назад появился фурункул подбородка справа, лечился народными средствами, однако воспаление продолжало увеличиваться в размерах. Вчера вечером вернулся домой, сегодня обратился к врачу.</p> <p>Термометрия тела - 37,6°C. При</p>	<p>Дополнительные методы обследования: ОПТГ; общие анализы крови (+ RW, ВИЧ) и мочи; биохимический анализ крови (СРП, сахар); микробиологическое исследование экссудата; рентгенограмма органов грудной клетки.</p>	№ 5, стр. 548

	<p>внешнем осмотре лицо асимметрично за счёт припухлости в области подбородка справа, кожа над припухлостью гиперемирована. Пальпаторно определяется плотный, болезненный, буграми возвышающийся инфильтрат 4,5*4 см с чёткими границами, с несколькими гнойно-некротическими стержнями. Регионарные лимфатические узлы не пальпируются. Рот открывает свободно, 4,5 см. Слизистая оболочка рта розовая, влажная, без патологических элементов. Пальпация свода преддверия полости рта во фронтальном отделе и нижней челюсти справа безболезненна, без патологических симптомов.</p> <p>Какие дополнительные методы обследования целесообразно провести?</p>		
3.	<p>Мужчина 27 лет обратился к врачу-стоматологу с жалобами на болезненную припухлость в области подбородка справа, недомогание.</p> <p>Из анамнеза выяснено, что последние 2 недели работал на открытом воздухе, дня 4 назад появился фурункул подбородка справа, лечился народными средствами, однако воспаление продолжало увеличиваться в размерах. Вчера вечером вернулся домой, сегодня обратился к врачу.</p> <p>Термометрия тела - 37,6°C. При внешнем осмотре лицо асимметрично за счёт припухлости в области подбородка справа, кожа над припухлостью гиперемирована. Пальпаторно определяется плотный, болезненный, буграми возвышающийся инфильтрат 4,5*4 см с чёткими границами, с несколькими гнойно-некротическими стержнями. Регионарные лимфатические узлы не пальпируются. Рот открывает свободно, 4,5 см. Слизистая оболочка рта розовая, влажная, без патологических элементов.</p>	<p>1. Актиномикоз. 2. Обострение хронического остеомиелита нижней челюсти. 3. Одонтогенный абсцесс. 4. Карбункул подбородка справа.</p> <p>Основания: несколько гнойно-некротический стержень; отсутствие симптомов болезни зубов и кости нижней челюсти; симптомы интоксикации; отсутствие патологических изменений на ОПТГ; наличие гнойной капли из одного гнойно-некротического стержня.</p>	№ 5, стр. 548

	<p>Пальпация свода преддверия полости рта во фронтальном отделе и нижней челюсти справа безболезненна, без патологических симптомов.</p> <p><i>Предположите нозологии для дифференциальной диагностики.</i></p>		
4.	<p>Мужчина 27 лет обратился к врачу-стоматологу с жалобами на болезненную припухлость в области подбородка справа, недомогание.</p> <p>Из анамнеза выяснено, что последние 2 недели работал на открытом воздухе, дня 4 назад появился фурункул подбородка справа, лечился народными средствами, однако воспаление продолжало увеличиваться в размерах. Вчера вечером вернулся домой, сегодня обратился к врачу. Термометрия тела - 37,6°C. При внешнем осмотре лицо асимметрично за счёт припухлости в области подбородка справа, кожа над припухлостью гиперемирована. Пальпаторно определяется плотный, болезненный, буграми возвышающийся инфильтрат 4,5*4 см с чёткими границами, с несколькими гнойно-некротическими стержнями. Регионарные лимфатические узлы не пальпируются. Рот открывает свободно, 4,5 см. Слизистая оболочка рта розовая, влажная, без патологических элементов. Пальпация свода преддверия полости рта во фронтальном отделе и нижней челюсти справа безболезненна, без патологических симптомов.</p> <p><i>Поставьте и обоснуйте клинический диагноз.</i></p>		№ 5, стр. 548
5.	<p>Мужчина 27 лет обратился к врачу-стоматологу с жалобами на болезненную припухлость в области подбородка справа, недомогание.</p> <p>Из анамнеза выяснено, что последние 2 недели работал на открытом воздухе, дня 4 назад</p>	Показано экстренное хирургическое лечение в условиях челюстно-лицевого отделения стационара – вскрытие и дренирование гнойно-некротического	№ 5, стр. 548

<p>появился фурункул подбородка справа, лечился народными средствами, однако воспаление продолжало увеличиваться в размерах. Вчера вечером вернулся домой, сегодня обратился к врачу. Термометрия тела - 37,6°C. При внешнем осмотре лицо асимметрично за счёт припухлости в области подбородка справа, кожа над припухлостью гиперемирована. Пальпаторно определяется плотный, болезненный, буграми возвышающийся инфильтрат 4,5*4 см с чёткими границами, с несколькими гнойно-некротическими стержнями. Регионарные лимфатические узлы не пальпируются. Рот открывает свободно, 4,5 см. Слизистая оболочка рта розовая, влажная, без патологических элементов. Пальпация свода преддверия полости рта во фронтальном отделе и нижней челюсти справа безболезненна, без патологических симптомов.</p> <p><i>Предложите метод лечения выявленной патологии.</i></p>	<p>очага на коже подбородка под местным обезболиванием, полученный экссудат направить на микробиологическое исследование для получения антибиотикограммы. Ежедневное ведение гнойной раны согласно раневому процессу, физиотерапия. Медикаментозное лечение: антибактериальное, десенсибилизирующее, поливитамины.</p>	
---	--	--

ПК-6 готовность к проведению экспертизы временной нетрудоспособности и участие в иных видах медицинской экспертизы

<p>Результаты освоения ОП (компетенции)</p>	<p>Результаты обучения по дисциплине</p>
	<p>Знать</p>
<p>ПК-6 готовность к проведению экспертизы временной нетрудоспособности и участие в иных видах медицинской экспертизы</p>	<p>1-виды медико-социальной экспертизы.</p>

Задания закрытого типа

№	Содержание задания	Правильный ответ	Источник
<p>Выберите один правильный ответ</p>			

1.	Отметьте организации не имеющие права выдавать листки нетрудоспособности. А) Фельдшеры и зубные врачи медицинских организаций Б) Врачи, занимающиеся частной практикой, имеющие лицензию В) Врачи центров медицины катастроф Г) Лечащие врачи специализированных санаториев, имеющие лицензию	В) Врачи центров медицины катастроф	№5 , стр.736
2.	К учреждениям, оказывающим первичную медико-санитарную помощь, не относятся: А) детская поликлиника Б) родильный дом В) специализированная больница Г) станция скорой медицинской помощи	В) специализированная больница	№5 , стр.736
Выберите несколько правильных ответов			
1.	Обязательное медицинское страхование в РФ: А) Один из видов личного страхования Б) Один из видов страхования ответственности В) Один из видов социального страхования	Б) Один из видов страхования ответственности В) Один из видов социального страхования	№5 , стр.736
2.	Листок нетрудоспособности имеют право выдавать медицинские работники: А) учреждений переливания крови Б) врачи, занимающиеся медицинской практикой В) лечащие врачи амбулаторно-поликлинических учреждений	А) учреждений переливания крови В) лечащие врачи амбулаторно-поликлинических учреждений	№5 , стр.736

Задания открытого типа

Ситуационные задачи/кейсы

№	Содержание задания	Правильный ответ	Источник
1.	Ночью в ГКБ № 20 города Москвы бригадой скорой помощи был доставлен пациент в очень тяжелом состоянии. В связи с обострением почечнокаменной болезни и стазом мочи он был срочно прооперирован.	В соответствии с Федеральным законом от 21 ноября 2011 г. № 323-ФЗ "Об основах охраны здоровья граждан в Российской	№5 , стр.736

	<p>После операции больной был переведен в реанимационное отделение. На утренней пятиминутке выяснилось, что гражданин Н. вечером уже обращался за помощью в данную больницу несколькими часами ранее и получил отказ в предоставлении медицинской помощи в связи с тем, что он не является жителем г. Москвы и страховое свидетельство выдано по его месту жительства в городе Ставрополь.</p> <p>Какой основной принцип нарушил врач, отказавший изначально пациенту в оказание медицинской помощи?</p>	<p>Федерации", Федерального закона от 29 ноября 2010 г. № 326-ФЗ "Об обязательном медицинском страховании в Российской Федерации" и Конституцией РФ врач был обязан оказать медицинскую помощь, так как больной является гражданином РФ и имеет полис ОМС.</p>	
2.	<p>Ночью в ГКБ № 20 города Москвы бригадой скорой помощи был доставлен пациент в очень тяжелом состоянии. В связи с обострением почечнокаменной болезни и стазом мочи он был срочно прооперирован. После операции больной был переведен в реанимационное отделение. На утренней пятиминутке выяснилось, что гражданин Н. вечером уже обращался за помощью в данную больницу несколькими часами ранее и получил отказ в предоставлении медицинской помощи в связи с тем, что он не является жителем г. Москвы и страховое свидетельство выдано по его месту жительства в городе Ставрополь.</p> <p>Каковы могут быть действия гражданина в данной ситуации?</p>	<p>Таким образом, гражданин Н. может подать иск на возмещение причиненного ему материального и морального вреда в соответствии с Гражданским кодексом РФ.</p>	№5 , стр.736
3.	<p>Учащийся автодорожного ПТУ во время производственной практики обратился к врачу по поводу острого бронхита. Был нетрудоспособен в течение 15 дней</p> <p>Проведите экспертизу временной нетрудоспособности</p>	<p>Лечащий врач выдает листок нетрудоспособности на весь срок заболевания, т.к. производственная практика приравнивается к работе.</p>	№5 , стр.736
4.	<p>Учащийся автодорожного ПТУ во время производственной практики обратился к врачу по поводу острого бронхита. Был нетрудоспособен в течение 15 дней</p>	<p>Лечащий врач выдает листок нетрудоспособности на весь срок заболевания, т.к. производственная</p>	№5 , стр.736

	установите причину временной нетрудоспособности	практика приравнивается к работе.	
5.	Учащийся автодорожного ПТУ во время производственной практики обратился к врачу по поводу острого бронхита. Был нетрудоспособен в течение 15 дней определите сроки и порядок оформления документов	Лечащий врач выдает листок нетрудоспособности на весь срок заболевания, т.к. производственная практика приравнивается к работе.	№5 , стр.736

Вопросы с развёрнутым ответом

№	Содержание задания	Правильный ответ	Источник
1.	Система социальной защиты, основанная на страховых взносах, гарантирующая получение денежного дохода в старости, в случае болезни, инвалидности и других установленных законом случаях, а также медицинское обслуживание – это ...	государственное социальное страхование;	№5 , стр.736
2.	Для обеспечения единой системы учета, кодирования и группировки заболеваний применяется ...	международная статистическая классификация болезней и проблем, связанных со здоровьем;	№5 , стр.736
3.	Лечащий врач в амбулаторно-поликлиническом учреждении самостоятельно может выдать листок нетрудоспособности на срок:	до 15 дней;	№5 , стр.736
4.	Под собственно заболеваемостью (первичной заболеваемостью) понимают:	совокупность новых, нигде ранее не учтенных и впервые в данном отчетном году выявленных среди населения заболеваний;	№5 , стр.736
5.	К характеристикам качества медицинской помощи относятся:	своевременность оказания медицинской помощи; правильность выбора методов профилактики, диагностики, лечения и реабилитации при оказании медицинской помощи;	№5 , стр.736

		степень достижения запланированного результата;	
--	--	---	--

ПК-6 готовность к проведению экспертизы временной нетрудоспособности и участие в иных видах медицинской экспертизы

Результаты освоения ОП (компетенции)	Результаты обучения по дисциплине
	Знать
ПК-6 готовность к проведению экспертизы временной нетрудоспособности и участие в иных видах медицинской экспертизы	2- понятие временной нетрудоспособности.

Задания закрытого типа

№	Содержание задания	Правильный ответ	Источник
Выберите один правильный ответ			
1.	Лечащий врач в амбулаторно-поликлиническом учреждении самостоятельно может выдать листок нетрудоспособности на срок: а) до 10 дней; б) до 15 дней; в) до 4 месяцев; г) до 6 месяцев	б) до 15 дней;	№5 , стр.736
2.	Временная нетрудоспособность – это ... а) потеря трудоспособности, которая не более чем через год будет восстановлена; б) состояние здоровья человека, обусловленное заболеванием, травмой или другими причинами, когда невозможность полного или частичного выполнения профессиональной деятельности может быть обратимой; в) нетрудоспособность вследствие заболевания, при которой человек не может и не должен выполнять никакую работу и нуждается в специальном лечебном режиме	в) нетрудоспособность вследствие заболевания, при которой человек не может и не должен выполнять никакую работу и нуждается в специальном лечебном режиме	№5 , стр.736

Выберите несколько правильных ответов			
1.	Обязательное медицинское страхование в РФ: А) Один из видов личного страхования Б) Один из видов страхования ответственности В) Один из видов социального страхования	Б) Один из видов страхования ответственности В) Один из видов социального страхования	№5 , стр.736
2.	Листок нетрудоспособности имеют право выдавать медицинские работники: А) учреждений переливания крови Б) врачи, занимающиеся медицинской практикой В) лечащие врачи амбулаторно-поликлинических учреждений	А) учреждений переливания крови В) лечащие врачи амбулаторно-поликлинических учреждений	№5 , стр.736

Задания открытого типа

Ситуационные задачи/кейсы

№	Содержание задания	Правильный ответ	Источник
1.	Ночью в ГКБ № 20 города Москвы бригадой скорой помощи был доставлен пациент в очень тяжелом состоянии. В связи с обострением почечнокаменной болезни и стазом мочи он был срочно прооперирован. После операции больной был переведен в реанимационное отделение. На утренней пятиминутке выяснилось, что гражданин Н. вечером уже обращался за помощью в данную больницу несколькими часами ранее и получил отказ в предоставлении медицинской помощи в связи с тем, что он не является жителем г. Москвы и страховое свидетельство выдано по его месту жительства в городе Ставрополь. Какой основной принцип нарушил врач, отказавший изначально пациенту в оказание медицинской помощи?	В соответствии с Федеральным законом от 21 ноября 2011 г. № 323-ФЗ "Об основах охраны здоровья граждан в Российской Федерации", Федерального закона от 29 ноября 2010 г. № 326-ФЗ "Об обязательном медицинском страховании в Российской Федерации" и Конституцией РФ врач был обязан оказать медицинскую помощь, так как больной является гражданином РФ и имеет полис ОМС.	№5 , стр.736
2.	Ночью в ГКБ № 20 города Москвы бригадой скорой помощи был	Таким образом, гражданин Н. может	№5 , стр.736

	<p>доставлен пациент в очень тяжелом состоянии. В связи с обострением почечнокаменной болезни и стазом мочи он был срочно прооперирован. После операции больной был переведен в реанимационное отделение. На утренней пятиминутке выяснилось, что гражданин Н. вечером уже обращался за помощью в данную больницу несколькими часами ранее и получил отказ в предоставлении медицинской помощи в связи с тем, что он не является жителем г. Москвы и страховое свидетельство выдано по его месту жительства в городе Ставрополь.</p> <p>Каковы могут быть действия гражданина в данной ситуации?</p>	<p>подать иск на возмещение причиненного ему материального и морального вреда в соответствии с Гражданским кодексом РФ.</p>	
3.	<p>Учащийся автодорожного ПТУ во время производственной практики обратился к врачу по поводу острого бронхита. Был нетрудоспособен в течение 15 дней</p> <p>Проведите экспертизу временной нетрудоспособности</p>	<p>Лечащий врач выдает листок нетрудоспособности на весь срок заболевания, т.к. производственная практика приравнивается к работе.</p>	№5 , стр.736
4.	<p>Учащийся автодорожного ПТУ во время производственной практики обратился к врачу по поводу острого бронхита. Был нетрудоспособен в течение 15 дней</p> <p>установите причину временной нетрудоспособности</p>	<p>Лечащий врач выдает листок нетрудоспособности на весь срок заболевания, т.к. производственная практика приравнивается к работе.</p>	№5 , стр.736
5.	<p>Учащийся автодорожного ПТУ во время производственной практики обратился к врачу по поводу острого бронхита. Был нетрудоспособен в течение 15 дней</p> <p>определите сроки и порядок оформления документов</p>	<p>Лечащий врач выдает листок нетрудоспособности на весь срок заболевания, т.к. производственная практика приравнивается к работе.</p>	№5 , стр.736

Вопросы с развёрнутым ответом

№	Содержание задания	Правильный ответ	Источник
1.	Порядок доступа к персональным	Федеральным Законом	№5 , стр.736

	данным граждан устанавливается:	«О персональных данных»	
2.	С персональными данными ежедневно работает:	лечащий врач	№5 , стр.736
3.	Формулировка «обработка персональных данных осуществляется в медико-профилактических целях, в целях установления медицинского диагноза, оказания медицинских и медико-социальных услуг при условии, что обработка персональных данных осуществляется лицом, профессионально занимающимся медицинской деятельностью и обязанным в соответствии с законодательством Российской Федерации сохранять врачебную тайну» взята из:	Федерального Закона	№5 , стр.736
4.	Что, согласно правовым и нормативным документам, относится к персональным данным?	информация о пациентах ЛПУ	№5 , стр.736
5.	Доказательная медицина - это:	информационно-аналитический подход, обеспечивающий гарантию клинически и финансово эффективного лечения	№5 , стр.736

ПК-6 готовность к проведению экспертизы временной нетрудоспособности и участие в иных видах медицинской экспертизы

Результаты освоения ОП (компетенции)	Результаты обучения по дисциплине
	Знать
ПК-6 готовность к проведению экспертизы временной нетрудоспособности и участие в иных видах медицинской экспертизы	3- понятие стойкой нетрудоспособности.

Задания закрытого типа

№	Содержание задания	Правильный ответ	Источник
---	--------------------	------------------	----------

Выберите один правильный ответ			
1.	Допускается ли выдача листка нетрудоспособности за прошедшие дни, когда гражданин не был освидетельствован медицинским работником А) да Б) только через ВК	Б) только через ВК	№5 , стр.736
2.	Гражданам, обратившимся за медицинской помощью после окончания <u>рабочего времени</u> (смены) дата освобождения от работы в листке нетрудоспособности указывается со следующего календарного дня А) по их желанию Б) всегда	А) по их желанию	№5 , стр.736
Выберите несколько правильных ответов			
1.	Задачи экспертизы трудоспособности а) научно обоснованное установление утраты трудоспособности при заболевании, травме, а также по другим причинам Б) правильное оформление документов, удостоверяющих нетрудоспособность граждан В) определение сроков нетрудоспособности с учетом медицинского и трудового прогноза	а) научно обоснованное установление утраты трудоспособности при заболевании, травме, а также по другим причинам Б) правильное оформление документов, удостоверяющих нетрудоспособность граждан В) определение сроков нетрудоспособности с учетом медицинского и трудового прогноза	№5 , стр.736
2.	Основные принципы экспертизы нетрудоспособности А) общедоступность Б) <u>коллегиальность</u> В) профилактический подход	А) общедоступность Б) <u>коллегиальность</u> В) профилактический подход	№5 , стр.736

Задания открытого типа

Ситуационные задачи/кейсы

№	Содержание задания	Правильный ответ	Источник
	Работница В., 35 лет, с 10 по 22	Временной	№5 , стр.736

	марта болела ангиной, по поводу чего лечилась в поликлинике у врача-терапевта участкового. О каком виде нетрудоспособности идет речь?	нетрудоспособности	
	Работница В., 35 лет, с 10 по 22 марта болела ангиной, по поводу чего лечилась в поликлинике у врача-терапевта участкового. Каким документом удостоверяется временная нетрудоспособность?	Электронный листок нетрудоспособности	№5 , стр.736
	Работница В., 35 лет, с 10 по 22 марта болела ангиной, по поводу чего лечилась в поликлинике у врача-терапевта участкового. Кем и когда выдается листок нетрудоспособности при амбулаторном лечении?	Лечащим врачом	№5 , стр.736
	Работница В., 35 лет, с 10 по 22 марта болела ангиной, по поводу чего лечилась в поликлинике у врача-терапевта участкового. На сколько дней лечащий врач самостоятельно может выдать листок нетрудоспособности в поликлинике?	15 дней единолично	№5 , стр.736
	Работница В., 35 лет, с 10 по 22 марта болела ангиной, по поводу чего лечилась в поликлинике у врача-терапевта участкового. Кем продляется листок нетрудоспособности свыше 15 дней?	Врачебная комиссия	№5 , стр.736

Вопросы с развёрнутым ответом

№	Содержание задания	Правильный ответ	Источник
	Временная утрата трудоспособности это -	состояние, при котором нарушенные функции организма, препятствующие труду, носят временный, обратимый характер	№5 , стр. 736
	Стойкая утрата трудоспособности это -	состояние, при котором нарушенные функции организма несмотря на комплексность лечения,	№5 , стр. 736

		приняли стойкий необратимый или частично обратимый характер	
	До какого срока может единолично продлить листок нетрудоспособности лечащий врач	до 15 дней	№5 , стр. 736
	РАЗГРАНИЧЕНИЕ НЕТРУДОСПОСОБНОСТИ ПО ХАРАКТЕРУ	Частичная, полная	№5 , стр. 736
	ДОКУМЕНТ, УДОСТОВЕРЯЮЩИЙ ВРЕМЕННУЮ НЕТРУДОСПОСОБНОСТЬ РАБОТАЮЩЕГО ГРАЖДАНИНА	Листок нетрудоспособности	№5 , стр. 736
	Установите последовательность/Сопоставьте понятия		
1.	1. Временная утрата трудоспособности это – 2.Стойкая утрата трудоспособности это – А) состояние, при котором нарушенные функции организма, препятствующие труду, носят временный, обратимый характер Б) состояние, при котором нарушенные функции организма несмотря на комплексность лечения, приняли стойкий необратимый или частично обратимый характер	1 А 2 Б	№5 , стр. 736

ПК-6 готовность к проведению экспертизы временной нетрудоспособности и участие в иных видах медицинской экспертизы

Результаты освоения ОП (компетенции)	Результаты обучения по дисциплине
	Знать
ПК-6 готовность к проведению экспертизы временной нетрудоспособности и участие в иных видах медицинской экспертизы	4 – ориентировочные сроки временной нетрудоспособности при основных стоматологических заболеваниях.

Задания закрытого типа

№	Содержание задания	Правильный ответ	Источник
Выберите один правильный ответ			
1.	Лечащий врач в амбулаторно-поликлиническом учреждении самостоятельно может выдать листок нетрудоспособности на срок: а) до 10 дней; б) до 15 дней; в) до 4 месяцев; г) до 6 месяцев	б) до 15 дней;	№5 , стр.736
2.	При наступлении временной нетрудоспособности гражданина, находящегося в отпуске без сохранения заработной платы, листок нетрудоспособности ... а) оформляется по общим правилам со дня заболевания; б) выдается со дня завершения отпуска в случае продолжающейся нетрудоспособности; в) не выдается	б) выдается со дня завершения отпуска в случае продолжающейся нетрудоспособности;	№5 , стр.736
Выберите несколько правильных ответов			
1.	Виды контроля качества медицинской помощи: а) государственный контроль; б) ведомственный контроль; г) внутренний контроль;	а) государственный контроль; б) ведомственный контроль; г) внутренний контроль;	№5 , стр.736
2.	К характеристикам качества медицинской помощи относится: а) своевременность оказания медицинской помощи; б) правильность выбора методов профилактики, диагностики, лечения и реабилитации при оказании медицинской помощи; в) степень достижения запланированного результата; Г) малая стоимость	а) своевременность оказания медицинской помощи; б) правильность выбора методов профилактики, диагностики, лечения и реабилитации при оказании медицинской помощи; в) степень достижения запланированного результата;	№5 , стр.736

Задания открытого типа

Ситуационные задачи/кейсы

№	Содержание задания	Правильный ответ	Источник
	Работница С., 45 лет, с 12 по 24 апреля болела ОРВИ, по поводу чего лечилась в поликлинике у врача-терапевта участкового. О каком виде нетрудоспособности идет речь?	Временной нетрудоспособности	№5 , стр.736
	Работница С., 45 лет, с 12 по 24 апреля болела ОРВИ, по поводу чего лечилась в поликлинике у врача-терапевта участкового. Каким документом удостоверяется временная нетрудоспособность?	Электронный листок нетрудоспособности	№5 , стр.736
	Работница С., 45 лет, с 12 по 24 апреля болела ОРВИ, по поводу чего лечилась в поликлинике у врача-терапевта участкового. Кем и когда выдается листок нетрудоспособности при амбулаторном лечении?	Лечащим врачом	№5 , стр.736
	Работница С., 45 лет, с 12 по 24 апреля болела ОРВИ, по поводу чего лечилась в поликлинике у врача-терапевта участкового. На сколько дней лечащий врач самостоятельно может выдать листок нетрудоспособности в поликлинике?	15 дней единолично	№5 , стр.736
	Работница С., 45 лет, с 12 по 24 апреля болела ОРВИ, по поводу чего лечилась в поликлинике у врача-терапевта участкового. Кем продляется листок нетрудоспособности свыше 15 дней?	Врачебная комиссия	№5 , стр.736

Вопросы с развёрнутым ответом

№	Содержание задания	Правильный ответ	Источник
	Базовая программа обязательного медицинского страхования (ОМС)– это ...	составная часть программы государственных гарантий бесплатного оказания гражданам медицинской помощи,	№5 , стр.736

		определяющая права застрахованных лиц на бесплатное оказание им медицинской помощи за счет средств ОМС на всей территории РФ;	
	Временная нетрудоспособность – это	состояние здоровья человека, обусловленное заболеванием, травмой или другими причинами, когда невозможность полного или частичного выполнения профессиональной деятельности может быть обратимой;	№5 , стр.736
	Для обеспечения единой системы учета, кодирования и группировки заболеваний применяется ...	международная статистическая классификация болезней и проблем, связанных со здоровьем;	№5 , стр.736
	Общественное здоровье – это ...	важнейший экономический и социальный потенциал страны, обусловленный воздействием комплекса факторов окружающей среды и образа жизни населения, позволяющий обеспечить оптимальный уровень качества и безопасность жизни людей;	№5 , стр.736
	ДОКУМЕНТ, УДОСТОВЕРЯЮЩИЙ ВРЕМЕННУЮ НЕТРУДОСПОСОБНОСТЬ РАБОТАЮЩЕГО ГРАЖДАНИНА	Листок нетрудоспособности	№5 , стр.736
Установите последовательность/Сопоставьте понятия			
	1. Временная утрата трудоспособности это – 2.Стойкая утрата трудоспособности это – А) состояние, при котором нарушенные функции организма,	1 А 2 Б	№5 , стр.736

	<p>препятствующие труду, носят временный, обратимый характер</p> <p>Б) состояние, при котором нарушенные функции организма несмотря на комплексность лечения, приняли стойкий необратимый или частично обратимый характер</p>		
--	---	--	--

ПК-7 готовность к определению тактики ведения, ведению и лечению пациентов, нуждающихся в хирургической стоматологической помощи

Результаты освоения ОП (компетенции)	Результаты обучения по дисциплине
	Знать
ПК-7 готовность к определению тактики ведения, ведению и лечению пациентов, нуждающихся в хирургической стоматологической помощи	1 – возрастные особенности челюстно-лицевой области

Задания закрытого типа

№	Содержание задания	Правильный ответ	Источник
Выберите один правильный ответ			
1.	<p>Система профилактических мероприятий, направленных на предупреждение попадания микроорганизмов в рану, органы и ткани больного в процессе любых врачебных мероприятий</p> <p>А) Асептика Б) Антисептика В) Дезинфекция</p>	А) Асептика	№ 5, стр. 89
2.	<p>Система мероприятий, направленных на уменьшение количества микроорганизмов в операционном поле, ране</p> <p>А) Асептика Б) Антисептика В) Дезинфекция</p>	Б) Антисептика	№ 5, стр. 89
Выберите несколько правильных ответов			
1.	Выделяют пять способов	А) воздушный;	№ 5, стр. 89

	инфицирования раневой поверхности: А) воздушный; Б) капельный; В) контактный; Г) имплантационный; Д) смешанный Е) гематогенный	Б) капельный; В) контактный; •Г) имплантационный; Д) смешанный	
2.	У больных с травмой челюстно-лицевой области необходимо: А) уточнить обстоятельства травмы; Б) выявить возможное алкогольное опьянение или наркотическую интоксикацию в момент травмы; В) отметить, были ли потеря сознания (на какое время), тошнота, рвота, головокружение, кровотечение из носа, ушей; Г) уточнить характер оказания помощи; Д) выяснить время и дозу введения больному противостолбнячной сыворотки или столбнячного анатоксина. Е) Напоить водой	А) уточнить обстоятельства травмы; Б) выявить возможное алкогольное опьянение или наркотическую интоксикацию в момент травмы; В) отметить, были ли потеря сознания (на какое время), тошнота, рвота, головокружение, кровотечение из носа, ушей; Г) уточнить характер оказания помощи; Д) выяснить время и дозу введения больному противостолбнячной сыворотки или столбнячного анатоксина.	№ 5, стр. 48
Установите последовательность/Сопоставьте понятия			
1.	1) Для острых воспалительных процессов челюстно-лицевой области при поверхностной локализации воспаления характерны 2) Для хронического воспалительного процесса характерно: А) инфильтрация и отёк в зоне воспаления в виде припухлости (tumor); гиперемия кожи, слизистой оболочки над очагом воспаления (rubor); местное повышение температуры тканей (calor); при локализации воспалительного процесса в области дна полости рта, языка, мягкого нёба появляются нарушения функций глотания,	1А 2Б	№ 5, стр. 511

	<p>дыхания, речи (funcio lease).</p> <p>Б) Длительность около 2 мес, может сопровождаться образованием свищей с отхождением костных секвестров.</p>		
--	---	--	--

Задания открытого типа

Ситуационные задачи/кейсы

№	Содержание задания	Правильный ответ	Источник
6.	<p>Родители пациента М., возрастом 15 лет, страдающего болезнью Дауна обратились в поликлинику по поводу санации полости рта их сыну. После осмотра, который сопровождался значительными трудностями, удалось установить, что пациенту необходимо лечить множественный кариес зубов и удалить пять разрушенных зубов по поводу хронического периодонтита.</p> <p>Какой вид обезболивания Вы выберете для проведения санации полости рта у данного пациента?</p> <p>А) инфильтрационное обезболивание, Б) проводниковое обезболивание, В) общее обезболивание.</p>	<p>В) общее обезболивание.</p>	№5, стр. 233
7.	<p>Родители пациента М., возрастом 15 лет, страдающего болезнью Дауна обратились в поликлинику по поводу санации полости рта их сыну. После осмотра, который сопровождался значительными трудностями, удалось установить, что пациенту необходимо лечить множественный кариес зубов и удалить пять разрушенных зубов по поводу хронического периодонтита.</p> <p>В каких условиях и кем должно проводиться данный вид обезболивания?</p> <p>А) в амбулаторно-поликлинических условиях врачом-стоматологом,</p>	<p>Б) в условиях стационара анестезиологом-реаниматологом</p>	№5, стр. 233

	Б) в условиях стационара анестезиологом-реаниматологом		
8.	<p>Пациент 37 лет, в анамнезе аллергия на анилиновые красители. Через 20 минут после местной анестезии лидокаином в стоматологическом кресле, почувствовал: интенсивный зуд всей поверхности кожи; затем на коже появились гиперемированные участки сыпи, выступающие над ее поверхностью. При этом отмечалось: нарастающая слабость, головокружение и головная боль, тошнота, повышение температуры тела – 37,5 °С, АД 100/60 мм.рт. ст., ЧСС 100 в мин., ЧД 20 экс. в мин. После проведенной неотложной терапии все явления исчезли.</p> <p>Назовите причину, которая могла вызвать данные симптомы?</p> <p>А) гипертонический криз Б) развивающийся обморок В) острая крапивница Г) острый отек Квинке</p>	В) острая крапивница	№№5, стр. 233
9.	<p>Пациент 37 лет, в анамнезе аллергия на анилиновые красители. Через 20 минут после местной анестезии лидокаином в стоматологическом кресле, почувствовал: интенсивный зуд всей поверхности кожи; затем на коже появились гиперемированные участки сыпи, выступающие над ее поверхностью. При этом отмечалось: нарастающая слабость, головокружение и головная боль, тошнота, повышение температуры тела – 37,5 °С, АД 100/60 мм.рт. ст., ЧСС 100 в мин., ЧД 20 экс. в мин. После проведенной неотложной терапии все явления исчезли.</p> <p>Какие меры неотложной помощи следует предпринять?</p> <p>А) немедленное прекращение введения препарата вызвавшего реакцию Б) антигистаминные препараты В) антигистаминные препараты и глюкокортикоиды Г) антигистаминные препараты и</p>	Д) немедленное прекращение введения препарата вызвавшего реакцию, антигистаминные препараты, глюкокортикоиды и возможно сосудосуживающие средства.	№5, стр. 233

	сосудосуживающие средства Д) немедленное прекращение введения препарата вызвавшего реакцию, антигистаминные препараты, глюкокортикоиды и возможно сосудосуживающие средства.		
10.	<p>Пациент 37 лет, в анамнезе аллергия на анилиновые красители. Через 20 минут после местной анестезии лидокаином в стоматологическом кресле, почувствовал: интенсивный зуд всей поверхности кожи; затем на коже появились гиперемированные участки сыпи, выступающие над ее поверхностью. При этом отмечалось: нарастающая слабость, головокружение и головная боль, тошнота, повышение температуры тела – 37,5 °С, АД 100/60 мм.рт. ст., ЧСС 100 в мин., ЧД 20 экс. в мин. После проведенной неотложной терапии все явления исчезли.</p> <p>Чем, в наибольшей степени, опасно развитие подобного состояния?</p> <p>А) развитием коллапса, Б) развитием инсульта, В) развитием инфаркта миокарда, Г) возможным развитием отека Квинке в области дыхательных путей и асфиксией.</p>	Г) возможным развитием отека Квинке в области дыхательных путей и асфиксией.	№5, стр. 233

Вопросы с развёрнутым ответом

№	Содержание задания	Правильный ответ	Источник
6.	При удалении зубов придерживаются следующей последовательности	1) Наложение щипцов. 2) Продвижение щёчек щипцов. 3) Смыкание (фиксация) щипцов. 4) Вывихивание зуба (методом люксации или ротации). 5) Извлечение (тракция) зуба	№5 стр. 511

7.	Дистопия - это	Неправильное положение зуба, возникающее в процессе его прорезывания	№5 стр. 514
8.	Полуретенция - это	Неполное прорезывание зуба	№5 стр. 514
9.	Ретенция - это	Задержку прорезывания сформированного зуба	№5 стр. 514
10.	Острый перикоронит – это	Воспалительный процесс тканей десны и краевого периодонта в области третьего моляра при его затрудненном прорезывании	№5 стр. 514

ПК-7 готовность к определению тактики ведения, ведению и лечению пациентов, нуждающихся в хирургической стоматологической помощи

Результаты освоения ОП (компетенции)	Результаты обучения по дисциплине
	Знать
ПК-7 готовность к определению тактики ведения, ведению и лечению пациентов, нуждающихся в хирургической стоматологической помощи	2 - общие закономерности патогенеза наиболее распространенных стоматологических заболеваний;

Задания закрытого типа

№	Содержание задания	Правильный ответ	Источник
Выберите один правильный ответ			
1.	Болезненность при глотании появляется у больных с флегмоной в области: а) височной, б) скуловой, в) щечной, г) околоушно-жевательной, д) окологлоточного пространства.	д) окологлоточного пространства.	№ 5, стр. 89
2.	Выраженное затруднение при открывании рта появляется у больных с флегмоной в области: а) скуловой, б) поднижнечелюстной, в) подглазничной,	д) околоушно-жевательной.	№ 5, стр. 89

	г) щечной области, д) околоушно-жевательной.		
Выберите несколько правильных ответов			
1.	При развитии пресинкопального состояния необходимо: а) придать больному горизонтальное положение с приподнятым ножным концом; б) обеспечить доступ свежего воздуха в помещение; в) поднести ватный тампон, смоченным нашатырным спиртом к носовым ходам;	а) придать больному горизонтальное положение с приподнятым ножным концом; б) обеспечить доступ свежего воздуха в помещение; в) поднести ватный тампон, смоченным нашатырным спиртом к носовым ходам;	№ 5, стр. 89
2.	Приступая к сердечно-легочной реанимации необходимо: а) убедиться в отсутствии опасности для себя и пострадавшего; б) осторожно встряхнуть пострадавшего за плечи; в) громко обратиться к нему: «Вам нужна помощь?»; г) призвать на помощь «Помогите, человеку плохо!»	а) убедиться в отсутствии опасности для себя и пострадавшего; б) осторожно встряхнуть пострадавшего за плечи; в) громко обратиться к нему: «Вам нужна помощь?»; г) призвать на помощь «Помогите, человеку плохо!»	№ 5, стр. 48
Установите последовательность/Сопоставьте понятия			
1.	1) Для острых воспалительных процессов челюстно-лицевой области при поверхностной локализации воспаления характерны 2) Для хронического воспалительного процесса характерно: А) инфильтрация и отёк в зоне воспаления в виде припухлости (tumor); гиперемия кожи, слизистой оболочки над очагом воспаления (rubor); местное повышение температуры тканей (calor); при локализации воспалительного процесса в области дна полости рта, языка, мягкого нёба появляются нарушения функций глотания,	1А 2Б	№ 5, стр. 511

	дыхания, речи (funcio lease). Б) Длительность около 2 мес, может сопровождаться образованием свищей с отхождением костных секвестров.		
--	--	--	--

Задания открытого типа

Ситуационные задачи/кейсы

№	Содержание задания	Правильный ответ	Источник
1.	<p>Больной, 46 лет, обратился с жалобами на умеренные ноющую боль в области верхней челюсти слева, иррадиирующую в левую затылочную область, висок. Также беспокоит боль при глотании и открывании рта. Температура тела повышена до 37,50С. Из анамнеза выявлено, что неделю назад заболел 27 зуб. Беспокоила постоянная ноющая боль, усиливающаяся при накусывании. Больной к врачу не обращался, самостоятельно применял теплые содовые полоскания. В течение четырех дней боль в зубе прошла, однако накануне обращения к врачу появилась боль при глотании и открывании рта. Обратился к ЛОР-врачу, после осмотра которого патологии ЛОР-органов не выявлено, направлен на консультацию к стоматологу. При осмотре: определяется единичный, увеличенный, болезненный лимфатический узел в поднижнечелюстной области слева. Незначительный отек мягких тканей над скуловой дугой слева. Открывание рта ограничено до 1,0 см между резцами, резко болезненное. При внутриротовом осмотре выявлено: коронка 27 зуба частично разрушена, перкуссия ее слабо</p>	<p>Диагноз: абсцесс подвисочной ямки.</p>	№5, стр. 233

	<p>болезненна, отмечается подвижность II степени. Переходная складка с вестибулярной стороны на уровне 26, 27, 28 зубов отечна, гиперемирована, сглажена. При надавливании тканей в проекции бугра верхней челюсти слева определяется резко болезненный воспалительный инфильтрат. При рентгенологическом исследовании 27 зуба отмечаются участки разрежения костной ткани в области корней и бифуркации с нечеткими контурами, глубокие костные карманы.</p> <p>Поставьте диагноз</p>		
2.	<p>Больной, 46 лет, обратился с жалобами на умеренные ноющую боль в области верхней челюсти слева, иррадиирующую в левую затылочную область, висок. Также беспокоит боль при глотании и открывании рта. Температура тела повышена до 37,50С. Из анамнеза выявлено, что неделю назад заболел 27 зуб. Беспокоила постоянная ноющая боль, усиливающаяся при накусывании. Больной к врачу не обращался, самостоятельно применял теплые содовые полоскания. В течение четырех дней боль в зубе прошла, однако накануне обращения к врачу появилась боль при глотании и открывании рта. Обратился к ЛОР-врачу, после осмотра которого патологии ЛОР-органов не выявлено, направлен на консультацию к стоматологу. При осмотре: определяется единичный, увеличенный, болезненный лимфатический узел в поднижнечелюстной области слева. Незначительный отек мягких тканей над скуловой дугой слева. Открывание рта ограничено до 1,0 см между резцами, резко болезненное. При внутриворотном осмотре выявлено: коронка 27 зуба частично разрушена, перкуссия ее слабо болезненна, отмечается подвижность</p>	<p>План лечения: удаление 27 зуба, вскрытие абсцесса, проведение антибактериального и противовоспалительного лечения</p>	№5, стр. 233

	<p>II степени. Переходная складка с вестибулярной стороны на уровне 26, 27, 28 зубов отечна, гиперемирована, сглажена. При надавливании тканей в проекции бугра верхней челюсти слева определяется резко болезненный воспалительный инфильтрат. При рентгенологическом исследовании 27 зуба отмечаются участки разрежения костной ткани в области корней и бифуркации с нечеткими контурами, глубокие костные карманы. Составьте план лечения.</p>		
3.	<p>Больной, 46 лет, обратился с жалобами на умеренные ноющую боль в области верхней челюсти слева, иррадиирующую в левую затылочную область, висок. Также беспокоит боль при глотании и открывании рта. Температура тела повышена до 37,50С. Из анамнеза выявлено, что неделю назад заболел 27 зуб. Беспокоила постоянная ноющая боль, усиливающаяся при накусывании. Больной к врачу не обращался, самостоятельно применял теплые содовые полоскания. В течение четырех дней боль в зубе прошла, однако накануне обращения к врачу появилась боль при глотании и открывании рта. Обратился к ЛОР-врачу, после осмотра которого патологии ЛОР-органов не выявлено, направлен на консультацию к стоматологу. При осмотре: определяется единичный, увеличенный, болезненный лимфатический узел в поднижнечелюстной области слева. Незначительный отек мягких тканей над скуловой дугой слева. Открывание рта ограничено до 1,0 см между резцами, резко болезненное. При внутриротовом осмотре выявлено: коронка 27 зуба частично</p>	<p>Под местной инфильтрационной или туберальной анестезией с премедикацией производится разрез слизистой оболочки переходной складки с вестибулярной стороны на уровне 25, 26, 27, 28 зубов. Затем тупым путем, используя изогнутый по плоскости кровоостанавливающий зажим (типа Бильрот), очень осторожно, чтобы не вызвать кровотечения из крыловидного венозного сплетения нужно проникнуть в подвисочную ямку. Для этого, ориентируясь на бугор верхней челюсти, инструмент проводится кзади, кверху и кнутри. После вскрытия абсцесса, в рану вводится резиновый выпускник. Местно: больному назначаются теплые ротовые</p>	№№5, стр. 233

	<p>разрушена, перкуссия ее слабо болезненна, отмечается подвижность II степени. Переходная складка с вестибулярной стороны на уровне 26, 27, 28 зубов отечна, гиперемирована, сглажена. При надавливании тканей в проекции бугра верхней челюсти слева определяется резко болезненный воспалительный инфильтрат. При рентгенологическом исследовании 27 зуба отмечаются участки разрежения костной ткани в области корней и бифуркации с нечеткими контурами, глубокие костные карманы.</p> <p>Опишите методику оперативного вмешательства.</p>	<p>ванночки с гипертоническими растворами. Дренажи в последующем не меняются, а лишь подтягиваются до момента прекращения гноетечения.</p>	
4.	<p>Больной, 46 лет, обратился с жалобами на умеренные ноющую боль в области верхней челюсти слева, иррадиирующую в левую затылочную область, висок. Также беспокоит боль при глотании и открывании рта. Температура тела повышена до 37,50С. Из анамнеза выявлено, что неделю назад заболел 27 зуб. Беспокоила постоянная ноющая боль, усиливающаяся при накусывании. Больной к врачу не обращался, самостоятельно применял теплые содовые полоскания. В течение четырех дней боль в зубе прошла, однако накануне обращения к врачу появилась боль при глотании и открывании рта. Обратился к ЛОР-врачу, после осмотра которого патологии ЛОР-органов не выявлено, направлен на консультацию к стоматологу. При осмотре: определяется единичный, увеличенный, болезненный лимфатический узел в поднижнечелюстной области слева. Незначительный отек мягких тканей над скуловой дугой слева.</p>	<p>Ограничение открывания рта и болезненность при глотании связаны с тем, что воспалительный процесс локализуется в области медиальной и латеральной крыловидных мышц, принимающих участие в движениях нижней челюсти, а также в области верхних отделов боковой стенки глотки.</p>	№5, стр. 233

<p>Открытие рта ограничено до 1,0 см между резцами, резко болезненное. При внутриворотном осмотре выявлено: коронка 27 зуба частично разрушена, перкуссия ее слабо болезненна, отмечается подвижность II степени. Переходная складка с вестибулярной стороны на уровне 26, 27, 28 зубов отечна, гиперемирована, сглажена. При надавливании тканей в проекции бугра верхней челюсти слева определяется резко болезненный воспалительный инфильтрат. При рентгенологическом исследовании 27 зуба отмечаются участки разрежения костной ткани в области корней и бифуркации с нечеткими контурами, глубокие костные карманы.</p> <p><i>Укажите, с чем связаны такие клинические симптомы, как ограничение открывания рта и болезненность при глотании</i></p>		
---	--	--

Вопросы с развёрнутым ответом

№	Содержание задания	Правильный ответ	Источник
1.	Основным методом лечения больного с врожденным свищем шеи является его:	иссечение	№5 стр. 511
2.	Пунктат врожденной кисты шеи вне воспаления имеет вид:	прозрачной опалесцирующей жидкости.	№5 стр. 514
3.	При перфорации дна верхнечелюстной пазухи после удаления зуба и наличии в ней воспалительных явлений необходимо:	промыть пазуху антисептиком, провести тугую тампонаду устья лунки после образования в ней сгустка крови	№5 стр. 514
4.	Лечение больных хроническим одонтогенным остеомиелитом челюсти при сформировавшемся секвестре заключается в:	секвестрэктомии	№5 стр. 514

5.	Местными признаками острого одонтогенного остеомиелита нижней челюсти являются:	муфтообразный, без четких границ воспалительный инфильтрат, положительный симптом Венсана, подвижность зубов	№5 стр. 514
----	---	--	-------------

ПК-7 готовность к определению тактики ведения, ведению и лечению пациентов, нуждающихся в хирургической стоматологической помощи

Результаты освоения ОП (компетенции)	Результаты обучения по дисциплине
	Знать
ПК-7 готовность к определению тактики ведения, ведению и лечению пациентов, нуждающихся в хирургической стоматологической помощи	З - этиологию, патогенез, ведущие клинические проявления, методы диагностики, лабораторные показатели и исходы основных заболеваний ЧЛЮ.

Задания закрытого типа


№	Содержание задания	Правильный ответ	Источник
Выберите один правильный ответ			
1.	ОЧАГИ ГНОЙНОЙ ИНФИЛЬТРАЦИИ И ГНОЙНОЕ РАСПЛАВЛЕНИЕ КОСТНОГО МОЗГА НАБЛЮДАЮТСЯ ПРИ ОСТЕОМИЕЛИТЕ: А) в острой стадий Б) в подострой стадии В) хроническом с преобладанием деструктивных процессов Г) хроническом с преобладанием продуктивных, гиперпластических процессов	А) в острой стадий	№ 5, стр. 511
2.	ДИАГНОЗ АРТРИТА ВНЧС СТАВЯТ НА ОСНОВАНИИ А) данных клинического анализа крови Б) ЭОД В) кожных проб Г) клинико-рентгенологического исследования Д) данных синциаграфии	Г) клинико-рентгенологического исследования	№ 5, стр. 500


	Выберите несколько правильных ответов		
1.	<p>Что может привести к парестезии нижней губы после имплантации на нижней челюсти?</p> <p>А) Травма нижнего луночкового нерва при формировании ложа для имплантата.</p> <p>Б) Сдавление нервного ствола установленным имплантатом.</p> <p>В) Инъекционной травмой нервного ствола.</p> <p>Г) Травмой подбородочного нерва крючком при работе ассистента.</p>	<p>А) Травма нижнего луночкового нерва при формировании ложа для имплантата.</p> <p>Б) Сдавление нервного ствола установленным имплантатом.</p> <p>В) Инъекционной травмой нервного ствола.</p> <p>Г) Травмой подбородочного нерва крючком при работе ассистента.</p>	№ 5, стр. 89
2.			№ 5, стр. 48
	Установите последовательность/Сопоставьте понятия		
1.	<p>1) Аллогенный материал это –</p> <p>2) Ксеногенный материал это -</p> <p>А) Материал животного происхождения</p> <p>Б) Специально обработанная трупная кость</p>	<p>1Б</p> <p>2А</p>	№ 5, стр. 511


Задания открытого типа


Ситуационные задачи/кейсы

№	Содержание задания	Правильный ответ	Источник
	<p>Больной, 42 года обратился с жалобами на боли в области верхней челюсти справа, обильные гнойные выделения из правого носового хода, тяжесть в правой половине лица и усиление боли при наклоне головы вниз. Так же отмечает общее недомогание, слабость, повышение температуры тела до 38⁰С.</p> <p>Из анамнеза: 4 дня назад появились боли в области 1.6. Несколько лет назад зуб был лечен по поводу осложненного кариеса. Интенсивность болей постепенно нарастала. 2 дня назад появилась припухлость правой щеки,</p>	Острый одонтогенный верхнечелюстной синусит	№5, стр. 511

	<p>гноетечение из соответствующего носового хода.</p>  <p>Объективно: конфигурация лица изменена за счет припухлости правой щеки. Кожа в цвете не изменена, хорошо собирается в складку. При пальпации инфильтрат не определяется. Пальпация передней стенки верхнечелюстного синуса справа болезненная. При передней риноскопии в правом носовом ходе определяются гнойные корочки.</p> <p>Открывание рта в полном объеме, незначительно болезненное. В полости рта: 16 – под искусственной коронкой, перкуссия болезненная, слизистая оболочка по переходной складке в области 15, 16, 17 отечна, гиперемирована, пальпация болезненная.</p> <p>На рентгенограмме 16: зуб ранее лечен по поводу осложненного кариеса, в периапикальных тканях разряжение костной ткани с нечеткими контурами.</p> <p><i>Поставьте предварительный диагноз.</i></p>		
2	<p>Больной, 42 года обратился с жалобами на боли в области верхней челюсти справа, обильные гнойные выделения из правого носового хода, тяжесть в правой половине лица и усиление боли при наклоне головы вниз. Так же отмечает общее недомогание, слабость, повышение температуры тела до 38⁰С.</p> <p>Из анамнеза: 4 дня назад появились боли в области 1.6. Несколько лет назад зуб был лечен по поводу осложненного кариеса.</p>	<p>Воспалительный процесс одонтогенного генеза.</p>	<p>№5, стр. 511</p>

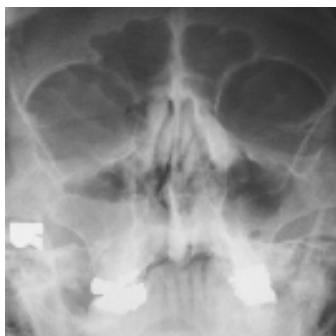	<p>Интенсивность болей постепенно нарастала. 2 дня назад появилась припухлость правой щеки, гноеечение из соответствующего носового хода.</p>  <p>Объективно: конфигурация лица изменена за счет припухлости правой щеки. Кожа в цвете не изменена, хорошо собирается в складку. При пальпации инфильтрат не определяется. Пальпация передней стенки верхнечелюстного синуса справа болезненная. При передней риноскопии в правом носовом ходе определяются гнойные корочки.</p> <p>Открывание рта в полном объеме, незначительно болезненное. В полости рта: 16 – под искусственной коронкой, перкуссия болезненная, слизистая оболочка по переходной складке в области 15, 16, 17 отечна, гиперемирована, пальпация болезненная.</p> <p>На рентгенограмме 16: зуб ранее лечен по поводу осложненного кариеса, в периапикальных тканях разряжение костной ткани с нечеткими контурами.</p> <p>Назовите этиологию и патогенез данного заболевания.</p>		
3	<p>Больной, 42 года обратился с жалобами на боли в области верхней челюсти справа, обильные гнойные выделения из правого носового хода, тяжесть в правой половине лица и усиление боли при наклоне головы вниз. Так же отмечает общее недомогание, слабость, повышение температуры тела до 38⁰С.</p> <p>Из анамнеза: 4 дня назад</p>	Пневматическая, склеротическая	№№5, стр. 511

	<p>появились боли в области 1.6. Несколько лет назад зуб был лечен по поводу осложненного кариеса. Интенсивность болей постепенно нарастала. 2 дня назад появилась припухлость правой щеки, гноетечение из соответствующего носового хода.</p>  <p>Объективно: конфигурация лица изменена за счет припухлости правой щеки. Кожа в цвете не изменена, хорошо собирается в складку. При пальпации инфильтрат не определяется. Пальпация передней стенки верхнечелюстного синуса справа болезненная. При передней риноскопии в правом носовом ходе определяются гнойные корочки.</p> <p>Открывание рта в полном объеме, незначительно болезненное. В полости рта: 16 – под искусственной коронкой, перкуссия болезненная, слизистая оболочка по переходной складке в области 15, 16, 17 отечна, гиперемирована, пальпация болезненная.</p> <p>На рентгенограмме 16: зуб ранее лечен по поводу осложненного кариеса, в периапикальных тканях разряжение костной ткани с нечеткими контурами.</p> <p>Назовите типы строения верхнечелюстного синуса.</p>		
4	<p>Больной, 42 года обратился с жалобами на боли в области верхней челюсти справа, обильные гнойные выделения из правого носового хода, тяжесть в правой половине лица и усиление боли при наклоне головы вниз. Так же отмечает общее</p>	<p>На рентгенограмме в носо-подбородочной проекции уровень стояния жидкости в полости</p>	<p>№5, стр. 511</p>

	<p>недомогание, слабость, повышение температуры тела до 38⁰С.</p> <p>Из анамнеза: 4 дня назад появились боли в области 1.6. Несколько лет назад зуб был лечен по поводу осложненного кариеса. Интенсивность болей постепенно нарастала. 2 дня назад появилась припухлость правой щеки, гноетечение из соответствующего носового хода.</p>  <p>Объективно: конфигурация лица изменена за счет припухлости правой щеки. Кожа в цвете не изменена, хорошо собирается в складку. При пальпации инфильтрат не определяется. Пальпация передней стенки верхнечелюстного синуса справа болезненная. При передней риноскопии в правом носовом ходе определяются гнойные корочки.</p> <p>Открытие рта в полном объеме, незначительно болезненное. В полости рта: 16 – под искусственной коронкой, перкуссия болезненная, слизистая оболочка по переходной складке в области 15, 16, 17 отечна, гиперемирована, пальпация болезненная.</p> <p>На рентгенограмме 16: зуб ранее лечен по поводу осложненного кариеса, в периапикальных тканях разряжение костной ткани с нечеткими контурами.</p> <p>Опишите рентгенограмму.</p>		
5	<p>Больной, 42 года обратился с жалобами на боли в области верхней челюсти справа, обильные гнойные выделения из правого носового хода, тяжесть в правой половине лица и</p>	<p>Удаление причинного зуба. Консервативное лечение верхнечелюстного синусита</p>	<p>№5, стр. 511</p>

усиление боли при наклоне головы вниз. Так же отмечает общее недомогание, слабость, повышение температуры тела до 38⁰С.

Из анамнеза: 4 дня назад появились боли в области 1.6. Несколько лет назад зуб был лечен по поводу осложненного кариеса. Интенсивность болей постепенно нарастала. 2 дня назад появилась припухлость правой щеки, гноетечение из соответствующего носового хода.



Объективно: конфигурация лица изменена за счет припухлости правой щеки. Кожа в цвете не изменена, хорошо собирается в складку. При пальпации инфильтрат не определяется. Пальпация передней стенки верхнечелюстного синуса справа болезненная. При передней риноскопии в правом носовом ходе определяются гнойные корочки.

Открытие рта в полном объеме, незначительно болезненное. В полости рта: 16 – под искусственной коронкой, перкуссия болезненная, слизистая оболочка по переходной складке в области 15, 16, 17 отечна, гиперемирована, пальпация болезненная.

На рентгенограмме 16: зуб ранее лечен по поводу осложненного кариеса, в периапикальных тканях разряжение костной ткани с нечеткими контурами.

План лечения больного

№	Содержание задания	Правильный ответ	Источник
	Шины, которые применяют при лечении переломов челюстей называются	гнутые из алюминиевой проволоки; стандартные шины назубные ленточные;	№5 стр. 588
	Что необходимо сделать врачу в отношении зубов вклиненных в щель перелома, когда они препятствуют вправлению отломков:	Провести операцию удаления зуба из линии перелома	№5 стр. 588
	Под знаком ранних симптомов онкологических заболеваний понимают	Онкологическую настороженность врача	№5 стр. 601
	Не полное удаление оболочки кисты челюстей может привести к	рецидиву	№5 стр. 511
	Актиномикоз относится к	специфическим воспалительным заболеваниям	№5 стр. 559

ПК-7 готовность к определению тактики ведения, ведению и лечению пациентов, нуждающихся в хирургической стоматологической помощи

Результаты освоения ОП (компетенции)	Результаты обучения по дисциплине
	Уметь
ПК-7 готовность к определению тактики ведения, ведению и лечению пациентов, нуждающихся в хирургической стоматологической помощи	1 -обосновать необходимость применения лекарственных препаратов при лечении гнойно-воспалительных заболеваний ЧЛЮ и развития возможных осложнений

Задания закрытого типа

№	Содержание задания	Правильный ответ	Источник
Выберите один правильный ответ			
1.	Основным методом лечения сарком челюстно-лицевой области является А) химиотерапия Б) хирургический В) лучевая терапия	Б) хирургический	№5 , стр.601
2.	Основным методом лечения фибром	Г) иссечение в	№5 , стр.601

	является: А) химиотерапия Б) лучевая терапия В) комбинированное лечение Г) иссечение в пределах здоровых тканей	пределах здоровых тканей	
Выберите несколько правильных ответов			
1.	К зубосохраняющим операциям относятся: А) резекция верхушки корня Б) Ампутация корня В) Операция удаления зуба Г) гемисекция	А) резекция верхушки корня Б) Ампутация корня Г) Гемисекция	№ 13, стр. 89
2.	К хирургическим методам лечения хронических деструктивных форм периодонтита относится: А) резекция верхушки корня Б) Ампутация корня В) Операция удаления зуба Г) Гемисекция Д) Эндодонтическое лечение	А) резекция верхушки корня Б) Ампутация корня В) Операция удаления зуба Г) Гемисекция	№ 13, стр. 89
Установите последовательность/Сопоставьте понятия			
1.	А) Возбудители актиномикоза Б) Возбудитель туберкулеза	3) <i>A. naeslundii</i> , <i>A. viscosus</i> , <i>A. israelii</i> , <i>A. odontolyticus</i> 4) <i>Mycobacterium tuberculosis</i>	№ 5, стр. 559

Задания открытого типа

Ситуационные задачи/кейсы

№	Содержание задания	Правильный ответ	Источник
6.	Женщина 70 лет впервые обратилась к врачу-стоматологу с жалобами на незаживающую «болячку» в подглазничной области справа. Появилась она около 2 месяцев назад, связывает с укусом насекомого, сама лечила чистотелом, внутренним салом, однако болячка меняла форму и увеличивалась в размере. При внешнем осмотре обращает на себя внимание возвышающееся опухолевидное образование в подглазничной области справа блюдцеподобно-неправильной формы, в центре изъязвленное с	Базалиома кожи подглазничной области справа	№5, стр. 643

	<p>корочками, 1,0×1,5 см, цвет насыщеннее цвета окружающей кожи. При пальпации новообразование безболезненное, плотное в основании, ограниченно подвижное. Регионарные лимфатические узлы не пальпируются. Рот открывает в полном объеме, 4,5 см. Слизистая оболочка рта розовая, влажная, без патологических элементов. Прикус ортогнатический. Зубные ряды полные благодаря несъемным ортопедическим конструкциям.</p> <p>Поставьте предварительный диагноз.</p>		
7.	<p>Женщина 70 лет впервые обратилась к врачу-стоматологу с жалобами на незаживающую «болячку» в подглазничной области справа. Появилась она около 2 месяцев назад, связывает с укусом насекомого, сама лечила чистотелом, внутренним салом, однако болячка меняла форму и увеличивалась в размере.</p> <p>При внешнем осмотре обращает на себя внимание возвышающееся опухолевидное образование в подглазничной области справа блюдцеподобно-неправильной формы, в центре изъязвленное с корочками, 1,0×1,5 см, цвет насыщеннее цвета окружающей кожи. При пальпации новообразование безболезненное, плотное в основании, ограниченно подвижное. Регионарные лимфатические узлы не пальпируются. Рот открывает в полном объеме, 4,5 см. Слизистая оболочка рта розовая, влажная, без патологических элементов. Прикус ортогнатический. Зубные ряды полные благодаря несъемным ортопедическим конструкциям.</p> <p>Какова тактика врача-стоматолога при установлении вышеуказанного диагноза?</p>	<p>Направить к врачу-онкологу для проведения цитологического исследования соскоба с новообразования с целью верификации диагноза.</p>	№5 , стр. 643
8.	<p>Женщина 70 лет впервые</p>	<p>Хирургический</p>	№5 , стр. 643

	<p>обратилась к врачу-стоматологу с жалобами на незаживающую «болячку» в подглазничной области справа. Появилась она около 2 месяцев назад, связывает с укусом насекомого, сама лечила чистотелом, внутренним салом, однако болячка меняла форму и увеличивалась в размере.</p> <p>При внешнем осмотре обращает на себя внимание возвышающееся опухолевидное образование в подглазничной области справа блюдцеподобно-неправильной формы, в центре изъязвленное с корочками, 1,0×1,5 см, цвет насыщеннее цвета окружающей кожи. При пальпации новообразование безболезненное, плотное в основании, ограничено подвижное. Регионарные лимфатические узлы не пальпируются. Рот открывает в полном объеме, 4,5 см. Слизистая оболочка рта розовая, влажная, без патологических элементов. Прикус ортогнатический. Зубные ряды полные благодаря несъемным ортопедическим конструкциям.</p> <p><i>Предложите варианты лечения предполагаемой нозологии.</i></p>	<p>метод – иссечение новообразования в пределах здоровых тканей с пластикой местными тканями под местным обезболиванием в условиях операционной стоматологической поликлиники.</p> <p>Операционный материал направляется в онкологическое учреждение на патогистологическое исследование (ПГИ – эксцизионная биопсия).</p> <p>2. По результатам цитологического исследования (базалиома) – лучевое лечение: близкофокусная рентгенотерапия, которая назначается врачом-радиологом онкологического учреждения.</p>	
9.	<p>Женщина 70 лет впервые обратилась к врачу-стоматологу с жалобами на незаживающую «болячку» в подглазничной области справа. Появилась она около 2 месяцев назад, связывает с укусом насекомого, сама лечила чистотелом, внутренним салом, однако болячка меняла форму и увеличивалась в размере.</p> <p>При внешнем осмотре обращает на себя внимание возвышающееся опухолевидное образование в подглазничной области справа блюдцеподобно-неправильной формы, в центре изъязвленное с корочками, 1,0×1,5 см, цвет насыщеннее цвета окружающей кожи. При пальпации новообразование безболезненное,</p>	<p>- флюорография. - общий анализ крови, мочи. Кровь на RW, ВИЧ, гепатиты. - ЭКГ и заключение врача-терапевта участкового о возможности проведения специализированного лечения.</p>	№5 , стр. 643

	<p>плотное в основании, ограниченно подвижное. Регионарные лимфатические узлы не пальпируются. Рот открывает в полном объеме, 4,5 см. Слизистая оболочка рта розовая, влажная, без патологических элементов. Прикус ортогнатический. Зубные ряды полные благодаря несъемным ортопедическим конструкциям.</p> <p>Какие дополнительные методы обследования целесообразно провести на долечebном этапе?</p>		
10.	<p>Женщина 70 лет впервые обратилась к врачу-стоматологу с жалобами на незаживающую «болячку» в подглазничной области справа. Появилась она около 2 месяцев назад, связывает с укусом насекомого, сама лечила чистотелом, внутренним салом, однако болячка меняла форму и увеличивалась в размере.</p> <p>При внешнем осмотре обращает на себя внимание возвышающееся опухолевидное образование в подглазничной области справа блюдцеподобно-неправильной формы, в центре изъязвленное с корочками, 1,0×1,5 см, цвет насыщеннее цвета окружающей кожи. При пальпации новообразование безболезненное, плотное в основании, ограниченно подвижное. Регионарные лимфатические узлы не пальпируются. Рот открывает в полном объеме, 4,5 см. Слизистая оболочка рта розовая, влажная, без патологических элементов. Прикус ортогнатический. Зубные ряды полные благодаря несъемным ортопедическим конструкциям.</p> <p>Нуждается ли больная в диспансерном наблюдении после лечения? Если да, то к какой группе она относится, и каким специалистом наблюдается?</p>	<p>Нуждается. После вышеописанного лечения она будет входить в 3 группу диспансеризации онкостоматологических больных. Диспансерное наблюдение этой больной будет проводить врач-онколог.</p>	№5 , стр. 643

№	Содержание задания	Правильный ответ	Источник
6.	Особенности огнестрельных ранений верхней челюсти определяются её анатомическими признаками:	1. тонкие стенки верхней челюсти; 2. наличие контрфорсов; 3. наличие мощного альвеолярного отростка; 4. наличие верхнечелюстной пазухи, сообщающейся с полостью носа; 5. тесная связь верхней челюсти с костями скуловой, лба, носа, решётчатой, клиновидной и слёзной.	№1 , стр. 564
7.	Проток околоушной слюнной железы открывается на слизистой оболочке:	щеки	№7 , стр. 17-33
8.	Проток околоушной слюнной железы открывается на уровне:	верхнего первого моляра	№7 , стр. 17-33
9.	Для объективного подтверждения ксеростомии используют:	сиалометрию	№7 , стр. 17-33
10.	Йодолипол — это:	жирорастворимое контрастное вещество;	№7 , стр. 17-33

ПК-7 готовность к определению тактики ведения, ведению и лечению пациентов, нуждающихся в хирургической стоматологической помощи

Результаты освоения ОП (компетенции)	Результаты обучения по дисциплине
	владеть
ПК-7 готовность к определению тактики ведения, ведению и лечению пациентов, нуждающихся в хирургической стоматологической помощи	1 -владеть методами и принципами ведения и лечения пациентов с заболеваниями и травмами ЧЛЮ в соответствии с Федеральными клиническими рекомендациями.

Задания закрытого типа

№	Содержание задания	Правильный ответ	Источник
Выберите один правильный ответ			
1.	СЕКВЕСТРЭКТОМИЯ ПРИ ХРОНИЧЕСКОМ ОСТЕОМИЕЛИТЕ ПОКАЗАНА В	С) сформировавшегося секвестра	№1 , стр.511

	<p>ПЕРИОД:</p> <p>Ф. физиолечения</p> <p>Г. формирования секвестра</p> <p>Н. сформировавшегося секвестра</p> <p>І. антибактериальной терапии</p> <p>Ј. реабилитации</p>		
2.	<p>ПРИ ЛЕЧЕНИИ ОСТРОГО ОСТЕОМИЕЛИТА ЧЕЛЮСТИ НЕОБХОДИМО ПРОВЕСТИ:</p> <p>А) периостотомию с двух сторон альвеолярного отростка</p> <p>Б) периостотомию с одной стороны альвеолярного отростка</p> <p>В) секвестрэктомию</p> <p>Г) резекцию верхушки корня причинного зуба</p> <p>Д) цистэктомию</p>	<p>А) периостотомию с двух сторон альвеолярного отростка</p>	№1 , стр.511
Выберите несколько правильных ответов			
1.	<p>ПРИЧИНОЙ РАЗВИТИЯ ТРАВМАТИЧЕСКОГО ОСТЕОМИЕЛИТА ЧЕЛЮСТЕЙ ЯВЛЯЕТСЯ:</p> <p>А) возраст больного</p> <p>Б) острый лимфаденит</p> <p>В) травма плохо изготовленным протезом</p> <p>Г) зуб или корень зуба в линии перелома</p> <p>Д) сила и направление повреждающего фактора</p>	<p>Г) зуб или корень зуба в линии перелома</p> <p>Д) сила и направление повреждающего фактора</p>	№1 , стр.511
2.	<p>Какие шины применяют при лечении переломов челюстей:</p> <p>А) гнутые из алюминиевой проволоки;</p> <p>Б) шины из быстротвердеющих пластмасс;</p> <p>В) стандартные шины назубные ленточные;</p> <p>Г) сочетание проволочных шин с быстро твердеющими пластмассовыми;</p> <p>Д) шина Ванкевич.</p>	<p>А) гнутые из алюминиевой проволоки;</p> <p>В) стандартные шины назубные ленточные;</p>	№1 , стр.511
Установите последовательность/Сопоставьте понятия			
1.	<p>В зависимости от сроков хирургического вмешательства различают:</p> <p>4. раннюю ПХО</p> <p>5. отсроченную ПХО</p>	<p>1Б</p> <p>2А</p> <p>3В</p>	№ 5 , стр. 573

	<p>6. позднюю ПХО</p> <p>А) (проводится до 48 ч);</p> <p>Б) (проводится до 24 ч с момента ранения)</p> <p>В) (проводится спустя 48 ч после ранения).</p>		
--	--	--	--

Задания открытого типа

Ситуационные задачи/кейсы

№	Содержание задания	Правильный ответ	Источник
6.	<p>Больной, 20 лет, доставлен с жалобами на сильные боли в подбородочной области, начавшиеся утром и сопровождавшиеся потрясающим ознобом, подъемом температуры тела до 40,00С. При поступлении: температура тела 39,50С. Состояние тяжелое. Отек мягких тканей нижней губы и подбородочной области. Кожа этой области в цвете не изменена, собирается в складку. Пальпация безболезненна. Подчелюстные лимфоузлы увеличены с обеих сторон, пальпация их болезненна. В полости рта имеется коллатеральный отек окологлазничных мягких тканей с язычной и вестибулярной сторон альвеолярной части в переднем отделе нижней челюсти. На слизистой оболочке красной каймы нижней губы справа имеется образование округлой формы, выступающее над красной каймой, синюшного цвета, мягкое, безболезненное. Больного не беспокоит, отмечает медленный рост образования.</p> <p>Поставьте предварительный диагноз.</p>	<p>Предварительный диагноз: острый одонтогенный остеомиелит нижней челюсти подбородочной области.</p>	<p>№ 5, стр. 511</p>

7.	<p>Больной, 20 лет, доставлен с жалобами на сильные боли в подбородочной области, начавшиеся утром и сопровождавшиеся потрясающим ознобом, подъемом температуры тела до 40,00С. При поступлении: температура тела 39,50С. Состояние тяжелое. Отек мягких тканей нижней губы и подбородочной области. Кожа этой области в цвете не изменена, собирается в складку. Пальпация безболезненна. Подчелюстные лимфоузлы увеличены с обеих сторон, пальпация их болезненна. В полости рта имеется коллатеральный отек окологлазничных мягких тканей с язычной и вестибулярной сторон альвеолярной части в переднем отделе нижней челюсти. На слизистой оболочке красной каймы нижней губы справа имеется образование округлой формы, выступающее над красной каймой, синюшного цвета, мягкое, безболезненное. Больного не беспокоит, отмечает медленный рост образования.</p> <p>Какие дополнительные сведения необходимы для постановки окончательного диагноза?</p>	<p>Для постановки окончательного диагноза надо определить состояние зубов в очаге воспаления: болезненность при перкуссии, подвижность, наличие кариозных полостей, состояние окологлазничных мягких тканей в области верхней челюсти слева, цвет, при пальпации следует определить наличие болезненности и участков флюктуации, общий анализ крови и мочи.</p>	№ 5, стр. 511
8.	<p>Больной, 20 лет, доставлен с жалобами на сильные боли в подбородочной области, начавшиеся утром и сопровождавшиеся потрясающим ознобом, подъемом температуры тела до 40,00С. При поступлении: температура тела 39,50С. Состояние тяжелое. Отек мягких тканей нижней губы и подбородочной области. Кожа этой области в цвете не изменена, собирается в складку. Пальпация безболезненна. Подчелюстные лимфоузлы увеличены с обеих сторон, пальпация их болезненна. В полости рта имеется коллатеральный отек окологлазничных мягких тканей с язычной и вестибулярной сторон альвеолярной части в переднем отделе нижней челюсти. На слизистой оболочке красной каймы</p>	<p>План лечения: удаление причинных разрушенных зубов в области воспаления, вскрытие абсцессов с вестибулярной и язычной сторон альвеолярного отростка нижней челюсти слева и дренирование ран. Госпитализация больного. Лечение комплексное. Назначается противовоспалительная, дезинтоксикационная, дегидратационная терапии, витаминотерапия, симптоматическое лечение, терапия</p>	№ 5, стр. 511

	<p>нижней губы справа имеется образование округлой формы, выступающее над красной каймой, синюшного цвета, мягкое, безболезненное. Больного не беспокоит, отмечает медленный рост образования.</p> <p>Составьте план лечения.</p>	гипербарической оксигенацией.	
9.	<p>Больной, 20 лет, доставлен с жалобами на сильные боли в подбородочной области, начавшиеся утром и сопровождавшиеся потрясающим ознобом, подъемом температуры тела до 40,00С. При поступлении: температура тела 39,50С. Состояние тяжелое. Отек мягких тканей нижней губы и подбородочной области. Кожа этой области в цвете не изменена, собирается в складку. Пальпация безболезненна. Подчелюстные лимфоузлы увеличены с обеих сторон, пальпация их болезненна. В полости рта имеется коллатеральный отек окологлазничных мягких тканей с язычной и вестибулярной сторон альвеолярной части в переднем отделе нижней челюсти. На слизистой оболочке красной каймы нижней губы справа имеется образование округлой формы, выступающее над красной каймой, синюшного цвета, мягкое, безболезненное. Больного не беспокоит, отмечает медленный рост образования.</p> <p>Какие данные являются несущественными? Имеют ли они значение для составления плана лечения больного?</p>	Несущественным признаком является имеющееся новообразование на слизистой оболочке красной каймы нижней губы справа. Для составления плана лечения остеомиелита подбородочного отдела нижней челюсти оно значения не имеет.	№ 5, стр. 511
10.	<p>Больной, 20 лет, доставлен с жалобами на сильные боли в подбородочной области, начавшиеся утром и сопровождавшиеся потрясающим ознобом, подъемом температуры тела до 40,00С. При поступлении: температура тела 39,50С. Состояние тяжелое. Отек мягких тканей нижней губы и подбородочной области. Кожа этой</p>	Реабилитационные мероприятия направлены на раннее восстановление после хирургического вмешательства. Необходима санация полости рта для профилактики развития гнойно-	№ 5, стр. 511

<p>области в цвете не изменена, собирается в складку. Пальпация безболезненна. Подчелюстные лимфоузлы увеличены с обеих сторон, пальпация их болезненна. В полости рта имеется коллатеральный отек окологлазничных мягких тканей с язычной и вестибулярной сторон альвеолярной части в переднем отделе нижней челюсти. На слизистой оболочке красной каймы нижней губы справа имеется образование округлой формы, выступающее над красной каймой, синюшного цвета, мягкое, безболезненное. Больного не беспокоит, отмечает медленный рост образования.</p> <p>Как осуществляется диспансеризация и реабилитация пациентов с данной патологией. Какова тактика обучения пациента основным гигиеническим мероприятиям оздоровительного характера и мероприятиям, направленным на предупреждение возникновения и (или) распространения стоматологических заболеваний, их раннюю диагностику, выявление причин и условий их возникновения и развития.</p>	<p>воспалительных заболеваний челюстно-лицевой области.</p>	
--	---	--

Вопросы с развёрнутым ответом

№	Содержание задания	Правильный ответ	Источник
6.	Направленная тканевая регенерация	Создание оптимальных условий для роста и созревания (развития) органотипичной костной ткани в области костных дефектов с применением мембранной техники	№1 , стр. 854
7.	Периимплантит – это	Прогрессирующая резорбция окружающей имплантат костной ткани, вызванная и сопровождающаяся воспалительным процессом в мягких	№1 , стр. 854

		тканях окружающих имплантат.	
8.	К дополнительным методам исследования для уточнения диагноза «злокачественное новообразование челюстно-лицевой области» относится	цитологический	№1 , стр. 854
9.	Симптомами саркомы верхней челюсти является	сукровичное выделение из носа экзофтальм	№1 , стр. 854
10.	Ранними симптомами периферических сарком челюстей являются	деформация челюсти, подвижности зубов	№1 , стр. 854

ПК-12 готовность к проведению оценки качества оказания стоматологической помощи с использованием основных медико-статистических показателей

Результаты освоения ОП (компетенции)	Результаты обучения по дисциплине
	Знать
ПК-12 готовность к проведению оценки качества оказания стоматологической помощи с использованием основных медико-статистических	1 – понятие внутреннего контроля качества медицинской деятельности

Задания закрытого типа

№	Содержание задания	Правильный ответ	Источник
Выберите один правильный ответ			
1.	Отметьте организации не имеющие права выдавать листки нетрудоспособности. А) Фельдшеры и зубные врачи медицинских организаций Б) Врачи, занимающиеся частной практикой, имеющие лицензию В) Врачи центров медицины катастроф	В) Врачи центров медицины катастроф	№ 5, стр. 89
2.	Благоприятный социально-психологический климат коллектива определяет все, кроме А) организованности Б) благодушия	Б) благодушия	№ 5, стр. 89

	В) коллективизма (сплоченности) Г) информированности		
	Выберите несколько правильных ответов		
1.	Медицинские и фармацевтические работники имеют право: А) на занятие народной медициной Б) на занятие частной медицинской практикой В) на профессиональные ассоциации	А) на занятие народной медициной Б) на занятие частной медицинской практикой В) на профессиональные ассоциации	№ 5, стр. 89
2.	Целью управления является А) научно обоснованное планирование и анализ деятельности учреждения Б) руководство выполнением решений В) обеспечение ресурсами, подготовка документов и организация работы учреждения	А) научно обоснованное планирование и анализ деятельности учреждения Б) руководство выполнением решений В) обеспечение ресурсами, подготовка документов и организация работы учреждения	№ 5, стр. 48
	Установите последовательность/Сопоставьте понятия		
1.	1) Для острых воспалительных процессов челюстно-лицевой области при поверхностной локализации воспаления характерны 2) Для хронического воспалительного процесса характерно: А) инфильтрация и отёк в зоне воспаления в виде припухлости (tumor); гиперемия кожи, слизистой оболочки над очагом воспаления (rubor); местное повышение температуры тканей (calor); при локализации воспалительного процесса в области дна полости рта, языка, мягкого нёба появляются нарушения функций глотания, дыхания, речи (functio laesa). Б) Длительность около 2 мес, может сопровождаться образованием свищей с отхождением костных секвестров.	1А 2Б	№ 5, стр. 511

--	--	--	--

Задания открытого типа

Ситуационные задачи/кейсы

№	Содержание задания	Правильный ответ	Источник
11.	<p>Родители пациента М., возрастом 15 лет, страдающего болезнью Дауна обратились в поликлинику по поводу санации полости рта их сыну. После осмотра, который сопровождался значительными трудностями, удалось установить, что пациенту необходимо лечить множественный кариес зубов и удалить пять разрушенных зубов по поводу хронического периодонтита.</p> <p>Какой вид обезболивания Вы выберете для проведения санации полости рта у данного пациента?</p> <p>А) инфильтрационное обезболивание, Б) проводниковое обезболивание, В) общее обезболивание.</p>	В) общее обезболивание.	№5, стр. 233
12.	<p>Родители пациента М., возрастом 15 лет, страдающего болезнью Дауна обратились в поликлинику по поводу санации полости рта их сыну. После осмотра, который сопровождался значительными трудностями, удалось установить, что пациенту необходимо лечить множественный кариес зубов и удалить пять разрушенных зубов по поводу хронического периодонтита.</p> <p>В каких условиях и кем должно проводиться данный вид обезболивания?</p> <p>А) в амбулаторно-поликлинических условиях врачом-стоматологом, Б) в условиях стационара анестезиологом-реаниматологом</p>	Б) в условиях стационара анестезиологом-реаниматологом	№5, стр. 233
13.	<p>Пациент 37 лет, в анамнезе аллергия на анилиновые красители. Через 20 минут после местной анестезии лидокаином в стоматологическом кресле,</p>	В) острая крапивница	№№5, стр. 233

	<p>почувствовал: интенсивный зуд всей поверхности кожи; затем на коже появились гиперемированные участки сыпи, выступающие над ее поверхностью. При этом отмечалось: нарастающая слабость, головокружение и головная боль, тошнота, повышение температуры тела – 37,5 °С, АД 100/60 мм.рт. ст., ЧСС 100 в мин., ЧД 20 экс. в мин. После проведенной неотложной терапии все явления исчезли.</p> <p>Назовите причину, которая могла вызвать данные симптомы?</p> <p>А) гипертонический криз Б) развивающийся обморок В) острая крапивница Г) острый отек Квинке</p>		
14.	<p>Пациент 37 лет, в анамнезе аллергия на анилиновые красители. Через 20 минут после местной анестезии лидокаином в стоматологическом кресле, почувствовал: интенсивный зуд всей поверхности кожи; затем на коже появились гиперемированные участки сыпи, выступающие над ее поверхностью. При этом отмечалось: нарастающая слабость, головокружение и головная боль, тошнота, повышение температуры тела – 37,5 °С, АД 100/60 мм.рт. ст., ЧСС 100 в мин., ЧД 20 экс. в мин. После проведенной неотложной терапии все явления исчезли.</p> <p>Какие меры неотложной помощи следует предпринять?</p> <p>А) немедленное прекращение введения препарата вызвавшего реакцию Б) антигистаминные препараты В) антигистаминные препараты и глюкокортикоиды Г) антигистаминные препараты и сосудосуживающие средства Д) немедленное прекращение введения препарата вызвавшего реакцию, антигистаминные препараты, глюкокортикоиды и возможно сосудосуживающие средства.</p>	<p>Д) немедленное прекращение введения препарата вызвавшего реакцию, антигистаминные препараты, глюкокортикоиды и возможно сосудосуживающие средства.</p>	№5, стр. 233

15.	<p>Пациент 37 лет, в анамнезе аллергия на анилиновые красители. Через 20 минут после местной анестезии лидокаином в стоматологическом кресле, почувствовал: интенсивный зуд всей поверхности кожи; затем на коже появились гиперемированные участки сыпи, выступающие над ее поверхностью. При этом отмечалось: нарастающая слабость, головокружение и головная боль, тошнота, повышение температуры тела – 37,5 °С, АД 100/60 мм.рт. ст., ЧСС 100 в мин., ЧД 20 экс. в мин. После проведенной неотложной терапии все явления исчезли.</p> <p>Чем, в наибольшей степени, опасно развитие подобного состояния?</p> <p>А) развитием коллапса, Б) развитием инсульта, В) развитием инфаркта миокарда, Г) возможным развитием отека Квинке в области дыхательных путей и асфиксией.</p>	Г) возможным развитием отека Квинке в области дыхательных путей и асфиксией.	№5, стр. 233
-----	---	--	--------------

Вопросы с развёрнутым ответом

№	Содержание задания	Правильный ответ	Источник
11.	При удалении зубов придерживаются следующей последовательности	1) Наложение щипцов. 2) Продвижение щёчек щипцов. 3) Смыкание (фиксация) щипцов. 4) Вывихивание зуба (методом люксации или ротации). 5) Извлечение (тракция) зуба	№5 стр. 511
12.	Дистопия - это	Неправильное положение зуба, возникающее в процессе его прорезывания	№5 стр. 514
13.	Полуретенция - это	Неполное прорезывание зуба	№5 стр. 514
14.	Ретенция - это	Задержку прорезывания сформированного зуба	№5 стр. 514

15.	Острый перикоронит – это	Воспалительный процесс тканей десны и краевого периодонта в области третьего моляра при его затрудненном прорезывании	№5 стр. 514
-----	--------------------------	---	-------------

ПК-12 готовность к проведению оценки качества оказания стоматологической помощи с использованием основных медико-статистических показателей

Результаты освоения ОП (компетенции)	Результаты обучения по дисциплине
	Знать
ПК-12 готовность к проведению оценки качества оказания стоматологической помощи с использованием основных медико-статистических	2–организация внутреннего контроля качества медицинской помощи в стоматологической организации.

Задания закрытого типа

№	Содержание задания	Правильный ответ	Источник
Выберите один правильный ответ			
1.	Качество медицинской помощи является 1) медицинским понятием; 2) правовым понятием; 3) социально-культурным понятием.	2) правовым понятием;	№ 5, стр. 89
2.	Контроль качества медицинской помощи осуществляется путем 1) принятия федеральных законов в сфере здравоохранения; 2) проведения профилактических мероприятий; 3) создания системы оценки деятельности медицинских работников, участвующих в оказании медицинских услуг.	3) создания системы оценки деятельности медицинских работников, участвующих в оказании медицинских услуг.	№ 5, стр. 89
Выберите несколько правильных ответов			
1.	Безопасность медицинской деятельности включает в себя 1) безопасность медицинских изделий; 2) безопасность пациента;	1) безопасность медицинских изделий; 2) безопасность пациента;	№ 5, стр. 89

	3) обзор нормативных правовых актов.		
2.	Медицинская помощь – это 1) медицинское понятие; 2) правовое понятие; 3) социально-культурное понятие.	1) медицинское понятие; 2) правовое понятие;	№ 5, стр. 48
Установите последовательность/Сопоставьте понятия			
1.	1. Орган государственной власти, уполномоченный проверять лицензирование в области качества и безопасности медицинской помощи. 2. Орган государственной власти, устанавливающий квалификационные требования к медицинским услугам посредством принятия ведомственных актов (приказов). А) Министерство здравоохранения РФ. Б) Росздравнадзор.	1-Б 2-А	№ 5, стр. 89

Задания открытого типа

Ситуационные задачи/кейсы

№	Содержание задания	Правильный ответ	Источник
1.	<p>Больной обратился к зубному врачу хирургического кабинета стоматологической поликлиники с целью удаления зуба. Из анамнеза установлено, что у больного была аллергическая реакция на инъекцию пенициллина.</p> <p>Больному проведена анестезия 2% раствором новокаина. Через 3-5 минут состояние больного ухудшилось.</p> <p>Объективные данные: выраженная бледность, цианоз, обильный пот, тахикардия, артериальное давление резко снизилось; появилось ощущение покалывания, зуд кожи лица, чувство страха, ощущение тяжести за</p>	У пациента аллергическая реакция на новокаин в виде анафилактического шока	№5, стр. 233

	<p>грудиной и затрудненное дыхание.</p> <p>Определите неотложное состояние пациента.</p>		
2.	<p>Больной обратился к зубному врачу хирургического кабинета стоматологической поликлиники с целью удаления зуба. Из анамнеза установлено, что у больного была аллергическая реакция на инъекцию пенициллина.</p> <p>Больному проведена анестезия 2% раствором новокаина. Через 3-5 минут состояние больного ухудшилось.</p> <p>Объективные данные: выраженная бледность, цианоз, обильный пот, тахикардия, артериальное давление резко снизилось; появилось ощущение покалывания, зуд кожи лица, чувство страха, ощущение тяжести за грудиной и затрудненное дыхание.</p> <p>В чем заключались ошибочные действия врача?</p>	<p>Хирург не учел, что пенициллин разводится новокаином.</p>	№5, стр. 233
3.	<p>Больной обратился к зубному врачу хирургического кабинета стоматологической поликлиники с целью удаления зуба. Из анамнеза установлено, что у больного была аллергическая реакция на инъекцию пенициллина.</p> <p>Больному проведена анестезия 2% раствором новокаина. Через 3-5 минут состояние больного ухудшилось.</p> <p>Объективные данные: выраженная бледность, цианоз, обильный пот, тахикардия, артериальное давление резко снизилось; появилось ощущение покалывания, зуд кожи лица, чувство страха, ощущение тяжести за грудиной и затрудненное дыхание.</p> <p>Составьте алгоритм оказания неотложной помощи.</p>	<p>Алгоритм оказания неотложной помощи:</p> <p>а) обколоть место инъекции 0,1% р-ром адреналина с целью снижения скорости всасывания аллергена;</p> <p>б) срочно вызвать через третье лицо бригаду “скорой медицинской помощи” для оказания квалифицированной медицинской помощи;</p> <p>в) уложить пациента с опущенной головой, придать возвышенное положение нижним конечностям с целью притока крови к головному мозгу;</p> <p>г) расстегнуть стесняющую одежду и</p>	№5, стр. 233

		<p>обеспечить доступ свежего воздуха;</p> <p>д) осуществлять контроль за состоянием пациента (АД, ЧДД, пульс);</p> <p>е) положить на место инъекции пузырь со льдом;</p> <p>ж) ввести антигистаминные препараты с целью десенсибилизации (2% р-р супрастина или 2% р-р пипольфена или 1% р-р димедрола);</p> <p>приготовить противошоковый набор;</p>	
4.	<p>Больной обратился к зубному врачу хирургического кабинета стоматологической поликлиники с целью удаления зуба. Из анамнеза установлено, что у больного была аллергическая реакция на инъекцию пенициллина.</p> <p>Больному проведена анестезия 2% раствором новокаина. Через 3-5 минут состояние больного ухудшилось.</p> <p>Объективные данные: выраженная бледность, цианоз, обильный пот, тахикардия, артериальное давление резко снизилось; появилось ощущение покалывания, зуд кожи лица, чувство страха, ощущение тяжести за грудиной и затрудненное дыхание.</p> <p><i>Подлежит ли разбор данной ситуации к внутреннему контролю качества и безопасности медицинской деятельности?</i></p>	да	№5, стр. 233
5.	<p>Больной обратился к зубному врачу хирургического кабинета стоматологической поликлиники с целью удаления зуба. Из анамнеза установлено, что у больного была аллергическая реакция на инъекцию пенициллина.</p> <p>Больному проведена анестезия</p>	<p>Сбора аллергологического анамнеза.</p> <p>Развитие общесоматического осложнения.</p>	№5, стр. 233

	<p>2% раствором новокаина. Через 3-5 минут состояние больного ухудшилось.</p> <p>Объективные данные: выраженная бледность, цианоз, обильный пот, тахикардия, артериальное давление резко снизилось; появилось ощущение покалывания, зуд кожи лица, чувство страха, ощущение тяжести за грудиной и затрудненное дыхание.</p> <p>Какой дефект можно определить в этом случае?</p>		
--	--	--	--

Вопросы с развёрнутым ответом

№	Содержание задания	Правильный ответ	Источник
1.	Основным органом надзора, принимающим участие в проведении государственного контроля качества и безопасности медицинской деятельности является	Федеральная служба по надзору в сфере здравоохранения	№5 стр. 89
2.	Отсутствие недопустимого риска, связанного с возможностью нанесения ущерба – это	безопасность медицинской помощи	№5 стр. 89
3.	Совокупность характеристик, отражающих современность оказания медицинской помощи, правильность выбора методов профилактики, диагностики, лечения и реабилитации при оказании медицинской помощи, степень достижения запланированного результата – это	качество медицинской помощи	№5 стр. 89
4.	Первый уровень внутреннего контроля качества и безопасности медицинской деятельности проводит:	заведующий отделением (подразделением)	№5 стр. 89
5.	Второй уровень внутреннего контроля качества и безопасности медицинской деятельности проводит:	заместитель руководителя по лечебной работе	№5 стр. 89

Результаты освоения ОП (компетенции)	Результаты обучения по дисциплине
	Уметь
ПК-12 готовность к проведению оценки качества оказания стоматологической помощи с использованием основных медико-статистических показателей	1. Выполнять полный объем методов обследования, диагностики и лечения стоматологических заболеваний согласно стандартам оказания медицинской помощи, Протоколам лечения и сложившейся клинической практики.

Задания закрытого типа

№	Содержание задания	Правильный ответ	Источник
Выберите один правильный ответ			
1.	Болезненность при глотании появляется у больных с флегмоной в области: а) височной, б) скуловой, в) щечной, г) околоушно-жевательной, д) окологлоточного пространства.	д) окологлоточного пространства.	№ 5, стр. 89
2.	Выраженное затруднение при открывании рта появляется у больных с флегмоной в области: а) скуловой, б) поднижнечелюстной, в) подглазничной, г) щечной области, д) околоушно-жевательной.	д) околоушно-жевательной.	№ 5, стр. 89
Выберите несколько правильных ответов			
1.	При развитии пресинкопального состояния необходимо: а) придать больному горизонтальное положение с приподнятым ножным концом; б) обеспечить доступ свежего воздуха в помещение; в) поднести ватный тампон, смоченным нашатырным спиртом к носовым ходам;	а) придать больному горизонтальное положение с приподнятым ножным концом; б) обеспечить доступ свежего воздуха в помещение; в) поднести ватный тампон, смоченным нашатырным спиртом к носовым ходам;	№ 5, стр. 89

2.	<p>Приступая к сердечно-легочной реанимации необходимо:</p> <p>а) убедиться в отсутствии опасности для себя и пострадавшего;</p> <p>б) осторожно встряхнуть пострадавшего за плечи;</p> <p>в) громко обратиться к нему: «Вам нужна помощь?»;</p> <p>г) призвать на помощь «Помогите, человеку плохо!»</p>	<p>а) убедиться в отсутствии опасности для себя и пострадавшего;</p> <p>б) осторожно встряхнуть пострадавшего за плечи;</p> <p>в) громко обратиться к нему: «Вам нужна помощь?»;</p> <p>г) призвать на помощь «Помогите, человеку плохо!»</p>	№ 5, стр. 48
Установите последовательность/Сопоставьте понятия			
1.	<p>1) Для острых воспалительных процессов челюстно-лицевой области при поверхностной локализации воспаления характерны</p> <p>2) Для хронического воспалительного процесса характерно:</p> <p>А) инфильтрация и отёк в зоне воспаления в виде припухлости (tumor); гиперемия кожи, слизистой оболочки над очагом воспаления (rubor); местное повышение температуры тканей (calor); при локализации воспалительного процесса в области дна полости рта, языка, мягкого нёба появляются нарушения функций глотания, дыхания, речи (functio laese).</p> <p>Б) Длительность около 2 мес, может сопровождаться образованием свищей с отхождением костных секвестров.</p>	<p>1А</p> <p>2Б</p>	№ 5, стр. 511

Задания открытого типа

Ситуационные задачи/кейсы

№	Содержание задания	Правильный ответ	Источник
5.	Больной, 46 лет, обратился с жалобами на умеренные ноющую	Диагноз: абсцесс подвисочной ямки.	№5, стр. 233

<p>боль в области верхней челюсти слева, иррадиирующую в левую затылочную область, висок. Также беспокоит боль при глотании и открывании рта. Температура тела повышена до 37,50С. Из анамнеза выявлено, что неделю назад заболел 27 зуб. Беспокоила постоянная ноющая боль, усиливающаяся при накусывании. Больной к врачу не обращался, самостоятельно применял теплые содовые полоскания. В течение четырех дней боль в зубе прошла, однако накануне обращения к врачу появилась боль при глотании и открывании рта. Обратился к ЛОР-врачу, после осмотра которого патологии ЛОР-органов не выявлено, направлен на консультацию к стоматологу. При осмотре: определяется единичный, увеличенный, болезненный лимфатический узел в поднижнечелюстной области слева. Незначительный отек мягких тканей над скуловой дугой слева. Открывание рта ограничено до 1,0 см между резцами, резко болезненное. При внутриворотном осмотре выявлено: коронка 27 зуба частично разрушена, перкуссия ее слабо болезненна, отмечается подвижность II степени. Переходная складка с вестибулярной стороны на уровне 26, 27, 28 зубов отечна, гиперемирована, сглажена. При надавливании тканей в проекции бугра верхней челюсти слева определяется резко болезненный воспалительный инфильтрат. При рентгенологическом исследовании 27 зуба отмечаются участки разрежения костной ткани в области корней и бифуркации с нечеткими контурами, глубокие костные карманы.</p>		
--	--	--

	<i>Поставьте диагноз</i>		
6.	<p>Больной, 46 лет, обратился с жалобами на умеренные ноющую боль в области верхней челюсти слева, иррадиирующую в левую затылочную область, висок. Также беспокоит боль при глотании и открывании рта. Температура тела повышена до 37,50С. Из анамнеза выявлено, что неделю назад заболел 27 зуб. Беспокоила постоянная ноющая боль, усиливающаяся при накусывании. Больной к врачу не обращался, самостоятельно применял теплые содовые полоскания. В течение четырех дней боль в зубе прошла, однако накануне обращения к врачу появилась боль при глотании и открывании рта. Обратился к ЛОР-врачу, после осмотра которого патологии ЛОР-органов не выявлено, направлен на консультацию к стоматологу. При осмотре: определяется единичный, увеличенный, болезненный лимфатический узел в поднижнечелюстной области слева. Незначительный отек мягких тканей над скуловой дугой слева. Открывание рта ограничено до 1,0 см между резцами, резко болезненное. При внутриротовом осмотре выявлено: коронка 27 зуба частично разрушена, перкуссия ее слабо болезненна, отмечается подвижность II степени. Переходная складка с вестибулярной стороны на уровне 26, 27, 28 зубов отечна, гиперемирована, сглажена. При надавливании тканей в проекции бугра верхней челюсти слева определяется резко болезненный воспалительный инфильтрат. При рентгенологическом исследовании 27 зуба отмечаются участки разрежения костной ткани в области корней и бифуркации с нечеткими контурами, глубокие костные карманы.</p> <p><i>Составьте план лечения.</i></p>	<p>План лечения: удаление 27 зуба, вскрытие абсцесса, проведение антибактериального и противовоспалительного лечения</p>	№5, стр. 233
7.	<p>Больной, 46 лет, обратился с</p>	<p>Под местной</p>	№№5, стр. 233

<p>жалобами на умеренные ноющую боль в области верхней челюсти слева, иррадирующую в левую затылочную область, висок. Также беспокоит боль при глотании и открывании рта. Температура тела повышена до 37,50С. Из анамнеза выявлено, что неделю назад заболел 27 зуб. Беспокоила постоянная ноющая боль, усиливающаяся при накусывании. Больной к врачу не обращался, самостоятельно применял теплые содовые полоскания. В течение четырех дней боль в зубе прошла, однако накануне обращения к врачу появилась боль при глотании и открывании рта. Обратился к ЛОР-врачу, после осмотра которого патологии ЛОР-органов не выявлено, направлен на консультацию к стоматологу. При осмотре: определяется единичный, увеличенный, болезненный лимфатический узел в поднижнечелюстной области слева. Незначительный отек мягких тканей над скуловой дугой слева. Открывание рта ограничено до 1,0 см между режцами, резко болезненное. При внутриротовом осмотре выявлено: коронка 27 зуба частично разрушена, перкуссия ее слабо болезненна, отмечается подвижность II степени. Переходная складка с вестибулярной стороны на уровне 26, 27, 28 зубов отечна, гиперемирована, сглажена. При надавливании тканей в проекции бугра верхней челюсти слева определяется резко болезненный воспалительный инфильтрат. При рентгенологическом исследовании 27 зуба отмечаются участки разрежения костной ткани в области корней и бифуркации с нечеткими контурами,</p>	<p>инфильтрационной или туберальной анестезией с премедикацией производится разрез слизистой оболочки переходной складки с вестибулярной стороны на уровне 25, 26, 27, 28 зубов. Затем тупым путем, используя изогнутый по плоскости кровоостанавливающий зажим (типа Бильрот), очень осторожно, чтобы не вызвать кровотечения из крыловидного венозного сплетения нужно проникнуть в подвисочную ямку. Для этого, ориентируясь на бугор верхней челюсти, инструмент проводится кзади, кверху и кнутри. После вскрытия абсцесса, в рану вводится резиновый выпускник. Местно: больному назначаются теплые ротовые ванночки с гипертоническими растворами. Дренажи в последующем не меняются, а лишь подтягиваются до момента прекращения кровотечения.</p>	
---	--	--

	глубокие костные карманы. <i>Опишите методику оперативного вмешательства.</i>		
8.	<p>Больной, 46 лет, обратился с жалобами на умеренные ноющую боль в области верхней челюсти слева, иррадирующую в левую затылочную область, висок. Также беспокоит боль при глотании и открывании рта. Температура тела повышена до 37,50С. Из анамнеза выявлено, что неделю назад заболел 27 зуб. Беспокоила постоянная ноющая боль, усиливающаяся при накусывании. Больной к врачу не обращался, самостоятельно применял теплые содовые полоскания. В течение четырех дней боль в зубе прошла, однако накануне обращения к врачу появилась боль при глотании и открывании рта. Обратился к ЛОР-врачу, после осмотра которого патологии ЛОР-органов не выявлено, направлен на консультацию к стоматологу. При осмотре: определяется единичный, увеличенный, болезненный лимфатический узел в поднижнечелюстной области слева. Незначительный отек мягких тканей над скуловой дугой слева. Открывание рта ограничено до 1,0 см между резцами, резко болезненное. При внутриворотном осмотре выявлено: коронка 27 зуба частично разрушена, перкуссия ее слабо болезненна, отмечается подвижность II степени. Переходная складка с вестибулярной стороны на уровне 26, 27, 28 зубов отечна, гиперемирована, сглажена. При надавливании тканей в проекции бугра верхней челюсти слева определяется резко болезненный воспалительный инфильтрат. При</p>	Ограничение открывания рта и болезненность при глотании связаны с тем, что воспалительный процесс локализуется в области медиальной и латеральной крыловидных мышц, принимающих участие в движениях нижней челюсти, а также в области верхних отделов боковой стенки глотки.	№5, стр. 233

	<p>рентгенологическом исследовании 27 зуба отмечаются участки разрежения костной ткани в области корней и бифуркации с нечеткими контурами, глубокие костные карманы.</p> <p><i>Укажите, с чем связаны такие клинические симптомы, как ограничение открывание рта и болезненность при глотании</i></p>		
--	--	--	--

Вопросы с развёрнутым ответом

№	Содержание задания	Правильный ответ	Источник
6.	Основным методом лечения больного с врожденным свищем шеи является его:	иссечение	№5 стр. 511
7.	Пунктат врожденной кисты шеи вне воспаления имеет вид:	прозрачной опалесцирующей жидкости.	№5 стр. 514
8.	При перфорации дна верхнечелюстной пазухи после удаления зуба и наличии в ней воспалительных явлений необходимо:	промыть пазуху антисептиком, провести тугую тампонаду устья лунки после образования в ней сгустка крови	№5 стр. 514
9.	Лечение больных хроническим одонтогенным остеомиелитом челюсти при сформировавшемся секвестре заключается в:	секвестрэктомии	№5 стр. 514
10.	Местными признаками острого одонтогенного остеомиелита нижней челюсти являются:	муфтообразный, без четких границ воспалительный инфильтрат, положительный симптом Венсана, подвижность зубов	№5 стр. 514

ПК-12 готовность к проведению оценки качества оказания стоматологической помощи с использованием основных медико-статистических показателей

Результаты освоения ОП (компетенции)	Результаты обучения по дисциплине
	Владеть

ПК-12 готовность к проведению оценки качества оказания стоматологической помощи с использованием основных медико-статистических показателей	1-Выполнять полный объем методов обследования, диагностики и лечения стоматологических заболеваний согласно стандартам оказания медицинской помощи, Протоколам лечения и сложившейся клинической практики в соответствии с законодательством РФ.
---	--

Задания закрытого типа

№	Содержание задания	Правильный ответ	Источник
Выберите один правильный ответ			
1.	Тактика врача в отношении зубов вклиненных в щель перелома, когда они препятствуют вправлению отломков: а) консервативное лечение; б) шинирование самотвердеющей пластмассой; в) лечение с применением антибиотиков; г) удаление; д) перемещение с помощью репонирующего аппарата.	г) удаление;	№5 , стр. 572
2.	БОЛИ ПРИ НЕВРАЛГИИ I ВЕТВИ ТРОЙНИЧНОГО НЕРВА РАСПРОСТРАНЯЮТСЯ А) в нижней трети лица Б) в средней трети лица В) по всему лицу В) в верхней трети лица Г) в затылочной области	В) в верхней трети лица	№5 , стр. 659
Выберите несколько правильных ответов			
1.	Клинические формы поражения слюнной железы при туберкулезе: А) очаговая; Б) диффузная; в) протоков; г) паренхимы; Д) гематогенная.	А) очаговая; Б) диффузная;	№5 , стр. 552
2.	Формы поражения слюнной железы при туберкулезе: А) экссудативная казеозная; Б) продуктивная склерозирующая; В) протоков; Г) паренхимы; Д) гематогенная.	А) экссудативная казеозная; Б) продуктивная склерозирующая;	№5 , стр. 552

Установите последовательность/Сопоставьте понятия			
1.	<p>В зависимости от сроков хирургического вмешательства различают:</p> <p>4. раннюю ПХО</p> <p>5. отсроченную ПХО</p> <p>6. позднюю ПХО</p> <p>А) (проводится до 48 ч);</p> <p>Б) (проводится до 24 ч с момента ранения)</p> <p>В) (проводится спустя 48 ч после ранения).</p>	<p>1Б</p> <p>2А</p> <p>3В</p>	№ 4 , стр. 125

Задания открытого типа

Ситуационные задачи/кейсы

№	Содержание задания	Правильный ответ	Источник
6.	<p>Больная В., 24 года, воспитатель детского сада. Жалуется на повышение температуры тела до 39 °С, боль и припухлость в области околоушных слюнных желез.</p> <p><i>Анамнез:</i> три дня назад появилась припухлость в области правой околоушной слюнной железы, через два дня возникла такая же припухлость в области левой околоушной слюнной железы.</p> <p><i>Объективно:</i> общее состояние удовлетворительное, температура тела 38,5 °С.</p> <p><i>При осмотре:</i> обе околоушные слюнные железы увеличены, больше справа. При пальпации они болезненные, плотно-эластичной консистенции. Кожа над ними напряжена, в цвете не изменена. Отек тканей распространен на щечную, скуловую области, боковую поверхность шеи. Мочки ушных раковин с двух сторон приподняты. Открывание рта свободное. Слизистая оболочка полости рта сухая, гиперемирована. Устья</p>	Эпидемический паротит.	№5 , стр. 564

	<p>протоков околоушных слюнных железы гиперемированы, отечны, отделяемого из протоков нет.</p> <p>Поставьте диагноз.</p>		
7.	<p>Больная В., 24 года, воспитатель детского сада. Жалуется на повышение температуры тела до 39 °С, боль и припухлость в области околоушных слюнных желез.</p> <p><i>Анамнез:</i> три дня назад появилась припухлость в области правой околоушной слюнной железы, через два дня возникла такая же припухлость в области левой околоушной слюнной железы.</p> <p><i>Объективно:</i> общее состояние удовлетворительное, температура тела 38,5 °С.</p> <p><i>При осмотре:</i> обе околоушные слюнные железы увеличены, больше справа. При пальпации они болезненные, плотно-эластичной консистенции. Кожа над ними напряжена, в цвете не изменена. Отек тканей распространен на щечную, скуловую области, боковую поверхность шеи. Мочки ушных раковин с двух сторон приподняты. Открывание рта свободное. Слизистая оболочка полости рта сухая, гипере-мирована. Устья протоков околоушных слюнных железы гиперемированы, отечны, отделяемого из протоков нет.</p> <p>Отметьте особенности сбора анамнеза.</p>	Обратите внимание на эпидемиологический анамнез	№5 , стр. 564
8.	<p>Больная В., 24 года, воспитатель детского сада. Жалуется на повышение температуры тела до 39 °С, боль и припухлость в области околоушных слюнных желез.</p> <p><i>Анамнез:</i> три дня назад появилась припухлость в области правой околоушной слюнной железы, через два дня возникла такая же припухлость в области левой околоушной слюнной железы.</p> <p><i>Объективно:</i> общее состояние удовлетворительное, температура тела 38,5 °С.</p> <p><i>При осмотре:</i> обе околоушные слюнные железы увеличены, больше</p>	<p>Постельный режим в течение 7-10 дней; диета (сбалансированная по калорийности, содержанию витаминов, минеральных веществ); компрессы с 30% ДМСО на область слюнной железы; антисептические полоскания полости рта (растворы мирамистина, хлоргексидина);</p>	№5 , стр. 564

	<p>справа. При пальпации они болезненные, плотно-эластичной консистенции. Кожа над ними напряжена, в цвете не изменена. Отек тканей распространен на щечную, скуловую области, боковую поверхность шеи. Мочки ушных раковин с двух сторон приподняты. Открывание рта свободное. Слизистая оболочка полости рта сухая, гиперемирована. Устья протоков околоушных слюнных железы гиперемированы, отечны, отделяемого из протоков нет.</p> <p>Составьте план лечения.</p>	<p>орошение полости рта интерфероном 5-6 раз в день. При выраженной ксеростомии с профилактической целью введение в протоки железы растворов антибиотиков (100 000 ЕД пенициллина в 1 мл физиологического раствора); наружные блокады по Вишневному в область слюнной железы (0,5% раствора новокаина - 20,0 мл). После нормализации температуры тела физиотерапевтические процедуры (УВЧ, УФО, лазер).</p>	
9.	<p>Больная В., 24 года, воспитатель детского сада. Жалуется на повышение температуры тела до 39 °С, боль и припухлость в области околоушных слюнных желез.</p> <p><i>Анамнез:</i> три дня назад появилась припухлость в области правой околоушной слюнной железы, через два дня возникла такая же припухлость в области левой околоушной слюнной железы.</p> <p><i>Объективно:</i> общее состояние удовлетворительное, температура тела 38,5 °С.</p> <p><i>При осмотре:</i> обе околоушные слюнные железы увеличены, больше справа. При пальпации они болезненные, плотно-эластичной консистенции. Кожа над ними напряжена, в цвете не изменена. Отек тканей распространен на щечную, скуловую области, боковую поверхность шеи. Мочки ушных раковин с двух сторон приподняты. Открывание рта свободное. Слизистая оболочка полости рта сухая, гиперемирована. Устья протоков околоушных слюнных</p>	<p>Фильтрующийся вирус.</p>	<p>№5 , стр. 564</p>

	железы гиперемированы, отечны, отделяемого из протоков нет. Назовите возбудителя данного заболевания.		
10.	<p>Больная В., 24 года, воспитатель детского сада. Жалуется на повышение температуры тела до 39 °С, боль и припухлость в области околоушных слюнных желез.</p> <p><i>Анамнез:</i> три дня назад появилась припухлость в области правой околоушной слюнной железы, через два дня возникла такая же припухлость в области левой околоушной слюнной железы.</p> <p><i>Объективно:</i> общее состояние удовлетворительное, температура тела 38,5 °С.</p> <p><i>При осмотре:</i> обе околоушные слюнные железы увеличены, больше справа. При пальпации они болезненные, плотно-эластичной консистенции. Кожа над ними напряжена, в цвете не изменена. Отек тканей распространен на щечную, скуловую области, боковую поверхность шеи. Мочки ушных раковин с двух сторон приподняты. Открывание рта свободное. Слизистая оболочка полости рта сухая, гипере-мирована. Устья протоков околоушных слюнных желез гиперемированы, отечны, отделяемого из протоков нет.</p> <p>Каков путь передачи инфекции?</p>	Воздушно-капельным путем.	№5 , стр. 564

Вопросы с развёрнутым ответом

№	Содержание задания	Правильный ответ	Источник
6.	Первичная хирургическая обработка ран лица	это совокупность хирургических и консервативных мероприятий, направленных на создание оптимальных условий для заживления раны.	№5 , стр. 573
7.	Первичная хирургическая обработка раны	первую по счёту обработку огнестрельной раны	№5 , стр. 573

8.	вторичную хирургическую обработку раны	второе по счету оперативное вмешательство в ране, которая уже подвергалась хирургической обработке	№5 , стр. 573
9.	В зависимости от сроков хирургического вмешательства различают: раннюю ПХО	(проводится до 24 ч с момента ранения)	№5 , стр. 573
10.	В зависимости от сроков хирургического вмешательства различают: отсроченную ПХО	(проводится до 48 ч)	№5 , стр. 573

2. Критерии и шкала оценивания по оценочному средству

1. Тест

Шкала оценивания	Критерий оценивания
Согласно БРС ВолгГМУ: -61 – 75% Удовлетворительно (3) - 76 – 90% Хорошо (4) -91-100 Отлично (5)	% ВЫПОЛНЕНИЯ ЗАДАНИЯ 61 – 75 76– 90 91 – 100

2. Ситуационная задача

Шкала оценивания	Критерий оценивания
При соответствии - трем критериям Удовлетворительно (3) - четырем критериям Хорошо (4) -пяти критериям Отлично (5)	1. Полнота знания учебного материала по теме занятия
	2. Знание алгоритма решения
	3. Уровень самостоятельного мышления
	4. Аргументированность решения
	5. Умение увязывать теоретические положения с практикой, в том числе и с будущей профессиональной деятельностью

3. Контрольная работа

Шкала оценивания	Критерий оценивания
При соответствии - трем критериям Удовлетворительно (3) - четырем критериям Хорошо (4) -пяти или шести критериям Отлично (5)	1. Краткость
	2. Ясная, четкая структуризация материала, логическая последовательность в изложении материала
	3. Содержательная точность, то есть научная корректность
	4. Полнота раскрытия вопроса
	5. Наличие образных или символических опорных компонентов
	6. Оригинальность индивидуального представления материала (наличие вопросов, собственных суждений, своих символов и знаков и т. п.)

4. Собеседование

Шкала оценивания	Критерий оценивания
	1. Краткость

При соответствии - трем критериям Удовлетворительно (3) - четырем критериям Хорошо (4) - пяти или шести критериям Отлично (5)	2. Ясная, четкая структуризация материала, логическая последовательность в изложении материала 3. Содержательная точность, то есть научная корректность 4. Полнота раскрытия вопроса 5. Наличие образных или символических опорных компонентов 6. Оригинальность индивидуального представления материала (наличие вопросов, собственных суждений, своих символов и знаков и т. п.)
--	--

ФОС тестирования государственной (итоговой государственной) аттестации.

1 ЛИДОКАИН ОТНОСИТСЯ:

- 1) к амину
- 2) к эфиру
- 3) к амиду**
- 4) к производному изохинолина
- 5) к ацетамидному радикалу

2 КАКОЙ ИЗ МЕСТНЫХ АНЕСТЕТИКОВ ЯВЛЯЕТСЯ ЭФИРОМ ПАРААМИНОБЕНЗОЙНОЙ КИСЛОТЫ:

- 1) азакаин
- 2) совкаин
- 3) новокаионамид
- 4) новокаин**
- 5) мезокаин

3 ЧУВСТВИТЕЛЬНЫЕ ВЕТВИ ЯЗЫКОГЛОТОЧНОГО НЕРВА ИННЕРВИРУЮТ:

- 1) слизистую оболочку ретромолярной области
- 2) слизистую оболочку миндалин и дужек мягкого нёба**
- 3) слизистую оболочку задней части носовой полости
- 4) моляры нижней челюсти
- 5) моляры верхней и нижней челюсти

4 БЛУЖДАЮЩИЙ НЕРВ - ЭТО КАКАЯ ПАРА ЧЕРЕПНО-МОЗГОВЫХ НЕРВОВ:

- 1) V пара
- 2) VII пара
- 3) IX пара
- 4) X пара**
- 5) XII пара

5 ПОДЪЯЗЫЧНЫЙ НЕРВ ИННЕРВИРУЕТ МЫШЦЫ:

- 1) всего языка**
- 2) соответствующей половины языка
- 3) передней части языка
- 4) задней части языка
- 5) дно полости рта

6 КОМПАКТНАЯ ПЛАСТИНКА НИЖНЕЙ ЧЕЛЮСТИ В ОТЛИЧИЕ ОТ ТАКОВОЙ НА ВЕРХНЕЙ ЧЕЛЮСТИ:

- 1) менее плотная и менее толстая
- 2) **более плотная и более толстая**
- 3) менее плотная и более толстая
- 4) более плотная и менее толстая
- 5) одинаковой толщины

7 ОБЕЗБОЛИВАНИЕ ПО ЕГОРОВУ - ЭТО:

- 1) разновидность интраоральной анестезии
- 2) **разновидность туберальной анестезии**
- 3) обезболивание у верхнего зубного сплетения
- 4) один из видов палатинальной анестезии
- 5) разновидность инфльтрационной анестезии

8 ВЕРХНЕЕ ЗУБНОЕ СПЛЕТЕНИЕ ОБРАЗОВАНО:

- 1) передними и средними луночковыми нервами
- 2) средними и задними луночковыми нервами
- 3) **передними, средними и задними луночковыми нервами**
- 4) венами верхней челюсти
- 5) артериями верхней челюсти

9 НА КАКОМ РАССТОЯНИИ К ПЕРЕДИ ОТ ЗАДНЕГО КРАЯ ТВЕРДОГО НЁБА НАХОДИТСЯ БОЛЬШОЕ НЁБНОЕ ОТВЕРСТИЕ:

- 1) 1-2 мм
- 2) 2-3 мм
- 3) **около 5 мм**
- 4) до 1 см
- 5) до 1,5 см

10 ЗОНА ОБЕЗБОЛИВАНИЯ РЕЗЦОВОЙ АНЕСТЕЗИИ:

- 1) слизистая оболочка в пределах резцов одной стороны
- 2) слизистая оболочка в пределах резцов двух сторон
- 3) слизистая оболочка в пределах резцов и клыков одной стороны
- 4) **слизистая оболочка в пределах резцов и клыков с обеих сторон**
- 5) слизистая оболочка в пределах моляров

11 КАКОЙ ОРИЕНТИР ИСПОЛЬЗУЮТ ДЛЯ ПРОВЕДЕНИЯ АПОДАКТИЛЬНОЙ МАНДИБУЛЯРНОЙ АНЕСТЕЗИИ ПО А.Е. ВЕРЛОЦКОМУ:

- 1) нижнечелюстное возвышение
- 2) над вершиной большого позадиомолярного треугольника
- 3) крыловидно-нижнечелюстная складка
- 4) область суставного (мышцелкового) отростка нижней челюсти
- 5) **место, где слизистая оболочка щеки переходит в позадиомолярную верхнечелюстную область**

12 МЕНТАЛЬНОЕ ОТВЕРСТИЕ НАХОДИТСЯ:

- 1) под клыком
- 2) под первым премоляром
- 3) **под вторым премоляром или между первым и вторым премоляром**
- 4) между вторым премоляром и первым моляром
- 5) между первым и вторым моляром

13 ЧТОБЫ ИЗБЕЖАТЬ ПОБОЧНЫХ ЯВЛЕНИЙ, СВЯЗАННЫХ С ВОЗБУЖДЕНИЕМ БЛУЖДАЮЩЕГО НЕРВА, БОЛЬНОМУ ДО ПРОВЕДЕНИЯ НАРКОЗА НЕОБХОДИМО ВВЕСТИ:

- 1) адреналин или норадреналин
- 2) атропин или метацин
- 3) **метазон или фелипрессин**
- 4) супрастин
- 5) кеторолак

14 ДЛЯ ПРЕМЕДИКАЦИИ ПРИ ФТОРОТАНОВОМ НАРКОЗЕ СЛЕДУЕТ ИСПОЛЬЗОВАТЬ:

- 1) адреналин
- 2) норадреналин
- 3) мезатон
- 4) **промедол**
- 5) мышечные релаксанты

15 КАКОЙ ИЗ МЫШЕЧНЫХ РЕЛАКСАНТОВ ОТНОСИТСЯ К РЕЛАКСАНТАМ ДЕПОЛЯРИЗУЮЩЕГО ТИПА:

- 1) тубакурарин
- 2) **дигилин**
- 3) ардуан
- 4) квалидил
- 5) хлоропирамин

16 ДЛЯ УМЕНЬШЕНИЯ ВОЗБУЖДЕНИЯ ПРИ НАРКОЗЕ СЛЕДУЕТ НАЗНАЧАТЬ:

- 1) анальгетики
- 2) **барбитураты**
- 3) мышечные релаксанты
- 4) антигистаминные
- 5) антибиотики

17 КАКОЙ ИЗ ПРЕПАРАТОВ ОБЛАДАЕТ БОЛЕЕ МОЩНЫМ НАРКОТИЧЕСКИМ ДЕЙСТВИЕМ:

- 1) фторотан
- 2) эфир для наркоза
- 3) метоксифлуран
- 4) трихлорэтилен
- 5) закись азота

18 КАКИЕ ПРЕПАРАТЫ РАССЛАБЛЯЮТ СКЕЛЕТНУЮ И ДЫХАТЕЛЬНУЮ МУСКУЛАТУРУ:

- 1) анальгетики
- 2) барбитураты
- 3) аналептики
- 4) **релаксанты**
- 5) антигистаминные препараты

19 КАКОЕ ИЗ СРЕДСТВ ДЛЯ ИНГАЛЯЦИОННОГО НАРКОЗА НАЗЫВАЕТСЯ «ВЕСЕЛЯЩИЙ ГАЗ»:

- 1) фторотан

- 2) эфир для наркоза
- 3) метоксифлуран
- 4) трихлорэтилен
- 5) **закись азота**

20 ДЛЯ ПРЕДУПРЕЖДЕНИЯ ВЕГЕТАТИВНЫХ РЕАКЦИЙ ПРИ НАЛИЧИИ В АНАМНЕЗЕ НЕЙРОЦИРКУЛЯТОРНОЙ ДИСТОНИИ ПО ГИПЕРТОНИЧЕСКОМУ ТИПУ ПРИМЕНЯЮТ СЛЕДУЮЩУЮ СХЕМУ ПРЕМЕДИКАЦИИ:

- 1) транквилизатор + миотропный спазмолитик
- 2) анальгетик + антигистаминный препарат
- 3) транквилизатор + анальгетики
- 4) миотропный спазмолитик + антигистаминный препарат
- 5) транквилизатор + ненаркотический анальгетик

21 ПРИ ПРОВЕДЕНИИ ПРЕМЕДИКАЦИИ ДЛЯ ТОРМОЖЕНИЯ СОСУДИСТЫХ МЕХАНИЗМОВ СПАЗМА АРТЕРИОЛ СЛЕДУЕТ ПРИМЕНИТЬ:

- 1) **седуксен**
- 2) атропин
- 3) папаверин
- 4) анальгин
- 5) супрастин

22 ПРИ ПРОВЕДЕНИИ ПРЕМЕДИКАЦИИ ДЛЯ УМЕНЬШЕНИЯ БОЛЕВОГО СИНДРОМА ПРИ ВОСПАЛЕНИИ ПРИМЕНЯЮТ:

- 1) транквилизаторы
- 2) спазмолитики
- 3) **ненаркотические анальгетики**
- 4) антигистаминные препараты
- 5) антибиотики

23 ДЛЯ КУПИРОВАНИЯ (ТОРМОЖЕНИЯ) АЛЛЕРГИЧЕСКИХ РЕАКЦИЙ ПРИ ПРОВЕДЕНИИ ПРЕМЕДИКАЦИИ ПРИМЕНЯЮТ:

- 1) транквилизаторы
- 2) спазмолитики
- 3) ненаркотические анальгетики
- 4) **антигистаминные препараты**
- 5) антибиотики

24 МЕСТНОЕ ОСЛОЖНЕНИЕ ПОСЛЕ ПРОВЕДЕНИЯ ПРОВОДНИКОВОГО ОБЕЗБОЛИВАНИЯ

- 1) **неврит**
- 2) невралгия
- 3) вазопатия
- 4) альвеолит
- 5) остеомиелит

25. ИНСТРУМЕНТ ДЛЯ УДАЛЕНИЯ ТРЕТЬИХ МОЛЯРОВ ВЕРХНЕЙ ЧЕЛЮСТИ:

- 1) прямые щипцы
- 2) прямой элеватор
- 3) S-образные щипцы с шипом
- 4) **штыковидные щипцы**

- 5) штыковидный элеватор

26. ШИПЦЫ ДЛЯ УДАЛЕНИЯ КОРНЕЙ РЕЗЦОВ ВЕРХНЕЙ ЧЕЛЮСТИ:

- 1) клювовидные
- 2) **штыковидные**
- 3) S-образные сходящиеся
- 4) S-образные с шипом справа
- 5) S-образные несходящиеся

27. ОСНОВНЫМИ КРИТЕРИЯМИ ДЛЯ ОКАЗАНИЯ СТОМАТОЛОГИЧЕСКОЙ ХИРУРГИЧЕСКОЙ ПОМОЩИ ЛИЦАМ С СОПУТСТВУЮЩИМИ ЗАБОЛЕВАНИЯМИ В УСЛОВИЯХ ПОЛИКЛИНИКИ ЯВЛЯЮТСЯ:

- 1) **выбор обезболивания**
- 2) пол
- 3) время суток
- 4) опыт врача
- 5) стоимость лечения

28. ПРОВЕДИТЕ ПРЕДОПЕРАЦИОННУЮ МЕДИКАМЕНТОЗНУЮ ПОДГОТОВКУ ЛИЦАМ ПОЖИЛОГО ВОЗРАСТА ПРИ УДАЛЕНИИ ЗУБОВ ПО ЭКСТРЕННЫМ ПОКАЗАНИЯМ:

- 1) морфиноподобные препараты
- 2) снотворные
- 3) **седативные**
- 4) нейролептики
- 5) наркотические анальгетики

29. ПРИ КАКИХ СОПУТСТВУЮЩИХ ЗАБОЛЕВАНИЯХ УДАЛЕНИЕ ЗУБОВ ПРОВОДИТСЯ ТОЛЬКО В УСЛОВИЯХ СТАЦИОНАРА:

- 1) тиреотоксикоз
- 2) аллергическая реакция на сульфаниламиды
- 3) хронический гепатит
- 4) **гемофилия, тромбозы**
- 5) сахарный диабет в стадии компенсации

30. КАКИЕ ИЗ СОПУТСТВУЮЩИХ ЗАБОЛЕВАНИЙ ЯВЛЯЮТСЯ ОТНОСИТЕЛЬНЫМ ПРОТИВОПОКАЗАНИЕМ К УДАЛЕНИЮ ЗУБОВ:

- 1) хронический гастрит
- 2) **острый септический эндокардит**
- 3) хронический панкреатит
- 4) хронический тонзилит
- 5) постинфарктное состояние (8 месяцев)

31. БОЛЬНЫМ С НАРУШЕНИЕМ ФУНКЦИИ ПЕЧЕНИ КАКОЙ АНЕСТЕТИК ЛУЧШЕ ИСПОЛЬЗОВАТЬ:

- 1) **1% р-р тримекаина**
- 2) 2% р-р новокаина
- 3) 2% р-р лидокаина
- 4) 2% р-р новокаина + 0,1% р-р адреналина
- 5) 40% р-р глюкозы

32. ПРИ КАКИХ СОПУТСТВУЮЩИХ ЗАБОЛЕВАНИЯХ УДАЛЕНИЕ ЗУБОВ ПРОВОДИТСЯ ТОЛЬКО В УСЛОВИЯХ СТАЦИОНАРА:

- 1) тиреотоксикоз
- 2) аллергическая реакция на сульфаниламиды
- 3) хронический гепатит
- 4) сахарный диабет в стадии компенсации
- 5) **инфаркт в анамнезе 2 месяца назад**

33. ВОЗМОЖНОЕ ОСЛОЖНЕНИЕ ВО ВРЕМЯ ОПЕРАЦИИ УДАЛЕНИЯ МОЛЯРОВ ВЕРХНЕЙ ЧЕЛЮСТИ:

- 1) паротит
- 2) **отлом бугра верхней челюсти**
- 3) невралгия тройничного нерва
- 4) анкилоз височно-нижнечелюстного сустава
- 5) артрит височно-нижнечелюстного сустава

34. ВОЗМОЖНОЕ ОСЛОЖНЕНИЕ ВО ВРЕМЯ ОПЕРАЦИИ УДАЛЕНИЯ 3-ГО МОЛЯРА НИЖНЕЙ ЧЕЛЮСТИ:

- 1) синусит
- 2) периостит
- 3) альвеолит
- 4) остеомиелит
- 5) **перелом нижней челюсти**

35. ПРИ ЛЕЧЕНИИ ОСТРОГО ОСТЕОМИЕЛИТА ЧЕЛЮСТИ НЕОБХОДИМО ПРОВОДИТЬ:

- 1) **периостотомию с двух сторон альвеолярного отростка**
- 2) периостотомию с одной стороны альвеолярного отростка
- 3) секвестрэктомию
- 4) резекцию верхушки корня причинного зуба
- 5) цистэктомию

36. НЕЙРОТРОФИЧЕСКИЙ МЕХАНИЗМ ВОЗНИКНОВЕНИЯ ОДОНТОГЕННОГО ОСТЕОМИЕЛИТА ХАРАКТЕРИЗУЕТСЯ:

- 1) **длительным рефлекторным спазмом сосудов с нарушением кровообращения**
- 2) акупоркой сосудов микробным эмболом
- 3) сенсibilизацией организма и возникновением асептического воспаления
- 4) токсическим повреждением нижнего альвеолярного нерва
- 5) септицемией

37. ОЧАГИ ГНОЙНОЙ ИНФИЛЬТРАЦИИ И ГНОЙНОЕ РАСПЛАВЛЕНИЕ КОСТНОГО МОЗГА НАБЛЮДАЮТСЯ ПРИ ОСТЕОМИЕЛИТЕ:

- 1) **в острой стадий**
- 2) в подострой стадии
- 3) хроническом с преобладанием деструктивных процессов
- 4) хроническом с преобладанием продуктивных, гиперпластических процессов
- 5) после секвестрэктомии

38. СЕКВЕСТРЭКТОМИЯ ПРИ ХРОНИЧЕСКОМ ОСТЕОМИЕЛИТЕ ПОКАЗАНА В ПЕРИОД:

- 1) физиолечения
- 2) формирования секвестра
- 3) **сформировавшегося секвестра**
- 4) антибактериальной терапии
- 5) реабилитации

39. ОТДАЛЕННЫМ МЕСТНЫМ ОСЛОЖНЕНИЕМ ХРОНИЧЕСКОГО ОДОНТОГЕННОГО ОСТЕОМИЕЛИТА ЧЕЛЮСТИ БЫВАЕТ:

- 1) диплопия
- 2) ксеростомия
- 3) **деформация челюсти**
- 4) паралич лицевого нерва
- 5) выворот губ

40. МЕСТНЫМ ОСЛОЖНЕНИЕМ ХРОНИЧЕСКОГО ОДОНТОГЕННОГО ОСТЕОМИЕЛИТА ЧЕЛЮСТИ БЫВАЕТ:

- 1) диплопия
- 2) ксеростомия
- 3) **патологический перелом**
- 4) паралич лицевого нерва
- 5) выворот губ

41 ПРИЧИНОЙ РАЗВИТИЯ ТРАВМАТИЧЕСКОГО ОСТЕОМИЕЛИТА ЧЕЛЮСТЕЙ ЯВЛЯЕТСЯ:

- 1) возраст больного
- 2) острый лимфаденит
- 3) травма плохо изготовленным протезом
- 4) **зуб или корень зуба в линии перелома**
- 5) **сила и направление повреждающего фактора**

42 ПРИ ОСТРОМ ГАЙМОРИТЕ КАКАЯ ЧАСТЬ ЛИЦА ЧАЩЕ ВСЕГО ПРИПУХАЕТ:

- 1) нижнее веко
- 2) **подглазничная область**
- 3) щечная область
- 4) скуловая область
- 5) поднижнечелюстная

43 ПРИ ИЗУЧЕНИИ РЕНТГЕНОГРАММ СЛЕДУЕТ ПРОВОДИТЬ СРАВНЕНИЕ ПНЕВМАТИЗАЦИИ ВЕРХНЕЧЕЛЮСТНЫХ ПАЗУХ С:

- 1) **лобными пазухами**
- 2) решетчатым лабиринтом
- 3) орбитами
- 4) носовой полостью
- 5) полостью рта

44. ВЕРХНЕЧЕЛЮСТНАЯ ПАЗУХА СООБЩАЕТСЯ С ПОЛОСТЬЮ НОСА ЧЕРЕЗ СОУСТЬЕ, РАСПОЛОЖЕННОЕ В НОСОВОМ ХОДУ:

- 1) верхнем
- 2) **среднем**
- 3) нижнем
- 4) левым

правы

45. НЕВРИТ-ЭТО:

1) интенсивная боль по ходу нерва с гипер- или гипоестезией в зоне его иннервации;

2) повреждение нерва с выпадением функции в зоне иннервации

3) аллергическая реакция на анестетик

4) хроническое заболевание

5) реакция сосудов на введение анестетика

46. НЕВРАЛГИЯ ХАРАКТЕРИЗУЕТСЯ:

1) интенсивной болью по ходу нерва с гипер- или гипоестезией в зоне его иннервации

2) повреждением нерва с выпадением функции в зоне иннервации.

3) отсутствием симптомов

4) повышением температуры, ознобом

5) «крапивницей»

47. БОЛИ ПРИ НЕВРАЛГИИ I ВЕТВИ ТРОЙНИЧНОГО НЕРВА РАСПРОСТРАНЯЮТСЯ

1. в нижней трети лица

2. в средней трети лица

3. по всему лицу

4. в верхней трети лица +

5. в затылочной области

48. БОЛИ ПРИ НЕВРАЛГИИ II ВЕТВИ ТРОЙНИЧНОГО НЕРВА РАСПРОСТРАНЯЮТСЯ

1. в нижней трети лица

2. в средней трети лица +

3. по всему лицу

4. в верхней трети лица

5. в затылочной области

49. БОЛИ ПРИ НЕВРАЛГИИ III ВЕТВИ ТРОЙНИЧНОГО НЕРВА РАСПРОСТРАНЯЮТСЯ

1. в нижней трети лица +

2. в средней трети лица

3. по всему лицу

4. в затылочной области

5. в верхней трети лица

50. ОСТРЫЙ АРТРИТ ВНЧС НЕОБХОДИМО ДИФФЕРЕНЦИРОВАТЬ С

1. острым отитом +

2. острым гайморитом

3. околоушным гипергидрозом

4. переломом верхней челюсти

5. флегмоной поднижнечелюстной области

51. ДИАГНОЗ АРТРИТА ВНЧС СТАВЯТ НА ОСНОВАНИИ

1. данных клинического анализа крови

2. ЭОД

3. кожных проб
4. клинико-рентгенологического исследования +
5. данных синциаграфии

52. ЛЕЧЕНИЕ КОНТРАКТУР НИЖНЕЙ ЧЕЛЮСТИ

1. комплексное +
2. хирургическое
3. консервативное
4. физиотерапевтическое
5. гомеопатическое

53. ДЕФОРМАЦИЯ КОСТНЫХ СУСТАВНЫХ ЭЛЕМЕНТОВ ВНЧС НА РЕНТГЕНОГРАММЕ ЯВЛЯЕТСЯ ДИАГНОСТИЧЕСКИМ ПРИЗНАКОМ

1. острого неспецифического артрита
2. синдрома болевой дисфункции
3. вывиха ВНЧС
4. остеоартроза +
5. калькулезного сиалоаденита

54. К ВНУТРИСУСТАВНОМУ ДИСКУ И КАПСУЛЕ ВНЧС ПРИКРЕПЛЯЕТСЯ

1. жевательная мышца
2. глубокие слои височной мышцы
3. латеральная крыловидная мышца +
4. медиальная крыловидная мышца
5. двубрюшная мышца

55. Остеоинтеграция – это

1. Прямая структурная и функциональная связь между высокодифференцированной живой костью и поверхностью опорного имплантата, выявляемая на уровне световой микроскопии. +
2. Реакция организма на внедрение инородного тела, состоит в формировании фиброзной капсулы вокруг него.
3. Процесс образования соединительной ткани на поверхности имплантата.
4. Реакция кости на инородное тело, которое инкапсулируется посредством костного рубца.
5. Снижение общего объема костной ткани.

56. К биоинертным материалам относятся:

1. Нержавеющая сталь.
2. Хромокобальтовые сплавы.
3. Титан, цирконий. +
4. Гидроксиапатит.
5. Серебряно-палладиевые сплавы.

57. К биотолерантным материалам относятся:

1. Нержавеющая сталь. +
2. Титан и его сплавы.
3. Цирконий.
4. Тантал.
5. Трикальцийфосфат.

58. К местному противопоказанию для проведения дентальной имплантации относится:

1. Локализованный пародонтит.
 2. Множественный кариес.
 3. Патологическая стираемость твердых тканей зубов со снижением высоты прикуса.
- +
4. Отсутствие одного зуба.
 5. Полная адентия.

59. Контактный остеогенез – это

1. Процесс регенерации костной ткани вокруг имплантата.
 2. Процесс регенерации костной ткани непосредственно на поверхности имплантата.
- +
3. Восстановление участков кости после травмы.
 4. Неадекватная минерализация органического костного матрикса при сохраняющейся в норме скелетной массе.
 5. Снижение функциональной нагрузки на костную ткань.

60. Препарирование ложа под винтовые или цилиндрические имплантаты следует производить специально предназначенными для этого сверлами со следующей скоростью вращения, об/мин:

1. 200-300.
2. 500-800.
3. 1000-1500. +
4. 3000-5000.
5. 30000- 35000.

61. Чем определяется усилие затягивание винта, фиксирующего супраструктуру к имплантату?

1. Тактильными ощущениями врача.
2. Степенью подвижности супраструктуры.
3. Инструкциями по применению элементов системы имплантатов. +
4. Показаниями динамометрического ключа.
5. Приблизительно 30-40 дин/см.

62. О чем свидетельствует эффект «проваливания» при формировании ложа имплантата на верхней челюсти?

1. О перфорации верхнечелюстной пазухи.
2. О перфорации полости носа.
3. О перфорации поднутрения стенки альвеолярного отростка.
4. О выходе инструмента за пределы костной ткани. +
5. О переломе бора.

63. Что может привести к парестезии нижней губы после имплантации на нижней челюсти?

1. Травма нижнего луночкового нерва при формировании ложа для имплантата.
2. Сдавление нервного ствола установленным имплантатом.
3. Инъекционной травмой нервного ствола.
4. Травмой подбородочного нерва крючком при работе ассистента.
5. Все перечисленные факторы. +

64. Аллогенный материал это –

1. Специально обработанная трупная кость. +
2. Остеопластический материал синтетического происхождения.
3. Материал животного происхождения.
4. Субстрат для изготовления имплантатов.
5. Тонкая прослойка соединительной ткани на границе имплантата и костного ложа.

65. Ксеногенный материал это -

1. Специально обработанная трупная кость.
2. Остеопластический материал синтетического происхождения.
3. Материал животного происхождения. +
4. Субстрат для изготовления имплантатов.
5. Тонкая прослойка соединительной ткани на границе имплантата и костного ложа.

66. Аллопластический материал это -:

1. Специально обработанная трупная кость.
2. Остеопластический материал синтетического происхождения. +
3. Материал животного происхождения.
4. Субстрат для изготовления имплантатов.
5. Тонкая прослойка соединительной ткани на границе имплантата и костного ложа.

67. Основоположником и разработчиком имплантатов пластиночной конструкции считается:

1. Карл Миш.
2. Чарльз Бабуш.
3. Марсель Миргазизов.
4. Пер-Ингвар Бранемарк.
5. Леонард Линков. +

68. Направленная тканевая регенерация - это:

1. Создание оптимальных условий для роста и созревания (развития) органотипичной костной ткани в области костных дефектов с применением мембранной техники. +
2. Комбинирование остеоиндуктивных и остеоиндуктивных материалов с целью оптимизации репаративных процессов в области костных дефектов.
3. Использование титановой сетки для избирательного прорастания костной ткани в полость дефекта.
4. Изоляция дефекта от окружающих его структур бедной тромбоцитарной плазмой.
5. Применение свободного соединительнотканного трансплантата в комбинации с костной стружкой.

69. Допустимой скоростью резорбции костной ткани вокруг винтового имплантата в каждый последующий год после первого года функционирования является

1. 3 мм.
2. 1 мм.
3. 0,2 мм. +
4. 0,5 мм.
5. 0,05 мм.

70. Минимальным расстоянием до стенки нижнечелюстного канала при постановке дентальных имплантатов в боковых отделах нижней челюсти является:

1. 2 мм. +
2. 4 мм.

3. 0,5 мм.
4. 1 мм.
5. 3 мм.

71. Что такое абатмент?

1. Супраструктура. +
2. Переходный модуль.
3. Аналог имплантата.
4. Фиксирующий винт.
5. Слепочный колпачок.

72. Для изготовления зубного протеза на имплантатах практикуется снятие оттисков:

1. 2-х этапной техникой базисным и коррегирующим слоем.
2. Гипсом с индивидуальной жесткой ложкой.
3. Альгинатной слепочной массой стандартной жесткой ложкой.
4. Индивидуальной жесткой ложкой силиконовой массой открытым или закрытым способом. +
5. Стандартной жесткой ложкой силиконовой массой закрытым способом.

73. Согласно определению Европейской федерации пародонтологов, периимплантит – это

1. Прогрессирующая резорбция окружающей имплантат костной ткани, вызванная и сопровождающаяся воспалительным процессом в мягких тканях окружающих имплантат. +
2. Воспалительный процесс в мягких тканях окружающих имплантат.
3. Очаговый остеомиелит, развивающийся в окружающей имплантат костной ткани.
4. Образование грануляционной ткани между костью и поверхностью имплантата.
5. Потеря остеоинтеграции и отторжение имплантата.

74. Выбор варианта проведения синус-лифтинга проводится на основании:

1. Количества отсутствующих зубов.
2. Вида имплантатов.
3. Имеющегося уровня костной ткани. +
4. Желания врача и пациента.

75. Высокую биосовместимость титана связывают

- 1) с высокой коррозионной устойчивостью
- 2) с высоким диэлектрическим постоянством
- 3) с относительной чистотой поверхности
- 4) с кристаллической структурой
- 5) все вышеперечисленное

76. К осложнениям имплантации относятся

- 1) перфорация дна верхнечелюстного синуса
- 2) обнажение имплантата
- 3) образование свищей
- 4) расхождение швов
- 5) все вышеперечисленное

77. Факторами, определяющими успех имплантации, являются

- 1) биосовместимость материала
- 2) структура поверхности

- 3) состояние ложа имплантата
- 4) техника операции
- 5) все вышеперечисленное

78. Осложнениями, вызываемыми неправильной протезной конструкцией с опорой на имплантаты, являются

- 1) перегрузка имплантата
- 2) перелом имплантата
- 3) перегрузка опорных зубов
- 4) атрофия костной ткани
- 5) все вышеперечисленное

79. Наиболее широко используются в клинике

- 1) внутрикостные винтовые имплантаты
- 2) внутрикостные пластиночные и винтовые имплантаты
- 3) внутрислизистые имплантаты
- 4) субпериостальные имплантаты
- 5) эндодонто-эндоссальные имплантаты

80. Какие шины применяют при лечении переломов челюстей:

- 1) **гнутые из алюминиевой проволоки;**
- 2) шины из быстротвердеющих пластмасс;
- 3) **стандартные шины назубные ленточные;**
- 4) сочетание проволочных шин с быстро твердеющими пластмассовыми;
- 5) шина Ванкевич.

81. Тактика врача в отношении зубов вклиненных в щель перелома, когда они препятствуют вправлению отломков:

- а) консервативное лечение;
- б) шинирование самотвердеющей пластмассой;
- в) лечение с применением антибиотиков;
- г) **удаление;**
- д) перемещение с помощью репонирующего аппарата.

83. Повреждения ЧЛЮ по механизму ранения делятся на:

- а) неогнестрельные и огнестрельные;
- б) одиночные и множественные;
- в) проникающие и непроникающие в полости ЧЛЮ;
- г) комбинированные;
- д) **изолированные и сочетанные.**

84. . Этиологическим фактором в развитии злокачественных опухолей слизистой оболочки полости рта является:

- 1) гипертсаливация
- 2) частичная адентия
- 3) массивные зубные отложения
- 4) **хроническая травма слизистой оболочки**
- 5) заболевания желудочно-кишечного тракта

85. При подозрении на злокачественную опухоль челюстно-лицевой области больного необходимо направить к:

- 1) **районному онкологу**

- 2) специалисту-радиологу
- 3) участковому терапевту
- 4) хирургу общего профиля
- 5) хирургу-стоматологу

86. К дополнительным методам исследования для уточнения диагноза «злокачественное новообразование челюстно-лицевой области» относится:

- 1) физикальный
- 2) биохимический
- 3) **цитологический**
- 4) иммунологический
- 5) биометрический

87. Под онкологической настороженностью понимают знание:

- 1) **ранних симптомов заболевания**
- 2) препаратов для лечения
- 3) профессиональных вредностей
- 4) допустимых доз лучевой терапии

88. Под онкологической настороженностью понимают знание:

- 1) **ранних симптомов заболевания**
- 2) препаратов для лечения
- 3) профессиональных вредностей
- 4) допустимых доз лучевой терапии
- 5) расположения онкологических служб

89. К истинным опухолям из фиброзной ткани относят:

- 1) эпулис
- 2) **твердую фиброму**
- 3) фиброматоз десен

90. К истинным опухолям из фиброзной ткани относят:

- 1) эпулис
- 2) **мягкую фиброму**
- 3) фиброматоз десен

91. Основным методом лечения фибром является:

- 1) химиотерапия
- 2) лучевая терапия
- 3) комбинированное лечение
- 4) **иссечение в пределах здоровых тканей**

92. Фиброматоз относится

- 1) к истинным опухолям
- 2) **к опухолеподобным образованиям**

93. Основным методом лечения фиброматоза является:

- 1) химиотерапия
- 2) лучевая терапия
- 3) комбинированное лечение
- 4) **иссечение образования вместе с надкостницей**

94. Симптомами саркомы верхней челюсти является

- **сукровичное выделение из носа экзофтальм**
- сухости во рту, приступообразные острые боли, затруднение глотания
- гиперсаливация, ознобы, муфтообразный инфильтрат челюсти
- парез ветвей лицевого нерва

95. Ранними симптомами периферических сарком челюстей являются

- **деформация челюсти, подвижности зубов**
- сухость во рту, приступообразные острые боли, затруднение глотания
- гиперсаливация, ознобы, муфтообразный инфильтрат

96. Основным методом лечения сарком челюстно-лицевой области является

- химиотерапия
- **хирургический**
- лучевая терапия

97. Фиброматоз относится

- к истинным опухолям
- **к опухолеподобным образованиям**

98. Фиброматоз развивается в результате

- вредных привычек
- нарушения эмбриогенеза
- **хронического механического раздражения**

99. Фиброзная дисплазия-это

- костная опухоль
- **мягкотканная опухоль**
- истинная одонтогенная опухоль
- опухолеподобное образование кости

100. Основным методом лечения фиброматоза десен

- химиотерапия
- лучевая терапия
- комбинированное
- **иссечение новообразования вместе с надкостницей**

101. Одонтома относится к группе

- воспалительных заболеваний
- опухолеподобных образований
- **пороков развития зубных тканей**
- злокачественных одонтогенных опухолей

102. Гистологическое строение сложной одонтомы характеризуется

- отдельными зубоподобными структурами
- пролиферирующим одонтогенным эпителием
- разной степени минерализованной цементоподобной тканью
- **обезызвщенными зубными тканями, расположенными хаотично образующими единый конгломерат**

103. Рентгенологическая картина сложной и составной одонтомы характеризуется

- отсутствием костных изменений в области одонтомы
- **ограниченной гомогенной тенью плотности коронки зуба**
- резорбцией кортикальной пластинки на всем протяжении челюсти
- очаговой деструкцией губчатого вещества на всем протяжении челюсти

104. Основным методом лечения сложной и составной одонтом является

- химиотерапия
- комбинированное
- **блок-резекция челюсти**
- выскабливание опухоли
- удаление новообразования

105. Окончательный диагноз «мягкая одонтома» ставится на основании данных

- опроса
- анализов крови
- **гистологии**
- клинико-рентгенологического исследования

106. Мягкая одонтома склонна к озлокачествлению и перерождению

- в остеосаркому
- в лимфосаркому
- в рак слизистой дна полости рта
- **в амелобластическую фибросаркому**

107. Амелобластома относится к группе

- предраков
- воспалительных заболеваний
- **злокачественных одонтогенных опухолей**
- доброкачественных одонтогенных опухолей

108. Окончательный диагноз «амелобластома» ставится на основании данных

- опроса
- анализа крови
- **гистологии**
- клинико-рентгенологического исследования

109. Основным методом лечения амелобластомы является

- цистэктомия
- химиотерапия
- лучевая терапия
- **резекция челюсти**

110. Гигантоклеточная опухоль относится к группе

- опухолеподобных образований
- злокачественных одонтогенных опухолей
- злокачественных одонтогенных опухолей
- **доброкачественных одонтогенных опухолей**
- истинных опухолей

111. Синоним гигантоклеточной опухоли

- **цилиндрома**
- остеосаркома
- **остеокластома**
- ретенционная киста

112. Рентгенологическая картина гигантоклеточной опухоли характеризуется разновидностями

- полиморфной, мономорфной
- ячеистой, кистозной, литической
- субпериостальной, периапикальной
- пролиферативной, костеобразующей

113. Основным методом лечения гигантоклеточной опухоли является

- криодеструкция
- выскабливание
- **удаление опухоли в пределах здоровых тканей**

114. ПЛАСТИКУ ВСТРЕЧНЫМИ ТРЕУГОЛЬНЫМИ ЛОСКУТАМИ ПО ЛИМБЕРГУ ИСПОЛЬЗУЮТ ПРИ

1. короткой уздечке языка +
2. линейных звездчатых рубцах
3. обширных дефектах костей лица
4. обширных дефектах мягких тканей
5. дефект концевого отдела носа

115. ПРИ ВЫКРАИВАНИИ ЛОСКУТА НА НОЖКЕ СООТНОШЕНИЕ ЕГО ШИРИНЫ К ДЛИНЕ ДОЛЖНО БЫТЬ

1. 1:3 +
2. 1:4
3. 31:5
4. 1:8
5. 2:3

116. ТОЛЩИНА ПОЛНОСЛОЙНОГО СВОБОДНОГО КОЖНОГО ЛОСКУТА СОСТАВЛЯЕТ

1. 0.2-0.4мм
2. 0.5-0.6мм
3. 0.6-0.7мм
4. 0.8-1мм +
5. 1-1.5мм

117. ПОКАЗАНИЕМ ДЛЯ ПРОВЕДЕНИЯ ПЕРВИЧНОЙ КОСТНОЙ ПЛАСТИКИ ЯВЛЯЕТСЯ ДЕФЕКТ ЧЕЛЮСТИ ПОСЛЕ

1. периостита
2. секвестрэктомии
3. постлучевой некрэктомии
4. склерозирующей терапии
5. удаления доброкачественных опухолей +

118. АНАТОМИЧЕСКИЕ НАРУШЕНИЯ ВЕРХНЕЙ ЧЕЛЮСТИ ПРИ ВЕРХНЕЙ РЕТРОГНАТИИ

1. недоразвитие
2. смещение кзади +
3. чрезмерное развитие
4. несимметричная деформация
5. сагиттальный сдвиг

119: ПРИЧИНОЙ РЕЦИДИВА РАДИКУЛЯРНОЙ КИСТЫ ЧЕЛЮСТИ ПОСЛЕ ЦИСТОТОМИИ ЯВЛЯЕТСЯ

1. послеоперационное воспаление раны
 2. длительность существования кисты
 3. гематома
 - +4. раннее закрытие трепанационного отверстия
- не полностью удаленная оболочка кисты

120: ИНСТРУМЕНТ ДЛЯ УДАЛЕНИЯ ТРЕТЬЕГО МОЛЯРА НИЖНЕЙ ЧЕЛЮСТИ

1. S-образные сходящиеся щипцы
- 2 + элеватор Леклюза
- 3 S-образные несходящиеся щипцы
- 4 клювовидные щипцы с шипом
- 5 прямые щипцы

121 ПРИЧИНОЙ РАЗВИТИЯ ОСТРОГО ОДОНТОГЕННОГО ОСТЕОМИЕЛИТА ЧЕЛЮСТЕЙ ЯВЛЯЕТСЯ

- 1 острый лимфаденит
- 2 + снижение реактивности организма
- 3 перелом челюсти
- 4 острый паротит
- 5 травма плохо изготовленным протезом

122 ОТДАЛЕННЫМ ОСЛОЖНЕНИЕМ ПОСЛЕ УДАЛЕНИЯ ТРЕТЬЕГО МОЛЯРА ЯВЛЯЕТСЯ

- 1 макрогнатия нижней челюсти
- 2 перелом нижней челюсти
- 3 диплопия
- 4 парез лицевого нерва
- 5 + альвеолит

123 АКТИНОМИКОЗ ЯВЛЯЕТСЯ

- 1 пороком развития
- 2 + специфическим воспалительным заболеванием
- 3 дистрофическим процессом
- 4 опухолеподобным процессом
- 5 **околоушной слюнной железой, языком, ротоглоткой, носоглоткой, средним ухом, околоушными железами и слюнными железами лица.**

124 ОТДЕЛЫ ЧЕЛЮСТЕЙ, ГДЕ ПОКАЗАНО ПРОВЕДЕНИЕ ВНУТРИКОСТНОЙ ИМПЛАНТАЦИИ

- 1 только альвеолярные отростки
- 2 только фронтальный отдел верхней челюсти
- 3 + все отделы челюстей, в которых можно разместить имплантаты без риска повреждения
- 4 5 4 определенных анатомических структур
- 5 исключительно фронтальный отдел нижней челюсти
- 6 исключительно дистальный участок нижней челюсти

125 ПРИ ПЕРФОРАЦИИ ДНА ВЕРХНЕЧЕЛЮСТНОЙ ПАЗУХИ ПОСЛЕ УДАЛЕНИЯ ЗУБА И ОТСУТСТВИИ В НЕЙ ВОСПАЛИТЕЛЬНЫХ ЯВЛЕНИЙ НЕОБХОДИМО

- 1 закрыть перфорационное отверстие лоскутом со щеки
- 2 динамическое наблюдение
- 3 + укрыть лунку йодоформным тампоном
- 4 промыть пазуху антисептиком
- 5 провести верхнечелюстную синусотомию

126 ОБЩЕСОМАТИЧЕСКИМ ОСЛОЖНЕНИЕМ ФУРУНКУЛА ЛИЦА ЯВЛЯЕТСЯ

- 1 + сепсис
- 2 верхнечелюстной синусит
- 3 рожистое воспаление
- 4 диплопия
- 5 гипертонический криз

127 Болезненность при глотании появляется у больных с флегмоной в области:

- 1) височной,
- 2) скуловой,
- 3) щечной,
- 4) околоушно-жевательной,
- 5) окологлоточного пространства.

Правильный ответ: 5

128. Выраженное затруднение при открывании рта появляется у больных с флегмоной в области:

- 1) скуловой,
- 2) поднижнечелюстной,
- 3) подглазничной,
- 4) щечной области,
- 5) околоушно-жевательной.

Правильный ответ: 5

129. Одним из осложнений флегмоны глазницы может быть:

- 1) ксерофтальмия,
- 2) выворот век,
- 3) потеря зрения,
- 4) парез лицевого нерва.

Правильный ответ: 3

130. Серьезным осложнением флегмон верхних отделов лица является:

- 1) паротит,
- 2) медиастинит,
- 3) парез лицевого нерва,
- 4) гематома мягких тканей,
- 5) тромбоз кавернозного синуса головного мозга.

Правильный ответ: 5

131. Первичный очаг гнойного воспаления, перерастающий в флегмону дна полости рта, локализуется в:

- 1) щечной области,
- 2) подвисочной ямке,
- 3) жевательной мышце,
- 4) околоушной слюнной железе,

5) поднижнечелюстной области.

Правильный ответ: 5

132. Разрез при вскрытии флегмоны дна полости рта производят в:

- 1) в подбородочной области,
- 2) окаймляющем угол нижней челюсти,
- 3) слизистой оболочке по крыловидно-нижнечелюстной складке,
- 4) в поднижнечелюстной области вдоль края нижней челюсти,
- 5) параллельно краю нижней челюсти дугообразной формы от угла до угла.

Правильный ответ: 5

133. Выполняя разрез при вскрытии флегмоны дна полости рта можно повредить:

- 1) язык,
- 2) скуловую ветвь nervus facialis,
- 3) корень языка,
- 4) околоушную слюнную железу,
- 5) поднижнечелюстную слюнную железу.

Правильный ответ: 5

134. Разрез при флегмоне дна полости рта достаточен, если он сделан:

- 1) в области флюктуации,
- 2) в проекции корня языка,
- 3) по границе гиперемии кожи,
- 4) на протяжении инфильтрата,
- 5) в месте наибольшей болезненности.

Правильный ответ: 4

135. При неблагоприятном течении флегмоны подподбородочной области инфекция распространяется в:

- 1) средостение,
- 2) околоушножевательную область,
- 3) околоушную слюнную железу,
- 4) подглазничную область,
- 5) щечную область.

Правильный ответ: 1

136. При неблагоприятном течении абсцесса челюстно-язычного желобка инфекция распространяется в:

- 1) околоушно-жевательную область,
- 2) щечную область,
- 3) крыловидно-небное венозное сплетение,
- 4) венозные синусы головного мозга,
- 5) крыловидно-нижнечелюстное пространство.

Правильный ответ: 5

137. Причиной развития флегмоны крыловидно-нижнечелюстного пространства является воспалительный процесс в области:

- 1) верхней губы,
- 2) третьих моляров,
- 3) зубов верхней челюсти,
- 4) лимфатических узлов щечной области,
- 5) периоста с небной стороны.

Правильный ответ: 2

138. Типичным клиническим признаком флегмоны крыловидно-нижне-челюстного пространства является:

- 1) диплопия,
- 2) отек и гиперемия кожи щечных областей,
- 3) боль при глотании и открывании рта,
- 4) затрудненное открывание рта,
- 5) инфильтрат мягких тканей подподбородочной области.

Правильный ответ: 3

139. Типичным клиническим признаком флегмоны околоушно-жевательной области является:

- 1) отек верхнего века,
- 2) отек крыловидно-нижнечелюстной складки,
- 3) отек и гиперемия кожи щечной области,
- 4) гиперемия кожи в области нижней губы,
- 5) инфильтрат и гиперемия кожи околоушно-жевательной области.

Правильный ответ: 5

140. Флегмону околоушно-жевательной области необходимо дифференцировать от:

- 1) ангины Людвига,
- 2) карбункула нижней губы,
- 3) абсцедирующего паротита,
- 4) флегмоны височной области,
- 5) обострения хронического верхнечелюстного синусита.

Правильный ответ: 3

141. Типичным клиническим признаком флегмоны подвисочной ямки является:

- 1) симптом "песочных часов",
- 2) отек губо-щечной складки,
- 3) отек и гиперемия кожи в подглазничной области,
- 4) гиперемия кожи в области нижней губы,
- 5) инфильтрат мягких тканей в поднижнечелюстной области.

Правильный ответ: 1

142. Какая киста челюсти относится к одонтогенной?

- 1) носонебная;
- 2) глобуломаксиллярная;
- 3) носоальвеолярная;
- 4) радикулярная

Правильный ответ: 4

143. Типичным клиническим признаком абсцесса и флегмоны языка является:

- 1) асимметрия лица,
- 2) затрудненное открывание рта,
- 3) отек крыловидно-нижнечелюстной складки,
- 4) боль при глотании и движении языка,
- 5) отек и гиперемия кожи в щечных областях.

Правильный ответ: 4

144. Типичный разрез при вскрытии флегмоны языка производят:

- 1) дугообразно вдоль угла нижней челюсти,

- 2) в подподбородочной области по средней линии,
- 3) по крыловидно-нижнечелюстной складке,
- 4) в поднижнечелюстной области вдоль края нижней челюсти,
- 5) параллельно краю нижней челюсти дугообразной формы от угла до угла.

Правильный ответ: 2

145. При вскрытии флегмоны языка можно повредить:

- 1) лицевой нерв,
- 2) лицевую артерию,
- 3) щитовидную железу,
- 4) подъязычную слюнную железу,
- 5) артерии и вены языка.

Правильный ответ: 5

146. Местными признаками острого одонтогенного остеомиелита нижней челюсти являются:

- 1) подвижность всех зубов на челюсти,
- 2) воспалительный инфильтрат на поверхности челюсти без четких границ, положительный симптом нагрузки,
- 3) муфтообразный, без четких границ воспалительный инфильтрат, положительный симптом Венсана, подвижность зубов,
- 4) воспалительный инфильтрат на одной поверхности челюсти с четкими границами, отрицательный симптом Венсана.

Правильный ответ: 3

147. Лечение больных хроническим одонтогенным остеомиелитом челюсти при сформировавшемся секвестре заключается в:

- 1) секвестрэктомии,
- 2) санации полости рта,
- 3) антибактериальной терапии,
- 4) периостотомии в области причинного зуба,
- 5) антибактериальной терапии, секвестрэктомии,

Правильный ответ: 1

148. Оперативное лечение больного с травматическим остеомиелитом челюсти заключается в:

- 1) удалении секвестров,
- 2) ревизии костной раны,
- 3) репозиции и фиксации отломков,
- 4) ревизии костной раны, удалении секвестров,
- 5) ревизии костной раны, удалении секвестров, репозиции и фиксации отломков.

Правильный ответ: 5

149. При перфорации дна верхнечелюстной пазухи после удаления зуба и наличии в ней воспалительных явлений необходимо:

- 1) провести синусотомию,
- 2) динамическое наблюдение,
- 3) промыть пазуху антисептиком, провести тугую тампонаду устья лунки после образования в ней сгустка крови,
- 4) укрыть лунку йодоформным тампоном,
- 5) выскоблить полипы из верхнечелюстной пазухи через лунку.

Правильный ответ: 3

150. Пунктат врожденной кисты шеи вне воспаления имеет вид:

- 1) гноя,
- 2) лимфы,
- 3) крови,
- 4) мутной жидкости,
- 5) прозрачной опалесцирующей жидкости.

Правильный ответ: 5

151. Основным методом лечения больного с врожденным свищем шеи является его:

- 1) перевязка,
- 2) иссечение,
- 3) прошивание,
- 4) криодеструкция,
- 5) склерозирование.

Правильный ответ: 2

152. Коматозные состояния вызывают:

- а) этиловый спирт
- б) опиаты
- в) фенobarбитал
- г) дихлорэтан
- д) все ответы правильны

Правильный ответ: д

153. Наиболее частой причиной обморока у молодых является:

- а) развитие мозгового инсульта;
- б) развитие инфаркта миокарда;
- в) нарушения ритма и проводимости сердца;
- г) нарушение нервной регуляции сосудистого тонуса

Правильный ответ: г

154. Наиболее частой причиной обморока у пожилых является:

- а) развитие мозгового инсульта;
- б) развитие инфаркта миокарда;
- в) нарушения ритма и проводимости сердца;
- г) нарушение нервной регуляции сосудистого тонуса

Правильный ответ: в

155. Интенсивное наблюдение за пациентами в критическом состоянии включает

- а) мониторинг жизненно важных функций
- б) выявление проблем пациента
- в) выполнение мероприятий гигиенического ухода
- г) определение основных биохимических показателей крови

Правильный ответ: а

156. Для пресинкопального состояния характерно:

- а) резкая слабость;
- б) потемнение в глазах;
- в) потливость;
- г) все перечисленное верно

Правильный ответ: дг

157. При развитии пресинкопального состояния необходимо:

- а) придать больному горизонтальное положение с приподнятым ножным концом;
- б) обеспечить доступ свежего воздуха в помещение;
- в) поднести ватный тампон, смоченным нашатырным спиртом к носовым ходам;
- г) все перечисленное верно.

Правильный ответ: г

158. Приступая к сердечно-легочной реанимации необходимо:

- а) убедиться в отсутствии опасности для себя и пострадавшего;
- б) осторожно встряхнуть пострадавшего за плечи;
- в) громко обратиться к нему: «Вам нужна помощь?»;
- г) призвать на помощь «Помогите, человеку плохо!»;
- д) все перечисленное верно.

Правильный ответ: д

159. При исследовании больного в постсинкопальный период диагнозу "простой обморок" противоречит:

- а) головная боль
- б) потеря памяти
- в) потливость
- г) тошнота
- д) наличие позывов к рвоте

Правильный ответ: б

160. Для простого обморока наименее характерна потеря сознания:

- а) при виде крови
- б) при продолжительном стоянии
- в) при физической нагрузке
- г) при экстракции зубов
- д) при быстром погружении в холодную воду

Правильный ответ: в

161. При травматическом шоке оптимальным обезболиванием будет:

- а) внутривенное введение 1-2 мл морфина гидрохлорида
- б) внутривенное введение 300 мг калипсола
- в) закись азота с кислородом в соотношении 3:1
- г) регионарная анестезия
- д) внутривенное введение баралгин

Правильный ответ: а

162. Лечение анафилактических реакций включает использование всех препаратов кроме

- а) пенициллина
- б) физиологического раствора
- в) преднизалона
- г) супрастина

Правильный ответ: а

163. Периодонтит — это:

- 1) воспалительный процесс, поражающий ткани периодонта;
- 2) заболевание с распространением воспалительного процесса на надкостницу;
- 3) диффузное воспаление пульпы зуба;

4) дистрофическое заболевание с убылью костной ткани;

164 Средняя ширина периодонтальной щели зубов на нижней челюсти может быть (мм):

- 1) 0,05–0,07;
- 2) 0,07–0,1;
- 3) 0,1–0,15;
- 4) 0,15–0,22;
- 5) 0,25–0,35.

165 Средняя ширина периодонтальной щели зубов на верхней челюсти может быть (мм):

- 1) 0,07–0,15;
- 2) 0,15–0,2;
- 3) 0,2–0,25;
- 4) 0,25–0,35;
- 5) 0,35–0,4.

166 Факторы, влияющие на изменение ширины периодонтальной щели:

- 1) отсутствие зубов-антагонистов;
- 2) патологический процесс в периодонте;
- 3) функциональная перегрузка;
- 4) гиперцементоз;
- 5) множественный кариес.

167 Сформированный периодонт состоит из:

- 1) хрящевой ткани;
- 2) коллагеновых волокон;
- 3) эластических волокон;
- 4) рыхлой соединительной ткани;
- 5) окситалановых волокон.

168 Клетки соединительной ткани периодонта — это:

- 1) цементобласты;
- 2) остеобласты;
- 3) макрофаги;
- 4) гигантские многоядерные клетки;
- 5) эпителиальные клетки.

169 Функции периодонта:

- 1) транспортная;
- 2) защитная;
- 3) пластическая;
- 4) рефлексогенная;
- 5) амортизирующая.

170 Периодонтальная связка имеет богатое кровоснабжение за счет:

- 1) альвеолярных артерий;
- 2) язычной артерии;
- 3) лицевой вены;
- 4) яремной вены;
- 5) лимфатических сосудов.

171 Характер боли при остром гнойном периодонтите:

- 1) острая пульсирующая;
- 2) постоянная ноющая;
- 3) приступообразная;
- 4) периодическая тупая.

172 По этиологии выделяют периодонтиты:

- 1) инфекционный;
- 2) травматический;
- 3) аллергический;
- 4) медикаментозный;
- 5) ревматический.

173 В зависимости от локализации патологического процесса различают периодонтиты:

- 1) диффузный;
- 2) пристеночный;
- 3) луночковый;
- 4) апикальный;
- 5) маргинальный.

174 Основной неспецифический возбудитель периодонтита инфекционного происхождения — это:

- 1) пневмококк;
- 2) клебсиелла;
- 3) стафилококк;
- 4) трепонема;
- 5) микобактерия.

175 В патогенезе периодонтита под влиянием сенсibilизации микроорганизмами происходит:

- 1) дисплазия тканей периодонта;
- 2) аллергическая перестройка реактивности периодонта;
- 3) некротизация компактной пластинки лунки зуба;
- 4) оссификация тканей периодонта.

176 Клиника при остром серозном периодонтите:

- 1) боль с короткими, светлыми промежутками;
- 2) сильные, пульсирующие боли;
- 3) иррадирующая боль;
- 4) гиперемия мягких тканей;
- 5) четкая локализация пораженного зуба.

177 Параклинические изменения при остром серозном периодонтите:

- 1) на рентгенограмме проецируется очаг деструкции костной ткани;
- 2) изменений на рентгенограмме нет;
- 3) изменения основных показателей крови;
- 4) изменений со стороны крови нет.

ФОС практических навыков государственной (итоговой государственной) аттестации.

1. Инфильтрационная анестезия при вмешательствах на мягких тканях.

2. Интралигаментарная анестезия.
3. Внутрикостная анестезия.
4. Инфильтрационная анестезия при операции удаления зуба на нижней челюсти.
5. Мандибулярная анестезия: внеротовой способ.
6. Мандибулярная анестезия: пальпаторный способ.
7. Мандибулярная анестезия: аподактильный способ.
8. Торусальная анестезия.
9. Ментальная анестезия.
10. Обезболивание язычного нерва.
11. Обезболивание щечного нерва.
12. Анестезия по Берше.
13. Анестезия по Берше-Дубову.
14. Анестезия по Берше-Дубову-Уварову.
15. Стволовая анестезия третьей ветви тройничного нерва по С.Н. Вайсблату.
16. Методы обезболивания при удалении моляров на нижней челюсти.
17. Методы обезболивания при удалении премоляров на нижней челюсти.
18. Методы обезболивания при удалении резцов и клыков на нижней челюсти.
19. Инфильтрационная анестезия при операции удаления зуба на верхней челюсти.
20. Туберальная анестезия.
21. Инфраорбитальная анестезия.
22. Анестезии на нёбе.
23. Стволовая анестезия второй ветви тройничного нерва.
24. Методы обезболивания при удалении моляров на верхней челюсти.
25. Методы обезболивания при удалении премоляров на верхней челюсти.
26. Методы обезболивания при удалении резцов и клыков на верхней челюсти.
27. Методика проведения операции удаления зуба. Инструментарий.
28. Методика проведения операции удаления зубов элеваторами. Инструментарий.
29. Особенности удаления моляров на верхней челюсти. Инструментарий.
30. Особенности удаления премоляров на верхней челюсти. Инструментарий.
31. Особенности удаления резцов и клыков на верхней челюсти. Инструментарий.
32. Инструментарий для удаления зубов на нижней челюсти.
33. Особенности удаления моляров на нижней челюсти. Инструментарий.
34. Особенности удаления премоляров на нижней челюсти. Инструментарий.
35. Особенности удаления резцов и клыков на нижней челюсти. Инструментарий.
36. Особенности удаления корней зубов. Инструментарий.
37. Особенности работы элеваторами при удалении корней зубов.
38. Особенности удаления зубов при затрудненном открывании рта. Инструментарий.
39. Методика удаления зубов “мудрости”. Инструментарий.
40. Атипичное удаление зубов. Инструментарий.
41. Особенности удаления ретенированных зубов. Инструментарий.
42. Методика проведения операции резекции верхушки корня зуба. Инструментарий.
43. Методика проведения операции гранулемэктомии. Инструментарий.
44. Методика проведения операции ампутации корня зуба. Инструментарий.
45. Методика проведения гемисекции зуба. Инструментарий.
46. Методика проведения короно-радикулярной сепарации зуба. Инструментарий.
47. Методика проведения цистотомии. Инструментарий.

48. Методика проведения цистэктомии. Инструментарий.
49. Местные способы остановки кровотечения после удаления зуба.
50. Методика проведения альвеолотомии. Инструментарий.
51. Методы лечения альвеолита.
52. Пластическое закрытие oro-антральных сообщений.
53. Методика пальпаторного обследования лимфатических узлов челюстно-лицевой области.
54. Методика пальпаторного обследования слюнных желез.
55. Методика обследования больных с заболеваниями височно-нижнечелюстного сустава.
56. Методика пальпаторного обследования жевательных мышц.
57. Методика обследования больного с заболеваниями нервной системы лица (болевая чувствительность, триггерные зоны).
58. Методика обследования больного с переломом нижней челюсти.
59. Методика обследования больного с переломом верхней челюсти.
60. Методика обследования больного с переломом скуловой кости.

ФОС К УСТНОМУ СОБЕСЕДОВАНИЮ ГОСУДАРСТВЕННОЙ (ИТОГОВОЙ ГОСУДАРСТВЕННОЙ) АТТЕСТАЦИИ.

1. Организация работы и оборудование хирургического отделения стоматологической поликлиники и стоматологического стационара.
2. Учетно-отчетная документация в работе хирургического кабинета и отделения в стационаре.
3. Обследование больного с хирургической патологией челюстно-лицевой области и подготовка к операции в условиях поликлиники и стационара.
4. Диспансеризация больных с хирургической патологией челюстно-лицевой области.
5. Экспертиза временной нетрудоспособности больных с хирургической патологией челюстно-лицевой области.
6. Асептика и антисептика в хирургической стоматологии. Методы подготовки рук хирурга к операции, операционного поля.
7. Асептика и антисептика в хирургической стоматологии. Стерилизация инструментария, материалов. Профилактика ВИЧ-инфекции.
8. Интенсивная терапия при шоке, коллапсе, инфаркте миокарда, гипертоническом кризе, инсульте.
9. Интенсивная терапия при судорожном синдроме.
10. Реанимация при остановке сердца и дыхания. Медикаментозная терапия при остановке сердца и дыхания, непрямой массаж сердца. Искусственное дыхание, трахеотомия.
11. Реабилитация челюстно-лицевых больных в постгоспитальном периоде.
12. Местное обезболивание. Современные местные анестетики, их клинико-фармакологическая характеристика, показания и противопоказания к применению. Сосудосуживающие средства.
13. Премедикация. Определения понятия, виды и средства. Показания, противопоказания для премедикации.
14. Инфильтрационное и проводниковое обезболивание при операциях на мягких тканях лица и челюстях.
15. Общие осложнения при проведении местного обезболивания.
16. Местные осложнения при проведении местного обезболивания.

17. Общее обезболивание в челюстно-лицевой хирургии. Подготовка больного к наркозу. Показания и противопоказания к его проведению.
18. Методы наркоза в условиях стационара: эндотрахеальный, внутривенный и особенности его проведения у челюстно-лицевых больных.
19. Операция удаления зуба. Показания и противопоказания к удалению временных и постоянных зубов.
20. Болезни прорезывания зубов. Дистопия и ретенция зубов. Этиология. Работы Львова, Руденко, Магида. Показания к удалению зубов.
21. Местные осложнения во время удаления зубов. Профилактика и лечение.
22. Местные осложнения после удаления зубов. Профилактика и лечение.
23. Общие осложнения во время и после удаления зубов: обморок, коллапс, анафилактический шок. Этиология, клиника, лечение.
24. Дентальная имплантация. Показания, противопоказания. Виды имплантатов. Понятие остеоинтеграции.
25. Дентальная имплантация. Техника проведения хирургических этапов дентальной имплантации.
26. Осложнения дентальной имплантации. Классификация. Методы диагностики, лечение и профилактика.
27. Операции открытого и закрытого синус-лифтинга. Показания, противопоказания. Техника проведения.
28. Операция атипичного удаления зуба. Показания. Техника выполнения.
29. Реплантация и трансплантация зубов. Показания и техника выполнения.
30. Хирургическая подготовка полости рта к протезированию.
31. Анатомо-физиологические особенности челюстно-лицевой области, обуславливающие характер клинического течения воспалительных заболеваний и травм.
32. Топографическая анатомия поверхностных и глубоких клетчаточных пространств челюстно-лицевой области.
33. Методы хирургического лечения хронического периодонтита. Показания, противопоказания, методика операций, осложнения.
34. Дифференциальная диагностика острого периодонтита, острого периостита и острого остеомиелита челюстей.
35. Острый гнойный периостит челюсти. Этиология, клиника, диагностика, лечение. Показания к удалению «причинного зуба».
36. Остеомиелиты челюстей. Классификация. Острый одонтогенный остеомиелит челюстей. Этиология, теории патогенеза, патологическая анатомия, клиника и лечение.
37. Хронический одонтогенный остеомиелит челюстей. Особенности клиники на верхней и нижней челюсти. Диагностика и лечение.
38. Этиология, патогенез пародонтита. Классификация, методы диагностики.
39. Методы хирургического лечения в комплексной терапии заболеваний пародонта. Показания, методика.
40. Методика операций гингивотомии и гингивэктомии. Показания и противопоказания к операции.
41. Верхнечелюстной синусит. Классификация. Этиология, патогенез.
42. Верхнечелюстной синусит. Клиника, диагностика, дифференциальная диагностика, лечение.
43. Перфорация и свищ верхнечелюстной пазухи. Причины. Клиника, диагностика, методы лечения.
44. Перфоративный гайморит. Причины. Клиника, диагностика, методы лечения.

45. Классификация воспалительных заболеваний челюстно-лицевой области. Динамика развития острой одонтогенной инфекции.
46. Флегмоны и абсцессы лица и шеи. Этиология, патогенез, особенности клинических проявлений в современных условиях.
47. Абсцессы и флегмоны в области нижней челюсти. Топическая и дифференциальная диагностика, особенности клиники и лечения.
48. Абсцессы и флегмоны в области верхней челюсти. Топическая и дифференциальная диагностика, особенности клиники и лечения.
49. Абсцессы подъязычной области, тела и корня языка. Топографическая анатомия, пути распространения инфекции. Клиника, диагностика, дифференциальная диагностика, лечение.
50. Местное лечение флегмон: оперативные доступы, методы обработки гнойной раны, способы дренирования, медикаментозные средства, ФТЛ.
51. Общее лечение флегмон: антибактериальное, противовоспалительное, дезинтоксикационное, иммунотерапия и др.
52. Одонтогенный сепсис. Клиника, диагностика, профилактика, лечение.
53. Медиастинит. Пути проникновения инфекции. Клиника, диагностика, оперативное лечение.
54. Гнилостно-некротические флегмоны лица и шеи. Этиология, особенности клиники и лечения, осложнения.
55. Лимфадениты челюстно-лицевой области. Классификация. Этиология. Клиника, диагностика, дифференциальная диагностика, лечение.
56. Фурункулы и карбункулы лица. Этиология, патогенез, клиника, диагностика, лечение.
57. Осложнения гнойно-воспалительных заболеваний челюстно-лицевой области. Флебит, тромбофлебит и синус-тромбоз. Клиника, диагностика, лечение.
58. Актиномикоз: классификация, этиология, патогенез, клиника и особенности течения отдельных форм актиномикоза. Методы диагностики. Дифференциальная диагностика. Лечение.
59. Рожистое воспаление лица. Этиология, патогенез. Клиника, дифференциальная диагностика, лечение.
60. Воспалительные заболевания височно-нижнечелюстного сустава. Классификация, этиология, клиника, диагностика, лечение.
61. Острый и хронический артрит височно-нижнечелюстного сустава. Этиология, клиника, диагностика, дифференциальная диагностика, лечение.
62. Деформирующий артроз височно-нижнечелюстного сустава. Клиника, диагностика, дифференциальная диагностика, консервативное и хирургическое лечение.
63. Синдром болевой дисфункции височно-нижнечелюстного сустава. Клиника, диагностика, лечение.
64. Острые сиадениты. Классификация, этиология, клиника, диагностика, лечение.
65. Хронические заболевания слюнных желез. Классификация. Клиника, диагностика, лечение.
66. Слюннокаменная болезнь. Этиология, клиника, диагностика, лечение.
67. Реактивно-дистрофические процессы слюнных желез. Этиология, клиника, лечение.
68. Невралгия тройничного нерва. Этиология, клиника, диагностика,
69. Неврит лицевого нерва. Этиология, патогенез. Клиника, диагностика, лечение.
70. Неврит тройничного нерва. Этиология, патогенез, клиника, лечение. Глоссалгия (глоссодиния). Этиология, патогенез, клиника, диагностика, лечение.

71. Травмы мягких тканей лица. Классификация, клиника. Особенности хирургической обработки ран лица в зависимости от локализации.
72. Первичная хирургическая обработка ран челюстно-лицевой области. Цель, методика выполнения.
73. Переломы костей носа, скуловой кости и дуги. Классификация. Клиника, диагностика, лечение.
74. Повреждения зубов и альвеолярного отростка. Классификация, клиника, диагностика, лечение.
75. Переломы нижней челюсти. Классификация, механизм смещения отломков. Клиника, диагностика, дифференциальная диагностика.
76. Переломы нижней челюсти. Ортопедические и хирургические методы иммобилизации отломков, показания и противопоказания, преимущества и недостатки. Тактика в отношении зубов, расположенных в щели перелома.
77. Переломы верхней челюсти. Классификация по Ле Фор. Этиология, патогенез, механизм смещения отломков. Клиника, диагностика, лечение.
78. Ранние и поздние осложнения при повреждениях лица и челюстей, их предупреждение и лечение.
79. Осложнения неогнестрельных переломов челюстей. Этиология, патогенез, клиника, диагностика, лечение. Диагностические и лечебные ошибки при повреждениях челюстно-лицевой области.
80. Роль врача общей лечебной сети в первичной диагностике предрака и опухолей челюстно-лицевой области. Профилактика опухолей и предрака.
81. Диспансеризация больных фоновым патологическим процессом, предраковыми заболеваниями и опухолями - цель, место проведения и организация.
82. Опухоль и опухолеподобные поражения - определение понятий по ВОЗ. Этиология опухолей. Канцерогенные и неканцерогенные раздражители. Патогенез опухолей. Стадии канцерогенеза, роль модифицирующих раздражителей в этом процессе.
83. Фоновый процесс - значение в канцерогенезе, принципы диагностики и лечения. Предрак - критерии предрака, значение в канцерогенезе. Классификация, принципы диагностики и лечения.
84. Классификация опухолей. Распространенность опухоли по системе TNM. Гистологическая дифференцировка опухоли. Различия между доброкачественными и злокачественными опухолями, критерии.
85. Методы диагностики опухолей - клинические, морфологические и генетические уровни диагностики. Биопсия - виды, техника выполнения.
86. Принципы онкологической настороженности в практике врача-стоматолога-хирурга. Определение понятия. Маршрутизация пациентов с подозрением на развитие онкопатологии челюстно-лицевой области.
87. Доброкачественные и злокачественные опухоли мягких тканей лица и шеи. Классификация ВОЗ. Клиника, диагностика, лечение.
88. Доброкачественные опухоли и опухолеподобные поражения челюстей. Классификация, клиника, диагностика, лечение.
89. Кисты челюстей и мягких тканей. Классификация. Клиника, диагностика, лечение.
90. Хирургические методы лечения кист челюстей. Показания, противопоказания. Ранние и поздние осложнения.

ФОС ситуационных задач государственной (итоговой государственной) аттестации.

Задача 1

Родители пациента М., возрастом 15 лет, страдающего болезнью Дауна обратились в поликлинику по поводу санации полости рта их сыну. После осмотра, который сопровождался значительными трудностями, удалось установить, что пациенту необходимо лечить множественный кариес зубов и удалить пять разрушенных зубов по поводу хронического периодонтита.

Какой вид обезболивания Вы выберете для проведения санации полости рта у данного пациента?

1. инфльтрационное обезболивание,
2. проводниковое обезболивание,
3. общее обезболивание.

В каких условиях и кем должно проводиться данный вид обезболивания?

1. в амбулаторно-поликлинических условиях врачом-стоматологом,
2. в условиях стационара анестезиологом-реаниматологом.

Задача 2

Пациент 30 лет, в анамнезе аллергия на анилиновые красители. Через 15 минут после местной анестезии новокаином в стоматологическом кресле, почувствовал: интенсивный зуд всей поверхности кожи; затем на коже появились гиперемированные участки сыпи, выступающие над ее поверхностью. При этом отмечалось: нарастающая слабость, головокружение и головная боль, тошнота, повышение температуры тела – 38,5 °С, АД 100/60 мм.рт. ст., ЧСС 100 в мин., ЧД 20 экс. в мин. После проведенной неотложной терапии все явления исчезли.

Назовите причину, которая могла вызвать данные симптомы?

1. гипертонический криз
2. развивающийся обморок
3. острая крапивница
4. острый отек Квинке

Какие меры неотложной помощи следует предпринять?

1. немедленное прекращение введения препарата вызвавшего реакцию
2. антигистаминные препараты
3. антигистаминные препараты и глюкокортикоиды
4. антигистаминные препараты и сосудосуживающие средства
5. немедленное прекращение введения препарата вызвавшего реакцию, антигистаминные препараты, глюкокортикоиды и возможно сосудосуживающие средства.

Чем, в наибольшей степени, опасно развитие подобного состояния?

1. развитием коллапса,
2. развитием инсульта,
3. развитием инфаркта миокарда,
4. возможным развитием отека Квинке в области дыхательных путей и асфиксией.

Наличие в анамнезе аллергии на анилиновые красители должно было обратить внимание стоматолога на возможность развития данной реакции. Какие дополнительные диагностические возможности были упущены?

1. самостоятельное проведение внутрикожных проб,
2. скарификационных тестов,
3. консультация врача-иммунолога,
4. консультация врача- анестезиолога.

Рекомендации по профилактике данного состояния при дальнейшем лечении пациента?

1. проводится в стационаре,
2. в стационаре под наркозом,
3. амбулаторно - после консультации врача-анестезиолога,
4. амбулаторно под наркозом,
5. амбулаторно, после консультации врача-иммунолога с учетом его рекомендаций, под прикрытием премедикации антигистаминными препаратами и местной анестезией рекомендованным иммунологом местноанестезирующим препаратом.

Задача 3

Больная, 56 лет, обратилась в клинику с жалобами на постоянные ноющие боли в области нижней челюсти справа, наличие свищевых ходов на коже с гнойным отделяемым.

Из анамнеза: считает себя больной в течение 2,5 месяцев, когда заболел ранее леченный по поводу осложненного кариеса 4.7. За медицинской помощью обратилась спустя три недели, 4.7 был удален. Через две недели в подчелюстной области справа появился функционирующий свищ с гнойным отделяемым, отмечался подъем температура тела до 37,5 С.

Объективно: Состояние удовлетворительное. Температура тела 37,3 С. Конфигурация лица изменена за счет припухлости подчелюстной области справа. В этой же области определяется функционирующий свищ с умеренным гнойным отделяемым. Отмечается гипестезия кожи подбородка и нижней губы. При пальпации тела нижней челюсти справа определяется утолщение. Кожа над утолщенной костью несколько истончена и натянута. Подчелюстные лимфатические узлы незначительно увеличены болезненны. В полости рта: 4.5,4.6,4.8 интактные, лунка удаленного 4.7 выполнена выбухающими грануляциями, обильно кровоточащими при зондировании.

При рентгенологическом обследовании нижней челюсти слева в области тела определяются очаги деструкции костной ткани, внутри которых видны тени еще отделившихся секвестров. Участки костной ткани чередуются с участками остеосклероза.

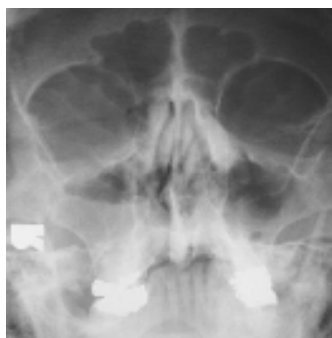Задание:

1. **Поставьте предварительный диагноз**
2. **Проведите дифференциальный диагноз**
3. **Поставьте клинический диагноз**
4. **Составьте план лечения больного.**

Задача 4

Больной, 42 года обратился с жалобами на боли в области верхней челюсти справа, обильные гнойные выделения из правого носового хода, тяжесть в правой половине лица и усиление боли при наклоне головы вниз. Так же отмечает общее недомогание, слабость, повышение температуры тела до 38⁰С.

Из анамнеза: 4 дня назад появились боли в области 1.6. Несколько лет назад зуб был лечен по поводу осложненного кариеса. Интенсивность болей постепенно нарастала. 2 дня назад появилась припухлость правой щеки, гноетечение из соответствующего носового хода.



Объективно: конфигурация лица изменена за счет припухлости правой щеки. Кожа в цвете не изменена, хорошо собирается в складку. При пальпации инфильтрат не определяется. Пальпация передней стенки верхнечелюстного синуса справа болезненная. При передней риноскопии в правом носовом ходе определяются гнойные корочки.

Открытие рта в полном объеме, незначительно болезненное. В полости рта: 16 – под искусственной коронкой, перкуссия болезненная, слизистая оболочка по переходной складке в области 15, 16, 17 отечна, гиперемирована, пальпация болезненная.

На рентгенограмме 16: зуб ранее лечен по поводу осложненного кариеса, в периапикальных тканях разражение костной ткани с нечеткими контурами.

Задание:

1. *Поставьте предварительный диагноз.*
2. *Проведите дифференциальный диагноз.*
3. *Поставьте клинический диагноз.*
4. *Назовите этиологию и патогенез данного заболевания.*
5. *Назовите типы строения верхнечелюстного синуса.*
6. *Опишите рентгенограмму.*
7. *План лечения больного.*
8. *Осложнения и исход заболевания.*

Задача 5

Больной, 47 лет, предъявляет жалобы на сильные пульсирующие боли в области твердого неба, усиливающуюся при приеме пищи, разговоре, появление припухлости твердого неба в области 1.3, 1.2, 1.1 зуба.

Из анамнеза: считает себя больным в течение четырех дней, когда заболел 1.3 зуб. За медицинской помощью обратился после того, когда в области твердого неба появилась припухлость.

Общее состояние удовлетворительное, температура тела 37,3С. Со стороны полости рта: 1.1, 1.2, 1.3 зубы под пломбами, перкуссия 1.2 зуба резко болезненна. В переднем отделе твердого неба определяется воспалительный инфильтрат овальной формы, резко болезненный при пальпации, в центре которого имеется участок флюктуации, слизистая оболочка над очагом гиперемирована, отмечается незначительный отек окружающих тканей.

Задание:

1. *Поставьте предварительный диагноз.*
2. *Проведите дифференциальную диагностику.*
3. *Назовите топографическую анатомию твердого неба, анатомические образования, находящиеся на нем, пути распространения инфекции.*
5. *Назовите оперативный доступ и последовательность действий при флегмонах данной локализации.*

Задача 6

Родители пациента М., возрастом 15 лет, страдающего болезнью Дауна обратились в поликлинику по поводу санации полости рта их сыну. После осмотра, который сопровождался значительными трудностями, удалось установить, что пациенту необходимо лечить множественный кариес зубов и удалить пять разрушенных зубов по поводу хронического периодонтита.

Какой вид обезболивания Вы выберете для проведения санации полости рта у данного пациента?

4. инфильтрационное обезболивание,
5. проводниковое обезболивание,
6. общее обезболивание.

В каких условиях и кем должно проводиться данный вид обезболивания?

3. в амбулаторно-поликлинических условиях врачом-стоматологом,
4. в условиях стационара анестезиологом-реаниматологом.

Задача 7

Пациент 30 лет, в анамнезе аллергия на анилиновые красители. Через 15 минут после местной анестезии новокаином в стоматологическом кресле, почувствовал: интенсивный зуд всей поверхности кожи; затем на коже появились гиперемизированные участки сыпи, выступающие над ее поверхностью. При этом отмечалось: нарастающая слабость, головокружение и головная боль, тошнота, повышение температуры тела – 38,5 °С, АД 100/60 мм.рт. ст., ЧСС 100 в мин., ЧД 20 экс. в мин. После проведенной неотложной терапии все явления исчезли.

Назовите причину, которая могла вызвать данные симптомы?

5. гипертонический криз
6. развивающийся обморок
7. острая крапивница
8. острый отек Квинке

Какие меры неотложной помощи следует предпринять?

6. немедленное прекращение введения препарата вызвавшего реакцию
7. антигистаминные препараты
8. антигистаминные препараты и глюкокортикоиды
9. антигистаминные препараты и сосудосуживающие средства
10. немедленное прекращение введения препарата вызвавшего реакцию, антигистаминные препараты, глюкокортикоиды и возможно сосудосуживающие средства.

Чем, в наибольшей степени, опасно развитие подобного состояния?

5. развитием коллапса,
6. развитием инсульта,
7. развитием инфаркта миокарда,
8. возможным развитием отека Квинке в области дыхательных путей и асфиксией.

Наличие в анамнезе аллергии на анилиновые красители должно было обратить внимание стоматолога на возможность развития данной реакции. Какие дополнительные диагностические возможности были упущены?

5. самостоятельное проведение внутрикожных проб,
6. скарификационных тестов,

7. консультация врача-иммунолога,
8. консультация врача- анестезиолога.

Рекомендации по профилактике данного состояния при дальнейшем лечении пациента?

6. проводится в стационаре,
7. в стационаре под наркозом,
8. амбулаторно - после консультации врача-анестезиолога,
9. амбулаторно под наркозом,
10. амбулаторно, после консультации врача-иммунолога с учетом его рекомендаций, под прикрытием премедикации антигистаминными препаратами и местной анестезией рекомендованным иммунологом местноанестезирующим препаратом.

Задача 8

Больная, 56 лет, обратилась в клинику с жалобами на постоянные ноющие боли в области нижней челюсти справа, наличие свищевых ходов на коже с гнойным отделяемым.

Из анамнеза: считает себя больной в течение 2,5 месяцев, когда заболел ранее леченный по поводу осложненного кариеса 4.7. За медицинской помощью обратилась спустя три недели, 4.7 был удален. Через две недели в подчелюстной области справа появился функционирующий свищ с гнойным отделяемым, отмечался подъем температура тела до 37,5 С.

Объективно: Состояние удовлетворительное. Температура тела 37,3 С. Конфигурация лица изменена за счет припухлости подчелюстной области справа. В этой же области определяется функционирующий свищ с умеренным гнойным отделяемым. Отмечается гипестезия кожи подбородка и нижней губы. При пальпации тела нижней челюсти справа определяется утолщение. Кожа над утолщенной костью несколько истончена и натянута. Подчелюстные лимфатические узлы незначительно увеличены болезненны. В полости рта: 4.5,4.6,4.8 интактные, лунка удаленного 4.7 выполнена выбухающими грануляциями, обильно кровоточащими при зондировании.

При рентгенологическом обследовании нижней челюсти слева в области тела определяются очаги деструкции костной ткани, внутри которых видны тени еще отделившихся секвестров. Участки костной ткани чередуются с участками остеосклероза.

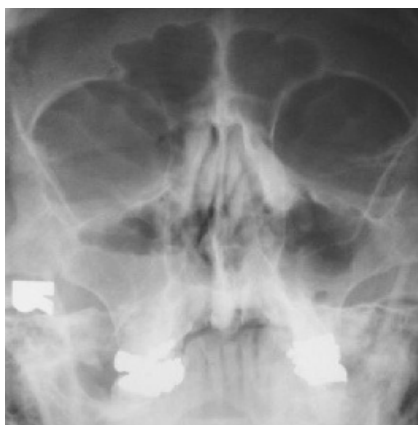Задание:

5. **Поставьте предварительный диагноз**
6. **Проведите дифференциальный диагноз**
7. **Поставьте клинический диагноз**
8. **Составьте план лечения больного.**

Задача 9

Больной, 42 года обратился с жалобами на боли в области верхней челюсти справа, обильные гнойные выделения из правого носового хода, тяжесть в правой половине лица и усиление боли при наклоне головы вниз. Так же отмечает общее недомогание, слабость, повышение температуры тела до 38⁰С.

Из анамнеза: 4 дня назад появились боли в области 1.6. Несколько лет назад зуб был лечен по поводу осложненного кариеса. Интенсивность болей постепенно нарастала. 2 дня назад появилась припухлость правой щеки, гноетечение из соответствующего носового хода.



Объективно: конфигурация лица изменена за счет припухлости правой щеки. Кожа в цвете не изменена, хорошо собирается в складку. При пальпации инфильтрат не определяется. Пальпация передней стенки верхнечелюстного синуса справа болезненная. При передней риноскопии в правом носовом ходе определяются гнойные корочки.

Открытие рта в полном объеме, незначительно болезненное. В полости рта: 16 – под искусственной коронкой, перкуссия болезненная, слизистая оболочка по переходной складке в области 15, 16, 17 отечна, гиперемирована, пальпация болезненная.

На рентгенограмме 16: зуб ранее лечен по поводу осложненного кариеса, в периапикальных тканях разряжение костной ткани с нечеткими контурами.

Задание:

9. *Поставьте предварительный диагноз.*
10. *Проведите дифференциальный диагноз.*
11. *Поставьте клинический диагноз.*
12. *Назовите этиологию и патогенез данного заболевания.*
13. *Назовите типы строения верхнечелюстного синуса.*
14. *Опишите рентгенограмму.*
15. *План лечения больного.*
16. *Осложнения и исход заболевания.*

Задача 10

Больной, 47 лет, предъявляет жалобы на сильные пульсирующие боли в области твердого неба, усиливающуюся при приеме пищи, разговоре, появление припухлости твердого неба в области 1.3, 1.2, 1.1 зуба.

Из анамнеза: считает себя больным в течение четырех дней, когда заболел 1.3 зуб. За медицинской помощью обратился после того, когда в области твердого неба появилась припухлость.

Общее состояние удовлетворительное, температура тела 37,3С. Со стороны полости рта: 1.1, 1.2, 1.3 зубы под пломбами, перкуссия 1.2 зуба резко болезненна. В переднем отделе твердого неба определяется воспалительный инфильтрат овальной формы, резко болезненный при пальпации, в центре которого имеется участок флюктуации, слизистая оболочка над очагом гиперемирована, отмечается незначительный отек окружающих тканей.

Задание:

1. *Поставьте предварительный диагноз.*
2. *Проведите дифференциальную диагностику.*
3. *Назовите топографическую анатомию твердого неба, анатомические образования, находящиеся на нем, пути распространения инфекции.*

5. Назовите оперативный доступ и последовательность действий при флегмонах данной локализации.

Задача 11

Больная В., 17 лет жалуется на безболезненное образование под кожей в нижнем отделе щеки справа.

Анамнез: Более года периодически во время еды возникала боль в 4.6 зубе. 2 месяца назад под кожей щеки справа появилось безболезненное образование, которое постепенно увеличивалось. Кожа над ним стала красной.

При осмотре: в нижнем отделе щечной области справа в подкожной клетчатке имеется плотный округлой формы, до 2,5 см в диаметре малоболезненный инфильтрат. Кожа над ним истончена, имеет синюшно-багровый цвет. Открывание рта свободное. Коронковая часть 4.6 зуба сильно разрушена. От его альвеолы к мягким тканям щеки идет плотный безболезненный тяж.

На рентгенограмме: у верхушки переднего корня 46 зуба определяется очаг разрежения костной ткани, неправильной формы, без четких границ. Линия периодонта в этом месте не видна. Компактная пластинка альвеолы обнаруживается лишь в средней и верхней трети корня.

Вопросы

- 1. Установите диагноз заболевания.**
- 2. Проведите обоснование диагноза.**
- 3. С какими патологическими процессами надо провести дифференциальную диагностику?**
- 4. Определите план лечения.**
- 5. Прогноз заболевания?**

Задача 12.

Больной К., 52 лет. Жалобы на припухлость в поднижнечелюстной области слева, наличие неприятного, сладковатого отделяемого в полости рта.

Анамнез. Несколько лет тому назад (8—9) после охлаждения (купался в холодной реке) появилась припухлость в поднижнечелюстной области слева, повысилась температура тела до 37,7°, отмечал болезненное глотание. Лечился теплыми полосканиями, компрессами, УВЧ на поднижнечелюстную область. Через неделю состояние улучшилось, температура снизилась, улучшилось самочувствие, но припухлость в поднижнечелюстной области полностью не рассосалась. В последующие годы стал иногда отмечать увеличение припухлости в поднижнечелюстной области, не связанное с охлаждением. Иногда припухлость увеличивалась без видимых причин, иногда во время еды. В районной поликлинике диагностировали лимфаденит, тонзиллит. Проводилась физиотерапия. Последние 2 года припухлость в поднижнечелюстной области не увеличивается, но и полностью не рассасывается, стал отмечать во рту неприятный привкус.

Анамнез жизни. В детстве корь, коклюш, свинка. Взрослым болел редко: грипп, ангина, последние годы повышается АД, оперирован по поводу паховой грыжи.

При осмотре. В поднижнечелюстной области слева определяется едва заметная припухлость, кожа над ней в цвете не изменена.

При пальпации отмечается плотное, ограниченное, слегка болезненное, округлой формы образование, не спаянное с окружающими тканями, размером 4X4 см, располагающееся в среднезаднем отделе поднижнечелюстной области. Спереди от него пальпируются увеличенные, подвижные лимфатические узлы. Открывание рта свободное. Слизистая оболочка полости рта без воспалительных изменений, за исключением участка щеки и

ретромолярной области слева, где имеются белесоватые участки размером 1,5X2 см с неправильными границами гиперкератоза слизистой. При бимануальной пальпации четко определяется верхний полюс образования, отмеченного в поднижнечелюстной области. Кроме того, в заднем отделе подъязычной области, слева отмечается ограниченное плотное образование размером 0,8X0,8 см, при пальпации которого появляется колющая боль. Пальпация подъязычной области на остальном протяжении безболезненна. Из устья поднижнечелюстного протока слева выделяется секрет с примесью гноя.

Задание.

- 1. Поставьте предварительный диагноз.**
- 2. Проведите дополнительное обследование.**
- 3. Дайте патоморфологическое объяснение клиническим симптомам.**
- 4. Наметьте план лечения.**

Задача 13.

Больная С. 33 лет. Жалобы на боль и припухлость в околоушной области слева, больна около года.

Анамнез. Первые признаки болезни связывает с едой винограда, когда во время еды стала отмечать увеличивающуюся припухлость околоушной области справа. Припухлость была мягкой, безболезненной и держалась около 40—50 мин. Затем аналогичные явления повторились через 1,5 месяца и стали часто сопровождать прием пищи, при этом иногда появляется острая колющая боль. Последнюю неделю состояние ухудшилось, температура тела повысилась до 37,5°, припухлость околоушной области стала нарастать, отмечает постоянную боль.

Анамнез жизни. Болеет редко простудными заболеваниями, аллергия к некоторым пищевым продуктам.

При осмотре определяется разлитая припухлость околоушной, частично позадичелюстной и щечной областей справа. Кожа в цвете не изменена.

При пальпации припухлость плотная, болезненная, кожные покровы в складку собираются с трудом. Поднижнечелюстные лимфатические узлы увеличены, слабо болезненны. Открывание рта слегка болезненно. Слизистая оболочка полости рта хорошо увлажнена, бледно-розового цвета. Дистальные бугры 78 покрыты нависающей покрасневшей слизистой оболочкой. Из устья выводного протока околоушной железы справа выделяется небольшое количество секрета с примесью гноя. Ближе к устью протока пальпируется уплотнение размером 0,3X0,4 см.

Задание.

- 1. Дайте патоморфологическое объяснение симптомам заболевания.**
- 2. Поставьте предварительный диагноз.**
- 3. Какое обследование необходимо провести для подтверждения диагноза?**
- 4. Какое показано лечение?**

Задача 14

Больной, 55 лет, обратился в клинику с жалобами на приступообразные боли в левой половине лица, возникающие при прикосновении к левой щеке рукой, полотенцем, одеждой и т.п. и продолжающиеся в течение 3-4 секунд, боли жгучего характера, распространяются в висок, затылок. Из анамнеза выяснено, что два месяца назад перенес ОРВИ с высокой температурой, через две недели после начала ОРВИ возник первый приступ боли в левой половине лица продолжительностью 1-2 секунды, затем приступы стали длиться до 1 минуты. К врачу обратился впервые. Из перенесенных заболеваний указывает на детские инфекции, простудные заболевания. Общее состояние удовлетворительное. При осмотре лицо несколько асимметрично за счет отека левой

половины. Пальпация точек выхода II-ой (инфраорбитальное отверстие) и III-ей (ментальное отверстие) ветвей тройничного нерва на лицо более болезненна слева. При пальпации щечной области слева начинался приступ боли длительностью 3 секунды. Полость рта санирована, патологических изменений не выявлено.

Вопросы:

- 1. Проведите обоснование диагноза?**
- 2. Поставьте диагноз?**
- 3. Наметьте план лечения?**
- 4. Имела ли значение перенесенная ОРВИ для возникновения данного заболевания?**
- 5. Является ли отечность половины лица патогномичным признаком для невралгии II-III ветви тройничного нерва?**

Задача 15

Больная, 43 лет, обратилась в клинику с жалобами на боли в области верхней челюсти слева, иррадиирующие в затылочную, височную области и в область глаза слева. Боли кратковременные, 2-3 секунды, интенсивные, рвущие, самопроизвольные. Из анамнеза выяснено, что больна в течении двух лет, лечилась у невропатолога по месту жительства по поводу невралгии тройничного нерва, эффекта не отмечает. Направлена на консультацию к стоматологу. Из перенесенных заболеваний указывает на детские инфекции, простудные заболевания, аппендэктомию в 2008 году. Общее состояние удовлетворительное. Конфигурация лица не изменена, отмечается пастозность и небольшая гиперемия подглазничной и щечной областей слева, гиперестезия. В полости рта зубы верхней челюсти справа интактные, перкуссия их безболезненная. При пальпации переходной складки в области 2.4, 2.5 начинается болевой приступ продолжительностью 3 секунды.

Вопросы:

- 1. Проведите обоснование диагноза?**
- 2. Поставьте диагноз?**
- 3. Наметьте план лечения?**
- 4. Чем обусловлена необходимость консультации больной у стоматолога?**
- 5. Имеет ли значение в описанной клинической ситуации, то что больная перенесла аппендэктомию?**

Задача 16.

Больной, 20 лет, обратился с жалобами на невозможность открывания рта, постепенно развивающегося с детского возраста, когда перенес отит. С 13-14 лет заметил асимметрию лица. Болели зубы, стоматолог отказывался лечить из-за невозможности открыть рот.

Вопросы и задания:

- 1. О каком заболевании можно думать на основании жалоб и анамнеза?**
- 2. Какие дополнительные методы обследования необходимо использовать для постановки диагноза и составления плана лечения?**
- 3. Проведите дифференциальную диагностику.**
- 4. Опишите клинико-рентгенологическую картину.**
- 5. Методы лечения в данном случае?**

Задача 17

Больной К., 52 лет, обратилась с жалобами на боли в ВНЧС справа, которая возникла 3 недели назад после гриппа. Сначала возникло щелканье, затем боль. Объективно: гиперемия, отек в области сустава справа. Региональные лимфатические узлы увеличены и болезненны. На томограмме костные структуры без изменения, суставная щель справа расширена.

Вопросы и задания:

- 1. Поставьте диагноз.**
- 2. Проведите дополнительные лабораторные методы обследования.**
- 3. Предложите план лечения.**
- 4. Назначьте медикаментозное лечение.**
- 5. Показана ли физиотерапия этой пациентке?**

Задача № 18.

Больной К., 43 года обратился в стоматологическую клинику с жалобами на болезненность в области установленного три недели назад имплантата. Объективно: конфигурация лица не нарушена, поднижнечелюстной лимфатический узел справа увеличен, болезненный при пальпации. В полости рта: в области установленного имплантата на верхней челюсти справа имеется свищевой ход с серозно-гнойным экссудатом, слизистая альвеолярного отростка в области имплантата гиперемирована, отечна, болезненная при пальпации. При зондировании определяется импланто-десневой карман глубиной 4 мм.

Задание

- 1. Поставьте предварительный диагноз.**
- 2. Назовите причины развития данной патологии.**
- 3. Какие методы дополнительного обследования необходимы для постановки окончательного диагноза.**
- 4. Какова тактика лечения данной патологии, прогноз заболевания?**
- 5. Какие виды дентальной имплантации Вам известны?**
- 6. Дайте определение понятию «остеоинтеграция».**

Задача № 19.

Пациенту В. 56 лет 2 года назад был изготовлен на нижнюю челюсть съёмный протез с замковой системой фиксации в области внутрикостных имплантатов 33, 43. Обратился с жалобами на плохую фиксацию, подвижность протеза во время приема пищи. Ранее на профилактические приемы к стоматологу не являлся.

Задание.

- 1. Установите причину подвижности, плохой фиксации съёмного протеза.**
- 2. Назовите методы устранения в данном клиническом случае.**
- 3. Укажите виды имплантатов для съёмного, несъёмного протезирования.**
- 4. Перечислите особенности ортопедического лечения с опорой на имплантаты.**

Задача 20

Больной К., 41 год, обратился в поликлинику с жалобами на боль и ограничение движения нижней челюсти, затруднение при приеме пищи. Из анамнеза: пять дней назад

дома, упал, ударился лицом о твердый предмет, сознание не терял, тошноты, рвоты не было.

При осмотре: нарушение прикуса, разрыв слизистой оболочки десны между 3.5 и 3.6. зуб. На рентгенограмме определяется ровная линия перелома, проходящая вертикально по отношению к телу нижней челюсти.

Установить диагноз. Составить план лечения.

1. укажите основные факторы, влияющие на смещение отломков:

- а) направление силы удара
- б) сила тяги жевательных мышц
- в) сила тяжести отломков
- г) характер плоскости перелома
- д) все перечисленное выше

2. Укажите типичный вариант смещения отломков в данной ситуации:

- а) малый отломок смещается вверх, большой-вниз
- б) малый отломок смещается вверх, внутрь и вперед, большой-вниз и кзади в сторону перелома
- в) малый отломок смещается вверх, кнаружи и кзади, большой-вниз, назад и внутрь.

3. Смещение отломков в данной ситуации:

- а) минимально
- б) максимально

4. Разрыв сосудисто-нервного пучка при таком типе перелома нижней челюсти:

- а) возможен
- б) наблюдается, как правило
- в) не происходит

5. Укажите наиболее характерный клинический признак расположения зуба в щели перелома:

- а) подвижность зуба
- б) болезненная перкуссия зуба
- в) подвижность зуба вместе с отломком
- г) отломок подвижен, зуб устойчив
- д) разрыв слизистой оболочки в области перелома.

6. После наложения бимаксиллярных шин резиновые кольца меняют:

- а) еженедельно
- б) ежедневно
- в) 2 раза в неделю
- г) 3 раза в месяц.

7. Хирургическо - ортопедический метод иммобилизации нижней челюсти:

- а) Адамса
- б) Айви
- в) Донского
- г) Макиенко

9. Документ, подтверждающий нетрудоспособность в данной ситуации

- а) бытовая справка (форма №66)

- б) больничный лист
- в) верно а) б)

10. Больничный лист при сроке лечения до 15 суток выдается единолично

- а) лечащим врачом
- б) МСЭК
- в) КЭК

Задача 21

Больной 49 лет, жалуется на наличие плотного образования на красной кайме нижней губы справа. Впервые заметил 2 года назад, к врачу не обращался. Объективно: на красной кайме нижней губы справа определяется резко ограниченный участок полигональной формы 2 мм x 8 мм. На поверхности очага плотно сидящая чешуйка, серовато-белого цвета. Очаг кажется слегка запавшим, окружающие ткани не изменены. При пальпации определяется поверхностное пластинчатое уплотнение.

Вопросы:

- 1. Назовите предварительный диагноз.**
- 2. Какова тактика врача-стоматолога, план обследования и лечения.**

Ответы:

- 1. Предварительный диагноз - ограниченный предраковый гиперкератоз нижней губы.**
- 2. Направить больного на консультацию в онкологический диспансер для уточнения диагноза.**

Задача 22.

Во время осмотра в стоматологической поликлинике у пациента 55 лет обнаружено ограниченное пятнисто-узелковое поражение размером 1 см x 1, 8 см на дне полости рта. Поверхность этого участка гиперемирована, бархатистая с папилломатозными разрастаниями. Пальпация участка поражения безболезненная.

Вопросы:

- 1. Назовите предварительный диагноз.**
- 2. Какова последующая тактика.**

Ответы:

- 1. Предполагаемый диагноз – болезнь Боуэна.**
- 2. Направить больного на консультацию в онкологический диспансер для уточнения диагноза.**

Задача 23.

У больного 60 лет на красной кайме нижней губы справа определяется эрозия овальной формы 0,5-1,0 см, поверхность гладкая, как бы полированная, интенсивно красного цвета. Из анамнеза установлено, что больной житель сельской местности, работа не в помещении. Данный очаг поражения периодически самостоятельно исчезает и снова появляется на том же месте и так продолжается более 1,5 лет.

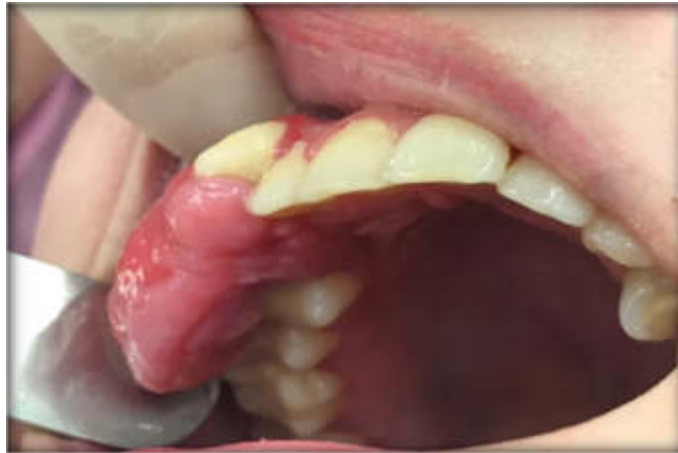Вопросы:

- 1. Установите предварительный диагноз.**
- 2. Составьте план лечения.**

Задача 24.

Пациентка М, 32 года обратилась в хирургический кабинет стоматологической поликлиники с жалобами на наличие новообразования на верхней челюсти справа.

Из анамнеза. Новообразование существует несколько лет. Ранее за медицинской помощью не обращалась. Отмечается медленный, безболезненный рост.



Объективно. Состояние удовлетворительное. Конфигурация лица не изменена. Открывание рта в полном объеме, безболезненное. В полости рта на альвеолярном отростке верхней челюсти справа имеется новообразование размером до 3.0 см на широком основании исходящее от слизистой оболочки полости рта. Пальпация безболезненная, легко кровоточит при травматизации.

Задание

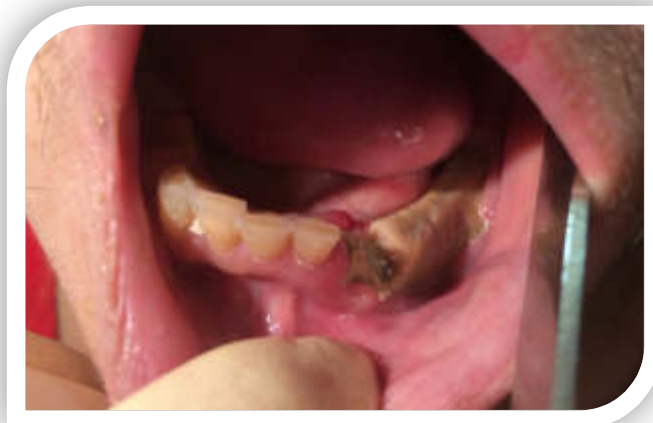- 1. *Поставьте предварительный диагноз.***
- 2. *Определите этиологические факторы заболевания.***
- 3. *Определите тактику лечения пациентки.***

Задача 25.

Пациентка М. 66 лет обратилась с жалобами на полный вывих зубов 3.2.3.3.

Из анамнеза заболевания: со слов пациента во время приема пищи произошел полный вывих зубов 3.2.3.3. Обратились за консультацией к врачу-стоматологу-хирургу.

Сопутствующие и перенесенные заболевания: пациент страдает злокачественным новообразованием молочной железы. Полгода назад проходил очередной курс химиотерапии препаратами группы бисфосфонатов.



Объективно: состояние удовлетворительное, конфигурация лица не изменена, цвет кожных покровов не изменен, красная кайма губ без патологических изменений. Открывание рта в полном объеме, безболезненное. В полости рта: определяется дефект слизистой оболочки и некроз альвеолярной части нижней челюсти слева от 3.2 до ретромолярной области. Вид костной ткани серо-коричневого цвета, пальпация безболезненная. Лунки 3.2. 3.3 частично выполнены грануляционной тканью, ревизия лунок безболезненная.

Вопросы:

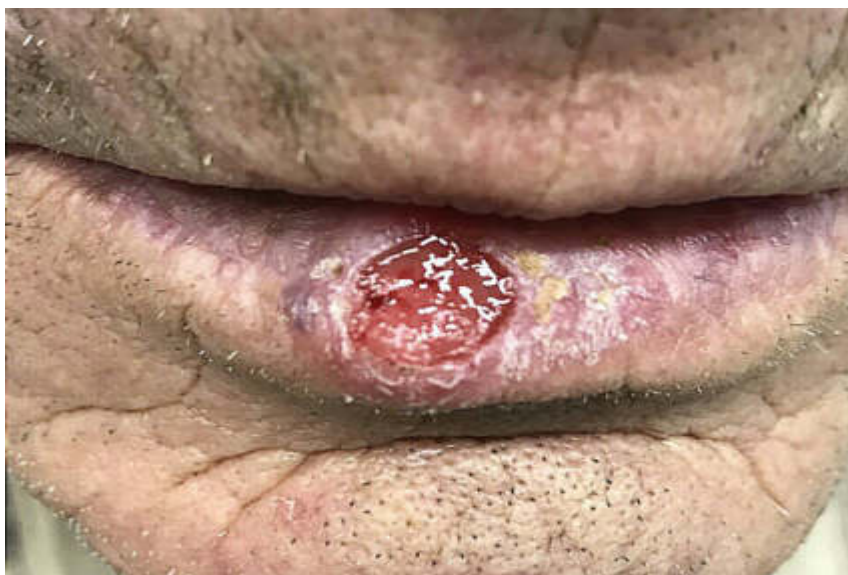1. **Поставьте предварительный диагноз.**
2. **Какие данные анамнеза позволяют уточнить предварительный диагноз?**
3. **Каков план дополнительного обследования?**
4. **Составьте план лечения данной патологии.**
5. **В чем опасность проведения хирургического лечения при данной патологии?**

Задача 26.

Пациент В., 64 года обратился с жалобами на наличие язвы в области красной каймы нижней губы справа.

Анамнез: со слов пациента отмечает наличие язвы более полугода, связывает с постоянным травмированием нижней губы в виде прикусывания и обветриванием губ. Проводилось консервативное лечение по поводу метеорологического хейлита, положительной динамики на консервативное лечение не отмечается.

Объективно: конфигурация лица не нарушена, регионарные лимфатические узлы не увеличены, открывание рта в полном объеме. На красной кайме нижней губы справа определяется язва с приподнятыми краями размером около 1 см в диаметре, безболезненная при пальпации, с плотным инфильтрированным дном, при удалении поверхностного слоя легко кровоточит.



Задание

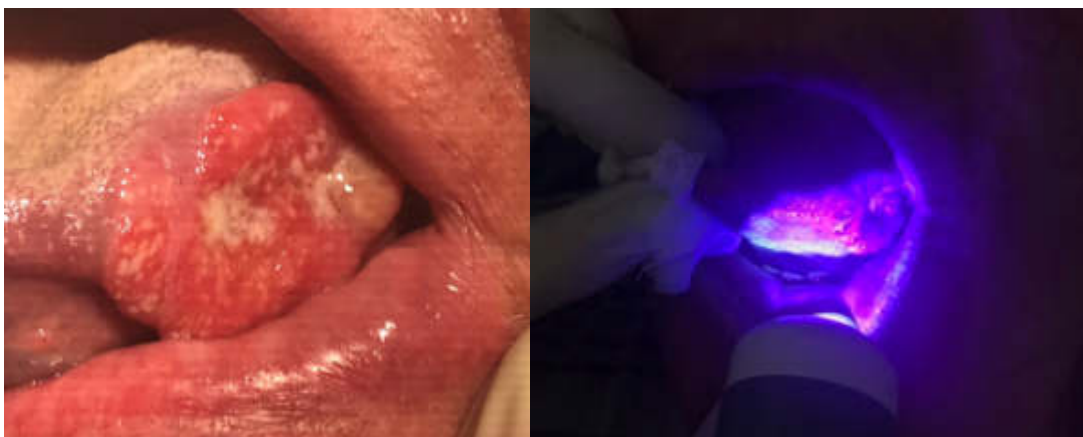
1. **Поставьте диагноз.**
2. **Проведите дифференциальную диагностику.**
3. **Определите маршрутизацию пациентов с данной патологией.**

Задача 27.

Пациент П, 62 года обратился в хирургический кабинет стоматологической поликлиники с жалобами на наличие язвы на боковой поверхности языка слева.

Из анамнеза. Со слов пациента язва появилась около 6 месяцев назад. Возникновение язвы связывает с травмой коронкой разрушенного 3.6 зуба. Обратился в хирургический кабинет, где 3.6 зуб был удален, назначено консервативное лечение. Положительной динамики в лечении язвы не отмечалось. Занимался самолечением в течении 3 месяцев.

Объективно: состояние удовлетворительное, температура тела 36,6 С. Конфигурация лица не изменена, открывание рта в полном объеме, безболезненное. В полости рта на боковой поверхности языка слева определяется язвенная поверхность размером до 1,5 см. Язва имеет кратерообразную форму с инфильтрированными, плотными краями. По центру язвы незначительное количество некротических масс, незначительно кровоточащих при дотрагивании. Пальпация безболезненная, движения языка неограниченные.



Задание

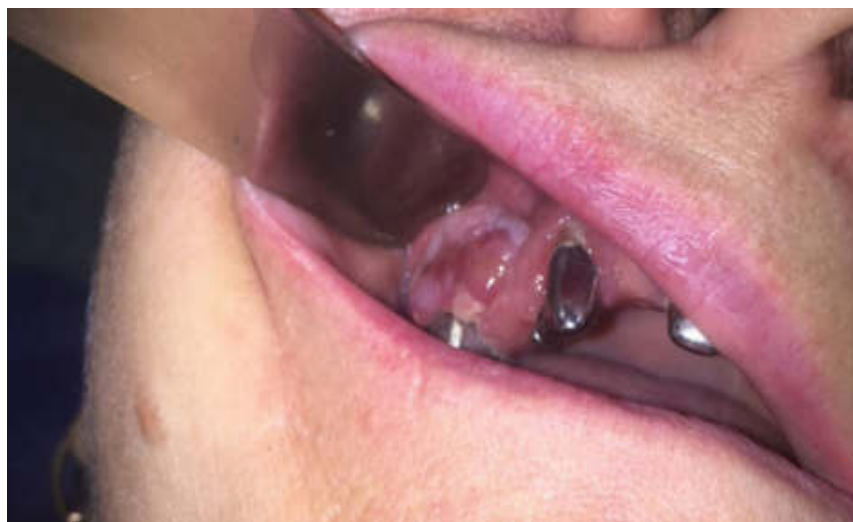- 1. Поставьте предварительный диагноз.**
- 2. Какой метод диагностики выполнен пациенту?**
- 3. Какова маршрутизация пациента с данной патологией?**
- 4. Какую классификацию распространённости патологического процесса применяют при данной патологии?**
- 5. Каковы основные виды комбинированного лечения используют при данной патологии?**

Задача 28.

Пациентка П, 62 года обратилась с жалобами на подвижность 1.6 зуба и наличие образования на слизистой оболочке альвеолярного отростка верхней челюсти слева.

Из анамнеза. Отмечает длительный рост образования, возникновение образования связывает с подвижностью зуба и хронической травмой.

Объективно. Состояние удовлетворительное, температура тела 36,6 С. Конфигурация лица не изменена, открывание рта в полном объеме, безболезненное. Регионарные лимфатические узлы не пальпируются. В полости рта 1.6 зуб под искусственной коронкой, подвижность 2 степени, оголение за счет глубокого костного кармана до 0,6 см. На слизистой оболочке определяется образование на широком основании размером до 1.5 см. Образование плотной консистенции, безболезненное при пальпации.



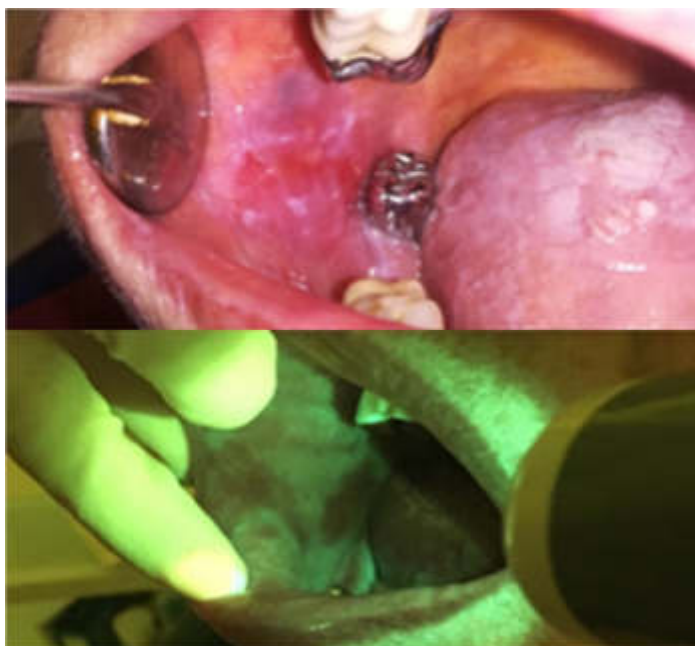Задание

1. **Поставьте предварительный диагноз.**
2. **Определите объем хирургического лечения.**
3. **Вероятное заключение гистологического исследования?**
4. **Кратность диспансерного учета?**
5. **Причина рецидивов при данном заболевании?**

Задача 29.

Пациентка 73 лет обратилась в хирургический кабинет с жалобами на ощущения жжения, болезненности, стянутости по слизистой оболочке щечных областей.

Из анамнеза. Указанные жалобы существуют около 5 месяцев, связывает с начало протезирования искусственными металлическими коронками. Применяла растворы антисептиков, масляные препараты в домашних условиях. Отмечает относительное улучшение.



Объективно. Состояние удовлетворительное, температура тела 36,6 С. Конфигурация лица не изменена, открывание рта в полном объеме, безболезненное. В полости рта имеются изменения слизистой оболочки белесоватого цвете по типу «вуали»

с тенденцией к сливанию, местами с элементами эрозирования слизистой оболочки в поверхностных слоях. Пальпация безболезненная.

Задание

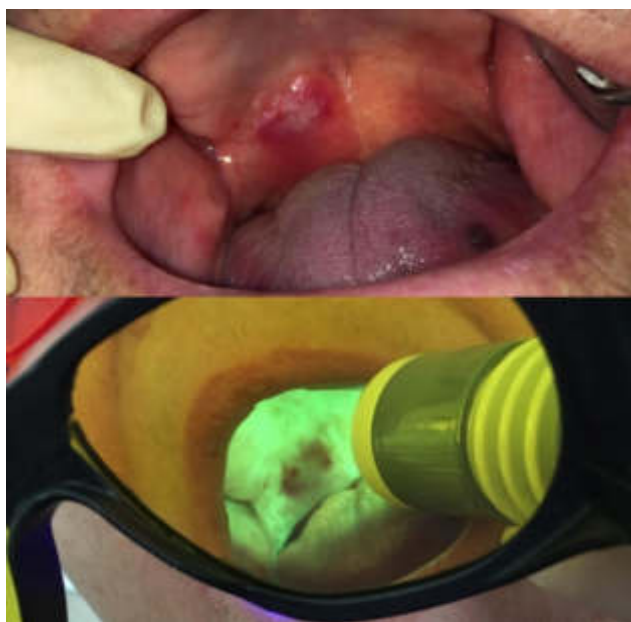1. **Поставьте предварительный диагноз.**
2. **Определите необходимый объем консультаций смежных специалистов.**
3. **Определите тактику лечения данной патологии.**

Задача 30.

Пациентка 73 лет обратилась в хирургический кабинет с жалобами на ощущения жжения, болезненности, стянутости по слизистой оболочке твердого неба.

Из анамнеза. Указанные жалобы существуют около 5 месяцев, связывает с началом протезирования искусственными металлическими коронками. Применяла растворы антисептиков, масляные препараты в домашних условиях. Отмечает относительное улучшение.

Объективно. Состояние удовлетворительное, температура тела 36,6 С. Конфигурация лица не изменена, открывание рта в полном объеме, безболезненное. В полости рта имеются изменения слизистой оболочки белесоватого цвета по типу «вуали» с тенденцией к сливанию, местами с элементами эрозирования слизистой оболочки в поверхностных слоях. Пальпация безболезненная. При стоматоскопии выявлены изменения на слизистой оболочки твердого неба.



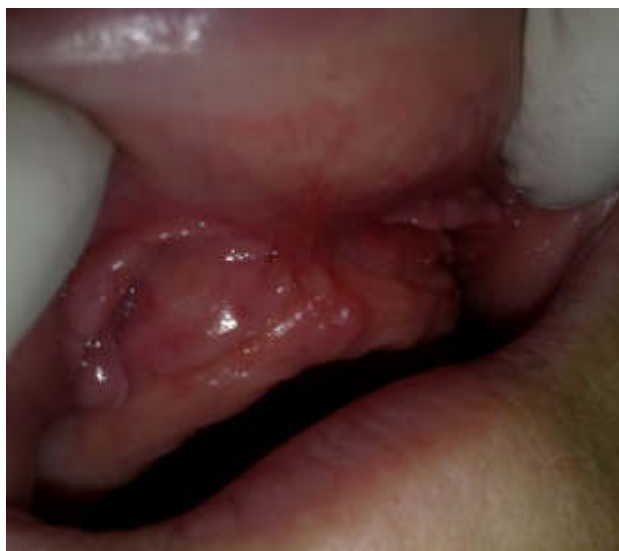Задание

1. **Поставьте предварительный диагноз.**
2. **Определите необходимый объем консультаций смежных специалистов.**
3. **Определите тактику лечения данной патологии.**

Задача 30.

Пациентка П, 78 лет обратилась в хирургический кабинет стоматологической поликлиники с жалобами на наличие образований на слизистой оболочке полости рта.

Из анамнеза: со слов пациентки новообразования появились около 3 лет назад, связано с использованием полного съемного протеза на нижнюю челюсть.



Объективно. Состояние удовлетворительное, температура тела 36,6 С. Конфигурация лица не изменена. Открывание рта в полном объеме, безболезненное. В полости рта имеются симметричные образования дольчатой формы на слизистой оболочке преддверия полости рта. Образования размером до 2,0 см с обеих сторон на широком основании. Слизистая оболочка бледно-розового цвета, пальпация безболезненная.

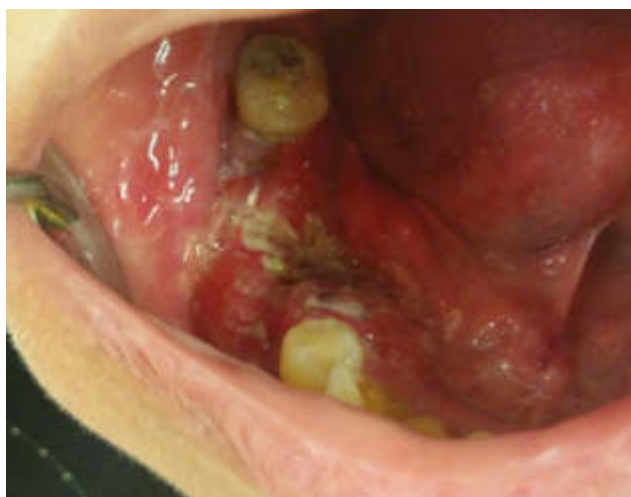Задание

- 1. Поставьте предварительный диагноз.***
- 2. Определите объем хирургического лечения.***
- 3. Определите объем консультаций со смежными специалистами.***

Задача 31.

Пациентка Д, 52 года обратилась в хирургический кабинет стоматологической поликлиники с жалобами на наличие на слизистой оболочки полости рта справа.

Из анамнеза. Со слов пациентки язва появилась около 4 месяцев назад. Возникновение язвы связывает с травмой коронкой разрушенного 4.6 зуба. Обратилась в хирургический кабинет, где 4.6 зуб был удален, назначено консервативное лечение. Положительной динамики в лечении язвы не отмечалось. Занимался самолечением в течении 2 месяцев.



Объективно: состояние удовлетворительное, температура тела 36,6 С. Конфигурация лица не изменена, открывание рта в полном объеме, безболезненное. В полости рта на боковой поверхности альвеолярной части нижней челюсти определяется язвенная поверхность размером до 1,0 см. Язва имеет кратерообразную форму с инфильтрированными, плотными краями. По центру язвы некротические массы, язва кровоточит при дотрагивании. Пальпация безболезненная, движения языка неограниченные.

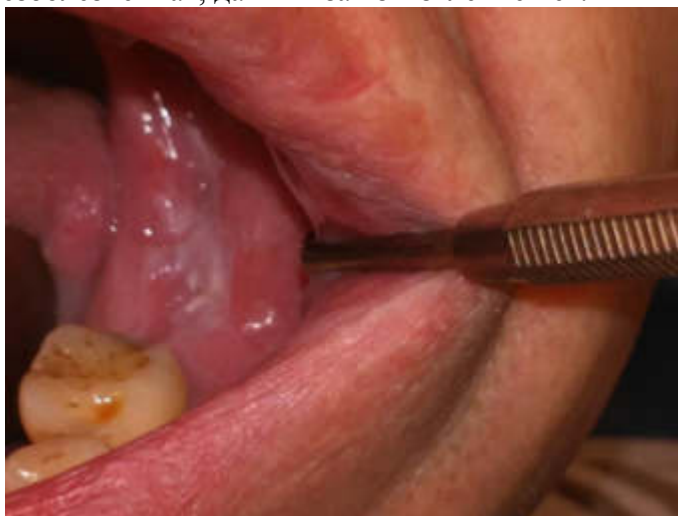Задание

- 1. Поставьте предварительный диагноз.**
- 2. Какой метод диагностики выполнен пациенту?**
- 3. Какова маршрутизация пациента с данной патологией?**
- 4. Какую классификацию распространённости патологического процесса применяют при данной патологии?**

Задача 32.

Пациент В. 77 лет, обратился в лечебный кабинет стоматологической поликлиники с целью санации полости рта. При осмотре полости рта врач-стоматолог обнаружил участок измененной слизистой оболочки в ретромолярной области слева.

Объективно. Состояние удовлетворительное, температура тела 36,6 С. Конфигурация лица не изменена, открывание рта в полном объеме, безболезненное. В полости рта в ретромолярной области слева определяется участок измененной слизистой оболочки белесоватого цвета с не снимаемым налетом, участок «помутнения» слизистой оболочки. Пальпация безболезненная, данных за изъязвление нет.

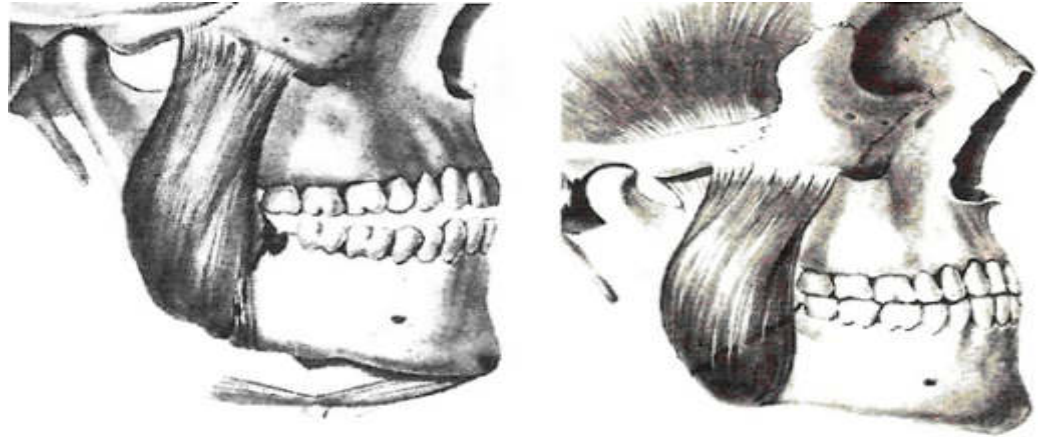


Задание

- 1. Поставьте предварительный диагноз.**
- 2. Определите необходимый объем консультаций смежных специалистов.**
- 3. Определите тактику лечения данной патологии.**

Задача 33.

Больной В., 43 года, обратился в поликлинику с жалобами на боль и ограничение движений нижней челюсти, усиливающиеся при приеме пищи. Из анамнеза: пять дней назад дома упал, ударился лицом о твердый предмет, сознание не терял, тошноты, рвоты не было. При осмотре: нарушение прикуса, разрыв слизистой оболочки десны в области 4.8. На рентгенограмме определяется линия перелома, проходящая по отношению к нижнему краю нижней челюсти косо сверху вниз и назад. Установлен диагноз: перелом тела нижней челюсти справа в области угла.



Задание:

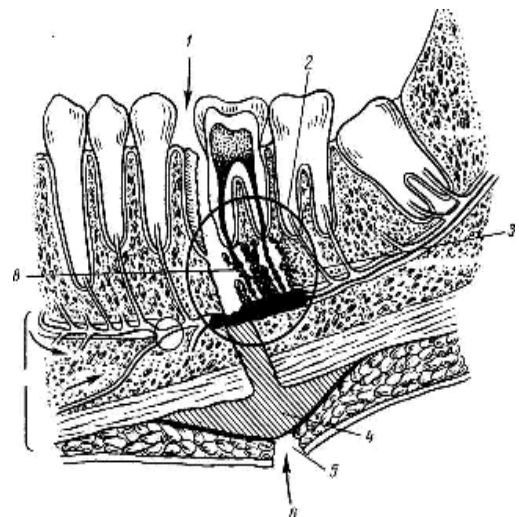
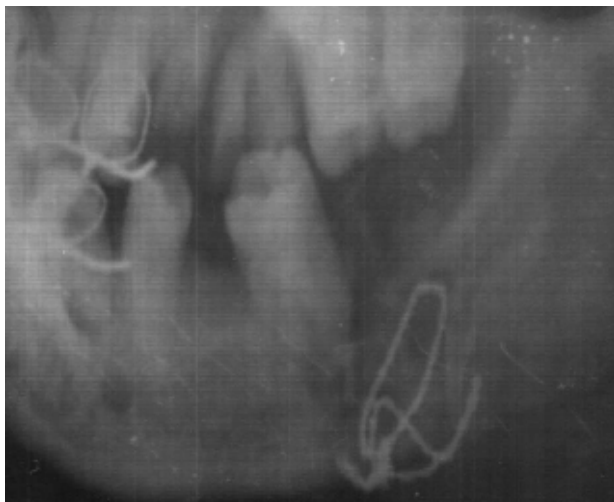1. Назовите основные клинические признаки перелома нижней челюсти данной локализации, факторы, влияющие на характер смещения отломков, типичный вариант смещения отломков и типичный прикус в данной ситуации.
2. Какой вид закрепления отломков и почему наиболее целесообразен в данной ситуации?
3. Назовите комплекс и последовательность медикаментозной терапии, сроки нетрудоспособности больных при данном типе перелома.

Задача 34.

Больной М. поступил в клинику челюстно-лицевой хирургии с жалобами на постоянные боли в области нижней челюсти слева, асимметрию лица, неприятный запах изо рта.

Из анамнеза: месяц назад имела место бытовая травма. Находился на стационарном лечении по поводу перелома нижней челюсти слева, был выполнен остеосинтез проволочным швом. Через две недели после операции стали отмечаться боли в области нижней челюсти, появилась припухлость подчелюстной области слева. Лечился самостоятельно. Боли, припухлость уменьшились, но появился в подчелюстной области свищ с гнойным отделяемым.

При осмотре отмечалась умеренная асимметрия лица за счет отека тканей подчелюстной области, свищ с умеренным гнойным отделяемым. Со стороны полости рта: иммобилизация нижней челюсти гнутыми проволочными шинами. В области интактного 3.8 зуба отмечались свищ с умеренным гнойным отделяемым, гиперемия и отечность слизистой оболочки.



Задание:

1. **Поставьте предварительный диагноз.**
2. **Какие дополнительные методы обследования необходимо провести для уточнения диагноза.**
3. **Назовите основные клинические признаки данного заболевания.**
4. **Опишите рентгенологическую картину при данном заболевании.**
5. **Поставьте окончательный и проведите дифференциальный диагноз.**
6. **Назовите этиологические и патогенетические звенья данного заболевания.**
7. **Какой вид закрепления отломков и почему наиболее целесообразен в данной ситуации?**
8. **Назовите комплекс и последовательность медикаментозной терапии.**
9. **Определите сроки временной нетрудоспособности, оформите листок нетрудоспособности.**

Задача 35

Больной, 40 лет, обратился с жалобами на сильные боли в области нижней челюсти слева, начавшиеся внезапно ночью и сопровождавшиеся сильным ознобом, подъемом температуры тела до 38,80С. При поступлении: температура тела 39,50С. Состояние средней тяжести. Отмечается отек мягких тканей щечной области и нижнего века слева. Кожа в этой области в цвете не изменена, собирается в складку. Пальпация безболезненна. Поднижнечелюстные лимфатические узлы увеличены с обеих сторон, пальпация их болезненная. В полости рта: имеется коллатеральный отек окологлазничных мягких тканей с вестибулярной и язычной сторон альвеолярной части нижней челюсти слева. Слизистая оболочка этой области гиперемирована, при пальпации болезненна, определяется инфильтрат с участком флюктуации. 34, 35 зубы - II-III степени подвижности, их перкуссия резко болезненная, коронковые части 34, 35 зубов частично разрушены. На слизистой оболочке щечной области слева имеется новообразование на широком основании, бледно-розовой окраской, безболезненное, размером 1,5x1,5 см. Больного не беспокоит, отмечает медленный рост образования.

Вопросы:

1. **Поставьте и обоснуйте и диагноз.**
2. **Составьте план лечения.**
3. **Определите признаки нехарактерные для данного заболевания.**

Ответ.

1. Анамнез больного, общее состояние, клиническая картина (подвижность группы зубов, отек и гиперемия слизистой оболочки с вестибулярной и язычной сторон альвеолярного отростка нижней челюсти слева) позволяют поставить диагноз острого одонтогенного остеомиелита нижней челюсти слева.

2. План лечения: удаление зубов, явившихся причиной заболевания, вскрытие абсцессов с вестибулярной и язычной сторон альвеолярного отростка нижней челюсти слева и дренирование ран. Госпитализация больного. Лечение комплексное. Назначается противовоспалительная, дезинтоксикационная, дегидратационная терапии, витаминотерапия, симптоматическое лечение, и терапия гипербарической оксигенацией.

3. Нехарактерным признаком является имеющееся новообразование на слизистой оболочке щечной области слева.

задача №36

Больной, 20 лет, доставлен с жалобами на сильные боли в подбородочной области, начавшиеся утром и сопровождавшиеся потрясающим ознобом, подъемом температуры тела до 40,00С. При поступлении: температура тела 39,50С. Состояние тяжелое. Отек

мягких тканей нижней губы и подбородочной области. Кожа этой области в цвете не изменена, собирается в складку. Пальпация безболезненна. Подчелюстные лимфоузлы увеличены с обеих сторон, пальпация их болезненна. В полости рта имеется коллатеральный отек околочелюстных мягких тканей с язычной и вестибулярной сторон альвеолярной части в переднем отделе нижней челюсти. На слизистой оболочке красной каймы нижней губы справа имеется образование округлой формы, выступающее над красной каймой, синюшного цвета, мягкое, безболезненное. Больного не беспокоит, отмечает медленный рост образования.

Вопросы:

- 1. Поставьте предварительный диагноз.**
- 2. Какие дополнительные сведения необходимы для постановки окончательного диагноза?**
- 3. Составьте план лечения.**
- 4. Какие данные являются несущественными? Имеют ли они значение для составления плана лечения больного?**
- 5. Как осуществляется диспансеризация и реабилитация пациентов с данной патологией. Какова тактика обучения пациента основным гигиеническим мероприятиям оздоровительного характера и мероприятиям, направленным на предупреждение возникновения и (или) распространения стоматологических заболеваний, их раннюю диагностику, выявление причин и условий их возникновения и развития.**

Ответ.

1. Предварительный диагноз: острый одонтогенный остеомиелит нижней челюсти подбородочной области.
2. Для постановки окончательного диагноза надо определить состояние зубов в очаге воспаления: болезненность при перкуссии, подвижность, наличие кариозных полостей, состояние околочелюстных мягких тканей в области верхней челюсти слева, цвет, при пальпации следует определить наличие болезненности и участков флюктуации, общий анализ крови и мочи.
3. План лечения: удаление причинных разрушенных зубов в области воспаления, вскрытие абсцессов с вестибулярной и язычной сторон альвеолярного отростка нижней челюсти слева и дренирование ран. Госпитализация больного. Лечение комплексное. Назначается противовоспалительная, дезинтоксикационная, дегидратационная терапии, витаминотерапия, симптоматическое лечение, терапия гипербарической оксигенацией.
4. Несущественным признаком является имеющееся новообразование на слизистой оболочке красной каймы нижней губы справа. Для составления плана лечения остеомиелита подбородочного отдела нижней челюсти оно значения не имеет.

задача № 37

Больной, 46 лет, обратился с жалобами на умеренные ноющую боль в области верхней челюсти слева, иррадиирующую в левую затылочную область, висок. Также беспокоит боль при глотании и открывании рта. Температура тела повышена до 37,50С. Из анамнеза выявлено, что неделю назад заболел 27 зуб. Беспокоила постоянная ноющая боль, усиливающаяся при накусывании. Больной к врачу не обращался, самостоятельно применял теплые содовые полоскания. В течение четырех дней боль в зубе прошла, однако накануне обращения к врачу появилась боль при глотании и открывании рта. Обратился к ЛОР-врачу, после осмотра которого патологии ЛОР-органов не выявлено, направлен на консультацию к стоматологу. При осмотре: определяется единичный, увеличенный, болезненный лимфатический узел в поднижнечелюстной области слева. Незначительный отек мягких тканей над скуловой дугой слева. Открывание рта ограничено до 1,0 см между резцами, резко болезненное. При внутривидовом осмотре

выявлено: коронка 27 зуба частично разрушена, перкуссия ее слабо болезненна, отмечается подвижность II степени. Переходная складка с вестибулярной стороны на уровне 26, 27, 28 зубов отечна, гиперемирована, сглажена. При надавливании тканей в проекции бугра верхней челюсти слева определяется резко болезненный воспалительный инфильтрат. При рентгенологическом исследовании 27 зуба отмечаются участки разрежения костной ткани в области корней и бифуркации с нечеткими контурами, глубокие костные карманы.

Вопросы:

- 1. Поставьте диагноз, составьте план лечения.**
- 2. Опишите методику оперативного вмешательства.**
- 3. Укажите, с чем связаны такие клинические симптомы, как ограничение открывания рта и болезненность при глотании.**

Ответ.

1. Диагноз: абсцесс подвисочной ямки. План лечения: удаление 27 зуба, вскрытие абсцесса, проведение антибактериального и противовоспалительного лечения.

2. Под местной инфильтрационной или туберальной анестезией с премедикацией производится разрез слизистой оболочки переходной складки с вестибулярной стороны на уровне 25, 26, 27, 28 зубов. Затем тупым путем, используя изогнутый по плоскости кровоостанавливающий зажим (типа Бильрот), очень осторожно, чтобы не вызвать кровотечения из крыловидного венозного сплетения нужно проникнуть в подвисочную ямку. Для этого, ориентируясь на бугор верхней челюсти, инструмент проводится кзади, кверху и кнутри. После вскрытия абсцесса, в рану вводится резиновый выпускник. Местно: больному назначаются теплые ротовые ванночки с гипертоническими растворами. Дренажи в последующем не меняются, а лишь подтягиваются до момента прекращения гноетечения.

3. Ограничение открывания рта и болезненность при глотании связаны с тем, что воспалительный процесс локализуется в области медиальной и латеральной крыловидных мышц, принимающих участие в движениях нижней челюсти, а также в области верхних отделов

боковой стенки глотки.

задача № 38

У больного, 43 лет, при осмотре обнаружен резко болезненный воспалительный инфильтрат в левой височной области, занимающий передние 2/3 этой области. Кожа над ним гиперемирована, в складку не собирается. В передненижних отделах инфильтрата определяется симптом флюктуации. Открывание рта и боковые движения челюсти ограничены, резко болезненны. Полость рта не санирована.

Вопросы:

- 1. Каких данных не хватает для постановки окончательного диагноза?**
- 2. Поставьте предположительный диагноз на основании имеющихся данных**
- 3. Воспалительный процесс какой локализации в первую очередь необходимо исключить или подтвердить в данном случае и почему? На основании каких признаков?**
- 4. Какие обстоятельства необходимо учитывать при составлении плана лечения?**

Ответ.

1. Прежде всего необходимо уточнить жалобы больного: точная локализация, характер боли, степень и характер нарушения функций, общее самочувствие. Не хватает анамнестических данных: когда, в связи с чем возникло заболевание, динамика его развития до момента обращения, какое лечение проводилось? Не хватает данных клинического обследования, прежде всего, касающихся степени и характера нарушения функций. Необходимо выяснить, имеются ли еще какие-либо признаки воспаления в

тканях соседних областей. Нет данных, указывающих на причину развития воспаления. Нет данных рентгенологического обследования: состояние зубочелюстной системы, состояние костей мозгового черепа.

2. Флегмона височной области слева.

3. Необходимо исключить или подтвердить наличие воспалительного процесса в подвисочной и крылонебной ямках, так как изолированно флегмона височной области встречается крайне редко - при непосредственной травме или инфицировании данной области. Чаще всего флегмона височной области возникает при распространении гноя из подвисочной области. Необходимо выяснить следующие данные: нарушение и болезненность глотания, наличие воспалительной инфильтрации тканей за бугром верхней челюсти. При распространении гнойного отделяемого в крылонебную ямку может присоединяться отек век.

4. Необходимо учитывать два обстоятельства:

а) наличие и характер причин развития воспаления;

б) точная локализация и распространенность острого гнойного воспалительного процесса.

задача № 39

Больной, 34 лет, поступил с жалобами на резко болезненную припухлость в обеих поднижнечелюстных и подподбородочных областях, слабость, недомогание, повышение температуры тела. Также беспокоит затруднение и болезненность при разговоре, жевании, глотании. Открывание рта ограничено, болезненно. Заболевание началось неделю назад, когда появилась постоянная ноющая боль в 47 зубе, усиливающаяся при накусывании. Боль нарастала, появилась незначительная, болезненная разлитая припухлость в правой поднижнечелюстной области. Два дня назад обратился в районную поликлинику, где был удален 47 зуб по поводу обострения хронического периодонтита. Несмотря на удаление зуба припухлость увеличивалась, боль и симптомы нарушения функций нарастали. После повторного обращения к стоматологу направлен в стоматологический стационар. Объективно: больной бледен, пульс учащен, температура тела $-38,5^{\circ}\text{C}$. В обеих поднижнечелюстных и в подподбородочной областях определяется обширный болезненный с нечеткими границами инфильтрат, больше выраженный справа. Кожа над ним гиперемирована, не собирается в складку в правой поднижнечелюстной области и ограничено собирается в складку в подподбородочной и левой поднижнечелюстной областях. Открывание рта 1,5-2,0 см., резко болезненное. Движение языка, особенно его смещение вперед, резко болезненно. Слизистая оболочка обоих челюстно-язычных желобков и подъязычных областей отечна, справа гиперемирована, несколько инфильтрирована и болезненна. Лунка удаленного 47 зуба заполнена организуемым кровяным сгустком, покрытым фибринозным налетом. На ортопантограмме в области лунки 47 зуба патологических изменений, инородных тел не определяется. В области тела нижней челюсти, ближе к ее краю на уровне 3.6. определяется участок уплотнения костной ткани большой интенсивности с четкими контурами правильной овальной формы.

Вопросы:

1. Поставьте диагноз и проведите его обоснование.

2. Укажите на признаки, нехарактерные для данного заболевания. С чем они могут быть связаны?

3. Опишите методику оперативного лечения.

Ответ.

1. Флегмона дна полости рта. Диагноз ставится на основании локализации воспалительного инфильтрата, занимающего несколько клетчаточных пространств дна полости рта: обе поднижнечелюстные, подподбородочную области, челюстно-язычный желобок справа, область корня языка.

2. Для данного заболевания нехарактерно наличие на рентгенограмме участка уплотнения костной ткани. Это может быть связано с наличием одонтогенной или неодонтогенной костной опухоли: одонтомы или остеомы.

3. Методика оперативного вмешательства: под местным инфильтрационным обезболиванием с премедикацией или под наркозом производится разрез кожи параллельно краю нижней челюсти, отступя от него на 2,0 см. Разрез начинается в поднижнечелюстной области с одной стороны, ведется через подподбородочную область, заканчиваясь в поднижнечелюстной области с другой стороны. Рассекается кожа, подкожная клетчатка, подкожная мышца и фасция, затем по желобоватому зонду или между браншами кровоостанавливающего зажима рассекается поверхностный листок собственной фасции шеи. Далее тупым путем необходимо проникнуть в клетчаточные пространства поднижнечелюстных, подподбородочной областей, к корню языка, в оба челюстно-язычных желобка, подъязычную область. После широкого раскрытия клетчаточных пространств в каждое из них вводятся перфорированные резиновые или пластиковые трубки, фиксирующиеся йодоформным тампоном. Накладывается асептическая повязка

Задача № 40

Мужчина 36 лет впервые обратился к врачу-стоматологу-хирургу с жалобами на наличие острого предмета на нёбе. «Может, кость от пищи застряла», - со слов больного. Анамнез болезни выяснить не удалось из-за асоциального состояния: нет дома, живёт, где придётся, не работает, безразлично относится к своему физическому состоянию. Термометрия тела – 37,4°C; АД – 140/90 мм рт. ст.; пульс – 72 удара в минуту. При внешнем осмотре кожа лица инъецирована сосудами, кое-где имеют место белого цвета рубцы от 1,5 до 2,0 см длиной. Регионарные лимфатические узлы не пальпируются. Рот открывает свободно, 4,5 см. Слизистая оболочка рта розовая, влажная, без патологических элементов. Прикус не фиксирован из-за отсутствия большего количества зубов. В передней трети нёба почти по средней линии имеется дефект её, из него видна шероховатая серого цвета кость, подвижная; при глубоком зондировании сообщения с носовой полостью нет, зонд упирается в плотную кость.

Вопросы:

- 1. Поставьте предварительный диагноз.***
- 2. Какое лечение показано больному?***
- 3. Какие методы обследования больного необходимы по Стандарту?***
- 4. Опишите протокол операции этому больному.***
- 5. Назовите этапы развития секвестрирующей формы хронического остеомиелита.***

Ответы:

- Хронический кортикальный остеомиелит нёбной кости.
- Больному показано экстренное хирургическое лечение – операция секвестрэктомия в условиях хирургического кабинета стоматологической поликлиники.
- Необходимые методы обследования по Стандарту: - флюорография; - общий анализ крови и мочи; - кровь на RW и гепатиты, сахар; - биохимический анализ крови; - ЭКГ; - консультация врача-терапевта участкового; - ОПТГ.
- Учитывая подвижность секвестра (этап отделения), операция секвестрэктомии проводится под аппликационным обезболиванием Лидоксором. Далее при помощи тупого зажима фиксируется секвестр и извлекается плавными движениями книзу и вперёд. Туалет раны 0,06% раствором Хлоргексидина биглюконата. Возможна (при кровоточивости) тампонада образовавшейся полости гемостатической губкой с антибиотиком (имеющийся официальный препарат).
- Этапы развития секвестрирующей формы хронического остеомиелита: 1. Формирование секвестра. 2. Демаркация секвестра. 3. Отторжение секвестра.

Задача № 41

Мужчина 61 года направлен в клинику ЧЛХ врачом-стоматологом-хирургом из районной стоматологической поликлиники для госпитального лечения. Жалобы на недомогание, боли и припухлость в области нижней челюсти справа.

Из анамнеза выяснено, что 2 месяца назад была травма лица. По поводу установленного ангулярного перелома нижней челюсти справа лечился (раза 3 был на приёме, 2 недели носил повязку, поддерживающую нижнюю челюсть) амбулаторно. Неделю назад стал болеть последний нижний зуб на нижней челюсти справа, полоскал рот раствором соды, 3 дня назад припухло под челюстью, со вчерашнего дня отмечает общий дискомфорт.

Термометрия тела - 37,8, АД - 130/80 мм рт. ст., пульс 78 ударов в минуту. Конфигурация лица изменена из-за отёка мягких тканей подчелюстной области справа, кожа в цвете над ней гиперемирована, при пальпации определяется плотный болезненный инфильтрат соответственно подчелюстному треугольнику справа. Симптомы не прямой нагрузки (Ходаровича и Рауэра) отрицательны. Регионарные лимфатические узлы не пальпируются. Рот открывает свободно, 4,0 см. Слизистая оболочка рта розовая, влажная, без патологических элементов. Прикус нефиксирован из-за отсутствия зубов, имеются 1.8, 1.7, 1.3, 3.8, 4.5, 4.8 зубы, обильно покрытые зубными отложениями, корни их оголены на Уз - У величины корня, подвижность 2 степени. Имеется припухлость с оральной и вестибулярной сторон альвеолярного отростка в области 4.8, 4.7 зубочелюстных сегментов, гиперемия слизистой. Патологической подвижности нижней челюсти нет. Крыловидно-челюстные складки выражены одинаково с обеих сторон. Зев чистый.

На ОПТГ имеется щель (1,5 мм) перелома, идущая от вершечек 4.8 зуба к нижнему краю угла нижней челюсти, края отломков неровные; 4.8 зуб в остеопорозной кости на У величины корня.

Вопросы:

1. Поставьте диагноз.

2. Каков порядок оказания помощи этому больному?

3. С какими заболеваниями дифференцируют вышеописанный патологический процесс?

4. Опишите протокол операции вскрытия флегмоны поднижнечелюстного пространства.

5. Какие осложнения вскрытия флегмоны встречаются?

Ответы:

1. Остеофлегмона подчелюстного пространства справа.

2. Больному показано экстренное хирургическое вмешательство – вскрытие флегмоны и удаление 4.8 зуба под комбинированным обезболиванием в условиях челюстно-лицевого стационара; медикаментозное лечение: антибактериальное с учётом антибиотикограммы, десенсибилизирующее, симптоматическое; физиотерапевтическое местное лечение.

3. Дифференцируют с заболеваниями:

- аденофлегмона;

- одонтогенная флегмона;

- субмандибулит;

- опухоль поднижнечелюстной слюнной железы справа.

4. Разрез кожи проводят параллельно и ниже края нижней челюсти, чтобы не повредить краевую веточку лицевого нерва, длиной 6-7 см (на ширину инфильтрата).

Послойно и на эту же величину рассекают далее подкожную клетчатку, подкожную мышцу шеи, поверхностный листок собственной фасции.

При необходимости (встречается на пути) перевязываются и пересекаются лицевые артерия и вена.

Тупо (тупым зажимом) по внутренней поверхности тела нижней челюсти проходят в подчелюстной треугольник.

Получают до 2-4 кубических см гноя, который берут на микробиологическое исследование.

Рану струйно промывают 0,06% раствором Хлоргексидина биглюконата, дренируют трубочным дренажом. Накладывают повязку с гипертоническим раствором.

5. Осложнения вскрытия флегмоны:

1. Парез краевой веточки лицевого нерва.

2. Формирование слюнного свища.

3. Оставление инородного тела (например, резинового дренажа).

Задача № 42

Больной, 40 лет, обратился с жалобами на сильные боли в области нижней челюсти слева, начавшиеся внезапно ночью и сопровождавшиеся сильным ознобом, подъемом температуры тела до 38,80С. При поступлении: температура тела 39,50С. Состояние средней тяжести. Отмечается отек мягких тканей щечной области и нижнего века слева. Кожа в этой области в цвете не изменена, собирается в складку. Пальпация безболезненна. Поднижнечелюстные лимфатические узлы увеличены с обеих сторон, пальпация их болезненная. В полости рта: имеется коллатеральный отек околочелюстных мягких тканей с вестибулярной и язычной сторон альвеолярной части нижней челюсти слева. Слизистая оболочка этой области гиперемирована, при пальпации болезненна, определяется инфильтрат с участком флюктуации. 34, 35 зубы - II-III степени подвижности, их перкуссия резко болезненная, коронковые части 34, 35 зубов частично разрушены. На слизистой оболочке щечной области слева имеется новообразование на широком основании, бледно-розовой окраской, безболезненное, размером 1,5x1,5 см. Больного не беспокоит, отмечает медленный рост образования.

Вопросы:

1. Поставьте и обоснуйте и диагноз.

2. Составьте план лечения.

3. Определите признаки нехарактерные для данного заболевания.

Ответ.

1. Анамнез больного, общее состояние, клиническая картина (подвижность группы зубов, отек и гиперемия слизистой оболочки с вестибулярной и язычной сторон альвеолярного отростка нижней челюсти слева) позволяют поставить диагноз острого одонтогенного остеомиелита нижней челюсти слева.

2. План лечения: удаление зубов, явившихся причиной заболевания, вскрытие абсцессов с вестибулярной и язычной сторон альвеолярного отростка нижней челюсти слева и дренирование ран. Госпитализация больного. Лечение комплексное. Назначается противовоспалительная, дезинтоксикационная, дегидратационная терапии, витаминотерапия, симптоматическое лечение, и терапия гипербарической оксигенацией.

3. Нехарактерным признаком является имеющееся новообразование на слизистой оболочке щечной области слева.

*Протокол дополнений и изменений к «ФОС итоговая (государственная итоговая) аттестация» от 26.06.2018 года

Задача № 43

Больной, 20 лет, доставлен с жалобами на сильные боли в подбородочной области, начавшиеся утром и сопровождавшиеся потрясающим ознобом, подъемом температуры тела до 40,00С. При поступлении: температура тела 39,50С. Состояние тяжелое. Отек

мягких тканей нижней губы и подбородочной области. Кожа этой области в цвете не изменена, собирается в складку. Пальпация безболезненна. Подчелюстные лимфоузлы увеличены с обеих сторон, пальпация их болезненна. В полости рта имеется коллатеральный отек околочелюстных мягких тканей с язычной и вестибулярной сторон альвеолярной части в переднем отделе нижней челюсти. На слизистой оболочке красной каймы нижней губы справа имеется образование округлой формы, выступающее над красной каймой, синюшного цвета, мягкое, безболезненное. Больного не беспокоит, отмечает медленный рост образования.

Вопросы:

1. Поставьте предварительный диагноз.

2. Какие дополнительные сведения необходимы для постановки окончательного диагноза?

3. Составьте план лечения.

4. Какие данные являются несущественными? Имеют ли они значение для составления

плана лечения больного?

5. Как осуществляется диспансеризация и реабилитация пациентов с данной патологией. Какова тактика обучения пациента основным гигиеническим мероприятиям оздоровительного характера и мероприятиям, направленным на предупреждение возникновения и (или) распространения стоматологических заболеваний, их раннюю диагностику, выявление причин и условий их возникновения и развития.

Ответ.

1. Предварительный диагноз: острый одонтогенный остеомиелит нижней челюсти подбородочной области.

2. Для постановки окончательного диагноза надо определить состояние зубов в очаге воспаления: болезненность при перкуссии, подвижность, наличие кариозных полостей, состояние околочелюстных мягких тканей в области верхней челюсти слева, цвет, при пальпации следует определить наличие болезненности и участков флюктуации, общий анализ крови и мочи.

3. План лечения: удаление причинных разрушенных зубов в области воспаления, вскрытие абсцессов с вестибулярной и язычной сторон альвеолярного отростка нижней челюсти слева и дренирование ран. Госпитализация больного. Лечение комплексное. Назначается противовоспалительная, дезинтоксикационная, дегидратационная терапии, витаминотерапия, симптоматическое лечение, терапия гипербарической оксигенацией.

4. Несущественным признаком является имеющееся новообразование на слизистой оболочке красной каймы нижней губы справа. Для составления плана лечения остеомиелита подбородочного отдела нижней челюсти оно значения не имеет.

*Протокол дополнений и изменений к «ФОС итоговая (государственная итоговая) аттестация» от 26.06.2018 года

Задача № 44

Больной, 46 лет, обратился с жалобами на умеренные ноющую боль в области верхней челюсти слева, иррадирующую в левую затылочную область, висок. Также беспокоит боль при глотании и открывании рта. Температура тела повышена до 37,50С. Из анамнеза выявлено, что неделю назад заболел 27 зуб. Беспокоила постоянная ноющая боль, усиливающаяся при накусывании. Больной к врачу не обращался, самостоятельно применял теплые содовые полоскания. В течение четырех дней боль в зубе прошла, однако накануне обращения к врачу появилась боль при глотании и открывании рта.

Обратился к ЛОР-врачу, после осмотра которого патологии ЛОР-органов не выявлено, направлен на консультацию к стоматологу. При осмотре: определяется единичный, увеличенный, болезненный лимфатический узел в поднижнечелюстной области слева. Незначительный отек мягких тканей над скуловой дугой слева. Открывание рта ограничено до 1,0 см между резцами, резко болезненное. При внутриротовом осмотре выявлено: коронка 27 зуба частично разрушена, перкуссия ее слабо болезненна, отмечается подвижность II степени. Переходная складка с вестибулярной стороны на уровне 26, 27, 28 зубов отечна, гиперемирована, сглажена. При надавливании тканей в проекции бугра верхней челюсти слева определяется резко болезненный воспалительный инфильтрат. При рентгенологическом исследовании 27 зуба отмечаются участки разрежения костной ткани в области корней и бифуркации с нечеткими контурами, глубокие костные карманы.

Вопросы:

1. Поставьте диагноз, составьте план лечения.

2. Опишите методику оперативного вмешательства.

3. Укажите, с чем связаны такие клинические симптомы, как ограничение открывания рта и болезненность при глотании.

Ответ.

1. Диагноз: абсцесс подвисочной ямки. План лечения: удаление 27 зуба, вскрытие абсцесса, проведение антибактериального и противовоспалительного лечения.

2. Под местной инфильтрационной или туберальной анестезией с премедикацией производится разрез слизистой оболочки переходной складки с вестибулярной стороны на уровне 25, 26, 27, 28 зубов. Затем тупым путем, используя изогнутый по плоскости кровоостанавливающий зажим (типа Бильрот), очень осторожно, чтобы не вызвать кровотечения из крыловидного венозного сплетения нужно проникнуть в подвисочную ямку. Для этого, ориентируясь на бугор верхней челюсти, инструмент проводится кзади, кверху и кнутри. После вскрытия абсцесса, в рану вводится резиновый выпускник. Местно: больному назначаются теплые ротовые ванночки с гипертоническими растворами. Дренажи в последующем не меняются, а лишь подтягиваются до момента прекращения гноетечения.

3. Ограничение открывания рта и болезненность при глотании связаны с тем, что воспалительный процесс локализуется в области медиальной и латеральной крыловидных мышц, принимающих участие в движениях нижней челюсти, а также в области верхних отделов боковой стенки глотки.

*Протокол дополнений и изменений к «ФОС итоговая (государственная итоговая) аттестация» от 26.06.2019 года

Задача № 45

У больного, 43 лет, при осмотре обнаружен резко болезненный воспалительный инфильтрат в левой височной области, занимающий передние 2/3 этой области. Кожа над ним гиперемирована, в складку не собирается. В передненижних отделах инфильтрата определяется симптом флюктуации. Открывание рта и боковые движения челюсти ограничены, резко болезненны. Полость рта не санирована.

Вопросы:

1. Каких данных не хватает для постановки окончательного диагноза?

2. Поставьте предположительный диагноз на основании имеющихся данных

3. Воспалительный процесс какой локализации в первую очередь необходимо исключить или подтвердить в данном случае и почему? На основании каких признаков?

4. Какие обстоятельства необходимо учитывать при составлении плана лечения?

Ответ.

1. Прежде всего необходимо уточнить жалобы больного: точная локализация, характер боли, степень и характер нарушения функций, общее самочувствие. Не достаёт анамнестических данных: когда, в связи с чем возникло заболевание, динамика его развития до момента обращения, какое лечение проводилось? Не достаёт данных клинического обследования, прежде всего, касающихся степени и характера нарушения функций. Необходимо выяснить, имеются ли еще какие-либо признаки воспаления в тканях соседних областей. Нет данных, указывающих на причину развития воспаления. Нет данных рентгенологического обследования: состояние зубочелюстной системы, состояние костей мозгового черепа.

2. Флегмона височной области слева.

3. Необходимо исключить или подтвердить наличие воспалительного процесса в подвисочной и крылонебной ямках, так как изолированно флегмона височной области встречается крайне редко - при непосредственной травме или инфицировании данной области. Чаще всего флегмона височной области возникает при распространении гноя из подвисочной области. Необходимо выяснить следующие данные: нарушение и болезненность глотания, наличие воспалительной инфильтрации тканей за бугром верхней челюсти. При распространении гнойного отделяемого в крылонебную ямку может присоединиться отек век.

4. Необходимо учитывать два обстоятельства:

а) наличие и характер причин развития воспаления;

б) точная локализация и распространенность острого гнойного воспалительного процесса.

*Протокол дополнений и изменений к «ФОС итоговая (государственная итоговая) аттестация» от 26.06.2019 года

Задача № 46

Больной, 34 лет, поступил с жалобами на резко болезненную припухлость в обеих поднижнечелюстных и подподбородочных областях, слабость, недомогание, повышение температуры тела. Также беспокоит затруднение и болезненность при разговоре, жевании, глотании. Открывание рта ограничено, болезненно. Заболевание началось неделю назад, когда появилась постоянная ноющая боль в 47 зубе, усиливающаяся при накусывании. Боль нарастала, появилась незначительная, болезненная разлитая припухлость в правой поднижнечелюстной области. Два дня назад обратился в районную поликлинику, где был удален 47 зуб по поводу обострения хронического периодонтита. Несмотря на удаление зуба припухлость увеличивалась, боль и симптомы нарушения функций нарастали. После повторного обращения к стоматологу направлен в стоматологический стационар. Объективно: больной бледен, пульс учащен, температура тела $38,5^{\circ}\text{C}$. В обеих поднижнечелюстных и в подподбородочной областях определяется обширный болезненный с нечеткими границами инфильтрат, больше выраженный справа. Кожа над ним гиперемирована, не собирается в складку в правой поднижнечелюстной области и ограничено собирается в складку в подподбородочной и левой поднижнечелюстной областях. Открывание рта 1,5-2,0 см., резко болезненное. Движение языка, особенно его смещение вперед, резко болезненно. Слизистая оболочка обоих челюстно-язычных желобков и подъязычных областей отечна, справа гиперемирована, несколько инфильтрирована и болезненна. Лунка удаленного 47 зуба заполнена организуемым кровяным сгустком, покрытым фибриновым налетом. На ортопантограмме в области лунки 47 зуба патологических изменений, инородных тел не определяется. В области тела нижней челюсти, ближе к ее краю на уровне 3.6. определяется участок уплотнения костной ткани большой интенсивности с четкими контурами правильной овальной формы.

Вопросы:

- 1. Поставьте диагноз и проведите его обоснование.**
- 2. Укажите на признаки, нехарактерные для данного заболевания. С чем они могут быть связаны?**
- 3. Опишите методику оперативного лечения.**

Ответ.

1. Флегмона дна полости рта. Диагноз ставится на основании локализации воспалительного инфильтрата, занимающего несколько клетчаточных пространств дна полости рта: обе поднижнечелюстные, подподбородочную области, челюстно-язычный желобок справа, область корня языка.
2. Для данного заболевания нехарактерно наличие на рентгенограмме участка уплотнения костной ткани. Это может быть связано с наличием одонтогенной или неодонтогенной костной опухоли: одонтомы или остеомы.
3. Методика оперативного вмешательства: под местным инфильтрационным обезболиванием с премедикацией или под наркозом производится разрез кожи параллельно краю нижней челюсти, отступя от него на 2,0 см. Разрез начинается в поднижнечелюстной области с одной стороны, ведется через подподбородочную область, заканчиваясь в поднижнечелюстной области с другой стороны. Рассекается кожа, подкожная клетчатка, подкожная мышца и фасция, затем по желобоватому зонду или между браншами кровоостанавливающего зажима рассекается поверхностный листок собственной фасции шеи. Далее тупым путем необходимо проникнуть в клетчаточные пространства поднижнечелюстных, подподбородочной областей, к корню языка, в оба челюстно-язычных желобка, подъязычную область. После широкого раскрытия клетчаточных пространств в каждое из них вводятся перфорированные резиновые или пластиковые трубки, фиксирующиеся йодоформным тампоном. Накладывается асептическая повязка

*Протокол дополнений и изменений к «ФОС итоговая (государственная итоговая) аттестация» от 26.06.2019 года

Задача № 47

Мужчина 36 лет впервые обратился к врачу-стоматологу-хирургу с жалобами на наличие острого предмета на нёбе. «Может, кость от пищи застряла», - со слов больного. Анамнез болезни выяснить не удалось из-за асоциального состояния: нет дома, живёт, где придётся, не работает, безразлично относится к своему физическому состоянию. Термометрия тела – 37,4°C; АД – 140/90 мм рт. ст.; пульс – 72 удара в минуту. При внешнем осмотре кожа лица инъецирована сосудами, кое-где имеют место белого цвета рубцы от 1,5 до 2,0 см длиной. Регионарные лимфатические узлы не пальпируются. Рот открывает свободно, 4,5 см. Слизистая оболочка рта розовая, влажная, без патологических элементов. Прикус не фиксирован из-за отсутствия большего количества зубов. В передней трети нёба почти по средней линии имеется дефект её, из него видна шероховатая серого цвета кость, подвижная; при глубоком зондировании сообщения с носовой полостью нет, зонд упирается в плотную кость.

Вопросы:

- 1. Поставьте предварительный диагноз.**
- 2. Какое лечение показано больному?**
- 3. Какие методы обследования больного необходимы по Стандарту?**
- 4. Опишите протокол операции этому больному.**
- 5. Назовите этапы развития секвестрирующей формы хронического остеомиелита.**

Ответы:

1. Хронический кортикальный остеомиелит нёбной кости.
2. Больному показано экстренное хирургическое лечение – операция секвестрэктомия в условиях хирургического кабинета стоматологической поликлиники.
3. Необходимые методы обследования по Стандарту: - флюорография; - общий анализ крови и мочи; - кровь на RW и гепатиты, сахар; - биохимический анализ крови; - ЭКГ; - консультация врача-терапевта участкового; - ОПТГ.
4. Учитывая подвижность секвестра (этап отделения), операция секвестрэктомии проводится под аппликационным обезболиванием Лидоксором. Далее при помощи тупого зажима фиксируется секвестр и извлекается плавными движениями книзу и вперёд. Туалет раны 0,06% раствором Хлоргексидина биглюконата. Возможна (при кровоточивости) тампонада образовавшейся полости гемостатической губкой с антибиотиком (имеющийся официальный препарат).
5. Этапы развития секвестрирующей формы хронического остеомиелита: 1. Формирование секвестра. 2. Демаркация секвестра. 3. Отторжение секвестра.

*Протокол дополнений и изменений к «ФОС итоговая (государственная итоговая) аттестация» от 26.06.2019 года

Задача № 48

Мужчина 61 года направлен в клинику ЧЛХ врачом-стоматологом-хирургом из районной стоматологической поликлиники для госпитального лечения. Жалобы на недомогание, боли и припухлость в области нижней челюсти справа.

Из анамнеза выяснено, что 2 месяца назад была травма лица. По поводу установленного ангулярного перелома нижней челюсти справа лечился (раза 3 был на приёме, 2 недели носил повязку, поддерживающую нижнюю челюсть) амбулаторно. Неделю назад стал болеть последний нижний зуб на нижней челюсти справа, полоскал рот раствором соды, 3 дня назад припухло под челюстью, со вчерашнего дня отмечает общий дискомфорт.

Термометрия тела - 37,8, АД - 130/80 мм рт. ст., пульс 78 ударов в минуту. Конфигурация лица изменена из-за отёка мягких тканей подчелюстной области справа, кожа в цвете над ней гиперемирована, при пальпации определяется плотный болезненный инфильтрат соответственно подчелюстному треугольнику справа. Симптомы не прямой нагрузки (Ходаровича и Рауэра) отрицательны. Регионарные лимфатические узлы не пальпируются. Рот открывает свободно, 4,0 см. Слизистая оболочка рта розовая, влажная, без патологических элементов. Прикус нефиксирован из-за отсутствия зубов, имеются 1.8, 1.7, 1.3, 3.8, 4.5, 4.8 зубы, обильно покрытые зубными отложениями, корни их оголены на Уз - У величины корня, подвижность 2 степени. Имеется припухлость с оральной и вестибулярной сторон альвеолярного отростка в области 4.8, 4.7 зубочелюстных сегментов, гиперемия слизистой. Патологической подвижности нижней челюсти нет. Крыловидно-челюстные складки выражены одинаково с обеих сторон. Зев чистый.

На ОПТГ имеется щель (1,5 мм) перелома, идущая от верхушек 4.8 зуба к нижнему краю угла нижней челюсти, края отломков неровные; 4.8 зуб в остеопорозной кости на У величины корня.

Вопросы:

1. ***Поставьте диагноз.***
2. ***Каков порядок оказания помощи этому больному?***
3. ***С какими заболеваниями дифференцируют вышеописанный патологический процесс?***
4. ***Опишите протокол операции вскрытия флегмоны поднижнечелюстного пространства.***
5. ***Какие осложнения вскрытия флегмоны встречаются?***

Ответы:

1. Остеофлегмона подчелюстного пространства справа.
2. Больному показано экстренное хирургическое вмешательство – вскрытие флегмоны и удаление 4.8 зуба под комбинированным обезболиванием в условиях челюстно-лицевого стационара; медикаментозное лечение: антибактериальное с учётом антибиотикограммы, десенсибилизирующее, симптоматическое; физиотерапевтическое местное лечение.

3. Дифференцируют с заболеваниями:

- аденофлегмона;
- одонтогенная флегмона;
- субмандибулит;
- опухоль поднижнечелюстной слюнной железы справа.

4. Разрез кожи проводят параллельно и ниже края нижней челюсти, чтобы не повредить краевую веточку лицевого нерва, длиной 6-7 см (на ширину инфильтрата).

Послойно и на эту же величину рассекают далее подкожную клетчатку, подкожную мышцу шеи, поверхностный листок собственной фасции.

При необходимости (встречается на пути) перевязываются и пересекаются лицевые артерия и вена.

Тупо (тупым зажимом) по внутренней поверхности тела нижней челюсти проходят в подчелюстной треугольнике.

Получают до 2-4 кубических см гноя, который берут на микробиологическое исследование.

Рану струйно промывают 0,06% раствором Хлоргексидина биглюконата, дренируют трубочным дренажом. Накладывают повязку с гипертоническим раствором.

5. Осложнения вскрытия флегмоны:

1. Парез краевой веточки лицевого нерва.
2. Формирование слюнного свища.
3. Оставление инородного тела (например, резинового дренажа).

*Протокол дополнений и изменений к «ФОС итоговая (государственная итоговая) аттестация» от 26.06.2019 года

Задача № 49

Женщина 69 лет впервые обратилась к врачу-стоматологу с жалобами на незаживающую «болячку» в подглазничной области справа. Появилась она около 2 месяцев назад, связывает с укусом насекомого, сама лечила чистотелом, внутренним салом, однако болячка меняла форму и увеличивалась в размере.

При внешнем осмотре обращает на себя внимание возвышающееся опухолевидное образование в подглазничной области справа блюдцеподобно-неправильной формы, в центре изъязвленное с корочками, 1,0×1,2 см, цвет насыщеннее цвета окружающей кожи. При пальпации новообразование безболезненное, плотное в основании, ограничено подвижное. Регионарные лимфатические узлы не пальпируются. Рот открывает в полном объёме, 4,5 см. Слизистая оболочка рта розовая, влажная, без патологических элементов. Прикус ортогнатический. Зубные ряды полные благодаря несъёмным ортопедическим конструкциям.

Вопросы:

Поставьте предварительный диагноз.

Какова тактика врача-стоматолога при установлении вышеназванного диагноза?

Предложите варианты лечения предполагаемой нозологии.

Какие дополнительные методы обследования целесообразно провести на долечённом этапе?

Нуждается ли больная в диспансерном наблюдении после лечения? Если да, то к какой группе она относится, и каким специалистом наблюдается?

Ответы:

1. Базалиома кожи подглазничной области справа.
2. Направить к врачу-онкологу-стоматологу для проведения цитологического исследования соскоба с новообразования с целью верификации диагноза.

3. Варианты лечения:

1. Хирургический метод – иссечение новообразования в пределах здоровых тканей с пластикой местными тканями под местным обезболиванием в условиях операционной стоматологической поликлиники.

Операционный материал направляется в онкологическое учреждение на патогистологическое исследование (ПГИ – эксцизионная биопсия).

2. По результатам цитологического исследования (базалиома) – лучевое лечение: близкофокусная рентгенотерапия, которая назначается врачом-радиологом онкологического учреждения.

4. Дополнительные методы обследования:

- флюорография.

- общий анализ крови, мочи. Кровь на RW, ВИЧ, гепатиты.

- ЭКГ и заключение врача-терапевта участкового о возможности проведения специализированного лечения.

5. Нуждается. После вышеописанного лечения она будет входить в 3 группу диспансеризации онкостоматологических больных. Диспансерное наблюдение этой больной будет проводить врач-онколог.

Задача № 50

Пациент А. 65 лет обратился в стоматологическую клинику с жалобами на постоянную ноющую боль в области лунки удалённого 4.7 зуба с иррадиацией в ухо, запах изо рта. Развитие настоящего заболевания: со слов пациента, 3 дня назад был удалён 4.7 зуб по поводу хронического периодонтита. Со вчерашнего вечера боль усилилась. Перенесённые и сопутствующие заболевания: со слов пациента, гипертоническая болезнь, гастрит, ВИЧ, сифилис, гепатит отрицает. Аллергоанамнез не отягощён. Общее состояние удовлетворительное. Температура тела 36,9°C. Местный статус: конфигурация лица не изменена. Открывание рта свободное. Поднижнечелюстные лимфатические узлы справа увеличены, слабо болезненны при пальпации, не спаяны с окружающими тканями. В полости рта: края лунки удалённого 4.7 зуба покрыты фибринозным налётом. В альвеоле удалённого 4.7 зуба сгусток отсутствует, лунка заполнена остатками пищи. Слизистая оболочка в области лунки удалённого 4.7 зуба гиперемирована, отёчна, болезненна при пальпации.

Вопросы:

1. **Поставьте диагноз и укажите наиболее существенные для данного заболевания симптомы.**

2. **Проведите дифференциальную диагностику.**

3. **Составьте план комплексного лечения врачами-стоматологами различного профиля.**

4. **Обоснуйте последовательность хирургических этапов лечения.**

5. **Перечислите возможные местные и общие осложнения.**

Ответ:

1. Альвеолит лунки удалённого 4.7 зуба.

2. Ограниченный остеомиелит лунки. Острый край лунки.

3. Лечение альвеолита лунки 4.7 зуба. Назначение антибактериальной и противовоспалительной терапии.

4. Анестезия, антисептическая обработка лунки, щадящий кюретаж (не вызвать кровотечение), повторная антисептическая обработка лунки, внесение в лунку смеси порошка анестезина и метронидазола. Рыхлое наложение йодоформной турунды в лунку. Применяют блокады анестетика 0,5% Лидокаина или Новокаина с Линкомицином или введение раствора «Траумель» по типу инфильтрационной анестезии. При сохранении боли и воспаления блокаду повторяют через 48 часов. Местное воздействие на воспалительный очаг проводят ежедневно или через день до полного прекращения боли (обработку альвеолы антисептиками, внесение лекарственных средств в лунку, блокады, смена повязки). Через 5-7 дней стенки альвеолы покрываются молодой грануляционной тканью (Т.Г. Робустова, 2010. С.156).

5. Периаостит, остеомиелит, абсцесс, флегмона, лимфаденит.

*Протокол дополнений и изменений к «ФОС итоговая (государственная итоговая) аттестация» от 23.06.2020 года

Задача № 51

У девочки 14 лет при удалении зуба отмечается бледность, потливость, расширение зрачков. Затем потеря сознания.

Задания

1. **Определите неотложное состояние пациента.**
2. **Составьте алгоритм оказания помощи.**
3. **Продемонстрируйте технику проведения подкожной инъекции.**

Эталон ответа

1. В результате чувства страха у девочки возникло обморочное состояние.
2. Алгоритм оказания неотложной помощи:
 - а) придать больной горизонтальное положение с приподнятыми ногами для улучшения мозгового кровообращения;
 - б) вызвать скорую помощь;
 - в) расстегнуть воротник, расслабить пояс для улучшения дыхания;
 - г) поднести тампон, смоченный раствором нашатырного спирта, к носу с целью рефлекторного воздействия на центральную нервную систему (ЦНС);
 - д) обрызгать лицо холодной водой, похлопать по лицу ладонями, растереть виски, грудь с целью рефлекторного изменения тонуса сосудов;
 - е) периодически контролировать пульс и наблюдать за пациентом до прибытия скорой помощи;
3. Студент демонстрирует технику проведения подкожной инъекции (на фантоме).

Задача № 52

Больной обратился к зубному врачу хирургического кабинета стоматологической поликлиники с целью удаления зуба. Из анамнеза установлено, что у больного была аллергическая реакция на инъекцию пенициллина.

Больному проведена анестезия 2% раствором новокаина. Через 3-5 минут состояние больного ухудшилось.

Объективные данные: выраженная бледность, цианоз, обильный пот, тахикардия, артериальное давление резко снизилось; появилось ощущение покалывания, зуд кожи лица, чувство страха, ощущение тяжести за грудиной и затрудненное дыхание.

Задания

1. **Определите неотложное состояние пациента.**
2. **Составьте алгоритм оказания неотложной помощи.**
3. **Продемонстрируйте технику измерения артериального давления.**

Эталон ответа

1. У пациента аллергическая реакция на новокаин в виде анафилактического шока по вине хирурга, который не учел, что пенициллин разводится новокаином.
2. Алгоритм оказания неотложной помощи:
 - а) обколоть место инъекции 0,1% р-ром адреналина с целью снижения скорости всасывания аллергена;
 - б) срочно вызвать через третье лицо бригаду “скорой медицинской помощи” для оказания квалифицированной медицинской помощи;
 - в) уложить пациента с опущенной головой, придать возвышенное положение нижним конечностям с целью притока крови к головному мозгу;
 - г) расстегнуть стесняющую одежду и обеспечить доступ свежего воздуха;
 - д) осуществлять контроль за состоянием пациента (АД, ЧДД, пульс);
 - е) положить на место инъекции пузырь со льдом;
 - ж) ввести антигистаминные препараты с целью десенсибилизации (2% р-р супрастина или 2% р-р пипольфена или 1% р-р димедрола); приготовить противошоковый набор;
3. Студент демонстрирует технику измерения артериального давления.

Задача № 53

На стоматологическом хирургическом приёме после введения новокаина больной пожаловался на беспокойство, чувство стеснения в груди, слабость, головокружение, тошноту. Артериальное давление 80/40 мм рт. ст., пульс 120 уд/мин., слабого наполнения и напряжения.

Задания

1. **Определите неотложное состояние, развившееся у пациента.**
2. **Составьте алгоритм оказания неотложной помощи и обоснуйте каждый этап.**
3. **Продемонстрируйте технику измерения артериального давления.**

Эталон ответа

1. У пациента в ответ на введение лекарственного препарата развился анафилактический шок, о чем свидетельствует беспокойство, чувство стеснения в груди, слабость, головокружение, АД 80/40 мм рт. ст., пульс 120 уд/мин., слабого наполнения.
2. Алгоритм оказания неотложной помощи:
 - а) положить на место инъекции пузырь со льдом и обколоть 0,1% р-ом адреналина с целью снижения скорости всасывания аллергена;
 - ж) ввести антигистаминные препараты с целью десенсибилизации (2% р-р супрастина или 2% р-р пипольфена, или 1% р-р димедрола);
 - б) расстегнуть стесняющую одежду и обеспечить доступ свежего воздуха;
 - в) уложить пациента с опущенной головой, придать возвышенное положение нижним конечностям с целью улучшения притока крови к головному мозгу;
 - г) срочно вызвать бригаду “скорой медицинской помощи” для оказания квалифицированной медицинской помощи;
 - д) осуществлять контроль за состоянием пациента (АД, ЧДД, пульс);
 - ж) приготовить противошоковый набор.
3. Студент демонстрирует технику измерения артериального давления.

*Протокол дополнений и изменений к «ФОС итоговая (государственная итоговая) аттестация» от 29.06.2021 года

Задача № 54

Молодой человек 25 лет на хирургическом приеме у стоматолога жалуется на боль в правой половине грудной клетки, резко усиливающуюся при движениях, кашле, дыхании. Передвигается медленно, придерживает рукой больное место. Час назад, по пути в стоматологическую клинику, поскользнувшись, упал, ударился грудью о край тротуара.

Объективно: состояние средней тяжести, пораженная половина грудной клетки отстает в дыхании, дыхание поверхностное, с частотой 22 в минуту, пульс 80 ударов в минуту. Пальпаторно – резкая локальная болезненность и крепитация в проекции III-го и IV-го ребер по задней подмышечной линии, там же припухлость, кровоподтек.

Задания

- 1. Определите неотложное состояние пациента**
- 2. Составьте алгоритм оказания помощи.**
- 3. Продемонстрируйте транспортную иммобилизацию (на фантоме) применительно к данной ситуации.**

Эталон ответа

1. Диагноз: Закрытый перелом III и IV ребер справа.
2. Алгоритм оказания неотложной помощи:
 - а) придать положение полусидя;
 - б) ввести обезболивающий препарат (раствор анальгина, баралгина, тригана, спаз-гана, максигана);
 - в) вызвать бригаду “скорой медицинской помощи”; через третье лицо для транспортировки в ЛПУ;
 - г) применить местно холод;
 - д) обеспечить транспортировку в ЛПУ в положении полусидя.
3. Студент демонстрирует технику наложения повязки согласно алгоритму (на фантоме).

Задача № 55

Больной Н., 25 лет, обратился с жалобами на деформацию альвеолярного отростка верхней челюсти справа. При осмотре полости рта обнаружена деформация альвеолярного отростка за счет вздутия с вестибулярной стороны в области 1.2, 1.3, 1.4 пальпация которой безболезненная. В области наибольшего выбухания определяется симптом "пергаментного хруста". Больной отмечает, что в настоящее время практически здоров. Два месяца назад у него был перелом нижней челюсти справа.

Вопросы и задания:

- 1. Поставьте предварительный диагноз.**
- 2. Какие дополнительные сведения необходимы для постановки окончательного диагноза?**
- 3. Имеет ли значение для составления плана лечения предшествующий перелом нижней челюсти?**
- 4. Какие рентгеновские снимки необходимы в процессе обследования данного больного? 32**
- 5. Необходима ли для установления точного диагноза морфологическая верификация?**

Ответы к задаче 2

1. Радикулярная киста верхней челюсти справа.

2. Данные анамнеза: давность заболевания, наблюдались ли ранее признаки воспаления, данные о состоянии зубов соответственно этой оболочки. Рентгенологическое обследование, ЭОД.

3. Не имеет.

*Протокол дополнений и изменений к «ФОС итоговая (государственная итоговая) аттестация» от 29.06.2022 года