

Документ подписан простой электронной подписью  
Информация о владельце:  
ФИО: ФГБОУ ВО ВолГМУ Минздрава России  
Должность: ФГБОУ ВО ВолГМУ Минздрава России  
Дата подписания: 09.02.2025 13:57:57  
Уникальный программный ключ:  
123d1d365abac3d0cd5b93c39c0f12a00bb02446

Федеральное государственное  
бюджетное образовательное  
учреждение высшего образова-  
ния  
«Волгоградский государственный  
медицинский университет»  
Министерства здравоохранения  
Российской Федерации



### **Фонд оценочных средств для итоговой (государственной итоговой) аттестации**

Наименование дисциплины: **Стоматология общей практики**

Основная профессиональная образовательная программа подготовки кадров высшей квалификации в ординатуре по специальности: **31.08.72 Стоматология общей практики.**

Квалификация (степень) выпускника: **врач-стоматолог**

Кафедра: **Кафедра стоматологии Института непрерывного медицинского и фармацевтического образования.**

Форма обучения – очная

Для обучающихся 2022 года поступления (актуализированная редакция)

Волгоград, 2022

**Разработчики:**

№	Ф.И.О.	Должность	Ученая степень/ звание	Кафедра (полное название)
1.	Гаврикова Л.М.	доцент	к.м.н./доцент	Стоматологии Института НМФО
2.	Дьяченко Д.Ю.	ассистент	к.м.н.	Стоматологии Института НМФО

Фонд оценочных средств для итоговой (государственной итоговой) аттестации обучающихся по специальности 31.08.72 «Стоматология общей практики» рассмотрен на заседании кафедры протокол № 12 от «23» июля 2022 г.

Заведующий кафедрой стоматологии Института НМФО,  
д.м.н., доцент



Ю.А. Македонова

**Рецензент:** заведующий кафедрой пропедевтики стоматологических заболеваний ФГБОУ ВО ВолгГМУ Минздрава России, к.м.н. Михальченко Д.В.

Актуализированная рабочая программа согласована с учебно-методической комиссией Института НМФО, протокол № 1 от «29» августа 2022 г.

Председатель УМК



О.В. Магницкая

Начальник управления учебно-методического, правового сопровождения и производственной практики



О.Ю. Афанасьева

Актуализированная рабочая программа утверждена на заседании Ученого совета Института НМФО протокол № 1 от «29» августа 2022 г.

Секретарь  
Ученого совета



Е.С. Александрина

## ПЕРЕЧЕНЬ ТЕСТОВЫХ ЗАДАНИЙ ДЛЯ ГОСУДАРСТВЕННОЙ ИТОГОВОЙ АТТЕСТАЦИИ В ОРДИНАТУРЕ ПО СПЕЦИАЛЬНО- СТИ 31.08.72 «СТОМАТОЛОГИЯ ОБЩЕЙ ПРАКТИКИ»

1. Жалобы больного при местной гипоплазии эмали:  
**А) косметический недостаток**  
Б) боль при перкуссии  
В) боль от горячего раздражителя  
Г) подвижность зубов
2. Основной местной причиной развития кариеса зубов является:  
**А) зубная бляшка**  
Б) мягкий зубной налет  
В) минерализованный зубной налет  
Г) зубной камень
3. Основным источником фтора для человека является:  
**А) питьевая вода**  
Б) зубная паста  
В) зубной эликсир  
Г) фторированная соль
4. Внутреннее окрашивание зубов может быть обусловлено:  
**А) эндодонтическим лечением зубов с применением резорцин-формалинового метода**  
Б) курением  
В) наследственностью  
Г) возрастными изменениями
5. Наибольшей кариесогенностью обладают стрептококки группы:  
**А) S. Mutans**  
Б) S. Faecalis  
В) S. Aureus  
Г) S. Pneumococcus
6. Гипоплазия эмали молочных зубов обусловлена:  
**А) заболеваниями матери в период беременности**  
Б) употреблением кислой пищи  
В) заболеваниями ребенка в период от 1 года до 2-х лет  
Г) неудовлетворительным гигиеническим состоянием полости рта
7. Факторы, влияющие на развитие системной гипоплазии эмали постоянных зубов:  
**А) болезни ребенка после рождения, нарушение режима питания ребенка**  
Б) болезни матери во время беременности  
В) множественные поражения молочных зубов осложненным кариесом  
Г) травматические повреждения молочных зубов
8. Характерной локализацией поражения зубов при флюорозе является:  
**А) вестибулярная поверхность резцов, клыков**  
Б) фиссура  
В) шейка зуба  
Г) окклюзионная поверхность моляров
9. Предполагаемой причиной возникновения клиновидного дефекта является:  
**А) нарушение структуры тканей зуба в результате повышенной функциональной нагрузки**  
Б) механическое воздействие  
В) дисфункция щитовидной железы  
Г) употребление в пищу большого количества цитрусовых и их соков

10. Наиболее характерный симптом при кислотном некрозе:
- А) слипание зубов**
  - Б) чувство оскомины
  - В) боль от химических раздражителей
  - Г) боль от температурных раздражителей
11. Дополнительный метод обследования стоматологического больного на терапевтическом приеме:
- А) рентгенография**
  - Б) расспрос
  - В) зондирование
  - Г) перкуссия
12. При регистрации пародонтального индекса (рi) по расселу используется дополнительный метод исследования:
- А) рентгенография**
  - Б) полярометрия
  - В) эхоosteометрия
  - Г) реопародонтография
13. Метод термометрии нужно использовать:
- А) для дифференциальной диагностики кариеса и пульпита**
  - Б) для диагностики периодонтита
  - В) для дифференциальной диагностики периодонтита и невралгии тройничного нерва
  - Г) при перфорации в области бифуркации
14. Электроодонтометрия применяется для определения:
- А) состояния нервных окончаний пульпы**
  - Б) состояния нервных окончаний периодонта
  - В) состояния сосудов
  - Г) возбудимости нервных окончаний пародонта
15. Согласно международной классификации болезней поверхностный кариес является кариесом:
- А) эмали**
  - Б) дентина
  - В) приостановившимся
  - Г) неуточненным
16. Системная гипоплазия является следствием:
- А) нарушения обмена вещества при болезнях раннего детского возраста**
  - Б) несовершенного остеогенеза
  - В) низкого содержания фтора в питьевой воде
  - Г) инфицирования фолликула при травме
17. Дифференциальный диагноз кариеса в стадии пятна проводят с:
- А) флюорозом**
  - Б) гиперемией пульпы
  - В) эрозией эмали
  - Г) острым пульпитом
18. Зубы гетчинсона и фурнье относят к:
- А) системной гипоплазии эмали**
  - Б) местной гипоплазии эмали
  - В) гиперплазии эмали
  - Г) наследственному несовершенному амелогенезу
19. Кариозный процесс развивается при:
- А) преобладании деминерализации**
  - Б) равновесии ре - и деминерализации
  - В) отсутствии реминерализации
  - Г) десминерализации
20. Наиболее резистентны к кариесу участки эмали в области:

- А) бугров**
  - Б) шейки
  - В) контактных поверхностей
  - Г) вестибулярных поверхностей
21. Под вторичным кариесом следует понимать:
- А) возникновение кариозного процесса на неповрежденной эмали рядом с пломбой**
  - Б) процесс, возникающий там, где он отмечался раньше
  - В) наличие пигментированного пятна значительных размеров на контактной поверхности
  - Г) появление мелового участка эмали в области перехода щечной или оральной поверхности в контактную
22. Пятна при быстром развитии кариеса:
- А) меловидные, зондирование безболезненно**
  - Б) блестящие, зондирование безболезненно
  - В) пигментированные, зондирование болезненно
  - Г) меловидные, зондирование болезненно
23. Клиническая картина эрозии зуба – это:
- А) овальный или округлый дефект эмали на наиболее выпуклой части вестибулярной поверхности коронки**
  - Б) дефект твердых тканей с признаками деминерализации, шероховатым дном и стенками
  - В) дефект в форме клина у шеек зубов на щечных губных поверхностях
  - Г) потеря блеска эмали, образование меловидных пятен с последующим образованием дефекта
24. Выраженный болевой синдром при остром пульпите обусловлен:
- А) раздражением нервных окончаний продуктами анаэробного гликолиза**
  - Б) повышением температуры тела
  - В) понижением гидростатического давления в полости зуба
  - Г) уменьшением количества вазоактивных веществ
25. К острым травмирующим факторам относят:
- А) случайное прикусывание**
  - Б) действие микропротезов
  - В) балансирующий съемный протез
  - Г) нависающие края пломбы
26. Основным гистологическим признаком флюороза зубов является:
- А) муаровая эмаль**
  - Б) гиперминерализация эмали
  - В) гипоминерализация эмали
  - Г) деминерализация эмали
27. При кариесе эмали пациент жалуется на боль:
- А) от температурных и химических раздражителей, проходящую после их устранения**
  - Б) от температурных и химических раздражителей, сохраняющуюся после их устранения
  - В) при накусывании на зуб
  - Г) ночную
28. При кариесе эмали пациент жалуется в основном на боль:
- А) от химических раздражителей**
  - Б) от температурных раздражителей
  - В) при накусывании на зуб
  - Г) ночную
29. Электровозбудимость пульпы при кариесе эмали:
- А) 2–6 мкА**
  - Б) 10–12 мкА
  - В) 25–30 мкА
  - Г) 100 мкА
30. Жалобы на боль от температурных раздражителей, проходящая после их устранения, характерна для:

- А) гиперемии пульпы**  
Б) хронического пульпита  
В) острого пульпита  
Г) острого периодонтита
31. Кариес эмали в стадии пятна диагностируют на основании:  
**А) высушивания и окрашивания пятна**  
Б) ЭОД  
В) рентгенодиагностики  
Г) зондирования поверхности пятна
32. Для кариеса дентина характерно:  
**А) кариозная полость средних размеров в эмали и дентине**  
Б) кариозная полость в пределах эмали  
В) пигментированное пятно  
Г) глубокая кариозная полость
33. Глубокий кариес соответствует по мкб-10:  
**А) гиперемии пульпы**  
Б) кариесу дентина  
В) кариесу цемента  
Г) кариесу эмали
34. Методы диагностики кариеса эмали в стадии пятна основаны на:  
**А) изменении оптических свойств эмали**  
Б) уменьшении проницаемости эмали  
В) увеличении проницаемости эмали  
Г) стабильности эмали
35. Размеры очага пигментации эмали, требующие динамического наблюдения:  
**А) 0,5–1 мм<sup>2</sup>**  
Б) 1–1,5 мм<sup>2</sup>  
В) 1,5–2 мм<sup>2</sup>  
Г) 2–2,5 мм<sup>2</sup>
36. Дифференциальную диагностику кариеса дентина проводят с:  
**А) гиперемией пульпы**  
Б) хроническим пульпитом  
В) флюорозом  
Г) острым диффузным пульпитом
37. Гипоплазия постоянных зубов у детей развивается в период:  
**А) формирования и минерализации зубов**  
Б) закладки зубов  
В) прорезывания зубов  
Г) дифференцировки зубных зачатков
38. Заболевания ребенка в первые месяцы жизни дают развитие гипоплазии в области:  
**А) режущего края центральных резцов и бугров первых моляров**  
Б) режущего края вторых резцов и клыков  
В) жевательной поверхности первых премоляров  
Г) жевательной поверхности вторых премоляров
39. При введении небольших доз тетрациклина меняется:  
**А) цвет эмали зубов**  
Б) блеск эмали зубов  
В) форма зуба  
Г) структура (недоразвитие эмали)
40. При введении больших доз тетрациклина меняется:  
**А) цвет эмали зубов**  
Б) блеск эмали зубов  
В) форма зуба  
Г) структура (недоразвитие эмали)

41. Системность поражения зубов всегда характерна для:  
**А) гипоплазии**  
Б) кариеса  
В) пульпита  
Г) эрозии зубов
42. Причина системной гипоплазии постоянных зубов:  
**А) заболевания ребенка в первый год после рождения**  
Б) заболевания матери в период беременности  
В) генетические факторы  
Г) высокое содержание фтора в питьевой воде
43. Боль при действии раздражителей характерна для:  
**А) аплазии**  
Б) бороздчатой гипоплазии  
В) гипопластического пятна  
Г) лестничной гипоплазии
44. Зубы фурнье (отверткообразные коронки центральных резцов без полулунной вырезки) — проявление:  
**А) системной гипоплазии**  
Б) местной гипоплазии  
В) флюороза  
Г) стирания
45. Причина флюороза:  
**А) высокое содержание фтора в питьевой воде**  
Б) заболевание ребенка в первый год жизни  
В) заболевания матери в период беременности  
Г) низкое содержание фтора в воде
46. Выраженность степени флюороза зависит от:  
**А) климата (жаркий, холодный)**  
Б) рациона питания  
В) наследственных заболеваний  
Г) состояния здоровья
47. Несовершенный амелогенез:  
**А) нарушение эмалеобразования, выражающееся системным нарушением структуры и минерализации молочных и постоянных зубов**  
Б) порок развития, заключающийся в недоразвитии зуба или его тканей  
В) сращение, слияние и раздвоение зубов  
Г) эндемическое заболевание, обусловленное интоксикацией фтором при избыточном содержании его в питьевой воде
48. Аплазия эмали на губной поверхности коронки зуба с гиперестезией открытых участков дентина:  
**А) гипокальцифицированный неполноценный амелогенез**  
Б) гипоматурационный (несозревший) неполноценный амелогенез  
В) гипопластический неполноценный амелогенез  
Г) комбинационный неполноценный амелогенез
49. Гипсовые зубы — один из симптомов:  
**А) несовершенного амелогенеза**  
Б) гипоплазии эмали  
В) флюороза  
Г) несовершенного дентиногенеза
50. При несовершенном дентиногенезе (синдром стейнтона–капдепон А) поражены:  
**А) все молочные и постоянные зубы**  
Б) молочные и постоянные премоляры  
В) молочные и постоянные моляры  
Г) молочные и постоянные резцы

51. Клинические признаки синдрома стейнтон–капдепона:
- А) стираемость твердых тканей зуба без обнажения пульпы**
  - Б) кариозные полости
  - В) рифленые зубы
  - Г) гипсовые зубы
52. Повышенная чувствительность твердых тканей зуба к механическим, химическим и температурным раздражителям:
- А) гиперестезия**
  - Б) гипоплазия
  - В) флюороз
  - Г) кариес
53. Зондирование дает возможность:
- А) обнаружить кариозную полость**
  - Б) определить состояние сосочков языка
  - В) оценить состояние верхушечного периодонта
  - Г) выявить патологию прикуса
54. Зондирование дает возможность:
- А) обнаружить кариозную полость**
  - Б) определить прикус
  - В) оценить состояние верхушечного периодонта
  - Г) оценить состояние красной каймы губ
55. Зондирование дает возможность:
- А) обнаружить сообщение кариозной полости с полостью зуба**
  - Б) определить прикус
  - В) оценить состояние верхушечного периодонта
  - Г) выявить патологию прикуса
56. Болезненность зондирования дна кариозной полости — общий симптом для:
- А) кариеса дентина и гиперемии пульпы**
  - Б) хронического язвенного пульпита и острого гнойного пульпита
  - В) кариеса эмали и гипоплазии
  - Г) хронического гиперпластического пульпита и хронического периодонтита
57. Глубокая кариозная полость и отсутствие сообщения с полостью зуба — общее для:
- А) гиперемии пульпы и острого пульпита**
  - Б) кариеса дентина и клиновидного дефекта
  - В) хронического пульпита и хронического периодонтита
  - Г) кариеса эмали и гипоплазии
58. Зондирование стенок кариозной полости при бессимптомном течении кариеса:
- А) безболезненно**
  - Б) болезненно
  - В) слабо болезненно
  - Г) резко болезненно
59. Одно из условий возникновения кариеса корня:
- А) обнажение корней зубов**
  - Б) повышение вязкости ротовой жидкости
  - В) снижение вязкости ротовой жидкости
  - Г) наличие наследственных заболеваний
60. Критерием окончательного препарирования кариозной полости является наличие:
- А) светлого плотного дентина на дне и стенках кариозной полости без окрашивания детектором кариеса**
  - Б) размягченного дентина на дне и стенках кариозной полости
  - В) плотного пигментированного дентина на дне и стенках кариозной полости
  - Г) светлого плотного дентина на дне и стенках кариозной полости, окрашивающегося детектором кариеса
61. При пломбировании композиционными материалами скос эмали формируют с целью:



- А) увеличения площади сцепления**  
Б) химической связи композиционного материала с эмалью  
В) равномерного распределения нагрузки на ткани зуба  
Г) улучшения полирования композита
62. При применении одно - и двухкомпонентных адгезивных систем необходимо протравливать:  
**А) эмаль 30 сек., а дентин — 15 сек**  
Б) эмаль и дентин 15 сек.  
В) эмаль 30-60 сек  
Г) эмаль и дентин 30-60 сек
63. В качестве противовоспалительного компонента в состав ополаскивателей для полости рта вводят:  
**А) ферменты и экстракты лечебных трав**  
Б) этиловый спирт и вкусовые добавки  
В) хлоргексидин и гипохлорид  
Г) антибиотики
64. Для повышения процессов реминерализации эмали показаны:  
**А) препараты фтора**  
Б) витамины  
В) препараты, содержащие декстраназу  
Г) гормоны
65. Реминерализующая терапия – это методика:  
**А) искусственного насыщения эмали минерализующими компонентами**  
Б) устранения смазанного слоя  
В) реставрации  
Г) искусственного насыщения эмали органическими компонентами
66. Основными компонентами реминерализующей терапии являются:  
**А) кальций, фтор**  
Б) натрий, магний  
В) йод, бром  
Г) железо, стронций
67. Функциональное единое образование эндодонт представляет собой комплекс:  
**А) пульпа – дентин**  
Б) дентин - эмаль  
В) дентин - цемент  
Г) пульпа – периодонт
68. Острое воспаление пульпы протекает по типу:  
**А) гиперергическому**  
Б) гипоергическому  
В) нормергическому  
Г) анергическому
69. Диагноз хронического периодонтита ставят на основании:  
**А) рентгенограммы, на которой обнаруживается деформация периодонтальной щели в виде расширения у верхушки корня**  
Б) данных ЭОД  
В) жалоб на боль при надкусывании и положительной перкуссии зуба  
Г) рентгенограммы, на которой обнаруживается очаг разряжения кости в области верхушки корня с нечеткими границами
70. Хроническому гранулематозному и гранулирующему периодонтиту, по нозологической классификации воз, соответствует:  
**А) апикальная гранулема**  
Б) пульпарный абсцесс  
В) периапикальный абсцесс со свищом  
Г) гангрена пульпы

71. Дифференциальный диагноз гиперемии пульпы проводят с:
- А) хроническим пульпитом**
  - Б) кариесом в стадии пятна
  - В) хроническим апикальным периодонтитом
  - Г) деструктивной формой флюороза
72. Классификация мкб-10 включает:
- А) острый апикальный периодонтит пульпарного происхождения и периапикальный абсцесс со свищом**
  - Б) острый серозный и острый гнойный периодонтит
  - В) хронический фиброзный периодонтит
  - Г) хронический гранулематозный периодонтит
73. Решающим в дифференциальной диагностике глубокого кариеса и хронического фиброзного пульпита является:
- А) термометрия**
  - Б) характер болей
  - В) зондирование
  - Г) электроодонтометрия
74. Чувство выросшего зуба связано с:
- А) скоплением экссудата в верхушечном участке периодонта**
  - Б) разволокнением и частичным разрушением фиброзных коллагеновых волокон
  - В) гиперемией и отеком десны
  - Г) избыточной нагрузкой на зуб
75. Ведущая роль в возникновении периодонтита принадлежит микроорганизмам:
- А) стрептококкам**
  - Б) фузобактериям
  - В) актиномицетам
  - Г) энтерококкам
76. При лечении острого периодонтита в стадии выраженного экссудативного процесса в первое посещение предупреждению воспалительных заболеваний пародонта в большей мере способствует:
- А) рациональная гигиена полости рта**
  - Б) покрытие зубов фторлаком
  - В) реминерализирующая терапия
  - Г) прием витаминов
77. При депульпировании резцов нижней челюсти используют анестезию:
- А) инфильтрационную с вестибулярной стороны**
  - Б) инфильтрационную с язычной стороны
  - В) инфраорбитальную
  - Г) палатинальную
78. Корневой канал при воспалении пульпы пломбируют:
- А) до физиологической верхушки**
  - Б) до анатомической верхушки
  - В) не доходя 2 мм до апикального отверстия
  - Г) на 2/3 длины канала
79. Обтурация корневых каналов системой - термафил предполагает введение в канал:
- А) разогретой гуттаперчи на металлической или полимерной основе**
  - Б) одного центрального штифта
  - В) нескольких гуттаперчевых штифтов с последующим боковым уплотнением
  - Г) пломбировочного материала пастообразной консистенции
80. При периапикальном абсцессе со свищем в первое посещение после эндодонтической обработки следует:
- А) запломбировать корневой канал**
  - Б) оставить зуб открытым
  - В) наложить временную пломбу (повязку)

- Г) оставить турунду с протеолитическими ферментами
81. При лечении хронического периодонтита с плохо проходимыми каналами наиболее целесообразен метод:
- А) депофореза гидроксида меди-кальция**
  - Б) резорцин-формалиновый
  - В) диатермокоагуляции
  - Г) ультрафонофореза йодида калия
82. Коронорадикулярную сепарацию проводят в случае:
- А) локализации патологического очага в области бифуркации или трифуркации корней многокорневых зубов**
  - Б) локализации патологического очага в области верхушки одного из корней первого верхнего премоляра или верхних моляров
  - В) кариеса корня одного из корней многокорневых зубов
  - Г) наличии трещины или перелома одного из корней многокорневых зубов
83. При лечении хронического периодонтита наиболее целесообразным является:
- А) механическая и медикаментозная обработка канала с последующим пломбированием**
  - Б) резекция верхушки корня зуба
  - В) выведение зуба из окклюзии
  - Г) применение одного из импрегнационных методов
84. При пломбировании кариозных полостей методом закрытого сэндвича прокладка:
- А) перекрывается композитом**
  - Б) не перекрывается композитом
  - В) накладывается на края полости
  - Г) накладывается на стенки полости
85. К минимальному нагреву пульпы ведет препарирование:
- А) прерывистое с охлаждением**
  - Б) непрерывное без охлаждения
  - В) непрерывное с охлаждением
  - Г) прерывистое без охлаждения
86. При биологических методах лечения пульпита, возникающие осложнения связаны с:
- А) ошибками в диагнозе**
  - Б) неправильным выбором лекарственного препарата
  - В) плохой фиксацией пломбы
  - Г) нарушением правил асептики
87. Сроки регенерации тканей периодонта сокращаются при применении:
- А) пиримидиновых оснований**
  - Б) кортикостероидных гормонов
  - В) антибиотиков
  - Г) ферментов
88. При сохранении постпломбировочной чувствительности более 2 недель необходимо:
- А) перепломбировать зуб, используя прокладку из СИЦ**
  - Б) депульпировать зуб
  - В) тщательно отполировать пломбу
  - Г) обработать реставрацию фторсодержащим препаратом
89. Наибольшие трудности для достижения верхушечного отверстия и подготовки к пломбированию 16 или 26 зуба представляет канал:
- А) медиальный щечный**
  - Б) дистальный небный
  - В) дистальный щечный
  - Г) небный
90. Антисептики, содержащие хлоргексидин:
- А) элюдрил и корсодил**
  - Б) эльгидиум и диоксиколь
  - В) пародиум и сангвиритрин

- Г) имудон и элюгель
91. Основным действующим веществом препаратов для химического расширения каналов является:
- А) этилендиаминтетрауксусная кислота (ЭДТА)
  - Б) 3% раствор гипохлорита натрия
  - В) оксиэтилендифосфоновая кислота (ксидифон)
  - Г) раствор перекиси водорода
92. При проведении пульпотомии применяют материалы:
- А) гидрооксид кальция и слой стеклоиономерного цемента
  - Б) цинк-оксид-эвгеноловую прокладку и слой лака
  - В) гидрооксид кальция и цинк-оксид-эвгеноловый цемент
  - Г) гидрооксид кальция и слой цинк-фосфатного цемента
93. Для остановки кровотечения в корневом канале можно использовать:
- А) Каталюгем
  - Б) ЭДТА
  - В) Крезофен
  - Г) химотрипсин
94. Препараты, обладающие одонтотропным действием:
- А) содержащие гидроокись кальция
  - Б) сульфаниламидные
  - В) кортикостероидные
  - Г) эвгенолсодержащие
95. Материалы для лечебных прокладок должны обеспечивать:
- А) противовоспалительное, противомикробное, одонтотропное действие
  - Б) прочную связь подлежащего дентина и пломбирочного материала
  - В) кондиционирование дентина
  - Г) эстетику реставрации
96. Для медленной девитализации пульпы используют пасту:
- А) параформальдегидную
  - Б) резорцинформалиновую
  - В) цинкоксидэвгеноловую
  - Г) мышьяковистую
97. При лечении пульпита 1.6 зуба методом витальной экстирпации необходимо провести анестезию:
- А) по переходной складке с вестибулярной стороны
  - Б) с небной стороны
  - В) в области резцового отверстия
  - Г) в области подглазничного отверстия
98. Проведение биологического метода возможно при:
- А) случайном вскрытии полости зуба при лечении кариеса дентина у пациентки 27 лет
  - Б) остром пульпите многокорневого зуба у пациента 47 лет
  - В) остром пульпите у пациента 16 лет с хроническим пиелонефритом
  - Г) случайном вскрытии полости зуба у пациента 23 лет с диабетом I типа
99. Метод тоннельного препарирования применяется для лечения кариозных полостей:
- А) 2 класс по Блеку
  - Б) 1 класс по Блеку
  - В) 3 класс по Блеку
  - Г) 4 класс по Блеку
100. Из предложенных методов лечения наиболее рационально применять при остром очаговом пульпите:
- А) сохранение жизнеспособности всей пульпы
  - Б) девитализацию пульпы
  - В) витальную ампутацию
  - Г) витальную экстирпацию

101. Из предложенных методов лечения наиболее рационально применять при остром общем пульпите:
- А) витальную экстирпацию**
  - Б) девитализацию пульпы
  - В) сохранение жизнеспособности всей пульпы
  - Г) витальную ампутацию
102. Наиболее рационален при гангрене коронковой пульпы метод лечения:
- А) витальная экстирпация**
  - Б) девитализация
  - В) витальная ампутация
  - Г) йод - электрофорез
103. При хроническом фиброзном пульпите лучше всего применить метод:
- А) витальная экстирпация**
  - Б) сохранение жизнеспособности всей пульпы зуба
  - В) витальная ампутация
  - Г) девитализация
104. Наименьший коэффициент периапекального рассасывания дает метод пломбирования корневых каналов:
- А) с использованием системы Термафил**
  - Б) центральным штифтом
  - В) пастой
  - Г) с использованием серебряных штифтов
105. Согласно общему плану лечения, лечебные мероприятия (кроме неотложных случаев) В) нужно начинать с:
- А) профессиональной гигиены полости рта**
  - Б) лечения заболеваний пародонта
  - В) выявления кариеса
  - Г) эндодонтического лечения
106. Критерием отбора зуба для лечения в одно посещение является:
- А) острый пульпит в однокорневом зубе**
  - Б) язвенный пульпит в однокорневом зубе
  - В) хронический пульпит в многокорневом зубе
  - Г) некроз пульпы в многокорневом зубе
107. Чтобы снизить риск возможности перфорации искривленного канала необходимо:
- А) заранее согнуть кончик инструмента перед введением в канал**
  - Б) выбрать инструмент соответственно толщине канала
  - В) отказаться от расширения канала
  - Г) воспользоваться только химическими средствами расширения канала
108. Биологический метод лечения возможен при:
- А) случайном вскрытии полости зуба при лечении кариеса у пациентки 27 лет**
  - Б) остром очаговом пульпите многокорневого зуба у пациента 47 лет
  - В) остром очаговом пульпите у пациента 16 лет с хроническим пиелонефритом
  - Г) случайном вскрытии полости зуба у пациента 23 лет с диабетом I типа
109. Биологический метод возможен при:
- А) гиперимии пульпы у пациента 18 лет**
  - Б) остром гнойном пульпите многокорневого зуба у пациента 43 лет
  - В) остром начальном пульпите у пациента 20 лет с бронхиальной астмой
  - Г) хроническом пульпите у пациента 23 лет
110. Удаление пульпы (витальное, девитальное) показано при:
- А) всех формах пульпита**
  - Б) хроническом язвенном пульпите
  - В) остром гнойном пульпите
  - Г) хроническом пульпите
111. Полное сохранение пульпы используют при:

- А) гиперемии пульпы (глубоком кариесе)**  
Б) остром гнойном пульпите  
В) хроническом пульпите  
Г) при остром периодонтите
112. Метод витальной ампутации применяют в:  
**А) молярах**  
Б) резцах  
В) клыках  
Г) премолярах
113. Метод витальной ампутации противопоказан при:  
**А) остром гнойном пульпите**  
Б) случайном вскрытии пульпы зуба  
В) остром очаговом пульпите  
Г) неэффективности биологического метода
114. Тактика врача при диффузии мышьяковистой кислоты в окружающие ткани:  
**А) удаление некротизированного участка, обработка антимикробом**  
Б) обработка некротизированного участка антисептиками и антибиотиками  
В) удаление некротизированного участка  
Г) обработка некротизированного участка обезболивающими средствами
115. Из предложенных методов лечения наиболее рационально применять при остром пульпите:  
**А) витальную экстирпацию**  
Б) девитализацию пульпы  
В) удаление зуба  
Г) сохранение жизнеспособности всей пульпы
116. Из предложенных методов лечения наиболее рационально применять при остром гнойном пульпите:  
**А) витальную экстирпацию**  
Б) сохранение жизнеспособности всей пульпы  
В) витальную ампутацию  
Г) девитализацию пульпы
117. При хроническом пульпите лучше всего применить:  
**А) витальную экстирпацию**  
Б) витальную ампутацию  
В) сохранение жизнеспособности всей пульпы  
Г) девитализацию
118. При хроническом гиперпластическом пульпите наиболее рационален следующий метод лечения:  
**А) витальная экстирпация**  
Б) витальная ампутация  
В) сохранение жизнеспособности всей пульпы  
Г) девитализация
119. При гангрене коронковой пульпы наиболее рационален метод лечения:  
**А) витальная экстирпация с последующей антисептической обработкой каналов**  
Б) витальная ампутация  
В) девитализация  
Г) витальная экстирпация с диатермокоагуляцией пульпы
120. Если произошла поломка инструмента при обработке, канала в первую очередь необходимо сделать:  
**А) рентгенографию зуба**  
Б) информировать об этом пациента  
В) измерить оставшуюся в руках часть инструмента  
Г) немедленно попытаться извлечь инструмент
121. Абсолютным противопоказанием к эндодонтическому лечению является:

- А) недавно перенесенный инфаркт миокарда**
  - Б) недостаточность функции надпочечников
  - В) лучевая терапия
  - Г) сахарный диабет
122. Тактика лечения в первое посещение постоянного однокорневого зуба, ставшего причиной острого гнойного периостита:
- А) раскрытие полости зуба, обеспечение оттока экссудата**
  - Б) пломбирование канала и разрез по переходной складке
  - В) удаление зуба
  - Г) назначение курса противовоспалительной терапии
123. Для прохождения корневого канала по длине применяют:
- А) К-ридер**
  - Б) К-файл
  - В) Н-файл
  - Г) пульпоэкстрактор
124. При девитальной экстирпации пульпы в первое посещение пациента выполняют:
- А) наложение мышьяковистой пасты**
  - Б) ампутацию пульпы
  - В) раскрытие полости зуба
  - Г) инструментальную обработку каналов
125. Инфицированный предентин со стенок канала зуба рекомендуют удалять:
- А) К-файлом**
  - Б) пульпэкстрактором
  - В) корневой иглой
  - Г) К-ридером
126. Для удаления корневой пульпы (экстирпация) в хорошо проходимых корневых каналах используют:
- А) пульпэкстрактор**
  - Б) иглу Миллера
  - В) К-файл
  - Г) К-ридер
127. Методика пломбирования корневого канала пастами:
- А) последовательное заполнение канала пломбировочным материалом пастообразной консистенции**
  - Б) введение разогретой гуттаперчи на металлической или полимерной основе
  - В) введение в канал нескольких гуттаперчевых штифтов с последующим боковым уплотнением
  - Г) введение в канал одного центрального штифта
128. Способ пломбирования каналов методом холодной латеральной конденсации гуттаперчи предполагает:
- А) введение в канал нескольких гуттаперчевых штифтов с последующим боковым уплотнением**
  - Б) введение разогретой гуттаперчи на металлической или полимерной основе
  - В) введение в канал одного центрального штифта
  - Г) последовательное заполнение канала пломбировочным материалом пастообразной консистенции
129. Эндодонтическим инструментом для расширения корневого канала является:
- А) К-ридер**
  - Б) пульпоэкстрактор
  - В) Н-файл (бурав Хедстрема)
  - Г) каналонаполнитель
130. Эндодонтические инструменты для расширения корневого канала:
- А) К-файл и Н-файл**
  - Б) К-ридер

- В) пульпоэкстрактор  
Г) каналонаполнитель
131. Каналонаполнитель предназначен для:  
**А) пломбирования каналов**  
Б) определения глубины корневого канала  
В) удаления пульпы  
Г) распломбирования каналов
132. Полость зуба вскрывают:  
**А) шаровидным бором № 1**  
Б) карборундовой головкой  
В) финиром  
Г) фиссурным бором
133. Рабочую длину зуба определяют:  
**А) рентгенографией**  
Б) субъективными ощущениями  
В) термодиагностикой  
Г) ЭОД
134. Метод витальной ампутации применяют в:  
**А) молярах**  
Б) резцах  
В) клыках верхней челюсти  
Г) премолярах
135. Полное сохранение пульпы используют при:  
**А) гиперемии пульпы**  
Б) остром гнойном пульпите  
В) хроническом пульпите  
Г) при остром периодонтите
136. Биологический метод возможен:  
**А) при случайном вскрытии полости зуба при лечении кариеса у пациентки 27 лет**  
Б) при остром очаговом пульпите многокорневого зуба у пациента 47 лет  
В) при остром очаговом пульпите у пациента 16 лет с хроническим пиелонефритом  
Г) при случайном вскрытии полости зуба у пациента 23 лет с диабетом I типа
137. При пломбировании корневых каналов методом латеральной конденсации гуттаперчи применяют:  
**А) спредеры**  
Б) Н-файлы  
В) пульпоэкстракторы  
Г) плагеры
138. Для прохождения корневого канала по длине применяют:  
**А) К-ример**  
Б) К-файл  
В) Н-файл  
Г) пульпоэкстрактор
139. Коронковую часть пульпы (ампутация) удаляют:  
**А) экскаватором**  
Б) штопфером  
В) зондом  
Г) колесовидным бором
140. Корневую часть пульпы (экстирпация) в хорошо проходимых каналах удаляют:  
**А) пульпоэкстрактором**  
Б) иглой Миллера  
В) К-файлом  
Г) гуттаконденсором
141. При пломбировании корневого канала используют:



- А) спредер**  
Б) Н-файл  
В) развертку  
Г) пульпоэкстрактор
142. Мышьяковистую пасту классической прописи в зуб 37 накладывают на:  
**А) 48 ч**  
Б) 3 сут  
В) 24 ч  
Г) 5–6 сут
143. Каналонаполнитель предназначен для:  
**А) пломбирования каналов**  
Б) определения глубины корневого канала  
В) удаления пульпы  
Г) распломбирования каналов
144. Для определения качества раскрытия полости зуба используют:  
**А) зеркало, зонд**  
Б) гладилку, пинцет  
В) пинцет, зеркало  
Г) штопфер, зонд
145. Полость зуба в премолярах верхней челюсти раскрывают бором в направлении:  
**А) щечно-небном**  
Б) по оси зуба  
В) переднезаднем  
Г) щечно-заднем
146. Полость зуба в молярах нижней челюсти раскрывают бором в направлении:  
**А) переднезаднем**  
Б) по оси зуба  
В) щечно-язычном  
Г) заднеязычном
147. Некачественное пломбирование канала на  $1/2-1/3$  длины канала показание к:  
**А) повторному эндодонтическому лечению**  
Б) не показано дополнительное вмешательство  
В) удалению зуба  
Г) реплантации зуба
148. Причина избыточного выхода пломбировочного материала за верхушечное отверстие:  
**А) избыточное расширение апикального отверстия**  
Б) перфорация стенки корневого канала  
В) отлом стержневого инструмента в канале  
Г) недостаточная медикаментозная обработка канала
149. Благоприятный исход острого периодонтита:  
**А) восстановление периодонта до нормального физиологического состояния**  
Б) клиническое выздоровление  
В) развитие периостита  
Г) переход в хронический периодонтит
150. Консервативное лечение хронического периодонтита успешно, если:  
**А) канал запломбирован полностью**  
Б) периапикальный очаг сообщается с пародонтальным карманом  
В) канал запломбирован не полностью  
Г) зуб испытывает повышенную функциональную нагрузку
151. Для челюстных костей детского возраста характерны следующие анатомические особенности:  
**А) губчатое вещество преобладает над компактным, слабо минерализовано, хорошо васкуляризовано**

- Б) компактный слой преобладает над губчатым веществом, которое хорошо минерализовано, слабо васкуляризировано
- В) компактный слой преобладает над губчатым, слабо минерализован и васкуляризирован
- Г) губчатое вещество преобладает над компактным, хорошо минерализовано, слабо васкуляризировано
152. Витальная пульпотомия временных зубов с несформированными корнями показана при :
- А) язвенном пульпите**
- Б) гнойном пульпите
- В) остром пульпите
- Г) периодонтите
153. Показанием к прямому покрытию пульпы у постоянных зубов с несформированными корнями является :
- А) бессимптомный обратимый пульпит с кариозным обнажением пульпы**
- Б) бессимптомный обратимый пульпит кариозного происхождения со случайным обнажением пульпы
- В) посттравматическое обнажение пульпы, спустя 16 часов после травмы
- Г) хронический гангренозный пульпит
154. Для местного применения при лечении кандидоза применяют :
- А) 1-2% раствор питьевой соды**
- Б) 10-20% раствор питьевой соды
- В) инстилляции интерферона
- Г) противомикробные мази
155. При легкой степени пародонтита на г-грамме выявляются изменения :
- А) резорбция компактных пластинок и вершины межзубных перегородок**
- Б) резорбция костной ткани альвеолярного отростка на е корня
- В) сохранность кортикальной пластинки лунок зубов
- Г) нет изменений в костной ткани альвеолярного отростка
156. Изменения костной ткани межзубных перегородок на рентгенограммах выявляются при :
- А) локальном пародонтите**
- Б) генерализованном гингивите
- В) локальном и генерализованном гингивите
- Г) атрофическом гингивите
157. Формалиновая проба положительна при :
- А) пародонтите**
- Б) катаральном гингивите
- В) гипертрофическом гингивите
- Г) атрофическом гингивите
158. Поверхностные грибковые поражения слизистой оболочки полости рта вызывают :
- А) кандида**
- Б) эпидермофиты
- В) актиномицеты
- Г) трихофиты
159. Возбудителем молочницы является :
- А) грибы Candida**
- Б) фузобактерии
- В) актиномицеты
- Г) спирохеты
160. К концу первого года у здорового ребенка должно прорезаться зубов не менее :
- А) 8**
- Б) 4
- В) 6
- Г) 10
161. К концу второго года жизни у ребенка должны прорезаться зубы :
- А) молочные фронтальные зубы и первые моляры**

- Б) все молочные
  - В) только нижние центральные молочные резцы
  - Г) молочные фронтальные зубы
162. Все временные зубы у ребенка должны прорезаться к :
- А) 2,5 – 3 годам**
  - Б) концу первого года
  - В) концу второго года
  - Г) 6-7 годам
163. Корни временных резцов заканчивают формирование к :
- А) 2 годам**
  - Б) 3 годам
  - В) 4 годам
  - Г) 5 годам
164. Корни временных клыков формируются к :
- А) 5 годам**
  - Б) 2 годам
  - В) 3 годам
  - Г) 4 годам
165. Корни временных моляров формируются к :
- А) 4 годам**
  - Б) 2 годам
  - В) 5 годам
  - Г) 6 годам
166. Патологическая резорбция корней наблюдается :
- А) при хроническом периодонтите**
  - Б) в интактных зубах с живой пульпой
  - В) при хроническом фиброзном пульпите
  - Г) при хроническом гангренозном пульпите
167. Физиологическая резорбция корней временных зубов начинается в среднем :
- А) через 3 года после окончания формирования корней зубов**
  - Б) через 1 год после прорезывания зубов
  - В) через 2 года после прорезывания
  - Г) через 3 года после прорезывания зубов
168. Ростковая зона корня на рентгенограмме определяется как очаг разрежения кости :
- А) ограниченный по периферии компактной пластинкой у верхушки корня с широким каналом**
  - Б) с четкими контурами у верхушки корня с широким каналом
  - В) с нечеткими контурами пламяобразных очертаний у верхушки корня с широким каналом
  - Г) с нечеткими контурами пламяобразных очертаний у верхушки корня с узким каналом
169. Корни постоянных резцов и первых моляров заканчивают свое формирование к :
- А) 10 годам**
  - Б) 11 годам
  - В) 12 годам
  - Г) 13 годам
170. Корни премоляров заканчивают свое формирование к :
- А) 12 годам**
  - Б) 10 годам
  - В) 13 годам
  - Г) 15 годам
171. Толщина эмали после прорезывания зуба с увеличением возраста ребенка :
- А) уменьшается в результате физиологического стирания**
  - Б) увеличивается в результате функционирования энамелобластов
  - В) не изменяется, т.к. энамелобласты после формирования коронки отсутствуют
  - Г) увеличивается в результате проведения реминерализующей терапии

172. Толщина дентина после прорезывания зуба с увеличением возраста ребенка :
- А) увеличивается в результате функционирования одонтобластов**
  - Б) увеличивается в результате функционирования энамелобластов
  - В) не изменяется, т.к. одонтобласты после формирования коронки отсутствуют
  - Г) увеличивается в результате проведения реминерализующей терапии
173. Возможные изменения при местной гипоплазии эмали :
- А) пигментированное пятно на эмали**
  - Б) рифленые зубы
  - В) облитерация полости зуба
  - Г) поражение эмали всех моляров и фронтальных зубов
174. Корни постоянных вторых моляров заканчивают свое формирование к :
- А) 15 годам**
  - Б) 10 годам
  - В) 13 годам
  - Г) 16 годам
175. Болезненность при препарировании среднего кариеса выражена :
- А) по стенкам кариозной полости**
  - Б) на дне кариозной полости в одной точке
  - В) по стенкам кариозной полости и всему дну
  - Г) не выражена
176. Проявления врожденного сифилиса в полости рта :
- А) папулы округлой или овальной формы**
  - Б) гнойные корки на губах
  - В) афты, сливающиеся эрозии
  - Г) разлитая эритема
177. Выберите проводниковую анестезию при операции на слизистой оболочке с небной стороны в области премоляров и моляров на верхней челюсти:
- А) блокада в области большого небного отверстия (палатинальная анестезия)**
  - Б) туберальной анестезии
  - В) анестезия в области подбородочного отверстия (ментальная анестезия)
  - Г) блокада в области резцового отверстия (резцовая анестезия)
178. Выберите проводниковую анестезию при операции на слизистой оболочке в области резцов на верхней челюсти небной стороны:
- А) блокада в области резцового отверстия (резцовая анестезия)**
  - Б) блокада в области большого небного отверстия (палатинальная анестезия)
  - В) инфраорбитальная анестезия
  - Г) анестезия по Гоу-Гейтсу
179. Положение врача и больного при выполнении местного обезболивания на верхней челюсти:
- А) врач стоит справа и спереди от больного**
  - Б) врач стоит сзади и справа от больного
  - В) пациент находится в лежачем положении
  - Г) голова больного на уровне локтевого сустава врача
180. При туберальной анестезии наступает блокада:
- А) задних верхних альвеолярных ветвей верхнечелюстного зубного сплетения**
  - Б) средних верхних альвеолярных ветвей верхнечелюстного зубного сплетения
  - В) резцового нерва
  - Г) передних верхних альвеолярных ветвей верхнечелюстного зубного сплетения
181. При инфраорбитальной анестезии наступает блокада:
- А) средних и передних верхних альвеолярных ветвей верхнечелюстного зубного сплетения, периферических ветвей подглазничного нерва**
  - Б) средних верхних альвеолярных ветвей верхнечелюстного зубного сплетения
  - В) носонебного (резцового) нерва, задних верхних альвеолярных ветвей верхнечелюстного зубного сплетения

Г) задних верхних альвеолярных ветвей верхнечелюстного зубного сплетения  
182. При анестезии у большого небного отверстия (палатинальной анестезии) наступает блокада:

**А) большого небного нерва**

Б) средних верхних альвеолярных ветвей верхнечелюстного зубного сплетения

В) задних верхних альвеолярных ветвей верхнечелюстного зубного сплетения

Г) средних верхних альвеолярных ветвей верхнечелюстного зубного сплетения передних верхних альвеолярных ветвей верхнечелюстного зубного сплетения

183. В зависимости от объема поражения выделяют следующие формы остеомиелита:

**А) ограниченная, очаговая**

Б) разлитая, очаговая

В) диффузная, гнойная

Г) гнойная, ограниченная

184. При диффузной форме острого остеомиелита верхней челюсти воспалительный процесс может распространяться на область:

**А) верхнечелюстной пазухи**

Б) глазницы

В) дна полости рта

Г) жирового тела щеки

185. Причиной одонтогенного верхнечелюстного синусита может быть патологический процесс от зуба:

**А) 1.6**

Б) 1.1

В) 1.3

Г) 2.2

186. При болезненной пальпации жевательных мышц и отсутствии рентгенологических изменений в височно-нижнечелюстном суставе возможен диагноз:

**А) мышечно-суставная дисфункция**

Б) артрит

В) артроз

Г) остеома суставного отростка нижней челюсти

187. Дополнительным методом исследования для уточнения характера опухоли является:

**А) цитологический**

Б) серологический

В) иммунологический

Г) рентгенологический

188. Метод диагностики, позволяющий дифференцировать хронический лимфаденит от дермоидных и эпидермоидных кист:

**А) пункция**

Б) сиалография

В) ангиография

Г) сцинтиграфия

189. Для исследования состояния мягких тканей сустава используют:

**А) магниторезонансную томографию**

Б) артрографию

В) рентгенографию

Г) сцинтиграфию

190. Для диагностики конкремента в протоке поднижнечелюстной слюнной железы выполняют:

**А) рентгенографию**

Б) зондирование

В) перкуссию

Г) пальпацию

191. Диагностировать одонтогенный источник инфицирования верхнечелюстного синуса можно с помощью метода исследования:
- А) рентгенографии**
  - Б) осмотра
  - В) опроса
  - Г) пальпации
192. Рентгенодиагностический метод, наиболее часто применяемый в хирургической стоматологии:
- А) внутриротовая**
  - Б) панорамная рентгенография
  - В) рентгеноскопия
  - Г) томография
193. Рентгенодиагностический метод, наиболее часто применяемый в челюстно-лицевой хирургии для диагностики онкозаболеваний челюстей:
- А) экстраоральная рентгенография**
  - Б) артрография
  - В) ангиография
  - Г) сиалография
194. Рентгенографический метод, применяемый для диагностики онкозаболеваний слюнных желез:
- А) сиалография**
  - Б) ортопантомография
  - В) лимфография
  - Г) телерентгенография
195. Проекция, при которой центральный рентгеновский луч направлен сверху вниз на кончик носа по отношению к пленке под углом  $75^\circ$ , открытым кпереди:
- А) аксиально-подбородочная**
  - Б) медиально-подбородочная
  - В) обзорная рентгенограмма в прямой проекции
  - Г) обзорная рентгенограмма в боковой проекции
196. Укладка головы для рентгенографии скуловой кости:
- А) носоподбородочная**
  - Б) боковая нижней челюсти
  - В) задняя полуаксиальная
  - Г) прямая нижней челюсти
197. Оптимальная рентгенологическая проекция для изучения скуловых дуг:
- А) обзорная черепа**
  - Б) носоподбородочная
  - В) носолобная
  - Г) боковая рентгенограмма нижней челюсти
198. Для рентгенографии заболеваний верхнечелюстной пазухи применяют проекцию:
- А) подбородочно-носовую**
  - Б) подбородочно-верхнечелюстную
  - В) боковую
  - Г) прямую
199. Проекция, при которой выявляются передние и задние стенки верхнечелюстной пазухи:
- А) носо-лобная**
  - Б) носо-подбородочная
  - В) боковая
  - Г) прямая обзорная
200. Рентгенографию придаточных полостей носа в носоподбородочной, прямой, боковой проекциях следует проводить в положении больного:
- А) с наклоном вперед**
  - Б) горизонтальном

- В) вертикальном  
Г) стоя прямо
201. Количество рентгеноконтрастного вещества, которое вводится в околоушную железу при сиалографии:  
**А) 1,5-2 мл**  
Б) 1 мл  
В) 3-4,5 мл  
Г) 5-6 мл
202. Количество рентгеноконтрастного вещества, которое вводится в поднижнечелюстную железу при сиалографии:  
**А) 1-1,5 мл**  
Б) 1 мл  
В) 2-3 мл  
Г) 3-4 мл
203. Для рентгеноконтрастного исследования околоушной железы применяется проекция:  
**А) боковая**  
Б) передняя  
В) аксиальная  
Г) косая
204. Для рентгеноконтрастного исследования поднижнечелюстной железы применяется проекция:  
**А) боковая**  
Б) передняя  
В) аксиальная  
Г) косая
205. Водонерастворимое вещество для сиалографии:  
**А) йодолипол**  
Б) верографин  
В) кардиотраст  
Г) уротраст
206. При нормально функционирующей железе последняя освобождается от водорастворимого рентгеноконтрастного вещества через:  
**А) 3-5 минут**  
Б) 10-20 минут  
В) 2-3 часа  
Г) 2-3 дня
207. Нормально функционирующая железа полностью освобождается от масляного рентгеноконтрастного вещества через:  
**А) 30 дней**  
Б) 3-5 минут  
В) 1-2 часа  
Г) 2-3 дня
208. В функциональном отношении для сиалографии более щадящими являются рентгеноконтрастные вещества:  
**А) водорастворимые**  
Б) масляные  
В) спиртовые  
Г) щелочные
209. Наиболее информативным методом рентгенодиагностики при выявлении морфологии элементов височно-нижнечелюстного сустава является:  
**А) томография височно-нижнечелюстных суставов**  
Б) панорамная рентгенография  
В) ортопантомография  
Г) рентгенокинематография

210. Для диагностики заболевания височно-нижнечелюстного сустава применяют метод:
- А) рентгенологическое исследование**
  - Б) измерение высоты нижнего отдела лица
  - В) анализ функциональной окклюзии
  - Г) электромиографическое исследование
211. Реография области височно-нижнечелюстного сустава используется для определения:
- А) гемодинамики**
  - Б) сократительной способности мышц челюстно-лицевой области
  - В) движения головок нижней челюсти
  - Г) размеров элементов височно-нижнечелюстного сустава
212. Эозинофильную гранулему в периоде выраженных проявлений дифференцируют с:
- А) одонтогенной кистой**
  - Б) пародонтитом
  - В) фиброматозным эпюлисом
  - Г) ретенционной кистой
213. Паротит герценберга – это:
- А) лимфогенный сиалоаденит**
  - Б) контактный сиалоаденит
  - В) бактериальный сиалоаденит
  - Г) сиалоаденит, вызванный вирусом герпеса
214. Согласно классификации, одной из форм эпюлиса может быть эпюлис:
- А) ангиоматозный**
  - Б) кавернозный
  - В) плоскоклеточный
  - Г) эпителиальный
215. Форма анкилоза:
- А) костная**
  - Б) гнойная
  - В) катаральная
  - Г) серозная
216. Ранулой называется киста слюнной железы:
- А) подъязычной**
  - Б) малой
  - В) поднижнечелюстной
  - Г) околоушной
217. Воспаление слизистой оболочки верхнечелюстной пазухи, возникающее от очага инфекции, находящегося в полости рта, называется:
- А) одонтогенный синусит**
  - Б) лимфаденит
  - В) менингит
  - Г) риногенный синусит
218. Истинной кистой слизистой оболочки верхнечелюстной пазухи является:
- А) ретенционная**
  - Б) радикулярная
  - В) лимфангиэктатическая
  - Г) резидуальная
219. Инфекционное гнойно-некротическое поражение одного волосяного фолликула или сальной железы, распространяющееся на окружающую подкожно-жировую клетчатку называется:
- А) фурункул**
  - Б) карбункул
  - В) фурункулез
  - Г) лимфаденит
220. Инфекционное гнойно-некротическое поражение нескольких волосяных фолликулов или сальных желез, расположенных по соседству друг с другом называется:



- А) карбункул**  
Б) фурункулез  
В) лимфаденит  
Г) фурункул
221. Гнойное раплавление лимфоузла с последующим распространением воспалительного процесса на клетчатку соответствующей анатомической области называется:  
**А) аденофлегмоной**  
Б) фурункулом  
В) абсцессом  
Г) лимфангитом
222. Острый гнойный лимфаденит дифференцируют с:  
**А) актиномикозом**  
Б) флегмоной  
В) флебитом лицевой вены  
Г) абсцессом
223. Усиление проницаемости и экссудации, клеточной инфильтрации в стенке лимфатического сосуда характерно для:  
**А) лимфангита**  
Б) лимфаденита  
В) абсцесса  
Г) аденофлегмоны
224. Инфекционное гнойно-некротическое поражение нескольких волосяных фолликулов или сальных желез, расположенных на некотором расстоянии друг от друга:  
**А) карбункул**  
Б) фурункулез  
В) лимфаденит  
Г) фурункул
225. Формирование болезненной пустулы с гнойным содержимым в области устья волосяного фолликула на начальной стадии характерно для:  
**А) фурункула**  
Б) карбункула  
В) эпидермальной кисты  
Г) лимфаденита
226. Дифференциальную диагностику фурункула проводят с:  
**А) нагноением эпидермальной кисты**  
Б) рожистым воспалением  
В) флегмоной  
Г) гемангиомой
227. Воспалительное заболевание, вызванное лучистыми грибами-актиномицетами называется:  
**А) актиномикоз**  
Б) рожа  
В) туберкулез  
Г) сифилис
228. Хроническое, специфическое инфекционное заболевание, вызываемое бледной трепонемой, называется:  
**А) сифилис**  
Б) трихоэпителиоз  
В) туберкулез  
Г) актиномикоз
229. Острый артрит внчс необходимо дифференцировать с:  
**А) острым отитом**  
Б) острым синуситом  
В) околоушным гипергидрозом

- Г) переломом верхней челюсти
230. Ведущим симптомом при контрактурах нижней челюсти является:  
**А) ограничение открывание рта**  
Б) верхняя макрогнатия  
В) снижение высоты прикуса  
Г) укорочение ветвей нижней челюсти
231. Контрактура нижней челюсти бывает:  
**А) воспалительная**  
Б) герпетическая  
В) множественная  
Г) линейная
232. Характерным признаком ревматоидного артрита является:  
**А) прогрессирующее разрушение головок ВНЧС**  
Б) бессимптомное течение заболевания  
В) прогения  
Г) стойкая контрактура
233. При хронических артритах происходит следующее изменение в суставе:  
**А) некроз хряща**  
Б) набухание диска  
В) увеличение синовиальной жидкости  
Г) растяжение капсулы
234. Сифилитический артрит имеет течение воспалительного процесса:  
**А) вялое**  
Б) быстрое  
В) прогрессирующее  
Г) острое
235. Ведущим симптомом вывиха нижней челюсти является:  
**А) невозможность сомкнуть зубы**  
Б) слезотечение  
В) снижение высоты прикуса  
Г) заложенность в ухе
236. Для какого заболевания внчс характерно развитие клинического симптома птичье лицо:  
**А) артроза**  
Б) острого артрита  
В) хронического артрита  
Г) рубцовой контрактуры
237. Причиной воспалительной контрактуры нижней челюсти является:  
**А) абсцессы челюстно-лицевой области**  
Б) артрит ВНЧС  
В) артроз ВНЧС  
Г) флебит угловой вены
238. Выпадение зуба из его лунки – это:  
**А) полный вывих**  
Б) вколоченный вывих  
В) неполный вывих  
Г) перелом корня
239. Клиническим признаком периостита челюсти является:  
**А) отек переходной складки**  
Б) гематома лица  
В) гиперемия лица  
Г) выбухание подъязычных валиков
240. При невралгии I ветви тройничного нерва боль локализуется:  
**А) в верхней трети лица**  
Б) в нижней трети лица

- В) в носогубной складке  
Г) на боковой поверхности шеи
241. При невралгии ii ветви тройничного нерва боль локализуется:  
**А) в средней трети лица**  
Б) по всему лицу  
В) на боковой поверхности шеи  
Г) в верхней трети лица
242. При невралгии iii ветви тройничного нерва боль локализуется:  
**А) в нижней трети лица**  
Б) по всему лицу  
В) на боковой поверхности шеи  
Г) в верхней трети лица
243. Первичный период сифилиса характеризуется появлением на слизистой оболочке:  
**А) твердого шанкра**  
Б) афт  
В) розеолезных элементов  
Г) папул
244. Вторичный период сифилиса характеризуется появлением на слизистой оболочке:  
**А) розеолезных элементов**  
Б) твердого шанкра  
В) эрозивных сифилид  
Г) папул
245. Третичный период сифилиса развивается через:  
**А) 3-6 лет**  
Б) 1 месяц  
В) 6 месяцев  
Г) 1 год
246. Третичный период сифилиса характеризуется появлением:  
**А) гуммы**  
Б) розеолезных элементов  
В) твердого шанкра  
Г) эрозивных сифилид
247. ПО СПОСОБУ ПЕРЕДАЧИ ЖЕВАТЕЛЬНОГО ДАВЛЕНИЯ СЪЕМНЫЕ ПЛАСТИНОЧНЫЕ ПРОТЕЗЫ ОТНОСЯТСЯ  
**А) к нефизиологичным**  
Б) к полуфизиологичным  
В) к физиологичным  
Г) все варианты неверные
248. ПЕРВЫЙ КЛАСС ПО КЛАССИФИКАЦИИ ДЕФЕКТОВ ЗУБНЫХ РЯДОВ КЕННЕДИ  
**А) двусторонний концевой дефект**  
Б) односторонний концевой дефект  
В) включенный дефект в боковом отделе зубного ряда  
Г) включенный дефект в переднем отделе зубного ряда
249. ВТОРОЙ КЛАСС ПО КЛАССИФИКАЦИИ ДЕФЕКТОВ ЗУБНЫХ РЯДОВ КЕННЕДИ  
**А) односторонний концевой дефект**  
Б) двусторонний концевой дефект  
В) включенный дефект в боковом отделе зубного ряда  
Г) включенный дефект в переднем отделе зубного ряда
250. При остром герпетическом стоматите в мазках содержимого пузырьков и соскобов с поверхности афт в первые 2-4 дня заболевания обнаруживаются:  
**гигантские многоядерные клетки**  
туберкулезные микобактерии  
почкующиеся клетки  
фузобактерии

251. В цитологическом материале с эрозии при плоском лишае выявляют:  
**картину неспецифического воспаления**  
акантолиз  
фузоспирахитоз  
картину специфического воспаления
252. Обнаружить кариозную полость возможно при:  
**зондировании**  
внешнем осмотре  
перкуссии  
лабораторном анализе
253. Для определения гигиенического состояния полости рта проводят:  
**окрашивание налета**  
пальпацию  
перкуссии  
зондирование
254. Для осмотра зубов необходимы:  
**зонд и зеркало**  
пинцет и экскаватор  
шпатель и гладилка  
скальпель и элеватор 357
255. Осмотр зубов -:  
**оценка внешнего вида, цвета, целостности эмали с использованием зонда и зеркала**  
ощупывание для определения припухлости, уплотнения и подвижности органов или тканей  
постукивание по зубу для определения состояния пародонта  
определение отклонения зуба от оси
256. Пальпация -:  
**ощупывание для определения припухлости, уплотнения и подвижности органов или тканей**  
постукивание по зубу для определения состояния пародонта  
оценка внешнего вида, цвета, целостности эмали с использованием зонда и зеркала  
определение отклонения зуба от оси
257. Перкуссия зуба -:  
**постукивание по зубу для определения состояния пародонта**  
ощупывание для определения припухлости, уплотнения и подвижности органов или тканей  
оценка внешнего вида, цвета, целостности эмали с использованием зонда и зеркала  
определение отклонения зуба от оси
258. Подвижность зуба -:  
**определение отклонения зуба от оси**  
ощупывание для определения припухлости, уплотнения и подвижности органов или тканей  
оценка внешнего вида, цвета, целостности эмали с использованием зонда и зеркала  
постукивание по зубу для определения состояния пародонта
259. Люминесцентная диагностика основана на изменении:  
**оптических свойств эмали (кристаллы преломляют свет)**  
органических составляющих эмали при патологических процессах  
проницаемости эмали

проницаемости дентина

260. Зубной налет окрашивают при определении индексов:

**гигиены**

КПУ (кариес, пломба, удаленный зуб)

РМА

PI

261. Температурная проба -:

**определение реакции зуба на тепловые раздражители**

ощупывание для определения припухлости, уплотнения, подвижности органов или тканей

оценка внешнего вида, цвета, целостности эмали с использованием зонда и зеркала

определение отклонения зуба по оси

262. Температурная диагностика основана на:

**способности пульпы по-разному реагировать на температурные раздражители в зависимости от состояния**

на способности тканей и их элементов изменять естественный цвет под действием ультрафиолетовых лучей

способности живой ткани приходить в состояние возбуждения под влиянием раздражителя (электрического тока)

прохождении через объект исследования безвредного для организма холодного луча света

263. При проведении температурной пробы раздражитель помещают:

**непосредственно в кариозную полость**

на сохранившуюся эмаль в пришеечной области коронки зуба

на область бугров

на экватор

264. Эод основана на:

**способности живой ткани приходить в состояние возбуждения под влиянием раздражителя (электрического тока)**

способности тканей и их элементов изменять естественный цвет под действием ультрафиолетовых лучей

прохождении через объект исследования безвредного для организма холодного луча света

способности пульпы по-разному реагировать на температурные раздражители в зависимости от состояния

265. Рентгенологическое исследование:

**степень прохождения лучей, в зависимости от плотности тканей на исследуемом участке**

способность тканей и их элементов изменять свой естественный цвет под действием ультрафиолетовых лучей

способность живой ткани приходить в состояние возбуждения под влиянием раздражителя (электрического тока)

способность пульпы по-разному реагировать на температурные раздражители в зависимости от состояния

266. Трансиллюминационный метод:

**прохождение через объект исследования безвредного для организма холодного луча света**

способности тканей и их элементов изменять естественный цвет под действием ультрафиолетовых лучей

способность живой ткани приходить в состояние возбуждения под влиянием раздражителя (электрического тока)

способность пульпы по-разному реагировать на температурные раздражители в зависимости от состояния

267. Температурная проба:

**определение реакции зуба на холодовые раздражители**

оценка внешнего вида, цвета, целостности эмали с использованием зонда и зеркала

определение отклонения зуба по оси

ощупывание для определения припухлости, уплотнения, подвижности органов или тканей

268. Люминесцентная диагностика основана на:

**способности тканей и их элементов изменять естественный цвет под действием ультрафиолетовых лучей**

прохождении через объект исследования безвредного для организма холодного луча света

способности живой ткани приходить в состояние возбуждения под влиянием раздражителя (электрического тока)

способности пульпы по-разному реагировать на температурные раздражители в зависимости от состояния

269. Дополнительные методы исследования стоматологического больного:

**ЭОД**

внешний осмотр

зондирование

пальпация

270. Рахит, туберкулез — возможные причины:

**задержки прорезывания зубов**

патологического стирания

эрозии

сверхкомплектных зубов

271. Гемолитический синдром и гемолитическая желтуха — возможные причины:

**изменения цвета зубов**

эрозии

флюороза

кариеса

272. Аномалия желчевыводящих протоков приводит к появлению на поверхности зубов пятен:

**желтого цвета**

коричневого цвета

белого цвета

зеленого цвета

273. Эритроцитарная порфирия вызывает флюоресцирующее свечение:

**красное**

зеленое

белое

голубое

274. Генные мутации наследственных структур передаются:

**без изменений**

с изменениями в каждом поколении

через поколение

через два поколения

275. Радиационный некроз твердых тканей характеризуется:

**отсутствием боли**

болью от химических раздражителей

- болью от механических раздражителей  
болью от температурных раздражителей
276. Наиболее характерный симптом кислотного некроза:  
**слипание зубов**  
чувство оскомины  
боль от химических раздражителей  
боль от температурных раздражителей
277. Внешние факторы, влияющие на изменение цвета зубов:  
**пищевые продукты и лекарственные средства для полоскания полости рта**  
гибель пульпы  
длительный прием антибиотиков тетрациклинового ряда  
кровоизлияния в пульпу
278. Местные противопоказания к отбеливанию зубов:  
**убыль эмали, обнажение корней зубов**  
загрязнение поверхности зубов  
беременность и кормление грудью  
аллергия на перекись водорода
279. Общие противопоказания к отбеливанию зубов:  
**аллергия на перекись водорода, беременность, кормление грудью**  
обширная реставрация  
большая пульпарная полость  
выраженное воспаление пародонта
280. Сходство жалоб больного при кариесе дентина (средняя кариозная полость) и хроническом периодонтите:  
**отсутствие жалоб**  
боли от температурных раздражителей  
боли при накусывании  
боли от химических раздражителей
281. Безболезненность при кариесе дентина обусловлена:  
**разрушением наиболее чувствительной зоны (эмлево-дентинного соединения)**  
отсутствием чувствительной иннервации в дентине  
некрозом пульпы  
образованием заместительного дентина
282. При глубокой кариозной полости пациент жалуется на боль:  
**от температурных раздражителей**  
от химических раздражителей  
самопроизвольную боль  
при накусывании на зуб
283. При глубокой кариозной полости пациент жалуется на боль:  
**от температурных раздражителей, которая прекращается после устранения раздражителей**  
от температурных раздражителей, которая сохраняется после устранения раздражителей  
от химических раздражителей, которая сохраняется после устранения раздражителей  
на самопроизвольную боль
284. Успех лечения травматических эрозий и декубитальных язв определяет:  
**устранение травмирующего слизистую оболочку фактора**  
выбор местнобезболивающих средств  
применение кератопластических средств

- применение антибактериальных препаратов
285. Лечение язвенно-некротического гингивита предусматривает:  
**обезболивание, снятие зубных отложений, аппликации протеолитическими ферментами, использование антибактериальных средств**  
гигиену полости рта, удаление зубных отложений, использование склерозирующих средств, физиотерапию  
гигиену полости рта, удаление зубных отложений, наложение лечебных повязок  
устранение местных факторов (коррекция уздечек, пластика преддверия полости рта и др.), электрофорез витаминами, все виды массажа
286. С целью профилактики обострений при частых рецидивах герпетического стоматита применяется:  
**культуральная инактивированная герпетическая вакцина**  
интерферон лейкоцитарный  
кислота аскорбиновая  
гистаглобулин
287. С целью удлинения периода ремиссии при рецидивирующем герпесе рекомендуется:  
**стимуляция выработки эндогенного интерферона**  
блокада Н-холинорецепторов  
седативное воздействие на ЦНС  
прием антигистаминных препаратов
288. Средство местного лечения язвенно-некротического стоматита венсана:  
**р-р 0,05% хлоргексидина**  
20% р-р натрия бората в глицерине  
5% бутадионовая мазь  
индометациновая мазь
289. Для лечения молочницы применяют мази:  
**клотримазол, нистатиновую**  
теброфеновую, оксолиновую  
зовиракс, ацикловир  
неомициновую, тетрациклиновую
290. Средством местного лечения кандидоза является мазь:  
**Канестен**  
Солкосерил  
оксолиновая  
флореналовая
291. К ремиссии истинной пузырчатки приводит лечение препаратами:  
**кортикостероидами**  
антибиотиками  
транквилизаторами  
противогрибковыми
292. Для обработки полости рта при кандидозе необходимо:  
**удалить верхний рыхлый слой налета, обработать 1-2% раствором гидрокарбоната натрия, а затем канестеном или клотримазолом**  
обезболить слизистую оболочку, провести антисептическую обработку и аппликацию маслом шиповника  
провести антисептическую обработку, затем смазать неомициновой, синтомициновой мазями.  
обезболить слизистую оболочку, смазать мазью ацикловир
293. Препарат для перорального введения при остром герпетическом стоматите в период высыпаний:



**ацикловир**  
тетрациклин  
сульфадиметоксин  
нистатин

294. При кандидозе для обработки полости рта используют раствор гидрокарбоната натрия:

**1 – 2%**  
4-5 %  
7-9%  
10-15%

295. Этиотропным средством лечения острого герпетического стоматита в период высыпания является:

**противовирусное**  
жаропонижающее  
антисептическое  
кератопластическое

296. Для обработки полости рта при кандидозе необходимо:

**удалить верхний рыхлый слой налета, обработать 1-2% раствором гидрокарбоната натрия, затем канестеном или клотримазолом**  
обезболить, провести антисептическую обработку и аппликацию маслом шиповника  
провести антисептическую обработку, смазать неомисиновой, синтомициновой мазями  
обезболить, обработать 1-2% раствором гидрокарбоната натрия, затем смазать кератопластическими средствами

297. Основным методом лечения пузырчатки являются препараты:

**кортикостероиды**  
анальгизирующие  
антибиотики широкого спектра действия  
кератопластики

298. При опоясывающем лишае лечебные мероприятия направлены на:

**блокаду вируса**  
выявление и устранение очагов хронической инфекции  
укрепление сосудистой сети  
эпителизацию

299. Целью лечения кандидоза является:

**восстановление нормальной микрофлоры**  
устранение очага инфекции  
десенсибилизация организма  
устранение воспаления

300. Тактика врача-стоматолога в отношении больного вульгарной пузырчаткой (в период ремиссии):

**проведение санации полости рта**  
воздержание от лечения зубов  
назначение антибиотиков  
применение антисептиков

Тестовые задания 250-300<sup>1</sup>.

<sup>1</sup> Протокол дополнений и изменений ФОС к промежуточной аттестации по дисциплинам, практик, итоговой (государственной итоговой) аттестации по специальности

**Перечень вопросов для II этапа итоговой (государственной итоговой) аттестации в ординатуре по специальности 31.08.73 Стоматология терапевтическая**

1. Изолирующие прокладки. Показания к применению, материалы, методика.
2. Лечебные прокладки. Показания к применению, материалы, методика.
3. Сэндвич-технология. Показания, материалы, методика проведения.
4. Пломбирование кариозных полостей композитными материалами химического отверждения. Материалы, методика.
5. Пломбирование кариозных полостей фотокомпозитами: материалы, методика.
6. Адгезивный протокол. Материалы, методика проведения.
7. Пломбирование кариозных полостей стеклоиономерными цементами: методика.
8. Применение разновариантных матричных систем.
9. Шлифовка и полировка пломб. Материалы, методика проведения.
10. Применение текучих композитов. Методики.
11. Реставрация зубов. Виды и этапы реставрации зубов.
12. Виниры. Виды, показания, методики изготовления.
13. Клиновидный дефект и эрозия твердых тканей зуба. Тактика лечения, материалы, методика.
14. Методики применения десенситайзеров для лечения гиперестезии твердых тканей зуба.
15. ART - технология. Показания, материалы, методика проведения.
16. Методы повышения кариесрезистентности эмали зубов
17. Реминерализующая терапия. Показания, препараты, методики проведения.
18. Флюоризация. Показания, препараты, методики проведения.
19. Герметизация фиссур. Показания, материалы, методика проведения.
20. Методы комплексной профилактики стоматологических заболеваний.
21. Лечение гиперемии пульпы. Методики проведения.
22. Лечение пульпита методом сохранения жизнеспособной пульпы. Показания, методика проведения.
23. Лечение пульпита методом витальной ампутации. Показания, методика проведения.
24. Лечение пульпита методом витальной экстирпации. Показания, методика проведения.
25. 30. Лечение пульпита методом девитальной экстирпации. Показания, методика проведения.
26. Методики определения рабочей длины каналов зубов.
27. Инструментальная обработка корневых каналов ручными эндодонтическими инструментами. Виды, этапы проведения.
28. Инструментальная обработка корневых каналов машинными эндодонтическими инструментами с применением эндомотора.
29. Ирригация корневых каналов. Средства, методика.

30. Временная obtурация корневых каналов. Показания, методика проведения.
31. Пломбирование корневых каналов зубов пастами. Методики проведения.
32. Пломбирование корневых каналов зубов гуттаперчей. Методики проведения.
33. Постэндодонтическое восстановление зубов. Анкерные штифты. Показания к применению, методы.
34. Стекловолоконные штифты. Показания к применению, материалы, методика использования.
35. Методы лечения острого верхушечного периодонтита. Показания и противопоказания, методики проведения.
36. Диагностика хронических деструктивных форм периодонтита. Интерпретация данных рентгенологического исследования.
37. Методы лечения хронического верхушечного периодонтита. Показания и противопоказания, методика проведения.
38. Односеансный метод лечения хронического верхушечного периодонтита. Показания и противопоказания, методика проведения.
39. Зубосохраняющие технологии. Виды, показания, методика подготовки зубов к их проведению.
40. Индексная оценка уровня гигиены полости рта. Методика проведения.
41. Инфильтрационная анестезия при вмешательствах на мягких тканях.
42. Интралигаментарная анестезия.
43. Внутрикостная анестезия.
44. Инфильтрационная анестезия при операции удаления зуба на нижней челюсти.
45. Мандибулярная анестезия: внеротовой способ.
46. Особенности удаления моляров на нижней челюсти. Инструментарий.
47. Особенности удаления премоляров на нижней челюсти. Инструментарий.
48. Особенности удаления резцов и клыков на нижней челюсти. Инструментарий.
49. Особенности удаления корней зубов. Инструментарий.
50. Особенности работы элеваторами при удалении корней зубов.
51. Проведите инструментальное удаление зубного камня.
52. Покройте зубы фторидным лаком.
53. Проведите герметизацию фиссур и ямок зубов стеклономерным цементом инвазивным методом.
54. Отпрепарируйте мезиально-окклюзионную полость II класса по Блеку.
55. Проведите лечения очаговой деминерализации 12, 11, 21, 22.
56. Проведите лечение пульпита молочного зуба методом девитальной ампутации во второе посещение.
57. Проведите получение альгинатного оттиска с верхней или нижней челюсти. Особенности получения альгинатного оттиска.
58. Проведите получение силиконового оттиска с верхней или нижней челюсти. Особенности получения силиконового оттиска. Материалы, методика работы.
59. Проведите припасовку индивидуальной ложки на беззубой челюсти.
60. Отпрепарируйте зуб 4.5 под металлокерамическую коронку.

*Вопросы 3,9,10-12<sup>1</sup>.*

<sup>1</sup> Протокол дополнений и изменений ФОС к промежуточной аттестации по дисциплинам, практик, итоговой (государственной итоговой) аттестации по специальности «31.08.72 Стоматология общей практики» на 2022 -2023 учебный год

## **ПЕРЕЧЕНЬ ВОПРОСОВ ДЛЯ III ЭТАПА ИТОГОВОЙ (ГОСУДАРСТВЕННОЙ ИТОГОВОЙ) АТТЕСТАЦИИ ПО СПЕЦИАЛЬНОСТИ 31.08.72 СТОМАТОЛОГИЯ ОБЩЕЙ ПРАКТИКИ**

### **Раздел «Кариесология и заболевания твердых тканей зубов»:**

1. Эмаль, дентин, цемент зуба. Строение, химический состав, функции.
2. Гипоплазия, гиперплазия эмали. Этиология, патогенез, классификация, лечение.
3. Флюороз. Этиология, патогенез, клиника, дифференциальная диагностика, лечение.
4. Некариозные поражения, возникающие после прорезывания зубов (клиновидный дефект, эрозия эмали). Этиология, клиника, лечение, профилактика.
5. Некариозные поражения, возникающие после прорезывания зубов: патологическая стираемость, гиперестезия. Этиология, клиника, комплексное лечение, профилактика.
6. Некроз твердых тканей зубов. Кислотный некроз эмали. Клиника, диагностика, лечение, профилактика.
7. Травма зубов. Этиология, патогенез, клиника, диагностика.
8. Реставрация коронковой части зуба композиционными материалами. Парапальпарные и внутрипульпарные штифты.
9. Дисколориты твердых тканей зуба. Отбеливание зубов. Показания. Методика проведения. Ошибки и осложнения.
10. Эпидемиология кариеса зубов. Современное представление о причинах возникновения и механизме развития кариеса зубов. Классификация кариеса зубов.
11. Современные методы лечения глубокого кариеса.
12. Кариес в стадии пятна. Патанатомия, клиника, дифференциальная диагностика, лечение.
13. Поверхностный кариес. Средний кариес. Патанатомия, клиника, дифференциальная диагностика, лечение.
14. Глубокий кариес. Патанатомия, клиника, дифференциальная диагностика, лечение. Осложнения при лечении глубокого кариеса и их профилактика.
15. Ошибки и осложнения при лечении кариеса зубов.
16. Профилактика кариеса. Гигиена полости рта, ее лечебно-профилактическое значение.

### **Раздел «Эндодонтия»:**

- 17.Анатомо-физиологические особенности строения пульпы. Функции пульпы. Эндодонт, взаимоотношение основных элементов в пульпарно-дентинном комплексе.
- 18.Этиология, патогенез воспаления пульпы зуба. Классификации заболеваний пульпы
- 19.Острый очаговый пульпит. Этиология, патогенез, патанатомия, клиника, дифференциальная диагностика, лечение.
- 20.Острый диффузный пульпит. Этиология, патогенез, патанатомия, клиника, дифференциальная диагностика, лечение.
- 21.Хронический фиброзный пульпит. Этиология, патогенез, патанатомия, клиника, дифференциальная диагностика, лечение.
- 22.Хронический гипертрофический пульпит. Этиология, патогенез, патанатомия, клиника, дифференциальная диагностика, лечение.
- 23.Хронический гангренозный пульпит. Этиология, патогенез, патанатомия, клиника, дифференциальная диагностика, лечение.
- 24.Ретроградный пульпит. Этиология, патогенез, клиника, дифференциальная диагностика, лечение.
- 25.Биологический метод лечения пульпита. Витально-ампутационный метод лечения пульпита. Показания, противопоказания, методика проведения, ошибки и осложнения, их профилактика.
- 26.Витально-экстирпационный метод лечения пульпита. Показания, противопоказания, методика проведения, ошибки и осложнения, их профилактика.
- 27.Девитально-ампутационный метод лечения пульпита. Импрегнационные методы. Показания, механизм действия. Ошибки и осложнения.
- 28.Девитально-экстирпационный метод лечения пульпита. Показания, методика проведения, ошибки и осложнения.
- 29.Обострение хронического пульпита. Этиология, патогенез, клиника, дифференциальная диагностика, лечение.
30. Анатомо-физиологические особенности строения периодонта. Функции периодонта.
- 31.Острый верхушечный периодонтит. Этиология, патогенез, патанатомия. Клиника, дифференциальная диагностика, лечение.
- 32.Хронические очаги инфекции полости рта. Их роль в патогенезе стоматологических и общесоматических заболеваний. Очагово-обусловленные заболевания. Их профилактика и лечение.
- 33.Деструктивные формы хронического верхушечного периодонтита. Патанатомия. Иммунологические аспекты. Современные методы лечения деструктивных форм периодонтита.
- 34.Хронический фиброзный периодонтит. Обострение хронического периодонтита. Этиология, патогенез. Клиника, дифференциальная диагностика, лечение. Показания и противопоказания к

- консервативному методу лечения периодонтита. Показания к односеансному методу лечения, методика проведения.
35. Эндодонтический инструментарий. Классификация, назначение, стандартизация.
  36. Инструментальная обработка (препарирование) корневого канала. Методика.
  37. Медикаментозная обработка корневого канала.
  38. Пломбирование корневого канала. Пломбировочные материалы для корневых каналов. Штифты, методы пломбирования штифтами.
  39. Методы лечения зубов с проблемными корневыми каналами.
  40. Физиотерапевтические методы в практической эндодонтии
  41. Ошибки и осложнения, возникающие при эндодонтическом лечении.
  42. Неотложная помощь в эндодонтии.
  43. Реставрация зубов после эндодонтического лечения.
  44. Отбеливание девитальных зубов (с измененным цветом).

### **Раздел «Пародонтология»:**

45. Понятие о пародонтальном комплексе, особенности функционирования и биомеханики пародонта.
46. Обследование пациента с патологией пародонта. Протокол осмотра пародонтологического больного.
47. Анатомо-физиологические особенности пародонта. Функции пародонта. Десневая жидкость, ее роль в физиологии и патологии тканей пародонта в свете последних научных достижений.
48. Кутикула, пелликула, зубной налет, зубная бляшка, зубной камень. Их роль при патологии зубов и болезней пародонта. Способы выявления зубных отложений. Методы удаления зубных отложений. Профилактика их образования. Оценка гигиенического состояния полости рта.
49. Классификация заболеваний пародонта. Современные представления об этиологии и патогенезе заболеваний пародонта.
50. Гипертрофический гингивит. Язвенный гингивит. Этиопатогенез, патанатомия, клиника, дифференциальная диагностика, лечение.
51. Катаральный гингивит. Этиопатогенез, патанатомия, клиника, дифференциальная диагностика, лечение.
52. Пародонтит. Этиопатогенез, клиника, дифференциальная диагностика, лечение.
53. Пародонтоз. Этиопатогенез, клиника, дифференциальная диагностика, методы лечения.
54. Рецессия десны (K06.0). Патогенез, клиника, дифференциальная диагностика, методы лечения.
55. Идиопатические заболевания пародонта. Этиопатогенез, клиника, дифференциальная диагностика, методы лечения.

56. Комплексные методы лечения больных с воспалительными заболеваниями пародонта. Депульпирование зубов при заболеваниях пародонта.
57. Хирургические методы лечения заболеваний пародонта. Понятие о направленной регенерации тканей пародонта.
58. Ортопедические и ортодонтические методы лечения заболеваний пародонта.
- 59.
60. Профилактика заболеваний пародонта. Методы и средства. Роль гигиены полости рта в профилактике и лечении заболеваний пародонта.
61. Физиотерапевтические методы лечения заболеваний пародонта. Показания, противопоказания.
62. Методы санации пародонтального кармана.
63. Неотложные состояния в пародонтологии.

### **Раздел «Заболевания слизистой оболочки полости рта и губ»:**

64. Анатомо-физиологические особенности строения слизистой оболочки полости рта. Функции.
65. Слюна, ротовая жидкость: состав, свойства, физиологическое значение (роль слюны в процессах де- и реминерализации твердых тканей зубов; современные аспекты взаимодействия, взаимосвязи слюны и микробного зубного налета), связь антимикробных и других факторов слюны с этиопатогенезом развития кариеса и других заболеваний полости рта, возможности использования параметров ротовой жидкости для прогноза возникновения кариеса.
66. Микрофлора полости рта. Физиологическая роль. Изменение состава микроорганизмов под влиянием различных факторов, участие микроорганизмов в патологических процессах полости рта. Иммунные системы полости рта.
67. Травматические поражения слизистой оболочки рта. Этиология, патогенез, клиника, дифференциальная диагностика, лечение.
68. Лейкоплакия. Этиология, клиника, дифференциальная диагностика, лечение, диспансеризация.
69. Вирусные заболевания слизистой оболочки полости рта (простой герпес, опоясывающий лишай, ящур, герпангина). Этиология, клиника, дифференциальная диагностика, лечение.
70. ВИЧ-инфекция. Этиология. Общая симптоматика. Проявления в полости рта. Профилактика ВИЧ-инфекции в стоматологии. Методы стерилизации стоматологического инструментария.
71. Кандидоз. Этиология, патогенез, клиника, дифференциальная диагностика, лечение, профилактика.
72. Гингивостоматит Венсана. Этиология, клиника, дифференциальная диагностика, лечение и профилактика.

73. Сифилис. Клиника, диагностика. Проявления сифилиса в полости рта. Тактика стоматолога.
74. Туберкулез слизистой оболочки полости рта и губ. Клиника, диагностика, тактика стоматолога.
75. Многоформная экссудативная эритема. Этиология, патогенез, клиника, дифференциальная диагностика, лечение.
76. Хронический рецидивирующий афтозный стоматит. Этиология, патогенез, клиника, дифференциальная диагностика, лечение.
77. Красный плоский лишай. Этиология, патогенез, клиника, дифференциальная диагностика, лечение.
78. Красная волчанка. Этиология, клиника, дифференциальная диагностика, лечение, профилактика.
79. Изменения слизистой оболочки полости рта при пузырьных дерматозах (пузырчатка, дерматит Дюринга). Этиология, дифференциальная диагностика, проявления в полости рта, лечение.
80. Экфолиативный хейлит. Этиология, патанатомия, клиника, дифференциальная диагностика, лечение.
81. Хронические трещины губ. Этиология, клиника, дифференциальная диагностика, лечение, профилактика.
82. Метеорологический хейлит. Актинический хейлит. Этиология, патогенез, клиника, дифференциальная диагностика, лечение.
83. Гландулярный хейлит. Атопический хейлит. Этиология, клиника, дифференциальная диагностика, лечение.
84. Контактный аллергический хейлит. Экзематозный хейлит. Этиология, клиника, дифференциальная диагностика, лечение.
85. Синдром Мелькерсона-Розенталя. Клиника, дифференциальная диагностика, лечение.
86. Аномалии развития и заболевания языка. Этиология, патогенез, клиника, дифференциальная диагностика, лечение.
87. Стомалгия, глоссалгия. Этиология, патогенез, клиника, дифференциальная диагностика, лечение.
88. Факультативные предраки слизистой оболочки полости рта и красной каймы губ. Классификация, клиника, дифференциальная диагностика, лечение. Профилактика.
89. Облигатные предраки красной каймы губ. Клиника, дифференциальная диагностика, лечение. Профилактика.
90. Хейлит Манганотти. Клиника, дифференциальная диагностика, лечение, профилактика.
91. Болезнь Боуэна. Этиология, клиника, дифференциальная диагностика, лечение, профилактика.
92. Изменения слизистой оболочки полости рта при системных заболеваниях (лейкоз, анемия, сахарный диабет, гипо- и авитаминозы, коллагенозы, заболевания сердечно-сосудистой системы). Клиника, дифференциальная диагностика. Роль врача-стоматолога в диагностике и комплексном лечении подобных больных.



93. Аллергические реакции. Анафилактический шок, отек Квинке, контактные аллергические стоматиты, токсикоаллергические стоматиты.
94. Роль физиотерапевтических методов в лечении заболеваний слизистой оболочки полости рта.

### **Раздел «Одонтогенные воспалительные заболевания челюстно - лицевой области»:**

95. Премедикация и потенцированное обезболивание в стоматологии.
96. Инфильтрационная анестезия.
97. Горусальная анестезия.
98. Резцовая анестезия.
99. Мандибулярная анестезия.
100. Неотложная помощь при развитии общих осложнений местного обезболивания.
101. Хирургические методы лечения хронических периодонтитов.
102. Этиология и патогенез одонтогенных воспалительных процессов.
103. Периостит челюстей. Клиника, диагностика, диф. диагностика, лечение
104. Остеомиелиты челюстей. Клиника, диагностика, диф. диагностика, лечение.
105. Принципы топической диагностики абсцессов и флегмон.

### **Раздел «Приобретенные дефекты зубов, зубных рядов и зубочелюстной системы»**

106. Ортопедические методы лечения частичных дефектов коронковой части зуба. Коронки: виды, показания, клинические этапы изготовления.
107. Ортопедические методы лечения полных дефектов коронковой части зуба. Показания и противопоказания, клинические этапы изготовления штифтовой конструкции.
108. Классификация дефектов зубных рядов.
109. Показания к применению мостовидных протезов. Клинико-лабораторные этапы изготовления мостовидных протезов.
110. Показания к использованию частичных съемных пластиночных протезов. Клинико-лабораторные этапы изготовления. Виды осложнений.
111. Классификация беззубых челюстей.
112. Клинико-лабораторные этапы изготовления протезов при полном отсутствии зубов.

## **Раздел «Профилактика и лечение стоматологических заболеваний в детском возрасте»**

113. Современные представления об этиологии и патогенезе кариеса зубов у детей. Роль различных факторов риска в возникновении кариеса молочных постоянных зубов в детском возрасте.
114. Классификация кариеса у детей по Т. Ф. Виноградской.
115. Зависимость клинического течения и особенностей лечения кариеса постоянных зубов у детей от степени активности кариозного процесса и стадии формирования корней.
116. Влияние хронического периодонтита на процессы формирования и рассасывание корней, на общее состояние организма, на развитие фолликула постоянных зубов.
117. Показания к выбору консервативного лечения периодонтитов молочных зубов у детей. Прогноз. Диспансеризация.
118. Характеристика современных предметов и средств индивидуальной гигиены полости рта. Показания к их применению.
119. Экзогенная безлекарственная и лекарственная профилактика кариеса зубов у детей. Современные экзогенные медикаментозные средства, методика использования. Метод глубокого фторирования эмали.
120. Роль зубных отложений в патологии твердых тканей зубов и пародонта. Способы выявления.
121. Индексная оценка интенсивности кариеса зубов. Методика проведения.
122. Методика витального окрашивания зубов.
123. Особенности препарирования кариозных полостей с учетом локализации и пломбировочного материала.
124. Методы оценки состояния твердых тканей зуба.
125. Медикаментозная обработка кариозной полости. Материалы, методика проведения.

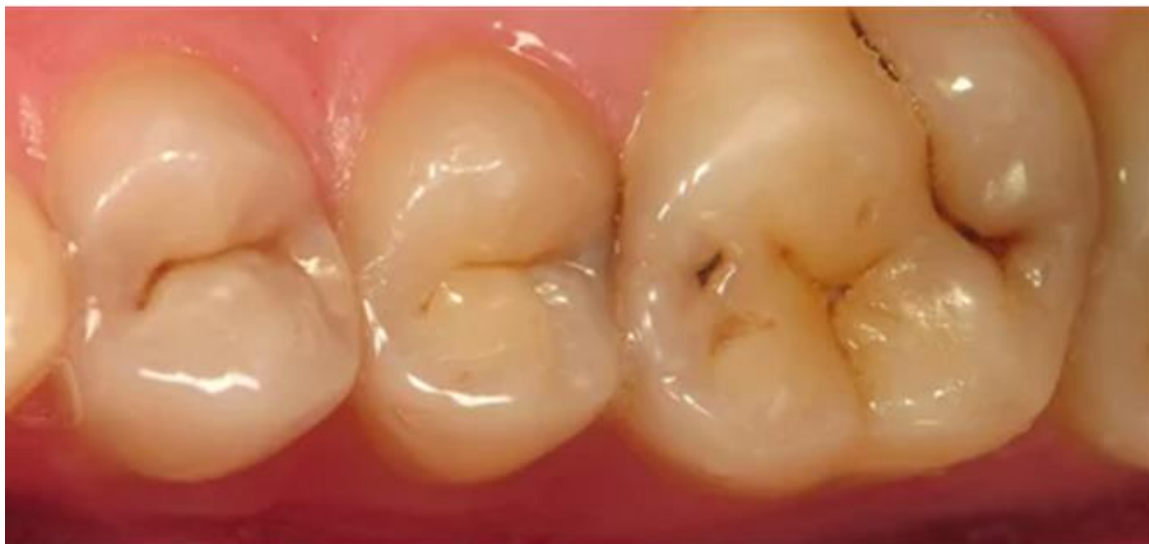Вопросы 121-125 <sup>1</sup>.

<sup>1</sup> Протокол дополнений и изменений ФОС к промежуточной аттестации по дисципли-

нам, практик, итоговой (государственной итоговой) аттестации по специальности «31.08.72 Стоматология общей практики» на 2022 -2023 учебный год

### **3.ПРИМЕР СИТУАЦИОННЫХ ЗАДАЧ:**

#### Ситуационная задача 1



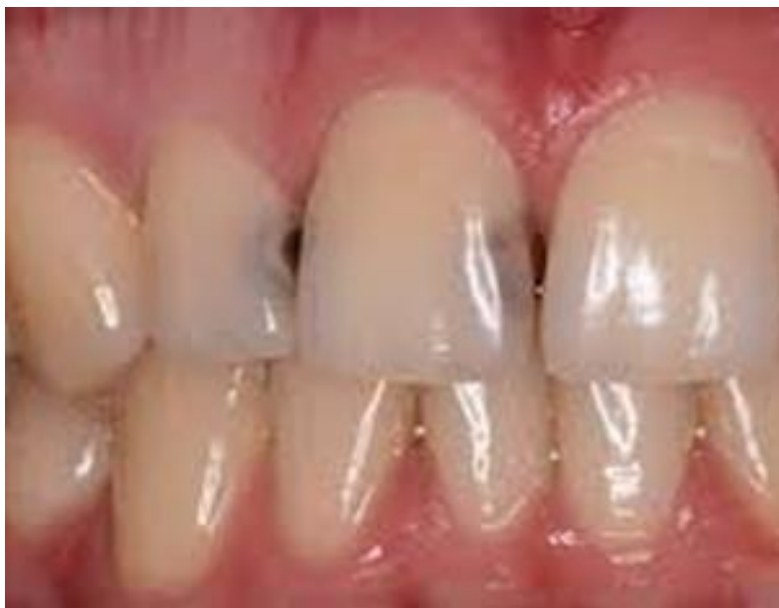Пациент Д., 22 лет обратился к стоматологу с жалобами на боли при приеме сладкого, быстро проходящие после устранения раздражителя, в области зубов верхней челюсти слева. Боли от сладкого появились месяц назад, сначала пробовал полоскать рот сразу после приема сладостей, но без особого эффекта. Считает свои зубы «здоровыми», несмотря на то, что употребляет много сладкого, у стоматолога не был 4 года.

Объективно: 2.4, 2.5, 2.6 – эмаль в цвете не изменена, целостность не нарушена, под ней визуализируются очаги кариозного поражения дентина темного цвета – «скрытые» кариозные полости. Зондирование и перкуссия безболезненные.

Задание:

1. Тактика врача-стоматолога при диагностике скрытой кариозной полости.
2. Какие варианты клинических ситуаций могут быть при данной патологии?
3. Какие возможные причины могли привести к данной патологии?

## Ситуационная задача 2



Пациентка М., 28 лет обратилась в стоматологическую поликлинику с жалобами на кратковременную боль при приеме холодной пищи в 1.2, 1.1 зубах. Со слов пациентки боли появились 2 недели назад, сначала внимания не обращала, но, увидев «просвечивание черноты на передних зубах», решила обратиться к стоматологу и по поводу нарушения эстетики. Зубы 1.2, 1.1 ранее не лечены.

Объективно: 1.2, 1.1 – глубокие кариозные полости на медиальных поверхностях, не сообщающиеся с полостью зуба. Зондирование болезненно по всему дну. Перкуссия безболезненная. Термодиагностика болезненная, боль быстро проходит после устранения раздражителя.

Задание:

1. Поставьте диагноз и проведите дифференциальную диагностику.
2. Выберите пломбировочный материал для данной клинической ситуации.
3. Перечислите этапы адгезивного протокола при реставрации передней группы зубов фотокомпозитами.

### Ситуационная задача 3

Родители пациента М., возрастом 15 лет, страдающего болезнью Дауна обратились в поликлинику по поводу санации полости рта их сыну. После осмотра, который сопровождался значительными трудностями, удалось установить, что пациенту необходимо лечить множественный кариес зубов и удалить пять разрушенных зубов по поводу хронического периодонтита.

***Какой вид обезболивания Вы выберете для проведения санации полости рта у данного пациента?***

1. инфильтрационное обезболивание,
2. проводниковое обезболивание,
3. общее обезболивание.

***В каких условиях и кем должно проводиться данный вид обезболивания?***

1. в амбулаторно-поликлинических условиях врачом-стоматологом,
2. в условиях стационара анестезиологом-реаниматологом.

#### Ситуационная задача 4

Больная, 56 лет, обратилась в клинику с жалобами на постоянные ноющие боли в области нижней челюсти справа, наличие свищевых ходов на коже с гнойным отделяемым.

Из анамнеза: считает себя больной в течение 2,5 месяцев, когда заболел ранее леченный по поводу осложненного кариеса 4.7. За медицинской помощью обратилась спустя три недели, 4.7 был удален. Через две недели в подчелюстной области справа появился функционирующий свищ с гнойным отделяемым, отмечался подъем температура тела до 37,5 С.

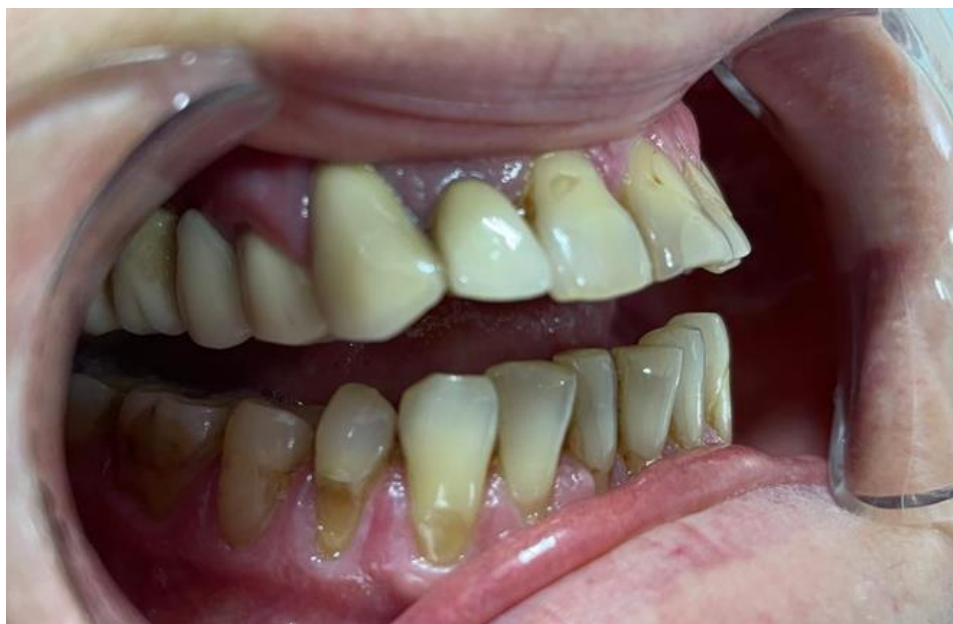Объективно: Состояние удовлетворительное. Температура тела 37,3 С. Конфигурация лица изменена за счет припухлости подчелюстной области справа. В этой же области определяется функционирующий свищ с умеренным гнойным отделяемым. Отмечается гипестезия кожи подбородка и нижней губы. При пальпации тела нижней челюсти справа определяется утолщение. Кожа над утолщенной костью несколько истончена и натянута. Подчелюстные лимфатические узлы незначительно увеличены болезненны. В полости рта: 4.5,4.6,4.8 интактные, лунка удаленного 4.7 выполнена выбухающими грануляциями, обильно кровоточащими при зондировании.

При рентгенологическом обследовании нижней челюсти слева в области тела определяются очаги деструкции костной ткани, внутри которых видны тени еще отделившихся секвестров. Участки костной ткани чередуются с участками остеосклероза.

#### ***Задание:***

- 1. Поставьте предварительный диагноз*
- 2. Проведите дифференциальный диагноз*
- 3. Поставьте клинический диагноз*
- 4. Составьте план лечения больного.*

## Ситуационная задача 5



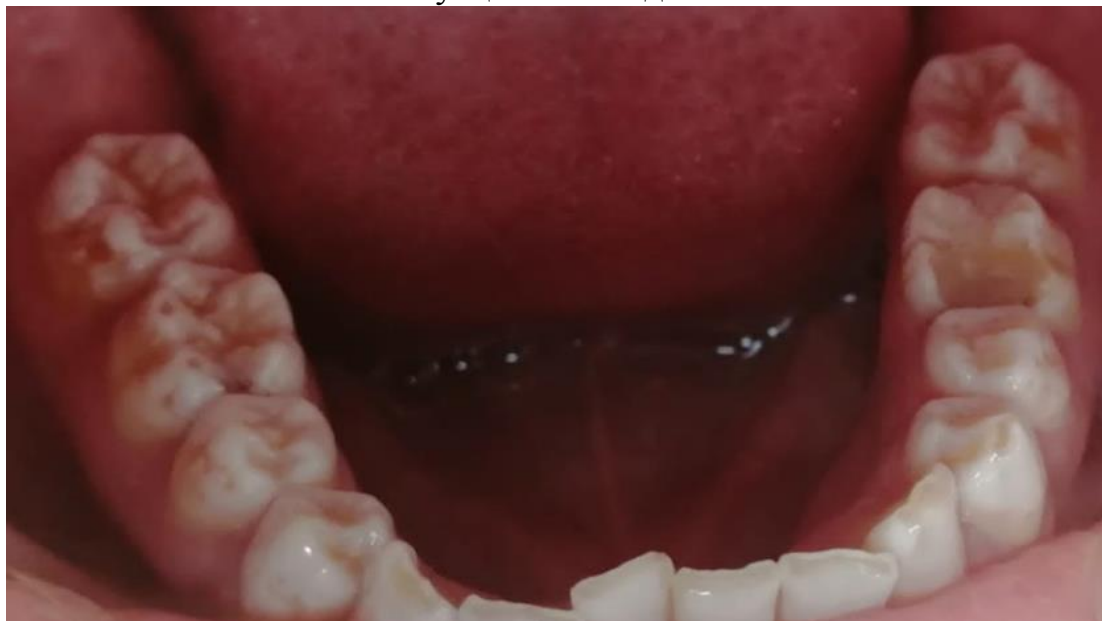Пациентка С., 52 лет обратилась к стоматологу с жалобами на наличие дефектов в области шейки 4.4, 4.3, 4.2, 4.1 зубов. Со слов пациентки, дефекты появились несколько лет назад. Периодически беспокоит повышенная чувствительность зубов при приеме холодной и кислой пищи. Страдает гипертиреозом, в рационе питания преобладают кислые продукты, фрукты и напитки.

Объективно: на вестибулярной поверхности в пришеечной области 4.4, 4.3, 4.2, 4.1 зубов обнаружены «блюдцеобразные» дефекты эмали с гладкими, плотными поверхностями, не сообщающиеся с полостью зуба. Дентин плотный, желтоватого цвета. Зондирование и термометрия умеренно болезненные, перкуссия безболезненная. Гигиена полости рта удовлетворительная. Отсутствие зубов 3.5, 3.6, 2.7.

Задание:

1. Поставьте диагноз и проведите дифференциальную диагностику.
2. Назовите причины возникновения данного заболевания у пациентки.
3. Назначьте лечение.

## Ситуационная задача 6



Пациент Р., 20 лет обратился к стоматологу с жалобами на изменение цвета зубов, наличие коричневых углублений на зубах верхней и нижней челюстей. Из анамнеза: больной родился и до 12 лет проживал в небольшом поселке Казахстана, «такие зубы» помнит с детства.

Объективно: на меловидно измененной эмали зубов верхней и нижней челюстей хаотично расположены множественные мелкие дефекты эмали зубов темно – коричневого цвета. При зондировании поверхность крапинок гладкая, плотная. Гигиена полости рта удовлетворительная.

Задание:

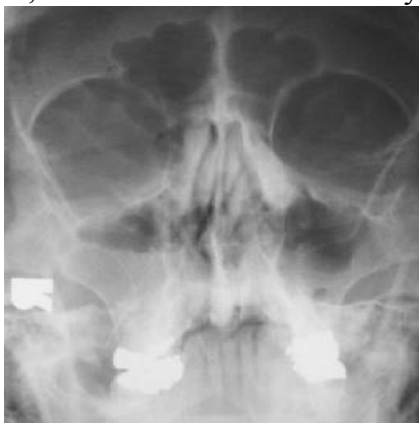1. Поставьте диагноз и проведите дифференциальную диагностику.
2. Что явилось причиной развития заболевания?
3. Составьте и обоснуйте план лечения.



## Ситуационная задача 7

Больной, 42 года обратился с жалобами на боли в области верхней челюсти справа, обильные гнойные выделения из правого носового хода, тяжесть в правой половине лица и усиление боли при наклоне головы вниз. Так же отмечает общее недомогание, слабость, повышение температуры тела до 38<sup>0</sup>С.

Из анамнеза: 4 дня назад появились боли в области 1.6. Несколько лет назад зуб был лечен по поводу осложненного кариеса. Интенсивность болей постепенно нарастала. 2 дня назад появилась припухлость правой щеки, гноетечение из соответствующего носового хода.



Объективно: конфигурация лица изменена за счет припухлости правой щеки. Кожа в цвете не изменена, хорошо собирается в складку. При пальпации инфильтрат не определяется. Пальпация передней стенки верхнечелюстного синуса справа болезненная. При передней риноскопии в правом носовом ходе определяются гнойные корочки.

Открывание рта в полном объеме, незначительно болезненное. В полости рта: 16 – под искусственной коронкой, перкуссия болезненная, слизистая оболочка по переходной складке в области 15, 16, 17 отечна, гиперемирована, пальпация болезненная.

На рентгенограмме 16: зуб ранее лечен по поводу осложненного кариеса, в периапикальных тканях разрежение костной ткани с нечеткими контурами.

### Задание:

1. *Поставьте предварительный диагноз.*
2. *Проведите дифференциальный диагноз.*
3. *Поставьте клинический диагноз.*
4. *Назовите этиологию и патогенез данного заболевания.*
5. *Назовите типы строения верхнечелюстного синуса.*
6. *Опишите рентгенограмму.*
7. *План лечения больного.*
8. *Осложнения и исход заболевания.*

## Ситуационная задача 8

В клинику ортопедической стоматологии обратился пациент А. 76 лет с жалобами на нарушение пережевывания пищи, изменение речи, уменьшения нижней трети лица.

Объективно:

о	о	О	R	R	О	О	О	О	О	О	О	R	О	О	О
18	17	16	15	14	13	12	11	21	22	23	24	25	26	27	28
48	47	46	45	44	43	42	41	31	32	33	34	35	36	37	38
О	О	О	О	О	О	О	О	О	О	О	О	R	О	О	О

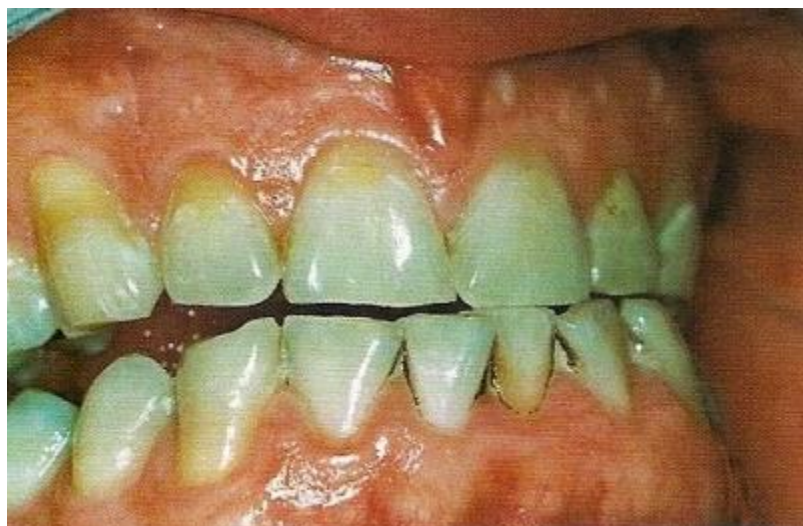Зубы 1.5, 1.4, 2.5, 3.5 – корни, разрушение ниже уровня десны.

Слизистая полости рта бледно-розового цвета без изменений.

Задание:

1. *Поставьте предварительный диагноз.*
2. *Проведите дифференциальный диагноз.*
3. *Поставьте клинический диагноз.*
4. *Сформировать план лечения пациента.*
5. *Описать альтернативные способы лечения.*
6. *Осложнения и исход заболевания.*

## Ситуационная задача 9



Больной М., возраст 43 года, обратился с жалобами на черную пигментацию в области нижних центральных резцов. Также пациент неудовлетворен цветом зубов. Пациент принимал антибиотики тетрациклинового ряда для лечения акне в подростковом возрасте в течение 3 лет. Пациент придерживается средиземноморской диеты.

Объективно: наличие твердых наддесневых зубных отложений в области 31, 32, 33, 41, 42, 43 зубов с язычной поверхности. На вестибулярной поверхности данных зубов в пришеечной области имеется пигментация черного цвета. На вестибулярной поверхности всех зубов верхней и нижней челюсти есть пятна желто-коричневую краски, не имеющие четких границ, также имеются единичные белые полосы на коронках всех зубов.

Задание:

4. Поставьте и обоснуйте диагноз.
5. Какие возможные причины могли привести к данной патологии?
6. Какие методы лечения Вы предложите пациенту и почему? Какую поддерживающую терапию можно порекомендовать пациенту в домашних условиях.

### Ситуационная задача 10

Больной, 47 лет, предъявляет жалобы на сильные пульсирующие боли в области твердого неба, усиливающуюся при приеме пищи, разговоре, появление припухлости твердого неба в области 1.3, 1.2, 1.1 зуба.

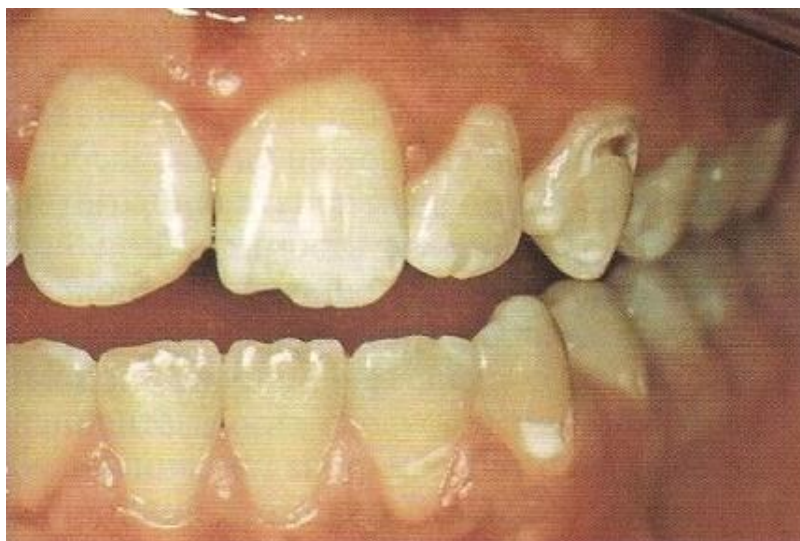Из анамнеза: считает себя больным в течение четырех дней, когда заболел 1.3 зуб. За медицинской помощью обратился после того, когда в области твердого неба появилась припухлость.

Общее состояние удовлетворительное, температура тела 37,3С. Со стороны полости рта: 1.1, 1.2, 1.3 зубы под пломбами, перкуссия 1.2 зуба резко болезненна. В переднем отделе твердого неба определяется воспалительный инфильтрат овальной формы, резко болезненный при пальпации, в центре которого имеется участок флюктуации, слизистая оболочка над очагом гиперемирована, отмечается незначительный отек окружающих тканей.

#### ***Задание:***

- 1. Поставьте предварительный диагноз.*
- 2. Проведите дифференциальную диагностику.*
- 3. Назовите топографическую анатомию твердого неба, анатомические образования, находящиеся на нем, пути распространения инфекции.*
- 5. Назовите оперативный доступ и последовательность действий при флегмонах данной локализации.*

## Ситуационная задача 11



Пациентка А. 24 лет обратилась с жалобами на боль при чистке зубов, боли от сладкого. 2 недели назад пациентке завершили ортодонтическое лечение. Пациентка недовольна наличием белых пятен на зубах.

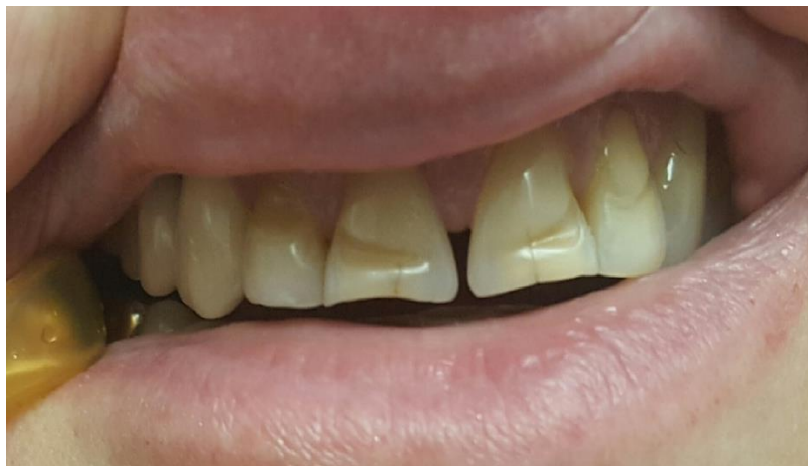Объективно: 23 зуб – кариозная полость средних размеров, зондирование болезненно по дну. Термопроба резко положительная, быстро проходящая.

На вестибулярной поверхности всех зубов определяются белые пятна. После высушивания поверхность пятна становится матовой. При зондировании – пятно плотное.

Задание:

4. Поставьте диагноз.
5. Какие причины могли способствовать возникновению белых пятен на поверхности зубов?
6. Составьте и обоснуйте план лечения для данной пациентки. Какие рекомендации Вы можете дать для домашнего ухода?

## Ситуационная задача 12



Пациентка Н., возраст 58 лет, обратилась к врачу стоматологу-ортопеду с целью рационального протезирования в боковых отделах. Была направлена на консультацию к стоматологу-терапевту. В анамнезе со слов пациентки имеет заболевание щитовидной железы, на учете у врача-эндокринолога не состоит.

Объективно: 12 зуб – наличие кариозной полости в пришеечной области; 11, 21 зубы – старые композитные реставрации с нарушенным краевым прилеганием, по центру зубов располагается пигментированная трещина пределах эмали; 22, 23 зубы – старые композитные реставрации, измененные в цвете, краевое прилегание пломб нарушено.

Задание:

1. Поставьте диагноз.
2. Составьте план лечения.
3. Какую группу композиционных материалов Вы выберете для реставрации фронтальной группы зубов и почему.

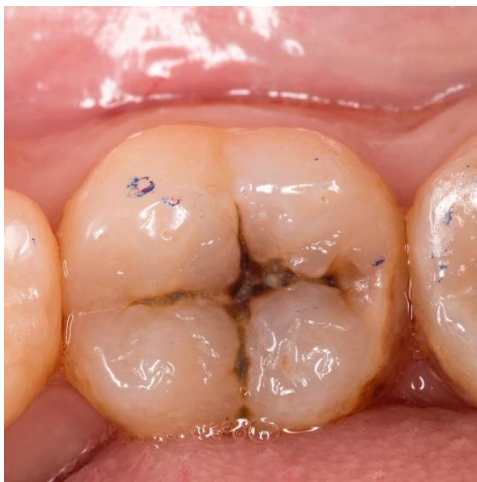### Ситуационная задача 13

Больной, 55 лет, обратился в клинику с жалобами на приступообразные боли в левой половине лица, возникающие при прикосновении к левой щеке рукой, полотенцем, одеждой и т.п. и продолжающиеся в течение 3-4 секунд, боли жгучего характера, распространяются в висок, затылок. Из анамнеза выяснено, что два месяца назад перенес ОРВИ с высокой температурой, через две недели после начала ОРВИ возник первый приступ боли в левой половине лица продолжительностью 1-2 секунды, затем приступы стали длиться до 1 минуты. К врачу обратился впервые. Из перенесенных заболеваний указывает на детские инфекции, простудные заболевания. Общее состояние удовлетворительное. При осмотре лицо несколько асимметрично за счет отека левой половины. Пальпация точек выхода II-ой (инфраорбитальное отверстие) и III-ей (ментальное отверстие) ветвей тройничного нерва на лицо более болезненна слева. При пальпации щечной области слева начинался приступ боли длительностью 3 секунды. Полость рта санирована, патологических изменений не выявлено.

#### **Вопросы:**

1. *Проведите обоснование диагноза?*
2. *Поставьте диагноз?*
3. *Наметьте план лечения?*
4. *Имела ли значение перенесенная ОРВИ для возникновения данного заболевания?*
5. *Является ли отечность половины лица патогномоничным признаком для невралгии II-III ветви тройничного нерва?*

## Ситуационная задача 14



Пациент А., возраст 37 лет обратился с целью санации. При осмотре в 37 зубе была обнаружена кариозная полость.

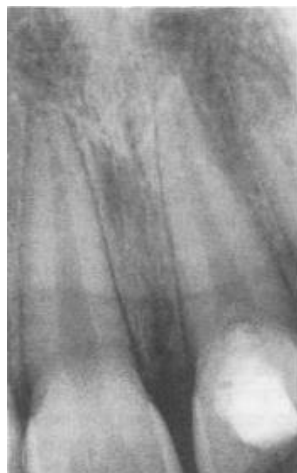Объективно: 37 – кариозная полость средних размеров на окклюзионной поверхности. Перкуссия безболезненна, термопроба положительная, реакция быстро проходящая.

Задание:

4. Поставьте диагноз и проведите дифференциальную диагностику.
5. Какие дополнительные методы исследования необходимо провести, чтобы поставить диагноз.
6. Составьте и обоснуйте план лечения.



## Ситуационная задача 15



Пациентка К., 20 лет, обратилась с жалобами на длительные пульсирующие боли в 21 зубе. Отмечается недомогание, головная боль, нарушение сна. Зуб беспокоит в течение 3 дней. Отмечает боли в ночное время.

При клиническом обследовании: открывание рта свободное, регионарные лимфатические узлы в размере не увеличены.

Объективно: 21 зуб на небной поверхности имеется пломба, краевое прилегание пломбы не нарушено. Зондирование безболезненно. Пальпация мягких тканей безболезненна. Перкуссия резко болезненна. Термопроба положительная на холодный раздражитель, боль долго сохраняется после устранения раздражителя.

При анализе рентгенограммы 21 зуба выявлено, что ранее пациентке была выполнена пульпотомия.

Задание:

1. Поставьте диагноз. Проведите дифференциальную диагностику.
2. Какие дополнительные методы обследования необходимо провести для уточнения диагноза.
3. Расскажите методику наиболее целесообразного метода лечения.

## Ситуационная задача 16

Пациент М. 36 лет, обратился с жалобами на отсутствующий зуб 4.6.

Из анамнеза, зуб 4.6 удален 6 месяцев назад по причине перелома корня.

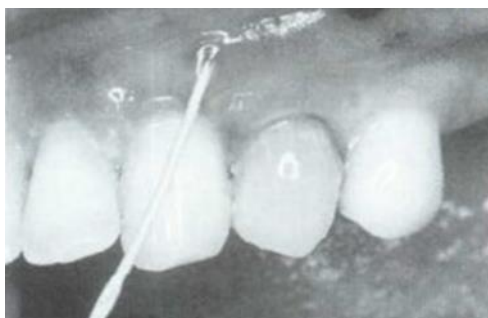Объективно: зуб 4.6 отсутствует, зубы 4.5,4.7 интактные. Соседние с дефектом зубы не изменили своего положения. - смещение зубов и деформация зубной дуги из за потери антагониста не выявлена.

Задание:

1. Поставьте диагноз.
2. Предложите план лечения.
3. Озвучьте клинико-лабораторные этапы предложенных планов лечения.
4. Какие возможные осложнения и противопоказания возможно у предложенных планов лечения?

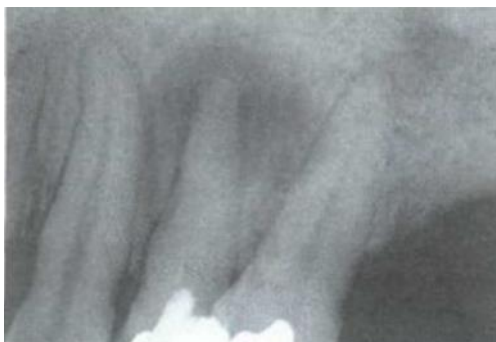### Ситуационная задача 17

Больной К., обратился с жалобами на наличие свища в области 24 зуба. Повышение температуры тела не отмечает. Свищ появился 4 дня назад.



Объективно: на дистально-окклюзионной поверхности 24 зуба – реставрация из композита светового отверждения, коронка зуба в цвете изменена. По переходной складке в области проекции вершины корня зуба 24 определяется свищ, пальпация болезненна, перкуссия безболезненна. Ранее проводилось лечение по поводу кариеса.

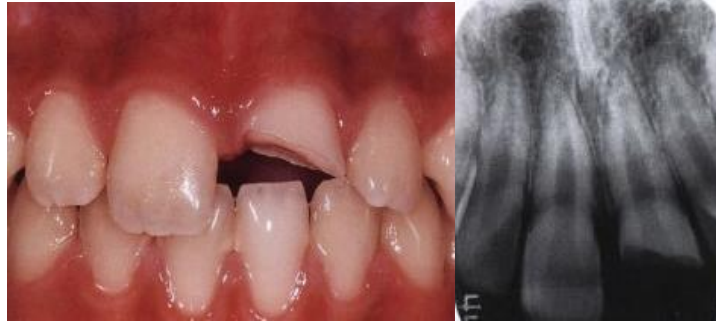На визиограмме в области вершины корня 24 определяется очаг деструкции костной ткани с нечеткими границами, размером 3х3 мм.



Задание:

1. Поставьте диагноз. Проведите дифференциальную диагностику.
2. Составьте план лечения.
3. Выберите вид инструментальной обработки корневого канала и подробно опишите его.

## Ситуационная задача 18



Пациент С. 24 года обратился сразу после травмы центрального резца.

Жалобы на эстетический дефект.

При объективном осмотре определяется перелом коронки зуба с обнажением пульпы. Термопроба положительная, быстропроходящая. ЭОД 12 мка.

По данным рентгенографии определяется перелом коронки левого центрального резца. Формирование верхушки зуба завершено.

Задание:

1. Поставьте диагноз. Проведите дифференциальную диагностику.
2. Составьте план лечения.
3. Какой прогноз у данного зуба.

### Ситуационная задача 19

Врач - стоматолог работает в «четыре руки» с ассистентом-гигиенистом. Когда пациент подошёл к стоматологическому креслу, кресло было сложено и подлокотник закрыт. На стоматологическом столике уже стояли инструменты без индивидуальной упаковки. Во время приёма пациента ассистент располагался относительно врача на одном уровне. После приёма пациент заполнил «информированное согласие».

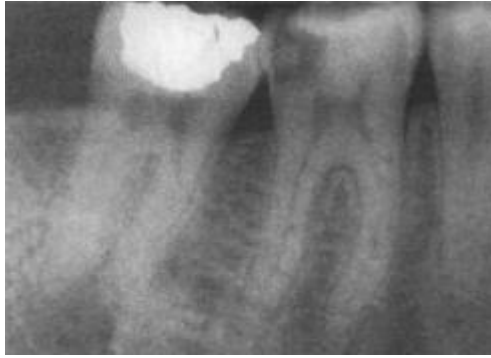1. В каком положении должно находиться кресло перед посадкой пациента?

2. Когда должны вскрываться инструменты в одноразовой индивидуальной упаковке?

3. На каком уровне относительно врача должен находиться ассистент во время приёма пациента?

4. Когда заполняется «информированное согласие» с личной подписью пациента?

## Ситуационная задача 20



Больной А., 52 лет обратился с жалобами на ноющие боли в 36 зубе. Накануне визита возникли ночные, приступообразные боли в 36 зубе.

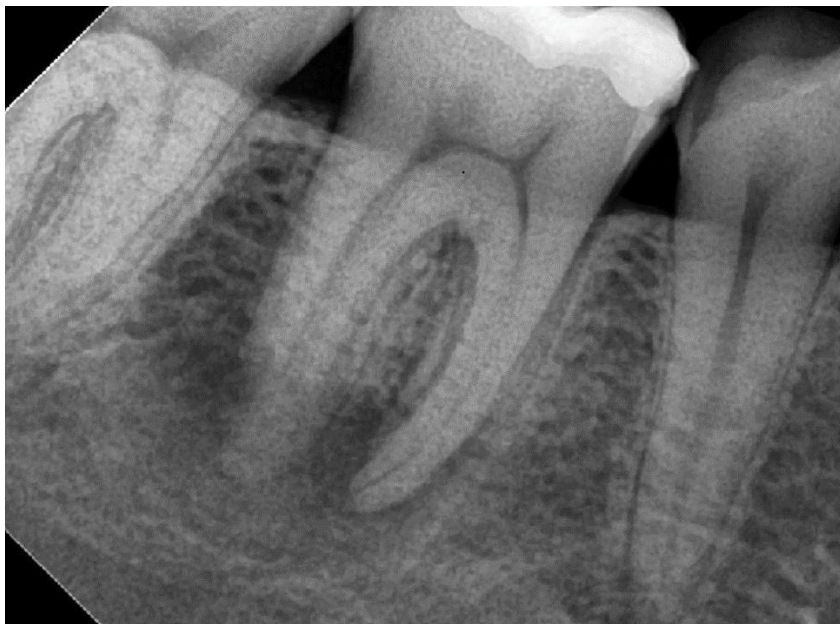В анамнезе перенесенный инфаркт миокарда 1 год назад.

На рентгенограмме: 36 зуб – глубокая кариозная полость на окклюзионно-дистальной поверхности, периапикальных изменений нет.

Задание:

1. Поставьте диагноз. Проведите дифференциальную диагностику.
2. Составьте план лечения.
3. Какие особенности ведения пациентов, имеющих в анамнезе инфаркт миокарда?

## Ситуационная задача 21



Пациент Н., 38 лет обратился к стоматологу с жалобами на постоянные ноющие боли, усиливающиеся при накусывании в области 4.6 зуба. Боли появились 2 дня назад. Со слов пациента 3 года назад обращался в стоматологическую поликлинику по поводу откола части жевательной поверхности 4.6 зуба в результате травмы, была поставлена пломба. Боли при накусывании 4.6 зуба возникали периодически в течение последних 2 лет, самостоятельно принимал обезболивающие препараты, к врачу не обращался.

Объективно: 4.6 – под пломбой, зондирование безболезненное, перкуссия резко болезненная. На визиограмме – в периапикальной области 4.6 зуба определяется очаг деструкции костной ткани с четкими границами, размером 8 мм.

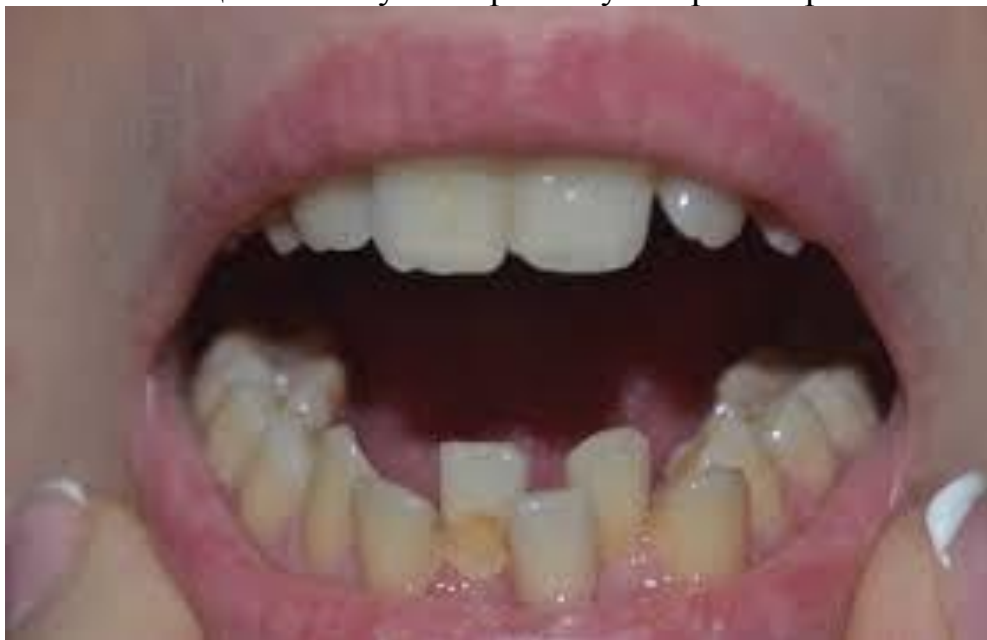Задание:

4. Поставьте диагноз и проведите дифференциальную диагностику.
5. Назовите критерии выбора метода лечения.
6. Расскажите методику наиболее целесообразного метода лечения.

### Ситуационная задача 22

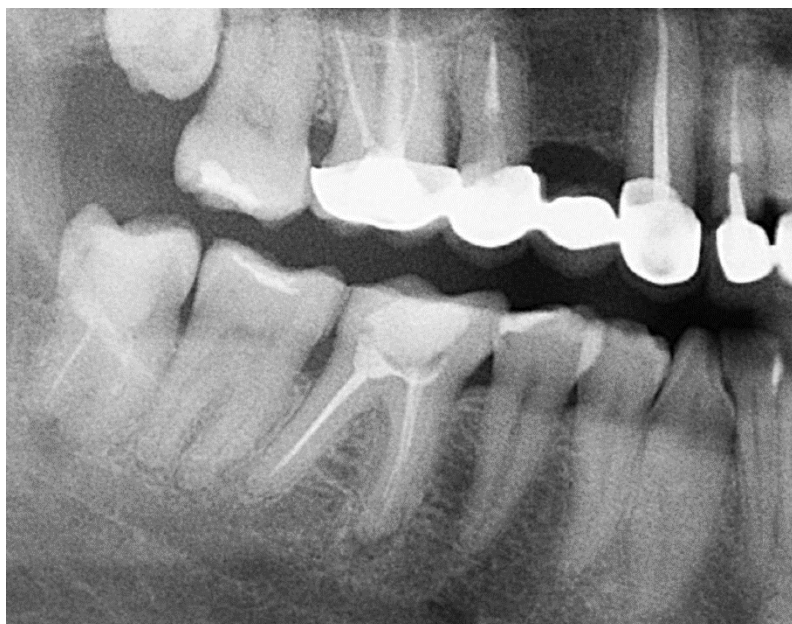У ребёнка 10 лет субкомпенсированная форма кариеса, скученность зубов, гингивит лёгкой степени тяжести, неудовлетворительная гигиена полости рта.

1. В какой диспансерной группе должен наблюдаться ребёнок.
2. Как часто проводятся осмотры и профилактические мероприятия в этой группе?
3. Содержание диспансеризации.
4. У какого специалиста нужно проконсультировать ребёнка?





## Ситуационная задача 23



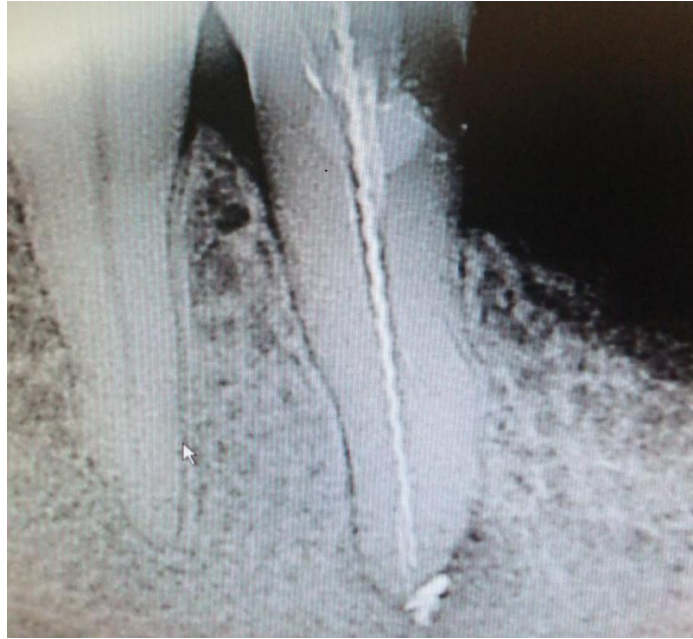Пациентка В., 32 лет обратилась к стоматологу с жалобами на откол пломбы 4.6 зуба. Зуб был лечен по поводу осложненного кариеса год назад. Планирует провести протезирование, в том числе и 4.6 зуба.

Объективно: 4.6 – дефект пломбы с дистальной поверхности, зондирование и перкуссия безболезненные. На ортопантограмме – дистальный корневой канал запломбирован гомогенно, на всем протяжении до физиологической верхушки, периапикальных изменений нет. Медиально-щечный и медиально-язычный каналы запломбированы неоднородно, не до верхушки корня на 1-2 мм, в области верхушки медиального корня очаг деструкции костной ткани с четкими границами размером 1x2 мм.

Задание:

1. Поставьте диагноз и проведите дифференциальную диагностику.
2. Обоснуйте тактику лечения.
3. Опишите прогноз для данного зуба.

## Ситуационная задача 24



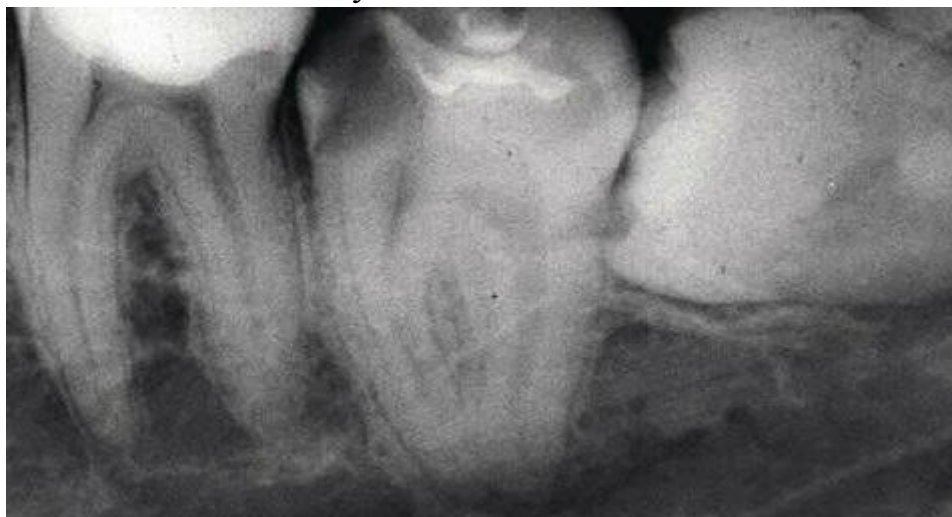Пациент Р., 55 лет обратился к стоматологу с жалобами на наличие кариозной полости и попадание пищи в области 3.5 зуба. Зуб был лечен по поводу осложненного кариеса год назад. Собирается протезироваться.

Объективно: 3.5 – глубокая кариозная полость на дистальной поверхности, сообщается с полостью зуба, заполненной пломбировочным материалом. Зондирование и перкуссия безболезненные. На визиограмме 3.5 – в корневом канале на всем протяжении определяется фрагмент каналаполнителя со следами корневого пломбировочного материала, часть материала выведена за верхушку. В периапикальной области – очаг деструкции костной ткани с нечеткими границами размером 2 мм.

Задание:

1. Укажите возможные причины фрактуры эндодонтического инструмента.
2. Выберите тактику лечения.
3. Какой прогноз у данного зуба?

## Ситуационная задача 25



Пациентка О., 22 лет обратилась с жалобами на боли от температурных раздражителей, долго не проходящие в области 3.7 зуба. Зуб лечила 3 года назад по поводу неосложненного кариеса. Кариозную полость в 3.7 зубе заметила полгода назад, к врачу не обращалась. Считает себя здоровой.

Объективно: 3.7 – глубокая кариозная полость на медиально-окклюзионной поверхности, сообщающаяся с полостью зуба. Зондирование резко болезненно в одной точке. Перкуссия безболезненная. Термодиагностика резко болезненная, долго не проходящая после устранения раздражителя. На визиограмме 3.7 – кариозная полость с медиально-окклюзионной поверхности, корневые каналы прослеживаются на всем протяжении, периапикальных изменений нет. 3.8 – горизонтальное полуретинированное положение, упирается в дистальную стенку коронки 3.7 зуба.

Задание:

1. Поставьте диагноз и проведите дифференциальную диагностику.
2. Составьте и обоснуйте план лечения.
3. Какой прогноз у 3.7 и 3.8 зубов?

### Ситуационная задача 26

К стоматологу обратились родители ребёнка 2 лет с просьбой назначить ему капли от кариеса. Из анамнеза: беременность матери протекала с сильным токсикозом. Ребёнок получает витамин D для профилактики рахита. Семья постоянно проживает в городе, где содержание фторида в питьевой воде составляет 0,3 мг/л. При осмотре полости рта: прорезались 18 зубов, на медиальных и латеральных поверхностях зубов 5.2, 5.1, 6.1, 6.2 выявлены кариозные полости. Индекс гигиены по Кузьминой = 0,6. 1.

1. Определите интенсивность кариеса.
2. Оцените уровень гигиены полости рта.
3. Какие факторы риска возникновения кариеса есть у ребёнка?
4. Перечислите системные методы фторирования и показания к ним.
5. Составьте план лечебно-профилактических мероприятий.

### Ситуационная задача 27

В клинику ортопедической стоматологии обратился пациент Т. 46 лет с жалобами на откол стенки зуба 4.5.

В анамнезе: зуб 4.5 ранее лечен по поводу осложненного кариеса 3 года назад.

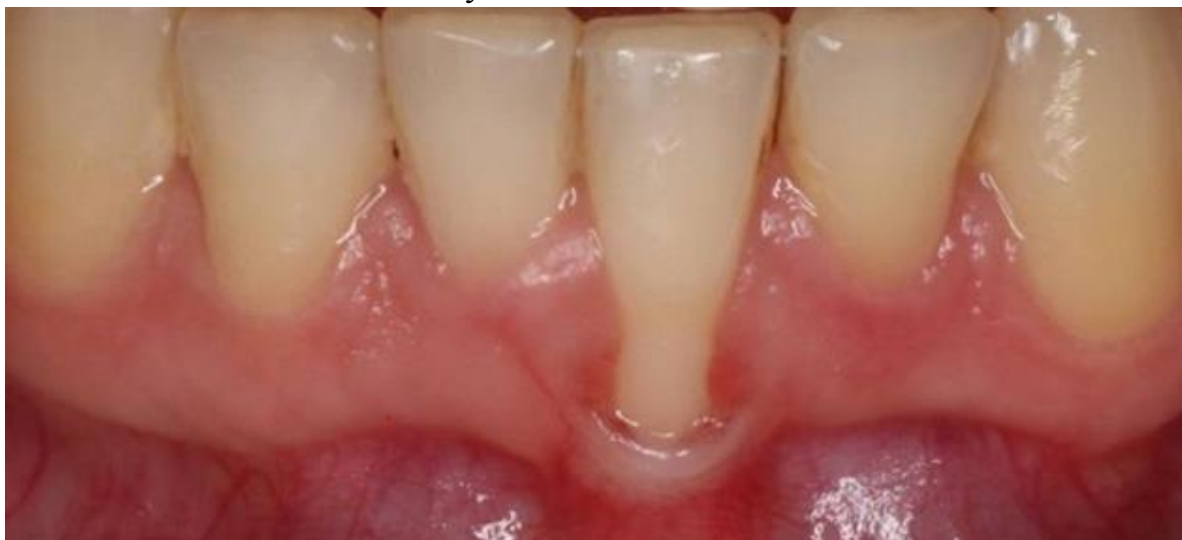На рентгенологическом снимке: зуб запломбирован до рентгенологических вернушек, очагов и патологических изменений не обнаружено.

Объективно: зуб 4,5 – пломба сохранена, откол небной стенки зуба выше уровня десны, ИРОПЗ 0.8.

#### Вопросы.

5. Сформируйте диагноз.
6. Составьте план ортопедического лечения зуба 4.5.
7. Перечислите основные материалы из которых могут быть изготовлены конструкции.
8. Перечислите клинико-лабораторные этапы.

## Ситуационная задача 28



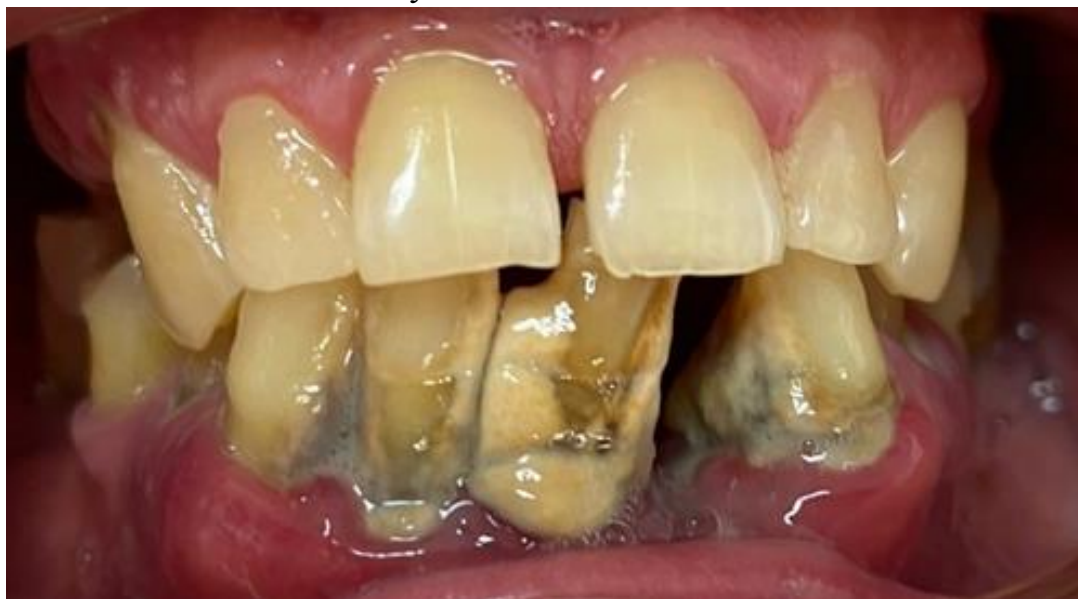Пациентка М., 30 лет обратилась к стоматологу с жалобами на боль и кровоточивость десны в области зуба 3.1. при чистке зубов и приеме пищи, особенно кислой и сладкой, на оголение корня зуба 3.1. Со слов пациентки, оголение корня началось около 3 лет назад, постепенно прогрессируя, но не беспокоило. Повышенная чувствительность появилась месяц назад. Пыталась лечиться самостоятельно, применяя специализированные зубные пасты. Стоит на учете у эндокринолога по поводу гипотиреоза.

Объективно: мелкое преддверие полости рта - 3 мм, убыль десны и оголение корня на 3 мм в области 3.1 зуба, незначительная кровоточивость десны при зондировании в области 3.1 зуба с вестибулярной стороны, наличие зубных отложений в области передних нижних зубов с язычной стороны. Отсутствие патологической подвижности и пародонтального кармана в области 3.1 зуба.

Задание:

1. Поставьте диагноз.
2. Составьте план лечения.
3. Какой прогноз лечения данного заболевания?

## Ситуационная задача 29



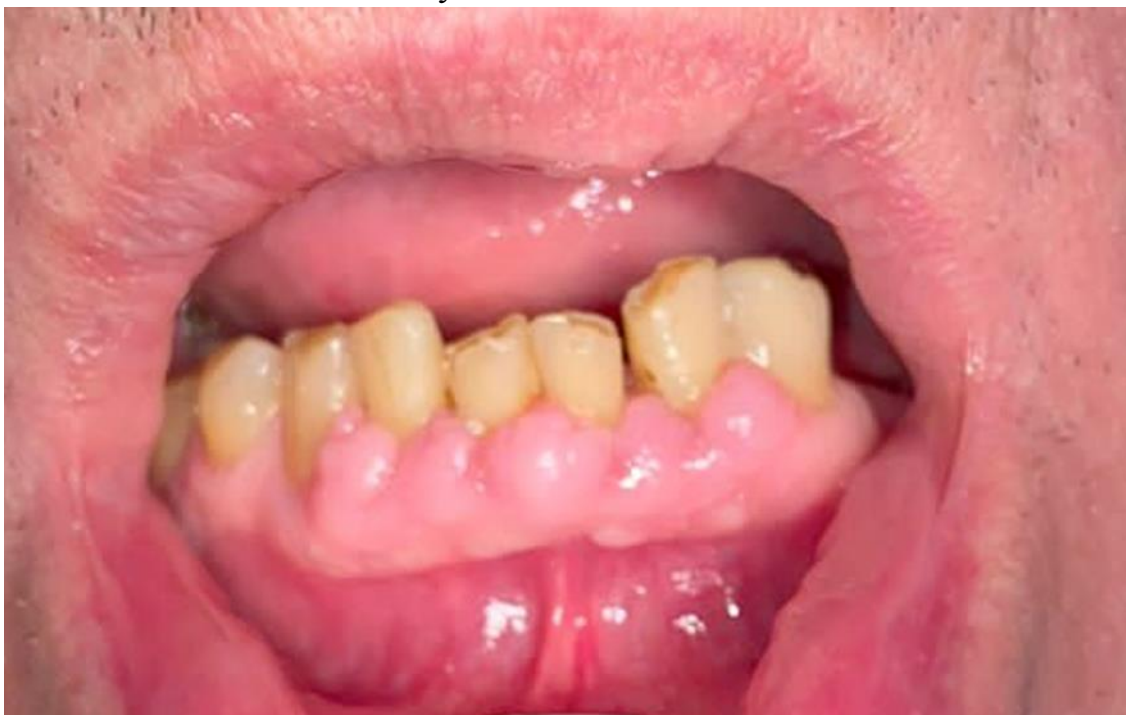Пациент Р., 52 лет обратился в клинику терапевтической стоматологии с жалобами на боли и кровоточивость десен, возникающие при приеме пищи и самопроизвольно, подвижность нижних передних зубов, гноетечение. Со слов пациента кровоточивость десен при чистке зубов появилась несколько лет назад, нижние зубы старается не чистить, чтобы «не травмировать десну».

Объективно: массивное скопление зубного камня в области 4.2, 4.1, 3.1, 3.3 зубов, 1.6, 1.5, 1.4, 2.4, 4.5, 4.3, 3.2 зубы отсутствуют. Кровоточивость и боль при легком зондировании нижних передних зубов, подвижность I I I степени 3.1 и 4.1 зубов, I I степени 4.2 и 3.3 зубов. Слизистая десен отечна, пародонтальные карманы глубиной 5 мм с гноетечением.

Задание:

1. Поставьте предварительный диагноз.
2. Какие дополнительные методы обследования необходимы для уточнения диагноза?
3. Составьте план лечения.

### Ситуационная задача 30



Пациент С., 49 лет обратился к стоматологу с жалобами на боли в полости рта, кровоточивость десен при чистке зубов. Пациента беспокоит разрастание десны и неприятный запах изо рта. Жалобы появились 3 недели назад. Пробовал лечиться самостоятельно отваром коры дуба, эффекта не получил. Страдает гипертонической болезнью, постоянно принимает нифедипин.

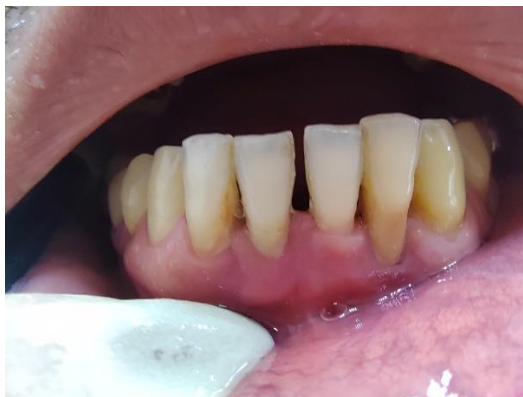Объективно: Полость рта не санирована. Уровень гигиены неудовлетворительный, наличие обильных зубных отложений. Десневые сосочки отечны, гиперемированы, с цианотичным оттенком, перекрывают коронки зубов на 1/3 с образованием «ложных» карманов, при зондировании отмечается кровоточивость десны. Зубодесневое соединение не нарушено.

Задание:

1. Поставьте диагноз. Проведите дифференциальную диагностику.
2. Укажите причины данного заболевания у пациента.
3. Составьте план лечения.



### Ситуационная задача 31



Больной С., возраст 48 лет. Обратился с целью проведения профессиональной гигиены.

Анамнез: со слов здоров, аллергию на лекарственные препараты отрицает. Процедуру профессиональной гигиены проводит регулярно 2 раза в год.

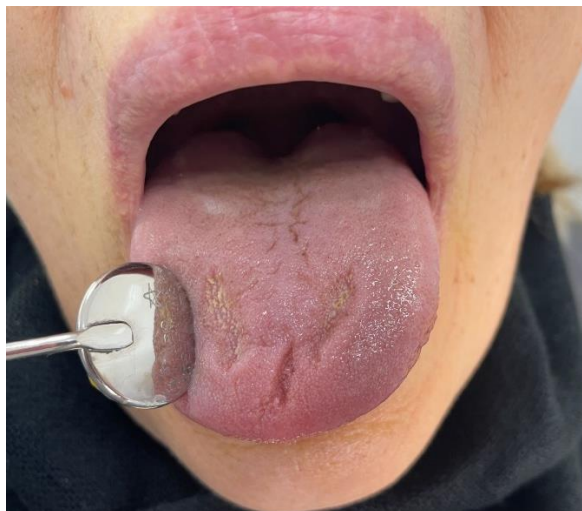Объективно: в области 31, 32, 41, 42 зубов наличие твердых над- и поддесневых зубных отложений. В области 42 зуба определяется рецессия десны на 2/3. Определяется подвижность 2 степени 42 зуба.

Задание:

1. Поставьте предварительный диагноз. Какие основные и дополнительные методы исследования, необходимо еще провести для уточнения диагноза.
2. Какие причины привели к возникновению данной патологии.
3. Составьте план лечения. Какой прогноз заболевания?

Протокол дополнений и изменений ФОС к промежуточной аттестации по дисциплинам, практик, итоговой (государственной итоговой) аттестации по специальности «31.08.72 Стоматология общей практики» на 2022 -2023 учебный год

## Ситуационная задача 32



Пациентка Н., возраст 56 лет обратилась с жалобами на чувство жжения в области языка. При приеме пищи чувство жжения не проходит. Отмечает сухость полости рта.

Объективно: обильное количество мягкого зубного налета. Коронки из разнородных сплавов.

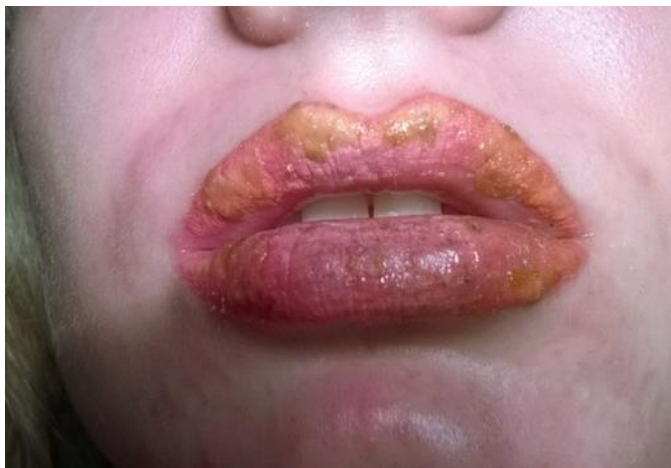На языке имеются складки, покрытые налетом. Налет трудно отделяется шпателем.

Задание:

1. Поставьте диагноз. Проведите дифференциальную диагностику.
2. Какие дополнительные методы обследования необходимо назначить.
3. Составьте и обоснуйте план лечения.

Протокол дополнений и изменений ФОС к промежуточной аттестации по дисциплинам, практик, итоговой (государственной итоговой) аттестации по специальности «31.08.72 Стоматология общей практики» на 2022 -2023 учебный год

### Ситуационная задача 33



Пациентка Л., возраст 37 лет обратилась с жалобами на наличие «болячек» на губах. Отмечает болезненность при открывании рта и разговоре. Прием пищи затруднен. Связывает появление эрозий с ранее проведенной процедурой перманентного макияжа губ. Процедуру делала 4 дня назад. В домашних условиях пользовалась мазью «Бепантен». Улучшения клинической картины не отмечает.

Объективно: на верхней и нижней губе наличие эрозий, покрытых желтоватым псевдомембранозным налетом. После снятия налета обнажается кровоточащая эрозия. Губы отечны. Слизистая оболочка в области преддверия гиперемирована.

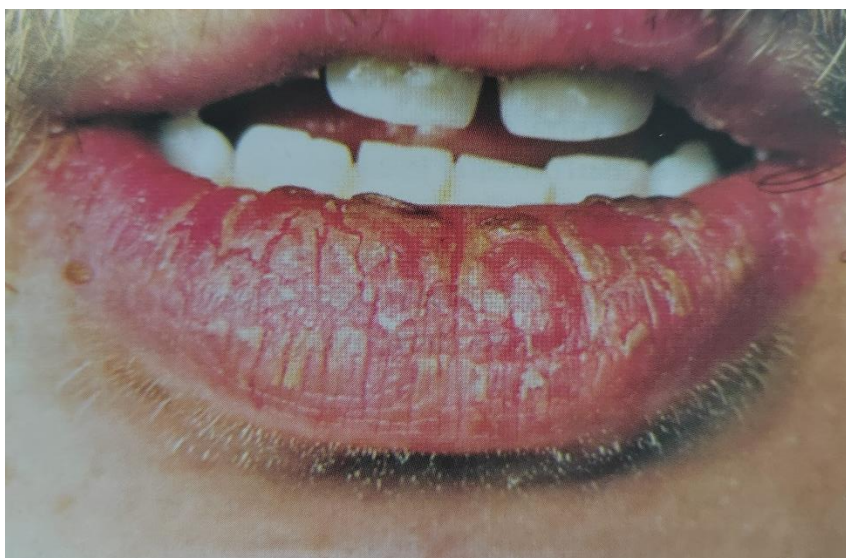
В анамнезе отмечает, что 3 года назад был герпес на нижней губе.

Задание:

1. Поставьте и обоснуйте диагноз.
2. Проведите дифференциальную диагностику данного заболевания.
3. Назначьте план лечения.

Протокол дополнений и изменений ФОС к промежуточной аттестации по дисциплинам, практик, итоговой (государственной итоговой) аттестации по специальности «31.08.72 Стоматология общей практики» на 2022 -2023 учебный год

## Ситуационная задача 34



Пациент К., возраст 33 года обратился с жалобами на болезненную трещину на нижней губе. Отмечает сухость губ. Гигиенической помадой не пользуется. Имеет вредную привычку скусывать сухие чешуйки с поверхности нижней губы. Работа пациента связана с длительным нахождением на открытом воздухе.

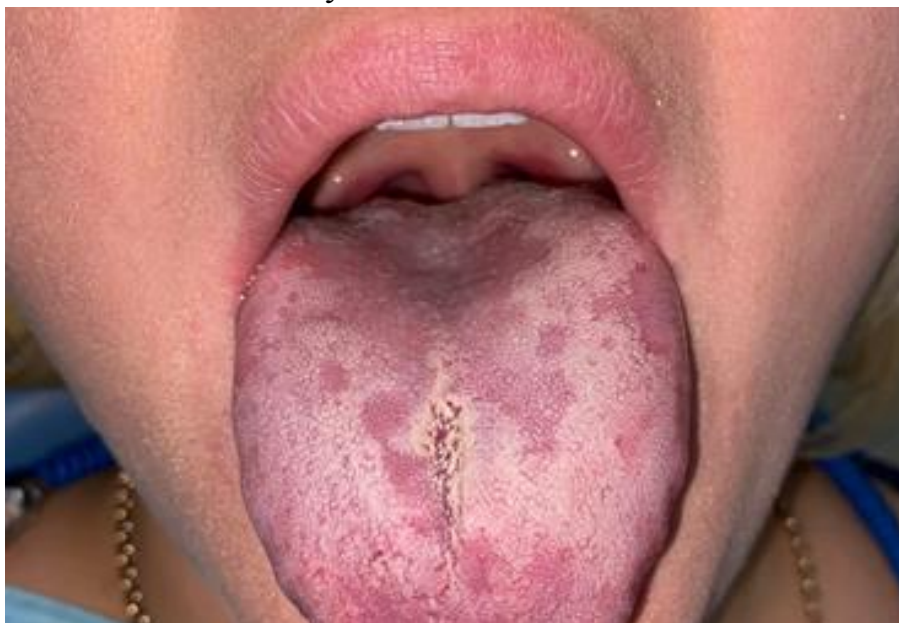Объективно: красная кайма нижней губы сухая, шершавая. Нижняя губа покрыта корочками желтого цвета. В центре губы располагается трещина. Нижняя губа слегка отечна, болезненна при пальпации.

Задание:

1. Поставьте диагноз. Чем может быть вызвано данное заболевание?
2. Проведите дифференциальную диагностику данного заболевания.
3. Назначьте план лечения.

Протокол дополнений и изменений ФОС к промежуточной аттестации по дисциплинам, практик, итоговой (государственной итоговой) аттестации по специальности «31.08.72 Стоматология общей практики» на 2022 -2023 учебный год

### Ситуационная задача 35



Пациентка Е., 35 лет обратилась к стоматологу с жалобами на необычный вид языка, наличие пятен на языке. Боли и жжения в полости рта не отмечает. Со слов пациентки «такой язык у нее с детства», пятна на языке периодически исчезают и появляются в других зонах языка, раньше беспокойства по этому поводу не было. В последнее время после перенесенного стресса развилась канцерофобия, что и побудило обратиться к стоматологу.

Объективно: на спинке языка – кольцевидные участки десквамации эпителия в виде пятен красноватого цвета, окруженные белесоватыми нитями незначительного кератоза. По центру языка определяется складка, покрытая налетом.

Задание:

1. Поставьте диагноз. Проведите дифференциальную диагностику.
2. Какие дополнительные методы обследования необходимо назначить.
3. Составьте и обоснуйте план лечения пациентки.

Протокол дополнений и изменений ФОС к промежуточной аттестации по дисциплинам, практик, итоговой (государственной итоговой) аттестации по специальности «31.08.72 Стоматология общей практики» на 2022 -2023 учебный год