

Документ подписан простой электронной подписью  
Информация о владельце:  
ФИО: ФГБОУ ВО ВолГМУ Минздрава России  
Должность: ФГБОУ ВО ВолГМУ Минздрава России  
Дата подписания: 23.11.2023 15:26:46  
Уникальный программный ключ:  
123d1d365abac30c8193619e012a00bb0148

Федеральное государственное  
бюджетное образовательное  
учреждение высшего образования  
«Волгоградский  
государственный  
медицинский университет»  
Министерства здравоохранения  
Российской Федерации

«УТВЕРЖДАЮ»  
Директор Института ИМФО  
Н.И.Свиридова  
« 23 » ноября 2023 г.

**ПРОГРАММА ГОСУДАРСТВЕННОЙ ИТОГОВОЙ АТТЕСТАЦИИ**  
(подготовка кадров высшей квалификации в ординатуре)

Наименование дисциплины: **Ультразвуковая диагностика**

Основная профессиональная образовательная программа подготовки кадров высшей квалификации в ординатуре по специальности: **31.08.11 Ультразвуковая диагностика**

Квалификация (степень) выпускника: **врач ультразвуковой диагностики**

Кафедра: **лучевой, функциональной и лабораторной диагностики ИМФО**

Для обучающихся 2022 года поступления  
(актуализированная версия)

Волгоград, 2023

**Разработчики программы:**

№	Ф.И.О.	Должность	Ученая степень / звание	Кафедра (полное название)
1.	Лютая Елена Дмитриевна	Заведующий кафедрой	д.м.н./профессор	Лучевой, функциональной и лабораторной диагностики Института НМФО
2	Кириллова Светлана Николаевна	Доцент	к.м.н.	Лучевой, функциональной и лабораторной диагностики Института НМФО
3	Белобородова Елизавета Викторовна	Ассистент		Лучевой, функциональной и лабораторной диагностики Института НМФО

Программа государственной итоговой аттестации (подготовка кадров высшей квалификации в ординатуре) по специальности: 31.08.11 Ультразвуковая диагностика относится к блоку БЗ, базовой части.

**Рецензенты:**

1. Поморцев А. В. - заведующий кафедрой лучевой диагностики ФГБОУ ВО КубГМУ Минздрава России д.м.н., профессор;
2. Чехонацкая М.Л. - заведующий кафедрой лучевой диагностики и лучевой терапии им. Н.Е. Штерна ФГБОУ ВО «Саратовский государственный медицинский университет им. В.И. Разумовского» МЗ Российской Федерации д.м.н., профессор.

**Программа актуализирована** на заседании кафедры протокол №1 от «18» июня 2023 года  
Заведующий кафедрой лучевой, функциональной и лабораторной диагностики Института НМФО,  
д.м.н., профессор \_\_\_\_\_ Е.Д. Лютая

**Актуализация программы согласована** с учебно-методической комиссией Института НМФО , протокол №1 от «19» июня 2023 года

Председатель УМК \_\_\_\_\_

М.М.Королева

Начальник управления учебно-методического и производственной практики \_\_\_\_\_

сопровождения и  
М.Л. Науменко

**Актуализация программы утверждена** на заседании Ученого совета Института НМФО протокол №1 от «29» июня 2023 года

Секретарь Ученого совета \_\_\_\_\_

В.Д.Залякова

## Содержание

	Пояснительная записка
1	Цель и задачи
2	Этапы и формы проведения государственного экзамена
2.1	Критерии оценки.
2.2	Критерии оценки сформированности компетенций в результате освоения дисциплины и шкала оценивания.
3	Перечень основных разделов дисциплины.
4	Список рекомендуемой литературы к государственной итоговой аттестации по специальности «Ультразвуковая диагностика»
5	ФОНД ОЦЕНОЧНЫХ СРЕДСТВ ПО ДИСЦИПЛИНЕ «УЛЬТРАЗВУКОВАЯ ДИАГНОСТИКА»
6	Актуализация программы

## Пояснительная записка

Программа государственной итоговой аттестации (ординатура) по специальности «Ультразвуковая диагностика» разработана в соответствии с ФГОС специальности 31.08.11 «Ультразвуковая диагностика», утвержденным приказом Министерства образования и науки РФ от 25.08.2014г. №1053 "Об утверждении федерального государственного образовательного стандарта высшего образования по специальности 31.08.11 Ультразвуковая диагностика (уровень подготовки кадров высшей квалификации)" (Зарегистрировано в Минюсте РФ 22.10.2014 N 34385), порядком организации и осуществления образовательной деятельности по образовательным программам высшего образования - программам ординатуры (утв. приказом Министерства образования и науки РФ от 19 ноября 2013 г. N 1258) и с учетом квалификационных требований к медицинским работникам с высшим образованием, указанных в Профессиональном стандарте "Врач ультразвуковой диагностики" (Приказ Министерства труда и социальной защиты Российской Федерации от 19 марта 2019 г. № 161н «Об утверждении профессионального стандарта «Врач ультразвуковой диагностики» (Зарегистрировано в Минюсте РФ 15 апреля 2019 г.)

### 1. Цель государственной итоговой аттестации (ГИА) в ординатуре.

**Цель государственной итоговой аттестации:** установить соответствие знаний и умений выпускников ординатуры квалификационным требованиям, предъявляемым к специалистам соответствующего профиля, определяемым федеральным государственным образовательным стандартом, на основе оценки универсальных компетенций:

- готовностью к абстрактному мышлению, анализу, синтезу (УК-1);
- готовностью к управлению коллективом, толерантно воспринимать социальные, этнические, конфессиональные и культурные различия (УК-2).
- готовностью к участию в педагогической деятельности по программам среднего и высшего медицинского образования или среднего и высшего фармацевтического образования, а также по дополнительным профессиональным программам для лиц, имеющих среднее профессиональное или высшее образование в порядке, установленном федеральным органом исполнительной власти, осуществляющим функции по выработке государственной политики и нормативно-правовому регулированию в сфере здравоохранения (УК-3)

и профессиональных компетенций:

профилактическая деятельность:

- готовность к осуществлению комплекса мероприятий, направленных на сохранение и укрепление здоровья и включающих в себя

формирование здорового образа жизни, предупреждение возникновения и (или) распространения заболеваний, их раннюю диагностику, выявление причин и условий их возникновения и развития, а также направленных на устранение вредного влияния на здоровье человека факторов среды его обитания (ПК-1);

→ готовность к проведению профилактических медицинских осмотров, диспансеризации и осуществлению диспансерного наблюдения за здоровыми и хроническими больными (ПК-2);

→ готовность к проведению противоэпидемических мероприятий, организации защиты населения в очагах особо опасных инфекций, при ухудшении радиационной обстановки, стихийных бедствиях и иных чрезвычайных ситуациях (ПК-3);

→ готовность к применению социально-гигиенических методик сбора и медико-статистического анализа информации о показателях здоровья взрослых и подростков (ПК-4);

диагностическая деятельность:

→ готовность к определению у пациентов патологических состояний, симптомов, синдромов заболеваний, нозологических форм в соответствии с Международной статистической классификацией болезней и проблем, связанных со здоровьем (ПК-5);

→ готовность к применению методов ультразвуковой диагностики и интерпретации их результатов (ПК-6);

психолого-педагогическая деятельность:

→ готовность к формированию у населения, пациентов и членов их семей мотивации, направленной на сохранение и укрепление своего здоровья и здоровья окружающих (ПК-7);

организационно-управленческая деятельность:

→ готовность к применению основных принципов организации и управления в сфере охраны здоровья граждан, в медицинских организациях и их структурных подразделениях (ПК-8);

→ готовность к участию в оценке качества оказания медицинской помощи с использованием основных медико-статистических показателей (ПК-9);

→ готовность к организации медицинской помощи при чрезвычайных ситуациях, в том числе медицинской эвакуации (ПК-10).

приобретенных в ходе обучения.

К сдаче государственной итоговой аттестации допускаются ординаторы, не имеющие академической задолженности и в полном объеме выполнившие индивидуальный учебный план по соответствующим образовательным программам и своевременно предоставившие отчетные документы (отчетные ведомости, зачетный лист, аттестационные листы, дневники, приложения к дневнику практика).

*"Государственная итоговая аттестация", который в полном объеме относится к базовой части программы (Блок 3), проводится в форме*

*государственного экзамена и завершается присвоением квалификации "Врач – ультразвуковой диагност". В Блок 3 "Государственная итоговая аттестация" входит подготовка к сдаче и сдача государственного экзамена.*

## **2. Этапы и формы проведения государственного экзамена.**

### 1 этап – тестовый контроль:

- используются тестовые задания, включающие все разделы рабочей программы по специальности; экзамен проводит председатель, сопредседатель, члены экзаменационной комиссии; по заданной программе ЭВМ регистрирует количество правильных и неправильных ответов и выставляет конечный результат 1 этапа экзамена, который заносится в соответствующий протокол; результат тестового контроля оценивается как «зачет», если ординатор ответил на 71% и более от 100 представленных ему тестовых заданий, и «не зачет», если ординатор ответил менее, чем на 70% от 100 представленных ему тестов.

### 2 этап – оценка практических навыков:

- оценивается освоенный объем практических навыков в соответствии с квалификационной характеристикой:

- общий уровень теоретической и практической подготовки ординатора непосредственно в процессе собеседования;
- умение обследовать больного;
- умение применить специальные инструментальные и лабораторные методы обследования пациента и интерпретировать результаты;
- установление основного и сопутствующего диагноза, осложнений;
- проведение дифференциального диагноза;
- знание методов экстренной и неотложной медицинской помощи, владение методами интенсивной терапии;
- назначение комплексного диагностического обследования;
- определение прогноза и дальнейшей тактики ведения больного;
- составление плана диспансерного наблюдения;

### 3 этап – заключительное собеседование (по вопросам экзаменационных билетов, ситуационным профессиональным задачам).

Ординатор, не сдавший один из двух первых этапов экзамена, не допускается к третьему этапу. Третий этап представляет проверку целостности профессиональной подготовки ординатора, уровня его компетентности в использовании теоретической базы для решения профессиональных ситуаций.

Результаты 2 и 3 этапов экзамена оцениваются по пятибалльной системе.

## **2.1. Критерии оценки.**

**Оценка определяется, исходя из следующих критериев:**

**«Отлично»** – дан полный развернутый ответ на поставленный вопрос, показана совокупность осознанных знаний об объекте, доказательно раскрыты основные положения темы; в ответе прослеживается четкая структура, логическая последовательность, отражающая сущность раскрываемых понятий, теорий, явлений. Знание об объекте демонстрируется на фоне понимания его в системе данной науки и междисциплинарных связей. Ответ изложен литературным языком, широко используются термины. Могут быть допущены недочеты в определении понятий, исправленные ординатором самостоятельно в процессе ответа.

**«Хорошо»** – дан полный развернутый ответ на поставленный вопрос, показано умение выделить существенные и несущественные признаки, причинно-следственные связи. Ответ четко структурирован, логичен, изложен литературным языком, используются термины. Могут быть допущены недочеты или незначительные ошибки, исправленные ординатором с помощью преподавателя.

**«Удовлетворительно»** – дан полный, однако недостаточно последовательный ответ на поставленный вопрос, но при этом показано умение выделить существенные и несущественные признаки, причинно-следственные связи. Ответ логичен, используются термины. Могут быть допущены 1-2 ошибки в определении основных понятий, которые ординатор затрудняется исправить самостоятельно.

**«Неудовлетворительно»** – дан неполный ответ, представляющий собой разрозненные знания по теме вопроса с существенными ошибками в определениях. Изложение материала фрагментарно, нелогично. Ординатор не осознает связь данного понятия, теории, явления с другими объектами дисциплины. Отсутствуют выводы, конкретизация и доказательность изложения. Дополнительные и уточняющие вопросы преподавателя не приводят к коррекции ответа ординатора не только на поставленный вопрос, но и на другие вопросы дисциплины.

Ординаторам, не сдавшим государственную итоговую аттестацию, ординатура, по желанию, может быть продлена на компенсационной основе (по договору) с правом повторной сдачи экзамена через 6 месяцев.

Неявка ординатора на государственную итоговую аттестацию без уважительной причины расценивается как неудовлетворительная оценка.

Уважительными причинами неявки на ГИА могут явиться: болезнь, другие объективные и субъективные обстоятельства, но лишь в случае их документального оформления и представления в деканат ФППО до конца рабочего дня накануне экзамена.

Успешное прохождение государственной итоговой аттестации является основанием для выдачи ординатору документа о высшем образовании, и о квалификации (диплом об окончании ординатуры и сертификат специалиста).

**2.2. Критерии оценки сформированности компетенций в результате освоения дисциплины и шкала оценивания:**

<b>Перечень компетенций</b>	<b>Критерии их сформированности</b>	<b>Оценка по 5-ти бальной шкале</b>	<b>Аттестация</b>
УК-1; ПК-1; ПК-2; ПК-4; ПК-5; ПК-6; ПК-7; ПК-8	Знания, умения и навыки сформированы на продвинутом уровне	Отлично (5)	Зачтено
УК-1; ПК-1; ПК-2; ПК-4; ПК-5; ПК-6; ПК-7; ПК-8	Знания, умения и навыки сформированы на повышенном уровне	Хорошо (4)	
УК-1; ПК-1; ПК-2; ПК-4; ПК-5; ПК-6; ПК-7; ПК-8	Знания, умения и навыки сформированы на базовом уровне	Удовлетворительно (3)	
УК-1; ПК-1; ПК-2; ПК-4; ПК-5; ПК-6; ПК-7; ПК-8	Знания, умения и навыки сформированы на уровне ниже базового	Неудовлетворительно (2)	Не зачтено

**3. Перечень основных разделов дисциплины.**

- 1 Физико-технические основы ультразвукового метода исследования, ультразвуковая диагностическая аппаратура.
- 2 Ультразвуковая диагностика заболеваний органов пищеварительной системы.
- 3 Ультразвуковая диагностика в уронефрологии.
- 4 Ультразвуковая диагностика в гематологии.
- 5 Ультразвуковая диагностика поверхностно расположенных структур.
- 6 Ультразвуковая диагностика заболеваний сердца.
- 7 Ультразвуковая диагностика заболеваний сосудистой системы.
- 8 Ультразвуковая диагностика заболеваний лимфатической системы.
- 9 Ультразвуковая диагностика в гинекологии.
- 10 Ультразвуковая диагностика в акушерстве.
- 11 Ультразвуковая диагностика в неонатологии
- 12 Интервенционная ультразвуковая диагностика.



#### **4. Список рекомендуемой литературы к государственной итоговой аттестации по специальности «Ультразвуковая диагностика»**

##### **ОСНОВНАЯ:**

1. Практическое руководство по ультразвуковой диагностике. Общая ультразвуковая диагностика [Текст] : [руководство] / Ю. А. Брюховецкий [и др.] ; под ред. В. В. Митькова. - Изд. 2-е. - М. : Видар-М, 2011. - 698, [12] с. : ил.
2. Нормальная ультразвуковая анатомия внутренних органов и поверхностно расположенных структур [Текст] : практ. рук. [для студентов мед. ВУЗов, слушателей системы последип. проф. образования, врачей ультразвуковой диагностики] / Ю. Р. Камалов [и др.] ; под ред. Сандрикова В. А., Фисенко Е. П. - 1-е изд. - М. : Фирма СТРОМ, 2012. - 183, [9] с. : ил., цв. ил. + 1 CD-ROM. - Библиогр. : с. 147-148.
3. Ультразвуковая диагностика [Электронный ресурс]. - 2-е изд. / Н. Ю. Маркина, М. В. Кислякова / под ред. С. К. Тернового. - М. : ГЭОТАР-Медиа, 2015. - 240 с.- Режим доступа: <http://studmedlib.ru>
4. Лучевая диагностика [Электронный ресурс] : учебник / [Г. Е. Труфанов и др.] ; под ред. Г. Е. Труфанова. - М. : ГЭОТАР-Медиа, 2015. - 496 с. : ил.. – Режим доступа: <http://studmedlib.ru>
5. УЗИ в отделении интенсивной терапии [Электронный ресурс] / К. Киллу, С. Далчевски, В. Коба ; пер. с англ. под ред. Р. Е. Лахина. - М. : ГЭОТАР-Медиа, 2016. – Режим доступа: <http://www.studentlibrary.ru/>

##### **ДОПОЛНИТЕЛЬНАЯ:**

1. Анализ данных лучевых методов исследования на основе принципов доказательной медицины [Электронный ресурс]: учебное пособие / Васильев А.Ю., Малый А.Ю., Серов Н.С. – М.: ГЭОТАР-Медиа, 2008. – Режим доступа: <http://studmedlib.ru>
2. Бадамшина Л. М. Ультразвуковой метод исследования суставов у детей. Алгоритм исследования. Практические рекомендации [Текст] : учеб.-метод. пособие / Л. М. Бадамшина, Ю. В. Бадамшина ; ФГОУ"Ин-т повышения квалифик.ФМБА России", Каф. лучевой диагностики. - М. : Мед. кн., 2008. - 60 с. : ил.
3. Блинов А. Ю. Основы ультразвуковой фетометрии [Текст] : практ. пособие для врачей / А. Ю. Блинов, М. В. Медведев. - М. : Реал Тайм, 2012. - 132, [4] с. : ил., цв. ил. - Библиогр. : с. 119-122.
4. Васильев А. Ю. Ультразвуковая диагностика в детской практике [Текст] : учеб. пособие для системы послевуз. проф. образования врачей / А. Ю. Васильев, Е. Б. Ольхоучева. - М. : ГЭОТАР-Медиа, 2008. - 160 с.: ил. - (Библиотека непрерывного образования врача).

5. Заболотская Н. В. Новые технологии в ультразвуковой маммографии [Текст] : практ. рук. [для врачей ультразвуковой диагностики, студентов мед. ВУЗов, маммологов, гинекологов, эндокринологов] / Н. В. Заболотская, В. С. Заболотский. - [2-е изд., перераб. и доп.]. - М. : Фирма СТРОМ, 2010. - 254, [2] с. : ил., цв. Ил
6. Компьютерная томография [Электронный ресурс]: учебное пособие / Терновой С.К., Абдураимов А.Б., Федотенков И.С. –М.: ГЭОТАР-Медиа, 2008. - 176 с. : ил. - (Серия "Карманные атласы по лучевой диагностике"). – Режим доступа: <http://studmedlib.ru>
7. Контрастные средства [Электронный ресурс]: руководство по рациональному применению / Шимановский Н.Л. – М. : ГЭОТАР-Медиа, 2009. - 464 с.: ил. - (Серия "Библиотека врача-специалиста"). – Режим доступа: <http://studmedlib.ru>
8. Лучевая диагностика [Электронный ресурс] : учебное пособие / Илясова Е. Б., Чехонацкая М. Л., Приезжева В. Н. - М. : ГЭОТАР-Медиа, 2013. - 280 с. : ил. - Режим доступа: <http://studmedlib.ru>
9. Лучевая диагностика [Электронный ресурс]: учебник для студентов педиатрических факультетов / Васильев А.Ю., Ольхова Е.Б., - М. : ГЭОТАР-Медиа, 2008. - 688 с. : ил. - Режим доступа: <http://studmedlib.ru>
10. Лучевая диагностика и терапия [Электронный ресурс]: учебное пособие / С.К. Терновой, В.Е. Синицын. - М.: ГЭОТАР-Медиа, 2010. - 304 с: ил. – Режим доступа: <http://studmedlib.ru>
11. Лучевая диагностика ЛОР-заболеваний у детей [Электронный ресурс] / Е.И. Зеликович, Г.В. Куриленков. - М.: ГЭОТАР-Медиа, 2011. - Режим доступа: <http://studmedlib.ru>
12. Лучевая маммология [Электронный ресурс]: руководство / Терновой С.К., Абдураимов А.Б. – М. : ГЭОТАР-Медиа, 2007. - 128 с. (Серия "Библиотека непрерывного образования врача"). - Режим доступа: <http://studmedlib.ru>
13. Лучевая терапия при раке молочной железы [Электронный ресурс] / Е.В. Хмелевский -М.: ГЭОТАР-Медиа, 2011. - Режим доступа: <http://studmedlib.ru>
14. Медведев М. В. Основы доплерографии в акушерстве [Текст] : практ. пособие для врачей / М. В. Медведев. - Изд. 3-е, доп. - М. : Реал Тайм, 2013. - 77, [3] с. : ил., цв ил.
15. Медведев М. В. Основы ультразвукового скрининга в 11-14 недель беременности [Текст] : практ. пособие для врачей / М. В. Медведев, Н. А. Алтынник. - Изд. 3-е, доп. - М. : Реал Тайм, 2011. - 107, [5] с. : ил.
16. Медведев М. В. Основы ультразвукового скрининга в 20-22 недели беременности [Текст] : практ. пособие для врачей / М. В. Медведев. - М. : Реал Тайм, 2010. - 112 с. : ил.
17. Медведев М. В. Пренатальная эхография. Дифференциальный диагноз и прогноз. [Текст] / М. В. Медведев. - М. : Реал Тайм, 2012. - 448, [16] с. : цв. ил.

18. МСКТ сердца [Электронный ресурс]:: руководство / Терновой С.К., Федотенков И.С. - М. : ГЭОТАР-Медиа, 2013. - 112 с. :ил. – (Серия "Библиотека врача-специалиста"). – Режим доступа: <http://studmedlib.ru>
19. Мультиспиральная компьютерная томография [Электронный ресурс] / Морозов С.П., Насникова И.Ю., Сеницын В.Е. / Под ред. С.К. Тернового. – М. : ГЭОТАР-Медиа, 2009. - 112 с. - (Серия "Библиотека врача-специалиста") – Режим доступа: <http://studmedlib.ru>
20. Остманн Й. В. Основы лучевой диагностики. От изображения к диагнозу [Текст] / Й. В. Остманн, К. Уальд, Кроссин Дж. ; пер. с англ. под ред. Г. Е. Труфанова, В. В. Рязанова. - М. : Медицинская литература, 2012. - 356 с. : 1035 ил.
21. Постнова Н. А. Ультразвуковая диагностика заболеваний вен нижних конечностей [Текст] : практ. рук. [для врачей ультразвуковой диагностики, флебологов, студентов мед. вузов] / Н. А. Постнова. - М. : Фирма СТРОМ, 2011. - 176 с. : ил., цв. ил. - Библиогр. : с. 174-175.
22. Радионуклидная диагностика [Электронный ресурс]: Учеб. пособие / С.П. Паша, С.К. Терновой. - М.: ГЭОТАР-Медиа, 2008. - 208 с.: ил. – Режим доступа: <http://studmedlib.ru>
23. Руководство по ультразвуковой флебологии [Текст] / А. Ю. Васильев [и др.]. - М. : МИА, 2007. - 80 с. : ил., цв. Ил
24. Рыбакова М. К. Практическое руководство по ультразвуковой диагностике. Эхокардиография [Текст] / М. К. Рыбакова, М. Н. Алехин, В. В. Митьков. - Изд. 2-е, испр. и доп. - М. : Видар-М, 2008. - 537, [7] с. : ил., цв. ил.
25. Труфанов Г. Е. Лучевая диагностика травм головы и позвоночника [Текст] : руководство для врачей / Г. Е. Труфанов, Т. Е. Рамешвили ; Воен.-мед. академия. - 2-е изд. - СПб. : ЭЛБИ-СПб, 2007. - 196 с. : ил.
26. Труфанов Г. Е. Узи в маммологии [Текст] : [монография] : рук. для врачей / Г. Е. Труфанов, В. В. Рязанов, Л. И. Иванова ; Воен.-мед. акад. - СПб. : ЭЛБИ-СПб, 2008. - 186 с. : ил.
27. Ультразвуковая анатомия здорового ребенка [Текст] / А. Р. Астафьева [и др.] ; [под ред. Дворяковского И. В.]. - [1-е изд.]. - М. : Фирма СТРОМ, 2009. - 384 с. : ил., цв. ил.
28. Ультразвуковая диагностика болезней вен [Электронный ресурс]/ Д.А. Чуриков, А.И. Кириенко. - 2-е изд., испр. и доп. - М.: Литтерра, 2015. - 176 с. : ил. - (Серия "Иллюстрированные руководства. - Режим доступа: <http://studmedlib.ru>
29. Ультразвуковая диагностика заболеваний мочевыделительной системы у детей [Текст] : практ. рук. / Г. М. Дворяковская [и др.] ; [под ред. И. В. Дворяковского, С. Н. Зоркина , Г. М. Дворяковской]. - М. : Фирма СТРОМ, 2011. - 192 с. : ил., цв. ил.
30. Ультразвуковая диагностика сосудистых заболеваний [Текст] : рук. для врачей / В. П. Куликов [и др.] ; под ред. В. П. Куликова. - 2-е изд. - М. : Фирма СТРОМ, 2011. - 512 с. : ил., цв. ил.

31. Ультразвуковое исследование в диагностике и лечении острого аппендицита [Электронный ресурс] / Ю. В. Кулезнёва, Р. Е. Израйлов, З. А. Лемешко. - М. : ГЭОТАР-Медиа, 2014. - 72 с. - (Серия "Актуальные вопросы медицины") : ил.- Режим доступа: <http://studmedlib.ru>
32. Хачкурузов С. Г. Узи в гинекологии : Симптоматика. Диагностические трудности и ошибки [Текст] / С. Г. Хачкурузов ; под ред. С. И. Рискевич (при участии В. А. Федорова и Л. В. Овинцевой). - [10-е изд.]. - СПб. : ЭЛБИ-СПб, 2008. - 662 с. : ил.

### **Периодические издания (специальные, ведомственные журналы)<sup>1</sup>:**

1. Вестник Волгоградского государственного медицинского университета: научно-практический журнал. - Волгоград : ВолгГМУ.
2. Вестник Российской Академии медицинских наук: научно-практический журнал / РАН. - М. : Медицина.
3. Волгоградский научно-медицинский журнал: научно-практический журнал / ГУ "Волгоградский мед.науч.центр". - Волгоград : ВолгГМУ.
4. Лекарственный вестник : научно-информационный журнал / Волгогр. регион. отд-ние общерос. обществ. орг. «Российская медицинская ассоциация», ВолгГМУ, Ком. по здравоохранению администрации Волгогр. обл., Департамент здравоохранения администрации Волгограда
5. Ультразвуковая и функциональная диагностика : научно-практический журнал

### **Программное обеспечение и Интернет-ресурсы<sup>1</sup>:**

Электронные ресурсы: базы данных, информационно-справочные и поисковые системы - Интернет ресурсы, отвечающие тематике дисциплины, в том числе:

Ссылка на информационный ресурс	Доступность
<a href="http://lib.volgmed.ru">http://lib.volgmed.ru</a>	Свободный доступ
<a href="http://elibrary.ru">http://elibrary.ru</a>	Свободный доступ
<a href="http://www.scopus.com">http://www.scopus.com</a>	Свободный доступ
<a href="http://www.studentlibrary.ru">http://www.studentlibrary.ru</a>	Свободный доступ
<a href="http://e.lanbook.com">http://e.lanbook.com</a>	Свободный доступ

**Интернет-ресурсы, рекомендованные для самостоятельной подготовки и как дополнительный источник информации<sup>1</sup>.**

Русскоязычные ресурсы

1. Ультразвуковая диагностика, Атлас ультразвуковой диагностики, документация, методические рекомендации, статьи.

<http://www.sono.nino.ru>

2. Ультразвуковая диагностика. АРМ врача ультразвуковой диагностики

<http://www.lins.ru>

3. Сайт врачей ультразвуковой диагностики

<http://acoustic.ru/>

4. Клуб радиологов и врачей ультразвуковой и функциональной диагностики.

<http://www.y3u.ru>

5. Российская ассоциация специалистов ультразвуковой диагностики

<http://rasudm.org/>

6. Сонография.ру

<http://www.sonography.ru>

7. Русский медицинский сервер

<http://www.rusmedserv.com>

8. TELEMED -ultrasound medical systems

<http://www.telemed.lt>

9. Ультразвуковая диагностика (случаи из жизни). Новые ультразвуковые технологии -теория и практика. Телемедицина - прикладные вопросы и ответы.

<http://www.alkor.nort.kiev.ua/>

10. Радиология, ультразвуковая и функциональная диагностика (аппаратура и методы ультразвуковой и функциональной диагностики, лучевой диагностики и терапии, радиологии, томографии, КТ, МРТ, рентгенологии, ангиологии. Образование и дискуссии врачей)

<http://www.radiology.ru>

11. Ультразвуковая диагностика (публикации; документы; приказы, методические рекомендации; атлас ультразвуковых изображений; о производителях ультразвуковой техники; тематические ссылки)

<http://www.sono.nino.ru:8100/>

12. Медицинский журнал "SonoAce-Ultrasound"

<http://www.medison.ru/si/>

13. Российский электронный журнал лучевой диагностики

[www.rejr.ru](http://www.rejr.ru)

#### Англоязычные ресурсы

1. Ultrasound Basics: From the Harvard Beth Israel Hospital

<http://www.chem.duke.edu/>

2. SRI Center for Medical Technology-European forum for radiologists

<http://eufora.org>

3. Публикации, библиотеки (Medline), журналы, посвященные ультразвуковой диагностике Русский Медицинский журнал

<http://www.rmj.net>

4. Journal of Ultrasound in Medicine

<http://www.aium.org/Journals/>

5. European Journal of Ultrasound

<http://www.elsevier.nl>

6. Medscape (MEDLINE and more)

<http://www.medscape.com/>

7. Radiology

<http://radiology.rsna.org>

Медицинские издательства

1. Издательство "Практика"

<http://practica.ru>

2. "Видар"

<http://www.vidar.ru>

3. "МедиаСфера"

<http://www.mediasphera.aha.ru>

ПРИЛОЖЕНИЕ

**ФОНД ОЦЕНОЧНЫХ СРЕДСТВ ПО ДИСЦИПЛИНЕ  
«УЛЬТРАЗВУКОВАЯ ДИАГНОСТИКА»**

**Перечень вопросов для устного собеседования:**

<p>Б1.Б6.1 Физико-технические основы ультразвукового метода исследования, ультразвуковая диагностическая аппаратура.</p>	<ol style="list-style-type: none"><li>1. Физико- технические основы УЗД: отражение ультразвука, коэффициент отражения.</li><li>2. Физико- технические основы УЗД: скорость распространения в среде ультразвуковых волн в зависимости от плотности, упругих свойств, температуры; распространение ультразвуковых колебаний.</li><li>3. Физико- технические основы УЗД: частота колебаний, длина волн.</li><li>4. Физико- технические основы:получение изображения в ультразвуковой диагностике. Режимы сканирования</li><li>5. Физико- технические основы УЗД: датчики, виды датчиков в ультразвуковой диагностике.</li><li>6. Понятие о контрастных методах УЗД. Способы контрастирования и их значение.</li><li>7. Физико- технические основы :доплерография – понятие, виды, задачи.</li><li>8. Физические основы доплерографии: доплеровский сдвиг.</li><li>9. Физико- технические основы : Характеристики доплеровских сигналов.</li><li>10. Физико- технические основы доплерографии : Цветовое и энергетическое картирование</li><li>11. Физико- технические основы: Тканевой доплер, конвергентное картирование</li><li>12. Физико- технические основы: режим соноэластографии</li></ol>
<p>Б1.Б6.2 Ультразвуковая диагностика заболеваний органов пищеварительной системы.</p>	<ol style="list-style-type: none"><li>13. Ультразвуковая анатомия печени.</li><li>14. Подготовка пациента к исследованию печени. Положение больного при проведении исследования печени.</li><li>15. <sup>1</sup>Подготовка пациента к исследованию желчного пузыря. Определение моторной функции желчного пузыря..</li><li>16. Ультразвуковая анатомия поджелудочной железы.</li><li>17. Подготовка больного к исследованию поджелудочной железы. Показания для УЗИ поджелудочной железы.</li><li>18. <sup>1</sup>Особенности ультразвуковой диагностики печени, желчного пузыря и путей, и воротной вены имеются у детей.</li></ol>



	<p>19. Ультразвуковая диагностика очаговой патологии печени. Эхографическая картина печеночного абсцесса в острую и подострую фазы.</p> <p>20. Роль УЗИ в диагностике очаговой патологии печени. Эхографическая картина метастатического поражения.</p> <p>21. Ультразвуковая диагностика очагового поражения печени. Эхографическая картина гепато- и холангиоцеллюлярного рака. Признаки инвазивного роста опухоли. Оценка прорастания сосудов и поражения лимфатических узлов.</p> <p>22. Ультразвуковая диагностика очагового поражения печени. Эхографическая картина кисты печени.</p> <p>1Протокол дополнений и изменений к рабочей программе дисциплины, утвержден на заседании кафедры, № 6 от 24.06.2020</p>
<p>Б1.Б6.3 Ультразвуковая диагностика в уронефрологии.</p>	<p>23. Ультразвуковое исследование почек. Выявление обструктивной уропатии.</p> <p>24. УЗ-исследование почек: выявление мочекаменной болезни.</p> <p>25. Ультразвуковая диагностика острого пиелонефрита. Ультразвуковая диагностика осложнений острого пиелонефрита .</p> <p>26. Ультразвуковая диагностика доброкачественных и злокачественных опухолей мочевого пузыря</p> <p>27. Ультразвуковая диагностика рака предстательной железы.</p> <p>28. Ультразвуковая диагностика ДГПЖ</p> <p>29. Ультразвуковая диагностика гидронефротической трансформации.</p> <p>30. Ультразвуковая диагностика нефролитиаза. Дифференциальная диагностика</p> <p>31. Ультразвуковая диагностика варикоцеле</p> <p>32. Ультразвуковая диагностика опухолей надпочечников</p> <p>33. Ультразвуковая диагностика феохромоцитомы</p> <p>34. Зональное строение предстательной железы</p> <p>35. Ультразвуковая диагностика острого простатита и его осложнений</p>
<p>Б1.Б6.4 Ультразвуковая диагностика в гематологии.</p>	<p>36. Ультразвуковая методика исследования селезенки. Ультразвуковое изображение в норме. Определение размеров.</p> <p>37. Ультразвуковая диагностика аномалий развития селезенки. Дифференциальная диагностика</p> <p>38. Ультразвуковая диагностика диффузных изменений паренхимы селезенки.</p> <p>39. Ультразвуковая диагностика очаговых изменений паренхимы</p>

	<p>селезенки</p> <p>40. Ультразвуковая диагностика травматических поражений селезенки</p> <p>41. Ультразвуковая диагностика инфарктов селезенки</p> <p>42. Ультразвуковая диагностика абсцессов селезенки</p>
<p>Б1.Б6.5 Ультразвуковая диагностика поверхностно расположенных структур.</p>	<p>43. Ультразвуковая диагностика злокачественных опухолей щитовидной железы</p> <p>44. Ультразвуковая диагностика рака молочной железы</p> <p>45. Ультразвуковая диагностика дисгормональной молочной железы.</p> <p>46. Ультразвуковая диагностика фиброзно-кистозной болезни.</p> <p>47. Ультразвуковая диагностика острого мастита. Дифференциальная диагностика</p> <p>48. Ультразвуковая диагностика доброкачественных опухолей молочной железы.</p> <p>49. Ультразвуковая диагностика злокачественных опухолей молочной железы.</p> <p>50. Новые технологии в ультразвуковой маммографии (соноэластография)</p> <p>51. Ультразвуковая диагностика при имплантах молочных желез и их осложнений.</p> <p>52. Категоризация злокачественности процессов в молочной железе по международной системе BI-RADS</p> <p>53. Комплексная лучевая диагностика заболеваний молочных желез. Скрининг рака молочных желез.</p>
<p>Б1.Б6.6 Ультразвуковая диагностика заболеваний сердца.</p>	<p>54. Ультразвуковая диагностика недостаточности аортального клапана.</p> <p>55. Ультразвуковая диагностика стеноза митрального клапана.</p> <p>56. Ультразвуковая диагностика недостаточности митрального клапана.</p> <p>57. Критерии диагностики митральной регургитации. Эхокардиографические признаки митральной регургитации.</p> <p>58. Ультразвуковая диагностика недостаточности трикуспидального клапана.</p> <p>59. Ультразвуковая диагностика стеноза трикуспидального клапана.</p> <p>60. Ультразвуковая диагностика стеноза клапана легочной артерии.</p> <p>61. Ультразвуковая диагностика недостаточности клапана легочной артерии.</p> <p>62. Ультразвуковая диагностика дилатационных кардиомиопатий.</p> <p>63. Ультразвуковая диагностика гипертрофических кардиомиопатий.</p>

	<p>64. Ультразвуковая диагностика рестриктивной кардиомиопатии.</p> <p>65. Возможности эхокардиографии в диагностике инфекционного эндокардита.</p> <p>66. Ультразвуковая диагностика экссудативного перикардита.</p> <p>67. Эхокардиографические признаки тампонады сердца.</p> <p>68. Эхокардиографические признаки констриктивного перикардита.</p> <p>69. Ультразвуковая диагностика адгезивного перикардита.</p> <p>70. Констриктивный перикардит, тампонада сердца, киста перикарда, врожденное отсутствие перикарда</p> <p>71. Варианты стенокардии и инфаркта миокарда и их ультразвуковая диагностика.</p> <p>72. Осложнения инфаркта миокарда и их ультразвуковая диагностика.</p> <p>73. Инфаркт миокарда правого желудочка и его ультразвуковая диагностика.</p> <p>74. Ультразвуковая диагностика аневризмы грудной аорты.</p>
<p>Б1.Б6.7 Ультразвуковая диагностика заболеваний сосудистой системы.</p>	<p>75. Количественные доплеросонографические параметры артериального кровотока</p> <p>76. Качественная оценка доплеровского спектра</p> <p>77. Ультразвуковое исследование артерий, питающих мозг: выявление и оценка степени стенозов ВС.</p> <p>78. Исследование артерий, питающих мозг: выявление нарушений виллизиева круга, аневризм, мальформаций.</p> <p>79. Что такое синдром гемодинамического обкрадывания? Какой тип кровотока при этом определяет при дуплексном сканировании?</p> <p>80. Ультразвуковая диагностика заболеваний магистральных артерий верхних и нижних конечностей в различных режимах сканирования: атеросклероз, аневризмы.</p> <p>81. Ультразвуковая диагностика заболеваний магистральных артерий верхних и нижних конечностей в различных режимах сканирования: артериовенозные шунты, травматическое повреждение, аномалии развития и хода артерий.</p> <p>82. Дуплексное исследование экстракраниального отдела брахиоцефальных артерий</p> <p>83. Нормальная анатомия экстракраниального отдела брахиоцефальных артерий.</p> <p>84. Ультразвуковое исследование сонных артерий</p> <p>85. Ультразвуковое исследование позвоночных артерий</p>

	<p>86. <sup>2</sup>Какие нагрузочные тесты применяют при УЗ-исследовании сосудов мозга и как они тракуются?</p> <p>87. Как определяется внутричерепной и внекраниальный венозный кровоток при УЗИ?</p> <p>88. Нормальная анатомия артериальной системы нижних конечностей. Исследование артерий нижних конечностей</p> <p>89. Диагностика заболеваний артерий нижних конечностей</p> <p>90. <sup>2</sup>Схема ультразвукового исследования вен. Анатомическая номенклатура вен. Поверхностные вены. Бассейн большой подкожной вены. Бассейн малой подкожной вены. «Внесафенные» вены. Глубокая (мышечная фасция). Перфорантные вены. Глубокие вены</p>
<p>Б1.Б6.8 Ультразвуковая диагностика заболеваний лимфатической системы.</p>	<p>91. Ультразвуковая анатомия лимфатических узлов</p> <p>92. Ультразвуковая диагностика воспалительных, реактивных лимфаденитов.</p> <p>93. Дифференциальная диагностика ультразвуковая диагностика воспалительных и опухолевых поражений поверхностно расположенных лимфоузлов</p> <p>94. <sup>2</sup>Дифференциальная диагностика ультразвуковая диагностика воспалительных и опухолевых поражений глубоко расположенных (абдоминальных) лимфоузлов</p> <p>95. <sup>2</sup>Возможности эхографии для оценки эффективности противоопухолевой и противовоспалительной терапии</p> <p>96. Допплерографическое исследование лимфатических узлов</p> <p><sup>2</sup>Протокол дополнений и изменений к рабочей программе дисциплины, утвержден на заседании кафедры, № 11 от 24.06.2022</p>
<p>Б1.Б6.9 Ультразвуковая диагностика в гинекологии.</p>	<p>97. Ультразвуковая диагностика гинекологических заболеваний: методы трансабдоминальный и трансвагинальный. Показания, подготовка, укладки пациентки</p> <p>98. Трансвагинальное исследование. Показание к проведению исследования. Методика исследования.</p> <p>99. Анатомия и ультразвуковая анатомия матки, яичников, маточных труб</p> <p>100. Ультразвуковая диагностика anomalies развития матки.</p> <p>101. Ультразвуковая диагностика воспалительных заболеваний матки.</p> <p>102. Ультразвуковая диагностика заболеваний эндометрия.</p> <p>103. Ультразвуковая диагностика заболеваний миометрия. Неопухолевые заболевания миометрия.</p> <p>104. Ультразвуковая диагностика заболеваний доброкачественных опухолевых заболеваний миометрия.</p>

	<p>105. Ультразвуковая диагностика злокачественных опухолевых заболеваний миометрия. Ультразвуковая диагностика распространённости опухолевого процесса.</p> <p>106. Допплерография при заболеваниях матки.</p> <p>107. Ультразвуковая диагностика заболеваний неопухолевых заболеваний яичников.</p> <p>108. Ультразвуковая диагностика поликистоза.</p> <p>109. Ультразвуковая диагностика сальпингофорита, тубовариального абсцесса.</p> <p>110. Ультразвуковая диагностика доброкачественных опухолей яичников.</p> <p>111. Ультразвуковая диагностика злокачественных опухолей яичников.</p> <p>112. Допплерография при поражениях яичников.</p> <p>113. Ультразвуковая диагностика заболеваний маточных труб</p> <p>114. Контрастная эхогистеросальпингография.</p> <p>115. Ультразвуковая диагностика неопухолевых заболеваний маточных труб: сальпингит, абсцесс, трубная беременность.</p> <p>116. Роль УЗИ в диагностике эктопической беременности. Состояния, способные имитировать клинические проявления эктопической беременности.</p> <p>117. Стандартизация протоколов ультразвуковых исследований в гинекологии. Международный Консенсус MUSA.</p> <p>118. Стандартизация протоколов ультразвуковых исследований в гинекологии. Международный Консенсус IETA.</p> <p>119. Стандартизация протоколов ультразвуковых исследований в гинекологии. Международный Консенсус IOTA.</p> <p>120. Стандартизация протоколов ультразвуковых исследований в гинекологии. Международный Консенсус IDEA.</p>
<p>Б1.Б6.10 Ультразвуковая диагностика в акушерстве.</p>	<p>121. Ультразвуковая диагностика врождённых пороков развития в конце 1-го триместра беременности.</p> <p>122. Ультразвуковая диагностика осложнений в 1-м триместре беременности.</p> <p>123. Ультразвуковая диагностика пороков развития центральной нервной системы.</p> <p>124. Ультразвуковая диагностика пороков развития позвоночника.</p> <p>125. Ультразвуковая диагностика пороков развития лица и шеи.</p> <p>126. Ультразвуковая диагностика пороков развития сердечнососудистой системы.</p>

	<p>127. Ультразвуковая диагностика пороков развития органов дыхания.</p> <p>128. Ультразвуковая диагностика пороков развития желудочно-кишечный тракта.</p> <p>129. Ультразвуковая диагностика пороков развития органов брюшной полости и передней брюшной стенки.</p> <p>130. Ультразвуковая диагностика пороков развития мочеполовой системы.</p> <p>131. Ультразвуковая диагностика скелетных дисплазии.</p> <p>132. Эхографические маркёры хромосомных aberrаций.</p>
<p><b>Б1.Б6.11</b> Интервенционная ультразвуковая диагностика.</p>	<p>133. Технология пункционной биопсии под контролем ультразвука. Показания к проведению пункции под контролем ультразвука.</p> <p>134. Диагностическая пункция щитовидной железы</p> <p>135. Диагностическая пункция молочной железы.</p> <p>136. Лечебные процедуры под контролем ультразвука.</p> <p>137. Диагностическая пункция лимфатических узлов брюшной полости.</p> <p>138. Определение состояния плода. Амниоцентез под контролем ультразвука.</p> <p>139. Интраоперационная эхография желчного пузыря и желчевыводящих путей</p>
<p><b>Б1.Б6.12</b> Ультразвуковая диагностика в неонатологии.</p>	<p>140. Методика выполнения стандартных доступов для ультразвукового исследования перинатальной патологии головного мозга (стандартные доступы: транскраниальный, чрезродничковый, трансстемпоральный и трансокципитальный)</p> <p>141. Ультразвуковая диагностика инфекционных поражений головного мозга</p> <p>142. Ультразвуковая диагностика арахноидальных кист</p> <p>143. Ультразвуковая диагностика пороков развития головного мозга</p> <p>144. Ультразвуковая диагностика гидроцефалии</p> <p>145. Дуплексное сканирование сосудов головного мозга и внутренних органов новорожденного</p> <p>146. Ультразвуковая диагностика врожденных аномалий строения сосудов головного мозга</p> <p>147. Ультразвуковая диагностика окклюзии вен и синусов головного мозга</p> <p>148. Ультразвуковая диагностика нарушения регуляции тонуса сосудов головного мозга</p> <p>149. Ультразвуковая диагностика врожденных аномалий сосудов брюшной полости и забрюшинного пространства</p> <p>150. Основные ошибки при ультразвуковом исследовании тазобедренных</p>

	<p>суставов у новорожденных</p> <p>151. Функциональные пробы под контролем ультразвуковой навигации для выявления дисплазии тазобедренных суставов у новорожденных</p> <p>152. Оценка кровотока при УЗИ в тазобедренном суставе новорожденных для дифференциальной диагностики дисплазии тазобедренных суставов</p>
--	---

**Перечень вопросов для письменных контрольных работ:**

<p align="center">Б1.Б6.1 Физико-технические основы ультразвукового метода исследования, ультразвуковая диагностическая аппаратура.</p>	<ol style="list-style-type: none"> <li>1. Физические свойства ультразвука</li> <li>2. Эффект Доплера. Принцип метода. Основные характеристики.</li> <li>3. Продольная и поперечная разрешающая способность</li> <li>4. Артефакты в ультразвуковой диагностике</li> <li>5. Основные узлы ультразвуковых аппаратов</li> <li>6. Биологическое действие ультразвука</li> <li>7. Показатели, параметры доплеровских режимов, их значение</li> <li>8. Оптимизация ультразвуковых исследований в В-режиме</li> <li>9. Оптимизация ультразвуковых исследований в доплеровских режимах</li> <li>10. Физико-технические основы: режим соноэластография. Виды.</li> </ol>
<p align="center">Б1.Б6.2 Ультразвуковая диагностика заболеваний органов пищеварительной системы.</p>	<ol style="list-style-type: none"> <li>11. Ультразвуковая диагностика внутрипеченочной формы портальной гипертензии в режиме дуплексного сканирования с ЦДК</li> <li>12. Сосуды портальной системы. Кровоток в норме в сосудах портальной системы.</li> <li>13. Внепеченочная форма портальной гипертензии. Дифференциальная диагностика</li> <li>14. Ультразвуковая диагностика рака желчного пузыря и желчевыводящих протоков</li> <li>15. Ультразвуковая диагностика желчекаменной болезни. Билиарная гипертензия.</li> <li>16. Ультразвуковая диагностика осложнений острого панкреатита поджелудочной железы</li> <li>17. Ультразвуковая диагностика абсцессов брюшной полости</li> <li>18. Общие принципы ультразвукового исследования желудка.</li> <li>19. Ультразвуковая диагностика кишечника. Возможности и ограничения.</li> </ol>

<p style="text-align: center;">Б1.Б6.3 Ультразвуковая диагностика в уронефрологии.</p>	<p>20. Показания для проведения ультразвукового исследования надпочечников. Методика проведения ультразвукового исследования почек и надпочечников.</p> <p>21. Ультразвуковая анатомия почек и надпочечников.</p> <p>22. Роль УЗИ в диагностике патологий надпочечников. При исследовании надпочечников какие УЗ-признаки говорят о гиперплазии?</p> <p>23. Показания и проведение УЗИ мочевого пузыря. Подготовка больного к исследованию мочевого пузыря. Методика проведения УЗИ мочевого пузыря.</p> <p>24. Ультразвуковая диагностика опухолей и дивертикулов мочевого пузыря.</p> <p>25. Показания для УЗИ предстательной железы.</p> <p>26. Подготовка больного к исследованию предстательной железы. Методика проведения УЗИ предстательной железы. Методика определения остаточной мочи.</p> <p>27. Ультразвуковая диагностика аномалий развития почек.</p> <p>28. Ультразвуковая диагностика осложнений почечного трансплантата.</p>
<p style="text-align: center;">Б1.Б6.4 Ультразвуковая диагностика в гематологии.</p>	<p>29. Ультразвуковая диагностика изменений селезенки при нарушениях кровообращения</p> <p>30. Ультразвуковая диагностика изменений селезенки, обусловленные инфекционными процессами</p> <p>31. Ультразвуковая диагностика изменений селезенки при болезнях накопления (болезнь Гоше, болезнь Нимана-Пика, болезнь Абта-Леттера-Зиве, болезни амилоидоза).</p> <p>32. Ультразвуковая диагностика изменений селезенки при патологических процессах в кроветворной и лимфоидной ткани</p> <p>33. Ультразвуковая диагностика острого и хронического спленита</p> <p>34. Ультразвуковая диагностика кист селезенки. Дифференциальная диагностика.</p> <p>35. Допплерографические методы исследования селезеночной артерии, селезеночной вены.</p>
<p style="text-align: center;">Б1.Б6.5 Ультразвуковая диагностика поверхностно расположенных структур.</p>	<p>36. Ультразвуковая анатомия щитовидной железы. Нормальные размеры щитовидной железы у взрослых и детей.</p> <p>37. Ультразвуковая анатомия паращитовидных желез.</p> <p>38. Методика проведения ультразвукового исследования щитовидной железы.</p> <p>39. Методика проведения ультразвукового исследования паращитовидных желез.</p> <p>40. Ультразвуковая анатомия молочных желез в различные возрастные</p>



	<p>периоды.</p> <p>41. Ультразвуковое исследование молочных (грудных) желез в детском возрасте</p> <p>42. Ультразвуковое исследование регионального лимфоотока молочных желез</p> <p>43. Ультразвуковое исследование грудных желез у мужчин и мальчиков.</p> <p>44. Ультразвуковая диагностика заболеваний слюнных желез.</p> <p>45. Ультразвуковое исследование после хирургического лечения молочных желез.</p> <p>46. Эхоэмиотика рака щитовидной железы.</p> <p>47. Ранняя диагностика рака щитовидной железы.</p>
<p>Б1.Б6.6 Ультразвуковая диагностика заболеваний сердца.</p>	<p>48. Нормальная анатомия сердца: строение камер сердца, клапанного аппарата сердца и магистральных сосудов, кровоснабжение сердца.</p> <p>49. Нормальная физиология сердца.</p> <p>50. Стандартные позиции и сечения.</p> <p>51. Использование М-режима для основных измерений.</p> <p>52. Оценка систолической функции левого желудочка.</p> <p>53. Оценка диастолической функции левого желудочка.</p> <p>54. Оценка систолической функции правого желудочка. Ультразвуковая диагностика стеноза аортального клапана.</p> <p>55. Классификация опухолей сердца. Ультразвуковая диагностика миксом сердца.</p> <p>56. Ультразвуковая диагностика опухолей правого желудочка.</p> <p>57. Основные области применения эхокардиографии в диагностике ИБС и ее осложнений.</p> <p>58. Эхокардиографическая оценка локальной сократимости.</p> <p>59. Площадь митрального отверстия и способы ее измерения.</p> <p>60. Расслаивающая аневризма аорты (РАА) и ее ультразвуковая диагностика.</p> <p>61. Ультразвуковая диагностика аневризмы брюшного отдела аорты.</p> <p>62. Методика Стресс-Эхокардиографии. Показания. Противопоказания. Методика проведения. Оценка результатов.</p> <p>63. Транспищеводная эхокардиография. Показания. Противопоказания. Методика проведения. Оценка результатов.</p>

<p>Б1.Б6.7 Ультразвуковая диагностика заболеваний сосудистой системы.</p>	<p>64. Какие варианты строения виллизиева круга являются нормальными?</p> <p>65. Какие патологии дуральных синусов и вен встречаются?</p> <p>66. Какие сосуды участвуют в кровоснабжении головного мозга? Как они лоцируются при дуплексном сканировании</p> <p>67. С какими причинами связан стеноз артерии? Как определяется его гемодинамическая значимость?</p> <p>68. Что является причиной церебрального вазоспазма и как он диагностируется?</p> <p>69. Какие УЗ-признаки характерны для вазоспазма?</p> <p>70. Какие сосуды виллизиева круга из каких окон лоцируются при транскраниальной доплерографии. Какое направление кровотока в каждом из сосудов?</p> <p>71. Ультразвуковая характеристика магистральных артерий и вен верхних и нижних конечностей в норме в В-режиме, РW-режиме, режиме ЦДК</p> <p>72. Анатомия вен нижних конечностей. Бассейн большой подкожной вены.</p> <p>73. Основные характеристики нормальных доплерографических показателей, принципы и способы оценки патологических изменений</p>
<p>Б1.Б6.8 Ультразвуковая диагностика заболеваний лимфатической системы.</p>	<p>74. Нормальная анатомия лимфатических сосудов и лимфатических узлов</p> <p>75. Технология ультразвукового исследования лимфатических узлов области шеи и головы.</p> <p>76. Технология ультразвукового исследования лимфатических узлов подмышечной и парамаммарной областей</p> <p>77. Технология ультразвукового исследования лимфатических узлов паховой и бедренной областей</p> <p>78. Технология ультразвукового исследования глубоко расположенных (абдоминальных) лимфатических узлов</p> <p>79. Стандартное заключение по результатам ультразвукового исследования лимфатической системы</p>
<p>Б1.Б6.9 Ультразвуковая диагностика в гинекологии.</p>	<p>80. Ультразвуковая диагностика аномалий развития матки</p> <p>81. Ультразвуковая диагностика ретенционных кист яичников.</p> <p>82. Ультразвуковая диагностика злокачественных опухолей матки и яичников.</p> <p>83. Ультразвуковая диагностика гиперплазии эндометрия.</p> <p>84. Ультразвуковая диагностика tuboовариального абсцесса</p> <p>85. Ультразвуковая диагностика гидросальпинкса</p> <p>86. Ультразвуковая диагностика эндометриоза</p>

	<p>87. Ультразвуковая диагностика опухолей яичников.</p> <p>88. Инволюция матки в послеродовом периоде</p> <p>89. Ультразвуковая диагностика внематочной беременности</p> <p>90. Ультразвуковая диагностика острого эндометрита</p> <p>91. Ультразвуковая диагностика миомы матки</p> <p>92. Ультразвуковая диагностика заболеваний яичников.</p> <p>93. Дифференциальная ультразвуковая диагностика заболеваний матки.</p> <p>94. Дифференциальная диагностика заболеваний маточных труб.</p> <p>95. Ультразвуковая диагностика заболеваний опухолевых заболеваний маточных труб. Ультразвуковая диагностика рака маточной трубы.</p>
<p>Б1.Б6.10 Ультразвуковая диагностика в акушерстве.</p>	<p>96. Значение ультразвуковых методов исследования в акушерской практике: диагностика ранних сроков беременности.</p> <p>97. Понятие об ультразвуковом скрининге – программе в акушерской практике.</p> <p>98. Ультразвуковое исследование в 1-й триместре беременности. Плодное яйцо, эмбрион, желточный мешок, хорион. Ультразвуковая оценка жизнедеятельности плода.</p> <p>99. Ультразвуковая биометрия в 1-м триместре беременности.</p> <p>100. Показания, техника исследования во 2-м и 3-м триместрах беременности.</p> <p>101. Ультразвуковая анатомия плода во 2-м и 3-м триместрах беременности</p> <p>102. Фетометрия во 2-м и 3-м триместрах беременности.</p> <p>103. Ультразвуковая оценка функционального состояния плода во 2-м и 3-м триместрах беременности.</p> <p>104. Ультразвуковая диагностика заболеваний плода во 2-м и 3-м триместрах беременности.</p> <p>105. Ультразвуковая диагностика врождённых пороков развития плода во 2-м и 3-м триместрах беременности.</p> <p>106. Ультразвуковая диагностика многоплодной беременности.</p> <p>107. Ультразвуковая плацентография.</p> <p>108. Ультразвуковое исследование пуповины. 21. Ультразвуковая оценка околоплодных вод.</p> <p>109. Ультразвуковой контроль и диагностика осложнений при прерывании беременности.</p> <p>110. Ультразвуковая диагностика в послеродовом периоде.</p>

<p>Б1.Б6.11 Интервенционная ультразвуковая диагностика.</p>	<p>111. Пункционная биопсия под контролем ультразвука. Пункция печени: диагностическая и лечебная. Показания, подготовка, укладки больного.</p> <p>112. Пункция желчного пузыря: диагностическая и лечебная.</p> <p>113. Пункция почек: диагностическая и лечебная.</p> <p>114. Диагностическая пункция предстательной железы.</p> <p>115. Диагностическая пункция лимфатических узлов.</p> <p>116. Интраоперационная эхография . Показания к интраоперационная эхографии. Техника интраоперационная эхографии.</p> <p>117. Интраоперационная эхография печени.</p> <p>118. Интраоперационная эхография желчевыводящих путей.</p> <p>119. Интраоперационная эхография поджелудочной железы</p> <p>120. Интраоперационная эхография почек.</p> <p>121. Интраоперационная эхография предстательной железы</p>
<p>Б1.Б6.12 Ультразвуковая диагностика в неонатологии.</p>	<p>122. Ультразвуковая диагностика заболеваний легких у новорожденных</p> <p>123. Ультразвуковая диагностика заболеваний кишечника у новорожденных</p> <p>124. Ультразвуковая диагностика заболеваний органов брюшной полости у новорожденных</p> <p>125. Ультразвуковая диагностика заболеваний мочевыводящей системы новорожденных</p> <p>126. Ультразвуковая диагностика в оценке васкуляризации образований головного мозга и внутренних органов у новорожденных</p> <p>127. Ультразвуковой скрининг врожденных пороков и заболеваний сердца у новорожденных</p> <p>128. Актуальные вопросы ультразвукового исследования тазобедренных суставов новорожденных по Графу</p> <p>129. Дополнительные техники исследования дисплазии тазобедренных суставов: по методу Harcke, по методу Keller</p>

**Банк тестовых заданий (с ответами):**

<p>Б1.Б6.1 Физико-технические основы ультразвукового метода исследования, ультразвуковая диагностическая</p>	<p><b>1. Акустической переменной является</b>  А. частота  <b>Б. давление</b>  В. скорость  Г. период  Д. длина волны</p> <p><b>2. Процесс, на котором основано применение ультразвукового метода исследования - это:</b></p>
--	---

аппаратура.	<p>А. визуализация органов и тканей на экране прибора  Б. взаимодействие ультразвука с тканями тела человека  В. прием отраженных сигналов  Г. распространение ультразвуковых волн  Д. <b>Верно В и Г</b></p> <p><b>3. Ультразвук это звук, частота которого не ниже :</b>  А. 15 кГц  Б. <b>20000 Гц</b>  В. 1 МГц  Г. 30 Гц  Д. 20 Гц</p> <p><b>4. К доплерографии с использованием постоянной волны относится :</b>  А. продолжительность импульса  Б. частота повторения импульсов  В. частота и длина волны  Г. длина волны  Д. <b>верно А и В</b></p> <p><b>5. Ультразвук отражается от границы сред, имеющих различия в:</b>  А. плотности  Б. <b>акустическом сопротивлении</b>  В. скорости распространения ультразвука  Г. упругости  Д. скорости распространения ультразвука и упругости</p> <p><b>6. Максимальное Доплеровское смещение наблюдается при значении доплеровского угла равного:</b>  А. Более 90 градусов  Б. 25 - 65 градусов  В. <b>0 градусов</b>  Г. 45 градусов</p> <p><b>7. Акустической тенью называют:</b>  А. зону, свободную от ультразвуковых волн, расположенную позади ультразвукового аппарата  Б. область протяженностью около 1 м позади датчика  В. <b>пространство позади гиперэхогенного объекта, в которое ультразвуковые лучи не проникают и оценить содержимое которого невозможно</b>  Г. способ бестеневого освещения кабинета ультразвуковой диагностики</p> <p><b>8. При использовании ЦДК при гинекологических ультразвуковых исследований необходимы следующие параметры настройки:</b>  А. частота сканирования не менее 3,5 МГц, частота повторения импульсов – 0,3–0,9 кГц, фильтр – 30–50 Гц, уровень мощности должен быть уменьшен до исчезновения всех цветовых артефактов  Б. <b>частота сканирования не менее 5,0 МГц, частота повторения импульсов – 0,3–0,9 кГц, фильтр – 30–50 Гц, уровень мощности должен быть уменьшен до исчезновения всех цветовых артефактов</b>  В. частота сканирования не менее 5,0 МГц, частота повторения импульсов – 2,0 – 3,5 кГц, фильтр – 80–100 Гц, уровень мощности должен быть уменьшен до исчезновения всех цветовых артефактов</p> <p><b>9. Длина волны в мягких тканях с увеличением частоты:</b>  А. <b>уменьшается</b>  Б. остается неизменной  В. увеличивается</p> <p><b>10. Осевая разрешающая способность определяется:</b>  А. фокусировкой  Б. расстоянием до объекта  В. типом датчика  Г. числом колебаний в импульсе  Д. <b>средой</b></p> <p><b>11. Дистальное псевдоусиление эха вызывается:</b>  А. сильно отражающей структурой  Б. сильно поглощающей структурой  В. <b>слабо поглощающей структурой</b></p>
-------------	--

	<p>Г. ошибкой в определении скорости Д. преломлением</p> <p><b>12. Скорость распространения ультразвука в твердых телах выше, чем в жидкостях, т.к. они имеют большую:</b></p> <p>А. плотность <b>Б. упругость</b> В. вязкость Г. акустическое сопротивление Д. электрическое сопротивление</p>
<p>Б1.Б6.2 Ультразвуковая диагностика заболеваний органов пищеварительной системы.</p>	<p><b>13. У больной М., 44 лет, на УЗИ – увеличение правых и левых отделов печени, капсула дифференцируется менее отчетливо, закругление нижнего края. Эхогенность паренхимы печени повышена, неоднородность структуры в виде участков с нечетливыми контурами, обеднение сосудистого рисунка что характерно при:</b></p> <p>А. остром гепатите <b>Б. хроническом гепатите</b> В. циррозе печени Г. с-м Бадда-Киори Д. жировая инфильтрация печени</p> <p><b>14. У больного Е., 73 лет на УЗИ-уменьшение размеров печени за счет правой доли, контуры бугристые, капсула четко не дифференцируется, края печени не дифференцируются, структура паренхимы диффузно неоднородная с множественными участками повышенной и средней эхогенности на фоне повышения общей эхогенности паренхимы с выраженным затиханием ультразвука в глубоких отделах. Сосудистый рисунок значительно изменен – на периферии органа печеночные вены не визуализируются, как бы «обрубленные» магистральные стволы печеночных вен, также имеется некоторая деформация средних стволов печеночных вен, что характерно при:</b></p> <p>А. остром гепатите Б. хроническом гепатите <b>В. циррозе печени</b> Г. синдром Бадда-Риари Д. жировая инфильтрация печени</p> <p><b>15. У больного Д, 33 г. на УЗИ – в структуре печени множество крайне мелких полостных структур округлой форму, с четкими контурами, хорошо дифференцирующимися от окружающей паренхимы печени, размерами 30-40 мм. Эхогенность их значительно превышает эхогенность паренхимы печени. Структура образований мелкосетчатая с эффектом дистального псевдоусиления эхосигнала, с медленным ростом, что характерно при:</b></p> <p><b>А. капиллярной гемангиоме печени</b> Б. кавернозной гемангиоме печени В. очаговой узловой гиперплазии печени Г. верно а, в Д. аденоме печени</p> <p><b>16. У больной Г., 34 л. на УЗИ – в структуре печени гипозоногенные участки размером 80-150 мм в с неровными контурами, неоднородной структуры, с эффектом дистального псевдоусиления эхосигнала с медленным ростом, что характерно при:</b></p> <p>А. капиллярной форме гемангиомы печени <b>Б. кавернозной формы гемангиомы печени</b> В. очаговая узловая гиперплазия печени Г. верно а, в Д. аденоме печени</p> <p><b>17. У больного Р., 53 лет на УЗИ в ложе желчного пузыря определяется эхонегативное жидкостное образование с однородным содержимым, неровными контурами, без капсулы с эффектом дистального псевдоусиления, что характерно при:</b></p> <p><b>А. послеоперационной сероме</b></p>

	<p>Б. петле кишечника  В. дилатированном фрагменте пузырного протока  Г. эктазированной культе шейки удаленного ж/п  Д. неверно все</p> <p><b>18. У больного З., 35 лет на УЗИ – поджелудочной железы 28 x 17 x 19 мм с неровным, четким контуром, неоднородной структуры – неравномерно уплотнена, также отмечается локальное расширение главного панкреатического протока, что характерно при:</b></p> <p>А. остром панкреатите  <b>Б. хроническом панкреатите</b>  В. опухоли  Г. верно а,в  Д. неверно все</p> <p><b>19. Пациент К., 10 лет на УЗИ – печень нормальных размеров. Эхогенность паренхимы незначительно диффузно повышена с наличием мелких гиперэхогенных включений. Сосудистый рисунок подчеркнут из-за периваскулярного фиброза, что характерно при:</b></p> <p>А. хронический гепатит  Б. нормальная УЗИ- картина  В. жировая инфильтрация  Г. токсический гепатит  Д. острый инфекционный гепатит</p> <p><b>20 . Пациент, 14 лет на УЗИ – желчный пузырь спавшийся, правильной формы. Стенки его значительно утолщены до 10 мм. Определяется кровоток в стенке, что характерно при:</b></p> <p>А. УЗИ- картина неизмененного желчного пузыря  <b>Б. острый холецистит</b>  В. хронический холецистит  Г. гипоплазия желчного пузыря  Д. образование желчного пузыря</p> <p><b>21. Пациент, 10 лет на УЗИ желчный пузырь обычных размеров, контуры ровные, стенка не утолщена по задней стенке определяется гиперэхогенное образование d 4,6 мм с эффектом «акустической» тени не смещаемое при перемене положения тела, характерно при:</b></p> <p>А. конкремент желчного пузыря  Б. острый холецистит  В. хронический холецистит  <b>Г. полип желчного пузыря</b>  Д. образование желчного пузыря</p> <p><b>22. Пациент, 14 лет на УЗИ – поджелудочная железа резко увеличена, паренхима однородная, гипоэхогенная. Контуры нечеткие плохо просматриваются крупные сосуды за поджелудочной железой, что характерно при:</b></p> <p>А. остром панкреатите  Б. хроническом панкреатите  В. травматический панкреатит  Г. образование поджелудочной железы  Д. нормальная УЗ-картина поджелудочной железы</p> <p><b>23. Пациент, 13 лет на УЗИ поджелудочная железа нормальных размеров контуры ровные, подчеркнутые структура однородная гиперэхогенная, что характерно при:</b></p> <p>А. нормальной структурк  Б. остром панкреатите  <b>В. хроническом панкреатите</b>  Г. образование поджелудочной железы  Д. неверно все</p> <p><b>24. Эхографическая картина первичного рака печени характеризуется:</b></p> <p>А. полиморфизмом эхографических проявлений опухолевого поражения печени  Б. гипоэхогенными кистозными образованиями в одной из долей печени  В. явлениями портальной гипертензии  Г. увеличением размеров печени без изменения ее структуры</p>
--	---

	<p><b>25. Гемангиомы в ультразвуковом изображении характеризуются:</b></p> <p><b>А. определением одиночных или множественных округлых гиперэхогенных образований</b></p> <p>Б. определением одиночных гипоэхогенных кистозных образований</p> <p>В. определением неоднородных преимущественно солидных образований паренхимы печени</p> <p>Г. увеличением размеров печени без изменения ее структуры</p> <p><b>26. Метастатические поражения печени в ультразвуковом изображении характеризуются:</b></p> <p><b>А. полиморфной эхографической картиной преимущественно с определением очаговых образований, нарушающих архитектуру строения печени</b></p> <p>Б. определением округлых кистозных образований с четкими контурами</p> <p>В. повышением эхогенности ткани печени с неровностью его контура</p> <p>Г. повышенным поглощением ультразвуковых колебаний и ухудшением получаемого изображения</p> <p><b>27. Гидатидный эхококкоз печени в ультразвуковом изображении характеризуется:</b></p> <p><b>А. округлым анэхогенным образованием с толстой капсулой и множественными "дочерними" кистами и наличием в них перемещающихся при изменении положения тела мелких эхогенными структурами</b></p> <p>Б. определением солидного образования печени</p> <p>В. неоднородным образованием печени</p> <p>Г. увеличением размеров печени</p> <p><b>28. Острые вирусные гепатиты в ультразвуковом изображении сопровождаются:</b></p> <p><b>А. увеличением размеров печени и селезенки, иногда понижением эхогенности паренхимы</b></p> <p>Б. увеличением размеров печени, повышением эхогенности паренхимы</p> <p>В. уменьшением размеров печени с повышением эхогенности паренхимы</p> <p>Г. нормальными размерами печени, появлением неоднородности паренхимы с нарушением архитектоники печени.</p> <p><b>29. При проведении доплеровского исследования печеночных вен при отсутствии патологии печени отмечают на протяжении сердечного цикла:</b></p> <p>А. ток крови в печеночных венах имеет разнонаправленный и турбулентный характер</p> <p><b>Б. ток крови в печеночных венах имеет разнонаправленный и ламинарный характер</b></p> <p>В. ток крови в печеночных венах имеет однонаправленный и турбулентный характер</p> <p>Г. ток крови в печеночных венах имеет однонаправленный и ламинарный характер</p> <p>Д. невозможно оценить характер кровотока</p> <p><b>30. Наиболее характерными и часто встречающимися признаками острого панкреатита являются:</b></p> <p>А. сохранение размеров поджелудочной железы, понижение эхогенности, однородность структуры и четкость контуров</p> <p><b>Б. увеличение размеров, понижение эхогенности, нарушение однородности эхогенности и изменение контуров</b></p> <p>В. невозможность определения контуров поджелудочной железы и повышение ее эхогенности</p> <p>Г. увеличение размеров, повышение эхогенности и подчеркнутость контуров поджелудочной железы</p> <p>Д. отсутствие характерных признаков</p> <p><b>31. Наиболее характерным для эхографической картины рака поджелудочной железы является обнаружение:</b></p> <p>А. гиперэхогенного объемного образования</p> <p>Б. объемного образования умеренно повышенной эхогенности</p> <p>В. объемного образования средней эхогенности</p> <p><b>Г. объемного образования пониженной эхогенности</b></p>
--	--



	<p>Д. анэхогенного объемного образования</p> <p><b>32. Острый панкреатит в ультразвуковом изображении характеризуется:</b></p> <p><b>А. увеличением поджелудочной железы и снижением эхогенности ее паренхимы</b></p> <p>Б. появлением выпота в парапанкреатическом пространстве</p> <p>В. деформацией поджелудочной железы</p> <p>Г. невозможностью ее визуализации</p> <p><b>33. При ультразвуковом исследовании анатомическим ориентиром границы передней поверхности головки поджелудочной железы служит:</b></p> <p>А. воротная вена.</p> <p>Б. нижний край печени</p> <p>В. задняя стенка пилорического отдела желудка</p> <p><b>Г. гастродуоденальная артерия</b></p> <p>Д. луковица 12-перстной кишки</p>
<p>Б1.Б6.3 Ультразвуковая диагностика в уронефрологии.</p>	<p><b>34. У больного Т., 37 лет на УЗИ левая почка увеличена 145 x 91 мм контуры ровные паренхима 26 мм утолщена, структура неоднородная, симптом выделяющихся пирамидок, подвижность почки резко ограничена уменьшение почечного синуса, что характерно при:</b></p> <p><b>А. остром пиелонефрите</b></p> <p>Б. хроническом пиелонефрите</p> <p>В. карбункуле почки</p> <p>Г. абсцессе почки</p> <p>Д. опухоль почки</p> <p><b>35. Больной Х., 46 лет на УЗИ левая почка резко увеличена 163 x 91 мм. Контуры ее бугристые, нет дифференциации «паренхима – почечный синус». Почка представлена неоднородной солидной массой с множественными мелкими 2-3 мм в диаметре, гипо-анэхогенные очажки с неровными нечеткими контурами ограниченной подвижности, что характерно при:</b></p> <p><b>А. апостематозном пиелонефрите</b></p> <p>Б. карбункул почки</p> <p>В. МТС почки</p> <p>Г. опухоль почки</p> <p>Д. абсцесс почки</p> <p><b>36. Ребенок., 2 мес. При ультразвуковом исследовании – почки увеличены в размерах, паренхима гиперэхогенна отсутствует дифференцировка между структурными элементами паренхимы и собирательного комплекса, в верхнем полюсе правой почки лоцируется анэхогенное образование округлой формы, с четкими контурами d 10 мм, что характерно при:</b></p> <p>А. поликистоз по ювенильному типу</p> <p><b>Б. поликистоз по новорожденному типу</b></p> <p>В. киста правой почки</p> <p>Г. острый гломерулонефрит</p> <p>Д. хронический гломерулонефрит</p> <p><b>37. Ультразвуковой симптом инвазивного роста опухоли почки:</b></p> <p>А. Анэхогенный ободок вокруг опухоли</p> <p><b>Б. Нечеткость границ опухоли</b></p> <p>В. Резкая неоднородность структуры опухоли</p> <p>Г. Анэхогенная зона с неровным контуром в центре образования</p> <p>Д. Зоны кальцинации в опухоли</p> <p><b>38. У почки с патологической подвижностью:</b></p> <p>А. Короткий мочеточник, сосуды отходят от крупных стволов на почки;</p> <p>Б. Длинный мочеточник, сосуды отходят на уровне L1-L2;</p> <p><b>В. Имеется разворот осей почки и ее ротация;</b></p> <p>Г. Имеется сращение почки нижним полюсом с контрлатеральной почкой;</p> <p>Д. Верно А и В</p> <p><b>39. При ультразвуковой диагностике можно заподозрить</b></p>

	<p><b>подковообразную почку когда:</b></p> <p>А. Одна из почек визуализируется в малом тазу;  <b>Б. Длинные оси почек развернуты;</b>  В. Полюса почек отчетливо визуализируются в обычном месте;  Г. Когда у почки имеется длинный мочеточник, а сосуды отходят на уровне L1-L2;  Д. Верно А и В.</p> <p><b>40. Гипоплазированная почка при ультразвуковом исследовании это:</b></p> <p><b>А. Почка меньших, чем в норме размеров, с нормальными по толщине и структуре паренхимой и почечным синусом;</b>  Б. Почка, не подымавшаяся в процессе эмбриогенеза до обычного уровня;  В. Почка маленьких размеров, с резко нарушенной дифференциацией "паренхима-почечный синус";  Г. Сращение почки нижним полюсом с контрлатеральной почкой;  Д. Почка ротированная кпереди воротами, с нарушенными взаимоотношениями сосудов и мочеточника</p> <p><b>41. У пациента с симптомами почечной колики не определяется ультразвуковых признаков дилатации верхних мочевых путей - это:</b></p> <p>А. Полностью исключает наличие конкремента  <b>Б. Не исключает наличия конкремента</b>  В. Исключает наличие конкремента при полной сохранности паренхимы пораженной почки;  Г. Не исключает наличия очень мелкого конкремента в мочеточнике  Д. Ультразвуковые данные не исключают наличие мочекислового конкремента</p> <p><b>42. Простые кисты почек:</b></p> <p>А. Наследуются всегда  <b>Б. Не наследуются</b>  В. Наследуются по аутосомно-рецессивному типу  Г. Наследуются по аутосомно-доминантному типу</p> <p><b>43. Хронический гломерулонефрит без признаков хронической почечной недостаточности при ультразвуковом исследовании чаще:</b></p> <p>А. Дает двустороннее увеличение почек, с отеком паренхимы, снижением эхогенности паренхимы;  <b>Б. Не дает ультразвуковых изменений ;</b>  В. Дает уменьшение почек с двух сторон с повышением эхогенности коркового слоя паренхимы;  Г. Верно А и В;  Д. Верно Б и В</p> <p><b>44. Можно выявить острый тромбоз почечной артерии при помощи:</b></p> <p>А. Ультразвукового исследования  Б. Компьютерной томографии  <b>В. Допплерографии</b>  Г. Внутривенной урографии  Д. Верно Б и Г.</p> <p><b>45. Наиболее ранним ультразвуковым симптомом острого отторжения трансплантата является:</b></p> <p>А. Снижение эхогенности паренхимы;  <b>Б. Увеличение передне-заднего размера почки;</b>  В. Повышение эхогенности коркового вещества почки;  Г. Образование околопочечных затеков;  Д. Резкое повышение эхогенности пирамид</p> <p><b>46. Дивертикул мочевого пузыря это:</b></p> <p>А. Мешковидное выпячивание стенки мочеточника в полость мочевого пузыря;  <b>Б. Мешотчатое выпячивание стенки мочевого пузыря с образованием полости, связанной с полостью мочевого пузыря;</b>  В. Полиповидное разрастание в области устья мочеточника;  Г. Расширение урахуса;  Д. Верно А и Б</p> <p><b>47. Специфические эхографические признаки острого цистита:</b></p> <p>А. Имеются;</p>
--	---

	<p><b>Б. Не существуют;</b>  В. Имеются , при выявлении взеси в мочевом пузыре;  Г. Имеются , при выявлении утолщения стенки;  Д. Имеются , при выявлении полипозных разрастаний по внутреннему контуру мочевого пузыря</p> <p><b>48. Аденома предстательной железы - это:</b>  А. Гиперплазия периуретральных желез, разрастание фибромускулярной стромы  Б. Гиперплазия собственных желез  В. Метаплазия эпителиальных элементов простатической уретры  <b>Г. Гиперплазия желез переходных зон</b>  Д. Верно А и Г</p> <p><b>49. Аденоматозный узел предстательной железы при ультразвуковом исследовании:</b>  А. Сниженной эхогенности;  Б. Средней эхогенности;  В. Смешанной эхогенности;  <b>Г. Может иметь эхогенность любую из вышеперечисленных;</b></p> <p><b>50. Первичный раковый узелок в периферической зоне чаще:</b>  А. Повышенной эхогенности;  <b>Б. Сниженной эхогенности;</b>  В. Смешанной эхогенности;  Г. Анэхогенный;  Д. Верно А и Г</p> <p><b>51. Для острого простатита при ультразвуковом исследовании характерно:</b>  <b>А. Увеличение размеров железы, нарушение дифференциации внутренней и наружной частей, снижение эхогенности ;</b>  Б. Увеличение всей железы, с преимущественным увеличением центральной зоны, резкая неоднородность структуры центральной зоны с ретенционными кистами и петрификатами в ней ;  В. Резкое уменьшение железы с отчетливым повышением эхогенности, наличием полей петрификации ;  Г. "Изъеденность" контура предстательной железы;  Д. Неизмененные размеры железы и неоднородность внутренней структуры</p> <p><b>52. Для хронического простатита при ультразвуковом исследовании характерно:</b>  А. Снижение эхогенности всей железы с нарушением дифференциации внутренней и наружной части железы ;  Б. Преимущественный рост центральной зоны со сдавлением и атрофией периферической зоны;  В. Повышение эхогенности железы, зоны петрификации, неоднородность структуры;  Г. "Изъеденность" контура предстательной железы;  <b>Д. Верно В и Г</b></p> <p><b>53. Особенностью поражения надпочечника при лимфоме по данным эхографического исследования является:</b>  А. Наличие множественных кальцинатов в ткани надпочечника;  Б. Наличие гиперэхогенной опухолевой массы с анэхогенной зоной в центре, имеющей неровные, "подрытые" контуры;  <b>В. Наличие значительного кистозного компонента в структуре опухоли с дистальным псевдоусилением</b></p>
<p>Б1.Б6.4  Ультразвуковая диагностика в гематологии.</p>	<p><b>54. У больной К., 37 лет на УЗИ – селезенка увеличена, площадь = 62 см<sup>2</sup>, с ровными, четкими контурами, неоднородная – с наличием анэхогенного содержимого с эффектом дистального псевдоусиления, с неоднородным внутренним содержимым – перегородками, что характерно при:</b>  <b>А. абцессе селезенки</b>  Б. инфаркте селезенки  В. сплените</p>

	<p>Г. аутоспленэктомии  Д. кисте селезенки</p> <p><b>55. Ребенок Д., 8 лет на УЗИ – селезенка увеличена в размерах, контуры ровные, структура однородная, левая доля печени увеличена и в виде языка вклинивается между селезенкой и боковой стенкой живота, паренхима печени относительно паренхимы селезенки менее эхогенная, что характерно при:</b></p> <p><b>А. гепатолиенальной синдром на фоне вирусной инфекции</b>  Б. гепатолиенальной синдром на фоне портальной гипертензии  В. гепатолиенальной синдром на фоне лимфогранулематозе  Г. гепатолиенальной синдром на фоне ретикулоэнтотелиоз  Д. гепатолиенальной синдром на фоне интоксикации</p> <p><b>56. Чаще всего добавочная селезенка локализуется:</b></p> <p>А. в воротах селезенки;  Б. в области нижнего полюса;  В. в области нижнего полюса;  <b>Г в области ворот и в области желудочно -селезеночной связки;</b>  Д. в области ворот и верхнего полюса.</p> <p><b>57. Тромбоз селезеночной вены чаще всего встречается при:</b></p> <p>А. рак поджелудочной железы  Б. хроническом панкреатите  <b>В. остром панкреатите</b>  Г. опухолях селезенки</p> <p><b>58. Абсцесс селезенки при ультразвуковом исследовании необходимо дифференцировать с:</b></p> <p>А. инфарктом селезенки  Б. опухолями селезенки  В. организующимися гематомами  <b>Г. верно А, Б, В</b>  Д. верно А и В</p> <p><b>59. Инфаркт селезенки в первые часы при ультразвуковом исследовании чаще всего визуализируется как:</b></p> <p><b>А. гипозоногенный участок треугольной формы с основанием, обращенным к периферии органа</b>  Б. гипозоногенный участок неправильной формы, располагающийся под капсулой  В. гиперэхоногенный участок треугольной формы с основанием, обращенный в сторону ворот селезенки  Г. гиперэхоногенный участок неправильной формы в области ворот селезенки в проекции селезеночной артерии</p> <p><b>60. При разрыве селезенки с нарушением целостности капсулы жидкость при ультразвуковом исследовании визуализируется в</b></p> <p>А. в пространстве Морриса  Б. в пространстве, окружающем селезенку  В. в пространстве Морриса и в пространстве, окружающей селезенку  <b>Г. в пространстве, окружающем селезенку и в верхнем квадранте брюшной полости</b></p> <p><b>61. При синдроме портальной гипертензии диаметр селезеночной вены составляет:</b></p> <p>А. более 5-6мм  Б. более 4-5 мм  В. соответствует норме  <b>Г. свыше 8-9 мм</b></p> <p><b>62. Сравните эхогенность указанных структур у лиц среднего возраста и укажите правильное их расположение по нисходящей интенсивности эхогенности:</b></p> <p>А. Поджелудочная железа &gt; почечный синус &gt; печень &gt; селезенка &gt; паренхима почки  <b>Б. Почечный синус &gt; поджелудочная железа &gt; печень &gt; селезенка &gt; паренхима почки</b>  В. Почечный синус &gt; паренхима почки &gt; печень &gt; селезенка &gt; поджелудочная железа</p>
--	---

	<p>Г. Почечный синус &gt; паренхима почки &gt; поджелудочная железа &gt; печень &gt; селезенка  Д. Поджелудочная железа &gt; почечный синус &gt; паренхима почки &gt; печень &gt; селезенка</p> <p><b>63. При ультразвуковом исследовании признаком инвазивного роста опухоли селезенки является:</b>  А. анэхогенный ободок  <b>Б. нечеткость границ опухоли</b>  В. резкая неоднородность структуры опухоли  Г. анэхогенная зона с неровным контуром в центре образования</p> <p><b>64. При разрыве селезенки как дополнительный эхографический признак может выявляться:</b>  <b>А. наличие свободной жидкости в Дугласовом пространстве</b>  Б. гиперэхогенность капсулы в области разрыва  В. гипозэхогенность капсулы в области разрыва  Г. дистальное усиление за зоной разрыва  Д. дистальное ослабление за зоной разрыва</p>
<p>Б1.Б6.5  Ультразвуковая диагностика поверхностно расположенных структур.</p>	<p><b>65. Процессы старения и инволюции молочных желез:</b>  А. повышают информативность эхографии железы;  <b>Б. снижают информативность эхографии железы;</b>  В. не изменяют информативность эхографии железы.</p> <p><b>66. Плановая ультразвуковая маммография проводится у женщин репродуктивного возраста в:</b>  А. в любой день цикла;  Б. после 20 дня цикла, лежа на спине с поднятыми за голову руками;  <b>В. до 10 дня цикла.</b></p> <p><b>67. В составе молочной железы нет ткани:</b>  А. соединительной;  Б. железистой;  <b>В. мышечной;</b>  Г. жировой.</p> <p><b>68. При ультразвуковом исследовании молочная железа осматривается:</b>  А. от соска к периферии по квадрантам;  Б. вдоль и поперек желез;  В. произвольно;  <b>Г. от периферии к соску, начиная с верхнего наружного квадранта.</b></p> <p><b>69. При УЗИ ретромаммарное пространство может быть:</b>  А. заполнено жировой тканью;  Б. сливается с задним листком расщепленной грудной фасции и передним фасциальным футляром большой грудной мышцы;  В. заполнено мышцами  <b>Г. верно: А, Б.</b></p> <p><b>70. При ультразвуковом исследовании млечные протоки лучше визуализируются в неизменной молочной железе:</b>  А. в первую половину менструального цикла;  <b>Б. во вторую половину менструального цикла;</b>  В. вне зависимости от фазы менструального цикла.</p> <p><b>71. К регионарным лимфатическим узлам молочных желез относят:</b>  А. подмышечные лимфатические узлы;  Б. надключичные лимфатические узлы;  В. подключичные лимфатические узлы;  Г. парастернальные лимфатические узлы;  <b>Д. верно все перечисленное.</b></p> <p><b>72. Отечно-инфильтративную форму рака при ультразвуковом исследовании молочной железы нужно дифференцировать с:</b>  А. диффузную фиброзно-кистозную мастопатию;  <b>Б. диффузную форму мастита;</b>  В. гипертрофию молочных желез.</p> <p><b>73. Какой УЗ-признак не характерен для фиброаденомы молочной железы?</b></p>

	<p><b>А. Нечеткие, неровные контуры</b>  Б. Однородная структура  В. Эффект дорсального усиления  Г. Тонкая гиперэхогенная капсула</p> <p><b>74. Фиброаденома молочной железы представляет собой при ультразвуковом исследовании:</b>  <b>А. Гипоэхогенное образование с четкой фиброзной капсулой.</b>  Б. Гиперэхогенное образование без капсулы.  В. Гиперэхогенное образование с дорсальным усилением.</p> <p><b>75. Абсцесс молочной железы на различных этапах своего формирования при ультразвуковом исследовании будет иметь:</b>  <b>А. Различную эхокардиографическую картину</b>  Б. Примерно одинаковую картину</p> <p><b>76. В основе фиброзно-кистозной мастопатии лежит:</b>  А. Отек стромального вещества молочной железы  Б. Соединительнотканное перерождение ткани молочной железы  <b>В. Одновременное разрастание соединительной ткани и пролиферация железистой ткани, протоковых элементов</b></p> <p><b>77. Эхографически при тиреоидитах щитовидная железа может быть:</b>  А. Увеличена в размерах  Б. Уменьшена в размерах  В. Нормальных размеров  <b>Г. Все перечисленное верно</b></p> <p><b>78. Об аплазии щитовидной железы при ультразвуковом исследовании свидетельствует:</b>  А. Смещение сосудистого пучка  Б. Смещение мышц  <b>В. Отсутствие изображения ткани железы</b></p> <p><b>79. При ультразвуковом исследовании картину тиреоидита необходимо дифференцировать с :</b>  А. Узловым зобом  Б. Многоузловым зобом  <b>В. Раком щитовидной железы</b></p> <p><b>80. При ультразвуковом исследовании щитовидной железы необходимо измерять:</b>  <b>А. Длину, косой размер долей и толщину перешейка.</b>  Б. По одному размеру каждой доли.  В. Длину, ширину и толщину каждой доли и толщину перешейка.  Г. Периметр щитовидной железы на поперечной томограмме.  Д. Площадь всей железы.</p> <p><b>81. При ультразвуковом исследовании структуру щитовидной железы можно отнести к:</b>  А. Жидкость- содержащему органу.  <b>Б. Паренхиматозному органу.</b>  В. Органу смешанного кистозно-солидного строения.</p> <p><b>82. Для злокачественных образований молочной железы характерна пространственная ориентация:</b>  <b>А. Вертикальная</b>  Б. Горизонтальная  В. Неопределенная  Г. Верно все</p> <p><b>83. Кроме деления на квадранты при описании изменений в молочных железах еще принято ориентироваться:</b>  А. на верхние и нижние отделы  <b>Б. по аналогии с цифрами на часовом циферблате</b>  В. на отделы между анатомическими границами передней грудной стенки (переднеключичный, среднеключичный, переднеподмышечный)</p> <p><b>84. Для молочной железы женщины до 25 лет характерна следующая ультразвуковая картина:</b>  А. много железистой гиперэхогенной ткани, жировая ткань определяется в виде тонкой гипоэхогенной полоски в передних отделах молочной железы  <b>Б. много железистой ткани, определяемой в виде гиперэхогенного</b></p>
--	---

	<p>пласта в центре железы; жировая ткань визуализируется в виде переднего и заднего гипозоногенных пластов</p> <p>В. много жировой клетчатки, железистая ткань определяется в виде небольших гиперэхоногенных включений между жировой тканью</p> <p>Г. много жировой ткани в виде переднего заднего гипозоногенных пластов, а также в виде включений между железистой тканью; железистая ткань расположена в виде тонкой гиперэхоногенной полосы в центре железы.</p>
<p>Б1.Б6.6 Ультразвуковая диагностика заболеваний сердца.</p>	<p><b>85. На ЭХО кардиограмме обнаружен перерыв эхо-сигнала от межжелудочковой перегородки, на доплеркардиографии регистрируется турбулентный систолический поток на уровне межжелудочковой перегородки. Какой патологии характерна данная картина?</b></p> <p>А. ДМЖП Б. ДМПШ В. Аортальный стеноз Г. Пропалс МК</p> <p><b>86. На ЭХО кардиограмме у ребенка определяется декстропозиция аорты, стеноз легочной артерии и дефект межжелудочковой перегородки с гипертрофией миокарда правого желудочка. Данные изменения характерны для?</b></p> <p>А. ДМЖП Б. Тетрада Фалло В. ДМПШ Г. Митральный стеноз</p> <p><b>87. У пациента на ЭХОКГ из супрастернального доступа по длинной оси лоцируется локальное сужение диаметра аорты, при доплеркардиографии определяется повышенный градиент давления в месте сужения аорты, что характерно для?</b></p> <p>А. Аортальный стеноз Б. Митральный стеноз В. Коарктация аорты Г. Аортальная недостаточность</p> <p><b>88. У пациента 19 лет при ЭХОКГ определяется уменьшение открытия створок митрального клапана в диастолу с увеличением скорости трансмитрального диастолического потока, что характерно для?</b></p> <p>А. Митральный стеноз Б. Аортальный стеноз В. Митральная недостаточность Г. ДМПЖ</p> <p><b>89. Больной 56 лет. Диагноз ИБС 8 лет, Постинфарктный кардиосклероз два года назад. Что, возможно, оценить на ЭХОКГ?</b></p> <p>А. Глобальную сократимость миокарда ЛЖ Б. локальную сократимость миокарда В. диастолическую функцию ЛЖ и ПЖ Г. Всё верно</p> <p><b>90. Больному перенёсшему обширный инфаркт миокарда на ЭХОКГ обнаружен синдром Дресслера для которого характерно?</b></p> <p>А. Жидкость в полости перикарда и плевральных полостях Б. Спайки в полости перикарда В. Дилатация камер сердца Г. Легочная гипертензия Д. Всё верно</p> <p><b>91. У больной 5 лет, на ЭХОКГ определяется в области бифуркации легочной артерии «дополнительный сосуд», а также расширения легочной артерии, левого предсердия и желудочка. При доплерографии обнаружился в просвете легочной артерии систолический и диастолический потоки. Для какой патологии характерна эхо-картина?</b></p> <p>А. ДМПШ Б. ДМЖП В. Открытый артериальный проток (Баталлов проток)</p>

	<p>Г. всё неверно</p> <p><b>92. Больному клиничко-лабораторными методами, диагностирован острый инфаркт миокарда в проекции правого желудочка. Укажите ЭХО кардиографические признаки:</b></p> <p>А. Дилатация НПВ  Б. Нарушение глобальной сократимости правого желудочка  В. Трикуспидальная регургитация  Г. Дилатация правого желудочка  <b>Д. все верно</b></p> <p><b>93. У больного на ЭХОКГ выявилась дилатация всех отделов сердца, что характерно для?</b></p> <p>А. Острого инфаркта миокарда  <b>Б. Дилатационная кардиомиопатия</b>  В. Изолированный стеноз МК  Г. Аортальная недостаточность</p> <p><b>94. У больного ЭХОКГ выявлено расширение правого предсердия, однонаправленные движения кальцинированных створок трикуспидального клапана. Что характерно для?</b></p> <p>А. Трикуспидальная недостаточность  Б. Аортальный стеноз  В. ДМПП  <b>Г. Трикуспидальный стеноз</b></p> <p><b>95. Для стеноза митрального клапана характерно:</b></p> <p>А. наличие спаек по комиссурам  Б. ограничение подвижности створок  В. однонаправленное движение створок  Г. уменьшение площади митрального отверстия  <b>Д. верно все</b></p> <p><b>96. Площадь митрального отверстия в норме составляет:</b></p> <p>А. 4-6 см кв  Б. 1,5-2 см кв  В. 2-4 см кв  Г. 1,0 см кв  Д. менее 1,0 см кв</p> <p><b>97. Площадь митрального отверстия при критическом митральном стенозе составляет :</b></p> <p>А. 1,1-1,5 см кв  Б. более 2,0 см кв  В. 1,6-2,0 см кв  <b>Г. менее 0,8 см кв</b>  Д. 0,8-1,0 см кв</p> <p><b>98. Дополнительные наложения на створках митрального клапана свидетельствуют о:</b></p> <p>А. инфекционном эндокардите  Б. отрыве хорд  В. кальцификации створок  Г. миксоматозной дегенерации  Д. верно все  <b>Е. верно А, В, Г</b></p> <p><b>99. При эхокардиографическом исследовании у больных с вегетациями больших размеров при инфекционном эндокардите диагностируют :</b></p> <p>А. дилатацию камер сердца  Б. наличие регургитации  В. выпот в полости перикарда  Г. нарушение целостности хордального аппарата пораженного клапана  <b>Д. верно все</b></p> <p><b>100. Причиной митральной регургитации могут стать:</b></p> <p>А. пролапс митрального клапана  Б. ишемическая болезнь сердца  В. Ревматизм  Г. инфекционный эндокардит  <b>Д. верно все</b></p>
--	---



	<p><b>101. Причиной аортальной регургитации могут явиться:</b>  А. двухстворчатый аортальный клапан  Б. аневризма восходящего отдела аорты  В. Ревматизм  Г. инфекционный эндокардит  <b>Д. верно все</b></p> <p><b>102. Причиной аортального стеноза могут явиться:</b>  А. атеросклеротическое поражение аортального клапана  Б. миксоматозная дегенерация  В. Ревматизм  Г. инфекционный эндокардит  Д. верно все  <b>Е. верно А, В, Г</b></p> <p><b>103. При исследовании в режиме цветного доплеровского сканирования поток митральной регургитации принято картировать следующим цветом:</b>  А. Красно-желтым, турбулентным  <b>Б. Желто-синим, турбулентным</b>  В. Красным  Г. Синим</p> <p><b>104. Причиной трикуспидальной регургитации могут явиться:</b>  А. легочная гипертензия  Б. инфаркт правого желудочка  В. электрод в полости правого желудочка  Г. аномалия Эбштейна  <b>Д. верно все</b></p> <p><b>105. Для стеноза трикуспидального клапана характерно:</b>  А. замедление потока крови через него  <b>Б. ускорение потока крови через него</b>  В. аортальная регургитация  Г. митральная регургитация  Д. легочная регургитация</p> <p><b>106. Характерным признаком дефекта межпредсердной перегородки, не осложненной легочной гипертензией, при цветном Доплеровском картировании является :</b>  <b>А. сброс слева направо</b>  Б. сброс справа налево  В. ускорение митрального кровотока  Г. ускорение аортального кровотока</p> <p><b>107. Диастолический прогиб (парусение) передней створки митрального клапана и ограничение ее подвижности характерны для:</b>  <b>А. митрального стеноза</b>  Б. аортального стеноза  В. является нормой.  Г. пролапса митрального клапана.  Д. митральной недостаточности.</p> <p><b>108. В случае стеноза митрального отверстия при доплеровском исследовании трансмитрального кровотока выявляют :</b>  А. уменьшение скорости потока  Б. поток митральной регургитации.  <b>В. увеличение скорости потока</b>  Г. нарушение диастолической функции.</p> <p><b>109. В случае бактериального митрального клапана можно выявить :</b>  А. нарушение целостности хордального аппарата  Б. ускорение трансмитрального кровотока  В. наличие регургитации.  <b>Г. верно все.</b></p> <p><b>110. Расслаивающаяся аневризма восходящего отдела аорты может быть заподозрена на основании:</b>  А. митральной регургитации.  <b>Б. участка отслойки интимы аорты.</b>  В. кальциноза стенок аорты.</p>
--	--

	<p>Г. все вышеперечисленные.</p> <p><b>111. Систолическое давление в легочной артерии может быть измерено как:</b></p> <p>А. Диастолический градиент давления между легочной артерией и правым желудочком плюс давление в правом предсердии</p> <p>Б. Систолический градиент давления между левым предсердием и левым желудочком</p> <p><b>В. Систолический градиент давления между правым предсердием и правым желудочком плюс давление в правом предсердии</b></p> <p>Г. Диастолический градиент давления между левым предсердием и левым желудочком</p> <p><b>112. Показаниями к проведению чреспищеводной эхокардиографии являются:</b></p> <p>А. Подозрение на инфекционный эндокардит</p> <p>Б. Заболевания пищевода</p> <p>В. Тромбоэмболический синдром</p> <p>Г. Планируемая кардиоверсия</p> <p><b>Д. Верно А, Б, Г</b></p> <p><b>113. Противопоказаниями к проведению чреспищеводной эхокардиографии являются:</b></p> <p>А. Стриктуры пищевода</p> <p>Б. Сахарный диабет</p> <p>В. Искусственная вентиляция легких</p> <p>Г. Синдром Меллори-Вейса</p> <p><b>Д. Верно А и Г</b></p> <p><b>114. Ультразвуковой луч при ЧП ЭХОКГ перпендикулярен проекции :</b></p> <p>А. митрального клапана</p> <p>Б. аортального клапана</p> <p>В. трикуспидального клапана</p> <p>Г. межпредсердной перегородки</p> <p>Д. межжелудочковой перегородки</p> <p><b>Е. Верно А и Г</b></p>
<p>Б1.Б6.7 Ультразвуковая диагностика заболеваний сосудистой системы.</p>	<p><b>115. При ультразвуковой локации ламинарного течения спектр доплеровского сдвига частот характеризуется:</b></p> <p><b>А. Малой шириной, что соответствует небольшому разбросу скоростей в опрашиваемом объеме.</b></p> <p>Б. Большой шириной, что соответствует большому разбросу скоростей в опрашиваемом объеме.</p> <p><b>116. Турбулентное течение характеризуется наличием:</b></p> <p>А. большого количества вихрей разного размера с хаотичным изменением скорости.</p> <p><b>Б. параллельно перемещающихся слоев жидкости, которые не перемешиваются друг с другом.</b></p> <p><b>117. В норме индекс периферического сопротивления в общей сонной артерии:</b></p> <p><b>А. 0,55-0,75</b></p> <p>Б. 0,8-0,9</p> <p>В. 0,9-1,0</p> <p><b>118. Тип кровотока в подключичной артерии при полном позвоночно-подключичном синдроме обкрадывания:</b></p> <p>А. магистральный</p> <p><b>Б. коллатеральный</b></p> <p><b>119. В норме лодыжечно-плечевой индекс:</b></p> <p><b>А. 1,0 и более</b></p> <p>Б. менее 1,0</p> <p><b>120. Магистральный тип кровотока характеризуется:</b></p> <p><b>А. острой вершиной в систолу, обратным кровотоком в период ранней диастолы и кровотоком в период поздней диастолы</b></p> <p>Б. снижением и закруглением систолического пика, замедленным подъемом и спадом кривой скорости кровотока</p>

	<p><b>121. Коллатеральный тип кровотока характеризуется:</b>  А. расширением, расщеплением пика в систолу, отсутствием обратного кровотока в диастолу  Б. снижением и закруглением систолического пика, замедленным подъемом и спадом кривой скорости кровотока.</p> <p><b>122. В норме кровотоки в венах:</b>  А. фазный, синхронизированный с дыханием  Б. монофазный, синхронизированный с дыханием</p> <p><b>123. Величина слоя интима+медиа артериальной стенки в норме составляет:</b>  А. до 1,0 мм  Б. до 1,5 мм  В. до 2,0 мм</p> <p><b>124. Латентная форма синдрома подключично-позвоночного обкрадывания (стил-синдрома) характеризуется:</b>  А. увеличением амплитуды диастолического пика («двугорбая доплеровская кривая»), антеградным кровотоком по позвоночной артерии в покое, положительным результатом теста реактивной гиперемии.  Б. Снижением амплитуды диастолического пика, ретроградным кровотоком по позвоночной артерии в покое, положительным результатом теста реактивной гиперемии.  В. увеличением амплитуды диастолического пика («двугорбая доплеровская кривая»), антеградным кровотоком по позвоночной артерии в покое, отрицательным результатом теста реактивной гиперемии.</p> <p><b>125. Переходная (преходящая) форма синдрома подключично-позвоночного обкрадывания (стил-синдрома) развивается при</b>  А. стенозе подключичной артерии 50-70%  Б. стенозе подключичной артерии более 70% и до 95%.  В. окклюзии подключичной артерии</p> <p><b>126. Постоянная форма форма синдрома подключично-позвоночного обкрадывания (стил-синдрома) развивается при</b>  А. окклюзии устья подключичной артерии или брахиоцефального ствола  Б. стенозе подключичной артерии более 70% и до 99%.  В. стенозе брахиоцефального ствола</p> <p><b>127. Постоянная форма синдрома подключично-позвоночного обкрадывания (стил-синдрома) характеризуется:</b>  А. увеличением амплитуды диастолического пика, антеградным кровотоком по позвоночной артерии в покое, положительным результатом теста реактивной гиперемии  Б. увеличением амплитуды диастолического пика («двугорбая доплеровская кривая»), антеградным кровотоком по позвоночной артерии в покое, отрицательным результатом теста реактивной гиперемии.  В. постоянным ретроградным коллатеральным кровотоком по позвоночной артерии и артериям верхней конечности, коллатеральным кровотоком в дистальном участке подключичной артерии, положительным тестом реактивной гиперемии</p> <p><b>128. Нормальные показатели кровотока в общей сонной артерии</b>  А. диаметр 4,2-6,9 мм, систолическая скорость кровотока 50-104 см/с, диастолическая скорость кровотока 9-36 см/с  Б. диаметр 7,2-8,9 мм, систолическая скорость кровотока 105-120 см/с, диастолическая скорость кровотока 35-45 см/с  В. диаметр 2.3-3.8 мм, систолическая скорость кровотока 23-48 см/с, диастолическая скорость кровотока 23-30 см/с</p> <p><b>129. Нормальные показатели кровотока во внутренней сонной артерии</b>  А. диаметр 4,2-6,9 мм, систолическая скорость кровотока 23-30 см/с, диастолическая скорость кровотока 58-34 см/с  Б. диаметр 2.3-3.8 мм, систолическая скорость кровотока 23-48 см/с, диастолическая скорость кровотока 23-30 см/с  В. диаметр 3-6,3 мм, систолическая скорость кровотока 32-100 см/с, диастолическая скорость кровотока 9-35 см/с,</p>
--	---

	<p><b>130. При малых локальных стенозах брахиоцефальных артерий от 0 до 40% регистрируются</b>  А. минимальные изменения спектра в виде небольшого расширения в фазу систолы, нередко в нисходящей части систолического пика, форма СДСЧ не меняется, максимальные значения скоростей (частот) остаются в пределах нормы.  <b>Б. в В-режиме визуализируется бляшка, форма которая более четко определяется при использовании ЦДК, спектральный анализ доплеровского сдвига частот не выявляет отклонений от нормы.</b>  В. изменение формы СДСЧ, увеличение угла наклона восходящей и нисходящей частей систолического пика, значительное расширение спектра, турбулентность потока, в области стеноза возрастание скорости кровотока, формирование стенотической струи, увеличение диастолической скорости кровотока</p> <p><b>131. Толщина КИМ измеряется в общей сонной артерии</b>  А. на 1–1,5 см проксимальнее бифуркации по задней стенке артерии;  Б. в дистальном отделе по задней стенке  В. 1.-1,5 см проксимальнее бифуркации по передней стенке артерии</p>
<p>Б1.Б6.8  Ультразвуковая диагностика заболеваний лимфатической системы.</p>	<p><b>132. При ультразвуковом исследовании нормальные размеры лимфатического узла</b>  А. более 1см  Б. не менее 0,5 см  <b>В. менее 1 см</b>  Г. более 2см</p> <p><b>133. Для туберкулезного лимфаденита характерна</b>  А. Гипоэхогенная однородная структура лимфоузлов с нечетким ровным контуром  Б. гиперэхогенная структура лимфоузлов с четким ровным контуром  <b>В. неоднородная структура с анэхогенными кистозными полостями и кальцинатами</b></p> <p><b>134. Для лимфаденита характерна следующая структура лимфоузлов:</b>  А. гиперэхогенные, овальной формы с четким ровным контуром  Б. однородные гипоэхогенные, округлой формы с нечетким волнистым контуром  <b>В. гипоэхогенные по периферии с гиперэхогенным центром, овальной формы с четким ровным контуром</b>  Г. неоднородные с кистозными включениями, неправильной формы</p> <p><b>135. Каким датчиком проводят ультразвуковое исследование лимфатических узлов</b>  А. конвексным датчиком с частотой 3,5 МГц  <b>Б. линейным датчиком с частотой 7,5 – 12 МГц</b>  В. линейным датчиком с частотой 3,5-5 МГц</p> <p><b>136. Для туберкулезного лимфаденита при прогрессировании процесса характерно</b>  А. выраженный кальциноз всей структуры лимфоузлов  <b>Б. образование абсцессов и свищей</b>  В. выраженное увеличение размеров лимфоузлов без нарушения их структуры</p> <p><b>137. Для злокачественного процесса в лимфоузлах характерно следующая визуализация центрального рубчика:</b>  А. гипоэхогенный утолщенный  <b>Б. гиперэхогенный, истончен или отсутствует</b>  В. не изменен</p>

Б1.Б6.9  
Ультразвуковая  
диагностика в  
гинекологии.

**138. Б-я Т., 33г. Жалобы на резко болезненные, длительные и обильные месячные. На УЗИ: Матка шаровидной формы, увеличена до 7-8 недель беременности, контур ровный, структура миометрия неоднородная за счет множественных мелких эхопозитивных включений. Толщина эндометрия 18мм, эхоплотная (ЖГЭ). Ваше заключение:**

А. диффузная форма фибромиомы матки;

Б. узловая форма фибромиомы матки;

**В. аденомиоз;**

Г. метроэндометрит;

Д. маточная беременность 3-4 недель.

**139. Б-я С., 32 г. Жалобы на боли в левой половине малого таза в течении 6 дней (состояние удовлетворительное, повышение температуры тела нет). Гинекологический осмотр: резкая болезненность при пальпации левых придатков матки. При УЗИ: Матка, яичники, эндометрий не изменены. Вдоль левой боковой стенки матки выявляется тонкостенное жидкостное образование вытянутой (S –образной) формы, 42x11мм – с однородным содержимым. Ваше заключение:**

А. простая киста левого яичника;

Б. пиовар слева;

В. жидкость в позадиматочном пространстве;

**Г. гидросальпинкс, слева;**

Д. позадишеечный эндометриоз.

**140. Б-я М., 26 лет. Жалобы на непостоянные, ноющие боли внизу живота, продолжающиеся в течении трех недель. Температура не повышалась. Беспокоят неприятные ощущения во влагалище, а также выделения слизисто-гнойного характера. При УЗИ: Матка не увеличена, однородная. Эндометрий утолщен до 25 мм (10 день после окончания месячных), структура его неоднородная, контуры ровные, нечеткие. На границе эндометрия и миометрия во всех отделах имеется нечеткая эхонегативная зона, шириной 5-8мм. Ваше заключение:**

А. железистая гиперплазия эндометрия;

Б. субмукозная миома матки;

В. гематометра;

Г. плодное яйцо в полости матки;

**Д. эндометрит.**

**141. Б-я С., 33 г. На УЗИ: Слева от матки лоцируется однородное, анэхогенное образование, 60x42мм с дорзальным эхоусилением...Повторное УЗИ после месячных: жидкостного образования в проекции левого яичника не выявлено. Ваше заключение:**

А. эндометриоидная киста слева.

**Б. фолликулярная киста слева.**

В. гидросальпинкс, слева.

Г. тубарный абсцесс, слева.

Д. «простая» серозная киста, слева.

**142. Б-я О., 56 лет. Менопауза 7 лет. На УЗИ: матка небольших размеров, без узлов. Эндометрий – 3,4 мм. Полость матки не расширена. Рядом с правым углом матки инволютивно измененный правый яичник – 13x6 мм. В проекции левого яичника безболезненное тонкостенное жидкостное образование с однородным содержимым – 52 мм в диаметре. Ваше заключение:**

А. эндометриоидная киста, слева.

Б. фолликулярная киста, слева.

В. гидросальпинкс, слева.

Г. тубарный абсцесс, слева.

**Д. «простая» серозная киста, слева.**

**143.Б-я К., 28 лет. На УЗИ: Над левым углом матки лоцируется жидкостное тонкостенное образование овальной формы – 48 x 34 мм, в просвете по верхней стенке определяется овальной формы тканевое образование с ровным четким контуром, однородной эхоструктуры.**

	<p><b>Ваше заключение:</b>  А. эндометриоидная киста, слева.  <b>Б. папиллярная серозная киста, слева.</b>  В. тератодермоидное образование, слева.  Г. тубарный абсцесс, слева.  Д. «простая» серозная киста, слева.</p> <p><b>144. Б-я В., 43 г.. Жалобы на незначительные боли в правой половине малого таза. Осмотр гинеколога: увеличение правого яичника. На УЗИ: киста правого яичника -38 x 30мм из латеральной стенки которой исходит внутрикистозное включение (форма правильная овальная, 9 x 7мм, эхоплотность низкая). У основания этого включения имеется интимно связанное с ним дополнительное мягкотканое образование, выходящее за контур кисты: 30x20мм, контуры бугристые, структура и плотность аналогичны внутрикистозному включению. Ваше заключение:</b>  А. тубарный абсцесс, справа.  Б. тератодермоидное образование, справа.  <b>В. малигнизация папиллярной серозной кисты, справа.</b>  Г. эндометриоидная киста, справа.  Д. киста правого яичника с папилломой.</p> <p><b>145. Б-я Р., 24 г. Три года назад роды.Abortов не было, к гинекологу не обращалась. Жалобы на задержку месячных в течении 2 недель. На УЗИ: В полости матки плодное яйцо СВД – 11мм, матка отгеснена многокамерной кистой слева (150 x 110мм). Наружный контур кисты четкий волнистый. В просвете множественные «дочерние» кисты, сгруппированные в единый внутрикистозный конгломерат (85мм в Д) разнокалиберных жидкостных образований неправильной формы. Ваше заключение:</b>  А. тубарный абсцесс, слева.  Б. тератодермоидное образование, слева.  В. малигнизация папиллярной серозной кисты, слева.  Г. эндометриоидная киста, слева.  <b>Д. простая псевдомуцинозная киста слева.</b></p> <p><b>146. Б-я М., 45 лет. Из анамнеза известно об эндометрите после аборта и неоднократных воспалениях придатков матки. Месячные безболезненные. Последний раз заболела 14 дней назад, когда внезапно появились тупые боли внизу живота (больше слева), повышение температуры, резкое ухудшение самочувствия. Кровь: лейкоцитоз со сдвигом влево, ускоренное СОЭ. На УЗИ: слева от матки жидкостное образование округлой формы с плотными местами утолщенными стенками до 5 – 6мм, в просвете мелкие эхопозитивные включения, образующие горизонтальный уровень на границе с однородной жидкой средой. При компрессии датчиком резко болезненно. Ваше заключение:</b>  А. эндометриоидная киста слева.  Б. двурогая матка.  В. гидросальпингс, слева.  <b>Г. тубарный абсцесс, слева.</b>  Д. субсерозная миома матки.</p> <p><b>147. На приеме у гинеколога – слева от матки пальпируется округлое образование, связанное со стенкой маткой. При УЗИ: поперечный срез на уровне дна матки: два расположенных рядом друг с другом, мягкотканых, четко очерченных образования правильной округлой (справа 60 мм в Д) и овальной (слева, 50x31мм) формы; их структура и эхоплотность соответствуют нормальному миометрию. В центре каждого образования в продольном сечении виден эндометрий толщиной 9 – 10 мм. Ваше заключение:</b>  А. параовариальная киста слева.  <b>Б. двурогая матка.</b>  В. серозная цистаденома.  Г. перитубарная киста слева.  Д. субсерозная миома матки.</p>
--	--

<p>Б1.Б6.10 Ультразвуковая диагностика в акушерстве.</p>	<p><b>148. При проведении эхографии в сроки 28-29 НБ плод соответствует по фетометрии 24-25 НБ. ОГ – 222мм, ОЖ – 196мм. ОГ/ОЖ – 1,13. Маловодие, АИ – 89мм. Расширение большой цистерны – &gt;12мм. Полость прозрачной перегородки не визуализируется, нет разделения боковых желудочков в области передних рогов. Широко расставлены задние рога боковых желудочков Интраорбитальный размер – 18мм. Четырёхкамерный срез сердца без особенностей. Эхографические признаки:</b>  <b>А. алобарной проэнцефалии, гипертелоризма</b>  Б. порока Арнольда – Киари II  В. порока Дэнди Уокера  Г. сочетания агенезии мозолистого тела и гипертелоризма  Д. порэнцефалии</p> <p><b>149. При эхографии плода в сроки 25-26 НБ определяется выраженный подкожный отёк (наличие двойного контура), признаки асцита. Указанные изменения сочетаются с многоводием, плацентомегалией. Эхографические признаки:</b>  <b>А. водянки плода</b>  Б. диафрагмальной грыжи  В. гастрошизиса  Г. задержки внутриутробного развития плода  Д. атрезии пищевода</p> <p><b>150. Пациентка М., 18 лет, первая беременность в сроке 23-24 НБ. При проведении эхографии в области передней стенки живота плода определяются свободно плавающие петли кишечника с различной степенью расширения. Признаки многоводия. Какую патологию у плода можно заподозрить?</b>  А. омфалоцеле  Б. псевдоомфалоцеле  <b>В. гастрошизис</b>  Г. лимфангиому брюшной полости  Д. тератому</p> <p><b>151. Пациентка Н., 27 лет, беременность 27-28 НБ. При проведении эхографии выявлены численные значения индекса амниотической жидкости &gt;97,5 ‰ (АЖ &gt;240мм), глубина наибольшего кармана АЖ &gt;80мм. Причиной многоводия могут быть:</b>  <b>А. пороки развития ЦНС плода</b>  Б. патология плаценты  В. двусторонняя агенезия почек плода  Г. ВЗРП  Д. хромосомная патология плода</p> <p><b>152. Пациентка А., 21 год, первая беременность. При проведении эхографии в сроки 21-22 НБ выявлено двустороннее увеличение почек у плода, отсутствие эхотени мочевого пузыря, маловодие. При исследовании других органов плода выявлено затылочное энцефалоцеле, заподозрена микроцефалия. Эхографич. признаки больше соответствуют:</b>  <b>А. поликистозной болезни почек инфантильного типа (Поттер I)</b>  Б. двусторонней агенезии почек</p>

В. мультикистозной дисплазии почек (Поттер II)

Г. двусторонней опухоли Вильмса

Д. обструкции лоханочно-мочеточникового соустья

Е. экстрофии мочевого пузыря

**153. Пациентка Б., 31 год, мажущие кровянистые выделения, мед. аборт. На эхограмме полость матки расширена, контуры деформированы, внутри полости матки определяются структуры повышенной эхоплотности. Эхографические признаки соответствуют:**

А. угрозе выкидыша

Б. отслойке хориона

В. пузырьному заносу

Г. замершей беременности в раннем сроке

Д. неполному самопроизвольному аборту

**154. Пациентка Н., 28 лет, переболела краснухой в течение первых 12-ти недель беременности. Какой вид патологии может наблюдаться у новорожденного?**

А. макроцефалия

Б. микроцефалия

В. омфалоцеле

Г. открытый боталлов проток

Д. дефект слуха

**155. Пациентка Т., 26 лет. Беременность 28-29 недель, двойня. У плодов отмечается различие по массе более 10%, по окружности живота более 20 мм, заподозрено диссоциированное развитие плодов. На основании представленных данных, наиболее вероятно наличие:**

А. монохориальной диамниотической двойни.

Б. дихориальной диамниотической двойни.

В. дихориальной моноамниотической двойни.

Г. монохориальной моноамниотической двойни.

**156. У беременной женщины (I триместр) при ультразвуковом исследовании отмечается дилатация лоханки правой почки до 1,0 см - это:**

А. норма;

Б. патология;

В. это может быть как в норме, так и при патологии;

Г. норма при наличии крупного плода;

Д. патология при наличии в анамнезе хронического пиелонефрита.

**157. У беременной женщины (III триместр) при ультразвуковом исследовании отмечается дилатация лоханки правой почки до 1,7 см - это:**

А. норма;

Б. патология;

В. это может быть как в норме, так и при патологии;

Г. норма при наличии крупного плода;

Д. патология при наличии в анамнезе хронического пиелонефрита.

**158. При каких численных значениях копчико-теменного размера плода необходимо оценивать эхографические маркеры хромосомных аномалий в I триместре беременности?**

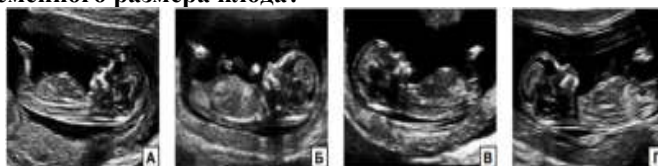А. 45–84 мм

Б. 45–85 мм

В. 40–85 мм

Г. 44–84 мм

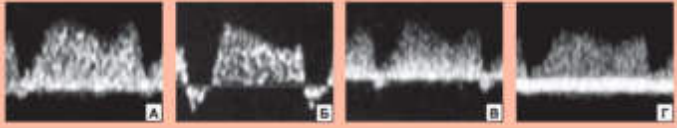
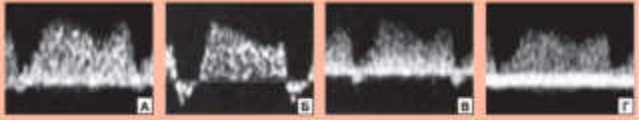
**159. Какое из представленных изображений соответствует всем необходимым критериям для корректного определения копчико-теменного размера плода?**



Ответ Г

**160. Основными ультразвуковыми маркерами хромосомных аномалий**



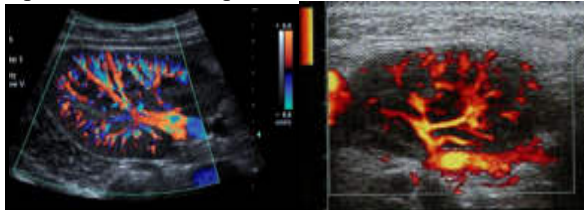
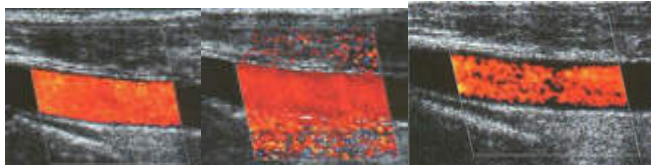
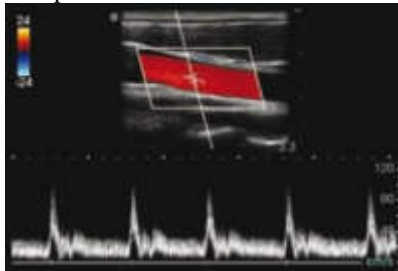
	<p><b>у плода в ранние сроки в нашей популяции являются:</b></p> <p>А. Воротниковое пространство, носовые кости, фронтомаксилярный угол, трикуспидальная регургитация, реверсный кровоток в венозном протоке</p> <p>Б. Воротниковое пространство, носовые кости, фронтомаксилярный угол, трикуспидальная регургитация, реверсный и нулевой кровоток в венозном протоке</p> <p><b>В. Воротниковое пространство, носовые кости, реверсный кровоток в венозном протоке</b></p> <p>Г. Воротниковое пространство, носовые кости, трикуспидальная регургитация, фронтомаксилярный угол</p> <p><b>161. Куда следует устанавливать калиперы при оценке толщины воротникового пространства?</b></p> <p>А. На наружные границы воротникового пространства</p> <p><b>Б. На внутренние границы воротникового пространства</b></p> <p>В. От наружной границы кожи до внутренней границы мягких тканей, окружающих шейный отдел позвоночника</p> <p>Г. Ничего из выше перечисленного</p> <p><b>162. На какой эхограмме представлен нормальный кровоток в венозном протоке?</b></p>  <p><b>Ответ А</b></p> <p><b>163. На какой эхограмме представлен реверсный кровоток в венозном протоке?</b></p>  <p><b>Ответ Б</b></p>
<p>Б1.Б6.11 Интервенционная ультразвуковая диагностика.</p>	<p><b>164. При пункционной биопсии под УЗ контролем при подозрении на канцероматозные образования используют:</b></p> <p>А. только тонкоигольную биопсию</p> <p><b>Б. тонкоигольную, либо стержневую биопсию</b></p> <p>В. всегда только стержневую биопсию</p> <p><b>165. При пункционной биопсии под УЗ контролем при подозрении на мезенхимальные опухоли используют:</b></p> <p>А. только тонкоигольную биопсию</p> <p>Б. тонкоигольную либо стержневую биопсию</p> <p><b>В. всегда только стержневую биопсию</b></p> <p><b>166. Проведение чрезкожной пункционной биопсии образований брюшной или грудной полости под УЗИ- контролем вне условий операционной:</b></p> <p>А. допускается при наличии организованной реанимационной службы</p> <p><b>Б. не допускается</b></p> <p><b>167. Диагностическую пункцию печени при проведении дифференциальной диагностики очаговых поражений ( при подозрении на гидатидный эхинококкоз ) целесообразно выполнять при:</b></p> <p>А. визуализации кальцификации капсулы образования</p> <p>Б. визуализации перегородок в полости образования</p> <p>В. визуализации взвеси в полости образования</p> <p><b>Г. получения отрицательных результатов специфических на эхинококкоз серологических проб</b></p>


	<p>Д. верно А, Б и В</p> <p><b>168. Для верификации характера очагового поражения поджелудочной железы с наибольшей эффективностью целесообразно использовать:</b></p> <p>А. рентгеновскую компьютерную томографию  Б. магнитно - резонансное исследование  В. ультразвуковое исследование  Г. радионуклеидное исследование  Д. пункционную биопсию под визуальным ( эхография, компьютерная томография ) контролем</p> <p><b>169. При профилактическом ультразвуковом исследовании у 40-летнего мужчины выявлено увеличение печени, выраженные ее диффузные изменения ( ультразвуковая картина "яркой печени" ) в сочетании с признаками хронического панкреатита ( неровность контуров поджелудочной железы, расширение панкреатического протока до 0,6 см, наличие кисты в области тела поджелудочной железы диаметром 2,0 см ).</b>  <b>Требуется для уточнения характера поражения печени выполнение ее пункционной биопсии с последующим гистологическим исследованием ?</b></p> <p>А. нет не требуется, так как ультразвуковая картина свидетельствует о наличии стеатоза печени  Б. да , требуется</p> <p><b>170. У больной, перенесшей лапароскопическую холецистэктомию, через 3 месяца после операции появилась лихорадка, ускорение СОЭ, лейкоцитоз с нейтрофильным сдвигом.</b>  <b>При абдоминальном ультразвуковом исследовании в правой доле печени выявлено гипэхогенное образование с нечеткими, неровными контурами диаметром 4,0 см.</b>  <b>Какая лечебная тактика наиболее оправдана ?</b></p> <p>А. амбулаторное лечение антибактериальными средствами  Б. госпитализация в хирургический стационар для выполнения лапаротомии и санации очага инфекции  В. госпитализация в хирургический стационар для выполнения чрескожного дренирования под контролем ультразвука</p> <p><b>171. У больного раком толстой кишки при чреспищеводном ультразвуковом исследовании выявлено наличие гиперэхогенного образования диаметром 4 см, расположенного в 6 сегменте и имеющего неровные контуры; вокруг него определялся гипэхогенный ободок.</b>  <b>При интраоперационном ультразвуковом исследовании обнаружены два гиперэхогенных образования, расположенных во 2 и 3 сегментах печени. Какова тактика во время операции является наиболее рациональной ?</b></p> <p>А. отказ от запланированной резекции правой доли печени  Б. выполнение пункционной биопсии образований левой доли печени и в случае подтверждения их метастатической природы отказ от хирургического лечения печени  В. выполнение перипухолевых резекций образований 6, 2 и 3 -го сегментов.</p>
<p>Б1.Б6.12  Ультразвуковая диагностика в неонатологии.</p>	<p><b>172. Нейросонография может быть выполнена</b></p> <p>А. детям от 0 до 1 месяца жизни  Б. детям от 0 до 3 месяца жизни  В. детям от 6 до 11 месяцев жизни  Г. детям от 0 до закрытия родничков</p> <p><b>173. Нейросонография детям с травмой головы выполняется:</b></p> <p>А. только в вертикальном положении  Б. обязательно через большой родничок и височные доступы  В. не ранее чем через 3 суток после травмы  Г. не проводится детям ранее 6 месяцев жизни</p> <p><b>174. При внутриутробной инфекции нейросонография может выявить:</b></p> <p>А. лентикюлостриарную минерализирующую ангиопатию</p>

	<p>Б. субпендимальные кисты В. кальцификаты в перивентрикулярных областях <b>Г. верно А, Б и В</b></p> <p><b>175. Внутричерепная гипертензия при нейросонография проявляется:</b> А. в виде вентрикуломегалии Б. в виде расширения наружных ликворных пространств В. может не проявляться эхографически <b>Г. верно А и Б</b></p> <p><b>176. Признаками незрелости структур головного мозга являются:</b> А. обеднение рисунка борозд и извилин Б. расширение полости прозрачной перегородки В. повышение эхогенности перивентрикулярных тканей <b>Г. верно А, Б и В</b></p> <p><b>177. Вилочковая железа эхографически</b> А. может быть оценена у детей первых месяцев жизни Б. не визуализируется В. определяется только у детей старше 3х лет Г. экранирована щитовидной железой</p> <p><b>178. Подчелюстной лимфаденит у детей раннего возраста эхографически выглядит как:</b> А. конгломерат гипоэхогенных округлых лимфоузлов Б. увеличение размеров лимфоузлов В. повышение эхогенности окружающих тканей <b>Г. верно А, Б, В</b></p> <p><b>179. Мышечная кривошея у новорожденных выглядит как</b> А. истончение кивательной мышцы <b>Б. веретенообразное утолщение кивательной мышцы</b> В. отсутствие кивательной мышцы в типичном месте Г. возможен любой из представленных вариантов</p> <p><b>180. Нормальные параметры зрелого тазобедренного сустава</b> А. угол <math>\alpha</math> – более <math>60^\circ</math>, угол <math>\beta</math> – менее <math>55^\circ</math> Б. угол <math>\alpha</math> – более <math>50^\circ</math>, угол <math>\beta</math> – менее <math>65^\circ</math> В. угол <math>\alpha</math> – более <math>45^\circ</math>, угол <math>\beta</math> – менее <math>90^\circ</math> Г. допустим любой из перечисленных измерений</p> <p><b>181. При врожденном вывихе бедра эхографически характерно:</b> А. уплощение вертлужной впадины Б. расширение хрящевой крыши В. смещение головки бедра латерально и вверх <b>Г. верно А, Б, В</b></p> <p><b>1. Если при ультразвуковом исследовании новорожденного обнаруживается кровь в малом тазу и в латеральных каналах, то ее количество может быть оценено как:</b> А. до 8 мл/кг веса ребенка <b>Б. от 8 до 24 мл/кг веса ребенка</b> В. более 24 мл/кг веса ребенка Г. более 0,3% от веса ребенка</p> <p><b>182. Необходимое условие адекватной оценки состояния брюшной полости у ребенка с подозрением на травму внутренних органов:</b> А. наполненный желудок <b>Б. наполненный мочевого пузырь</b> В. натощак Г. уровень давления кислорода крови (<math>pO_2</math>) выше 80%</p> <p><b>183. В паренхиматозных органов ранние сроки после травмы характерен</b> А. гиперэхогенный паттерн Б. мерцающий артефакт В. гипоэхогенный паттерн Г. у новорожденных отсутствие эхографических признаков травмы</p>
--	--

	<p><b>184.Ребенок М., 1 месяц</b></p> <p>При ультразвуковом исследовании: почки нормальных размеров. Слева паренхима почки гипоэхогенная хорошо дифференцирована, просвет лоханки не определяется. Определяется значительное повышение эхогенности нижней половины собирательного комплекса, правая почка интактная, характерно при:</p> <p><b>А. пиелонефрите</b>  Б. гломерулонефрите  В. гидронефрозе  Г. нефрокальциноз  Д. неверно все</p>
--	---

### Банк ситуационных клинических задач

<p>Б1.Б6.1 Физико-технические основы ультразвукового метода исследования, ультразвуковая диагностическая аппаратура.</p>	<p><b>Задача 1.</b>  Представлены эхограммы почки.</p>  <p>Какие режимы ультразвукового сканирования использованы? Опишите возможности и ограничения каждого из представленных режимов.</p> <p><b>Ответ:</b> Серошкальное сканирование В-режим, режим цветового доплеровского картирования, энергетический режим</p> <p><b>Задача 2.</b>  Представлены эхограммы ультразвукового исследования сосуда в режиме цветового доплеровского картирования.</p>  <p>Какая из представленных эхограмм выполнена с правильной регулировкой? Какие нарушения установки режима представлены?</p> <p><b>Ответ:</b> Установлены различные режимы мощности. <b>А</b> - оптимальный режим установки мощности(качественная картограмма, отсутствие артефактов) <b>Б</b> - высокий уровень мощности(множественные цветовые артефакты) <b>В</b> – низкий уровень мощности(неполная картограмма)</p> <p><b>Задача 3.</b>  Опишите режимы ультразвукового сканирования, представленного на данной эхограмме.</p> 
--	---

	<p>Опишите возможности и ограничения каждого из представленных режимов.  <b>Ответ:</b> Серошкальное сканирование В-режим, режим цветового доплеровского картирования, доплеровский спектральный режим.</p> <p><b>Задача 4.</b>  Какие артефакты представлены на эхограммах ? Какими физическими эффектами они обусловлены?</p>  <p style="text-align: center;"><b>А                      Б                      В</b></p> <p><b>Ответ.</b>  <b>А.</b> Вариант артефакта «хвост кометы» от газового пузырька, находящегося в мочевом пузыре.  <b>Б.</b> Эффект дорсального псевдоусиления формируется за объектами обладающими меньшим поглощением, чем окружающие ткани (в первую очередь содержащими жидкость, например, киста, мочевой пузырь).  <b>В.</b> Зеркальный артефакт возникает при прохождении луча через гладкие структуры, являющиеся сильными отражателями (диафрагма, плевра), с формированием зеркального изображения вне объекта исследования.</p>
<p style="text-align: center;">Б1.Б6.2  Ультразвуковая  диагностика  заболеваний  органов  пищеварительной  системы.</p>	<p><b>Задача 5.</b>  У женщины 28 лет, жалобы на незначительные боли в правом подреберье после приема пищи. При ультразвуковом исследовании в 7-ом сегменте печени выявлена округлая, с четкими контурами, неоднородная структура, диаметром 80 мм, аваскулярная при цветном доплеровском исследовании. В общем анализе крови, биохимическом исследовании крови патологических изменений не обнаружено.  Сформулируйте заключение, основываясь на данных ультразвукового исследования.  <b>Заключение: Ультразвуковые признаки кавернозной гемангиомы в VII сегменте печени.</b></p> <p><b>Задача 6.</b>  У больной, перенесшей лапароскопическую холецистэктомию, через 3 месяца после операции появилась лихорадка, ускорение СОЭ, лейкоцитоз с нейтрофильным сдвигом. При абдоминальном ультразвуковом исследовании в правой доле печени в области ложа желчного пузыря выявлено гипоэхогенное образование с нечеткими, неровными контурами диаметром 4,0 см на фоне зоны смешанной эхогенности с неоднородной структурой.  Сформулируйте заключение, основываясь на данных ультразвукового исследования.  <b>Заключение: Состояние после холецистэктомии. Ультразвуковые признаки воспалительного инфильтрата с формированием абсцесса в области ложа желчного пузыря.</b></p> <p><b>Задача 7.</b>  Больной П., 46 лет, жалобы на чувство тяжести в правом подреберье, усиливающееся после приема пищи. При ультразвуковом исследовании определяется уменьшенный в размерах желчный пузырь несколько неправильной формы с неровными контурами, практически не содержащий свободной желчи, полость его эхографически представлена гиперэхогенной линией неправильной формы с интенсивной акустической тенью, которая по размерам сопоставима с размером желчного пузыря. Стенки желчного пузыря утолщены до 10-14 мм.  Сформулируйте заключение, основываясь на данных ультразвукового исследования.  <b>Заключение: Ультразвуковые признаки «сморщенного» желчного пузыря</b></p> <p><b>Задача 8.</b></p>

У больного вирусным циррозом печени при ультразвуковом исследовании в 6-ом сегменте печени обнаружено наличие округлого образования диаметром 2,0 см с нечеткими, неровными контурами, смешанной эхогенности, в периферической части которого при цветовом доплеровском картировании обнаружены мелкие сосуды с артериальной формой кровотока.

Сформулируйте заключение, основываясь на данных ультразвукового исследования.

**Заключение: Ультразвуковые признаки гепатоцеллюлярной карциномы в VI сегменте печени.**

**Задача 9.**

У больного 54 лет при абдоминальном ультразвуковом исследовании выявлено: косой вертикальный размер печени правой доли 165 мм, толщина правой доли 135 мм, толщина левой доли 73мм, отношение хвостатой доли к правой доле печени (ХД/ПД) 0,68, структура ее диффузно неоднородная и "бугристость" контуров, диаметр воротной вены 1,5 см, селезеночной вены 1,0 см, размеры селезенки 135×65 мм и спленоренальный шунт, диаметр печеночных вен в пределах нормы. Система портальных вен и печеночные вены проходимы, признаков их тромбоза не выявлено.

Сформулируйте заключение, основываясь на данных ультразвукового исследования.

**Заключение: Ультразвуковые признаки цирроза печени. Синусоидальная портальная гипертензия.**

**Задача 10.**

У больной, перенесшей холецистэктомию по поводу хронического калькулезного холецистита, через полгода после операции стали возникать периоды немотивированной лихорадки и незначительные ноющие боли в области правого подреберья.

Через 9 месяцев после операции у больной при обследовании выявлено: ускорение СОЭ, лейкоцитоз. При ультразвуковом исследовании в области VII сегмента печени обнаружено округлое образование диаметром около 5 см, имеющее капсулу толщиной 0,5 см; внутренняя структура этого образования неоднородная - анэхогенная и гипоехогенная; за образованием отмечено усиление акустического сигнала.

Сформулируйте заключение, основываясь на данных ультразвукового исследования.

**Заключение: Состояние после холецистэктоми. Ультразвуковые признаки абсцесса в VII сегменте печени.**

**Задача 11.**

У больного 35 лет, поступившего в клинику с жалобами на боли в правом подреберье, возникающими после приема пищи, при ультразвуковом исследовании желчного пузыря выявляются множественные точечные гиперэхогенные структуры в толще стенки желчного пузыря, не дающие акустической тени. Стенка желчного пузыря 3,0 мм, размеры желчного пузыря 56×27 мм.

Сформулируйте заключение, основываясь на данных ультразвукового исследования.

**Заключение: Ультразвуковые признаки холестероза желчного пузыря.**

**Задача 12.**

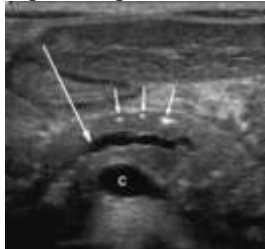
У пациента А. во время диспансеризации при ультразвуковом исследовании выявлено стабильное во времени, содержащее жидкость образование, прилегающее к медиальной стенке желчного пузыря, имеющее тонкие и четко видимые стенки, эхонегативное содержимое с отсутствием его передвижения.

Сформулируйте заключение, основываясь на данных ультразвукового исследования.

**Заключение: Ультразвуковые признаки дивертикула желчного пузыря.**

**Задача 13.**

Больной В., 37 лет находится в инфекционном отделении с диагнозом:

	<p>Вирусный гепатит В и С.</p> <p>Объективно: состояние тяжелое, сознание ясное. Кожные покровы и склеры желтые. Дыхание везикулярное. Сердечные тоны ритмичные, приглушены. При пальпации болезненность в области правого подреберья. Край печени выступает из-под реберной дуги на 3 см, край неровный, плотный.</p> <p>При ультразвуковом исследовании печени: правая доля – 159 мм, левая доля – 70 мм, определяется увеличенная хвостатая доля. Контур ровные, нечеткие. Эхоструктура диффузно неоднородная. Эхогенность понижена диффузно. Очаговых образований нет. Воротная вена – 16 мм, селезеночная вена – 10 мм. Холедох не расширен. Желчный пузырь обычных размеров, стенка не утолщена, конкрементов нет. Сосудистый рисунок подчеркнут. Внутривеночные желчные протоки не визуализируются.</p> <p>Сформулируйте заключение, основываясь на данных ультразвукового исследования.</p> <p><b>Заключение: Ультразвуковые признаки цирроза печени. Синусоидальная портальная гипертензия.</b></p> <p><b>Задача 14.</b></p> <p>У женщины 28 лет, жалобы на незначительные боли в правом подреберье после приема пищи. При ультразвуковом исследовании в 7-ом сегменте печени выявлено округлое, с четкими контурами гиперэхогенное образование, аваскулярное при цветном доплеровском исследовании, а также незначительная деформация желчного пузыря. В общем анализе крови, биохимическом исследовании крови (включая "печеночные" тесты и альфа - фетопроtein ) патологических изменений не обнаружено.</p> <p>Сформулируйте заключение, основываясь на данных ультразвукового исследования. Какова тактика дальнейшего ведения этой пациентки наиболее оправдана</p> <p><b>Заключение: Ультразвуковые признаки кавернозной гемангиомы. Динамическое ультразвуковое наблюдение каждые 3 месяца в течении первого года</b></p> <p><b>Задача 15.</b></p> <p>Пациент, 44 лет, с жалобами на периодически тупые тянущие боли в животе, обостряющие после приема острой пищи, вздутие и тяжесть в животе после каждого приема пищи, периодически отмечает жидкий стул. При ультразвуковом исследовании органов брюшной полости печень, желчный пузырь, селезенка без особенностей. Представлена эхограмма поджелудочной железы (С- слияние верхней брыжеечной и селезеночной вены).</p>  <p>Опишите представленную эхогамму.      Дайте заключение по данным ультразвукового исследования.</p> <p><b>Ответ:</b> ультразвуковые признаки хронического панкреатита (обызвествления и дилатация протока).</p>
<p>Б1.Б6.3 Ультразвуковая диагностика в уронефрологии.</p>	<p><b>Задача 16.</b></p> <p>Мальчик 2,5 месяца, поступил на обследование по поводу обнаруженных на ультразвуковом исследовании в поликлинике по месту жительства «больших белых почек». Общее состояние относительно удовлетворительное, за первые 2,5 месяца – хорошая прибавка в весе.</p> <p>При ультразвуковом исследовании: правая почка: 61×31мм, паренхима 15 мм, лоханка 6 мм. Левая почка: 63×34 мм, паренхима 16 мм. Почка расположена типично, контуры ровные, четкие. Определяется выраженное диффузное повышение эхогенности почечной паренхимы, кортикомедуллярная дифференцировка не прослеживается. Справа достоверно определяется единичное</p>

кистозное включение до 1,3 мм в диаметре.

Сформулируйте заключение, основываясь на данных ультразвукового исследования.

**Заключение:** Эхопризнаки кистозной дисплазии почек.

#### Задача 17.

Мальчик 1,5 месяца, вес при рождении 1550 г, до месячного возраста находился на выхаживании в отделении патологии новорожденных. Вес на момент осмотра 2300 г. С рождения диагностирована водянка яичек с двух сторон, в 4 – недельном возрасте производилась однократная пункция и эвакуация содержимого с обеих сторон, но вскоре содержимое накопилось вновь. За последние сутки до поступления мошонка мальчика значительно увеличилась в размерах, появилась гиперемия. Ребенок стал беспокоен.

При ультразвуковом исследовании: правое яичко – 13×8 мм; левое яичко – 13×7 мм. Яички: в мошонке размеры и эхоструктура не изменены. С обеих сторон в оболочках яичек определяется значительное количество водяночной жидкости с большим количеством мелкодисперсной взвеси.

Сформулируйте заключение, основываясь на данных ультразвукового исследования.

**Заключение:** Эхопризнаки инфицированной водянки оболочек яичек с обеих сторон.

#### Задача 18.

Пациент Д., 22 лет. Жалобы на повышение температуры до 38°, ознобы, слабость, головная боль, незначительные тянущие боли в левом подреберье и спине. Болен в течении 3х дней. При осмотре: язык сухой, обложен белым налетом. При пальпации живот мягкий, незначительно болезненный в левых отделах, слабо положительный симптом Пастернацкого слева.

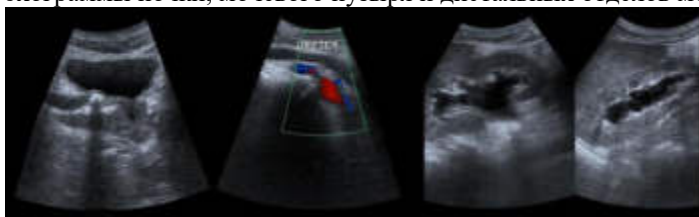
При ультразвуковом исследовании – почки нормальных размеров. Слева в верхнем полюсе без выхода на контур определяется округлый очаг с экзогенной и тонкой капсулой d 44мм, с неоднородным гипоэхогенным содержимым. Справа почка интактная.

Сформулируйте заключение

**Заключение:** ультразвуковые признаки абсцесса левой почки

#### Задача 19.

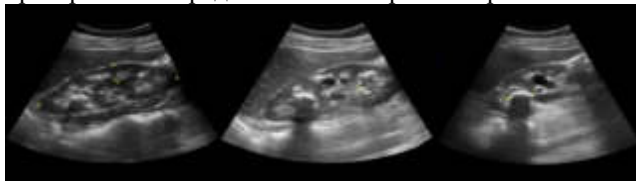Пациент поступил в приемное отделение с острой почечной коликой. В срочном порядке выполнено ультразвуковое исследование. Представлены эхограммы почки, мочевого пузыря и дистальных отделов мочеточника.



**Ответ:** ультразвуковые признаки конкремента в дистальном отделе мочеточника, вторичного мегауретра и гидронефроза 2 степени.

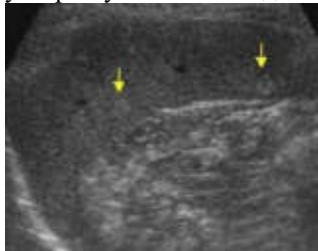
#### Задача 20.

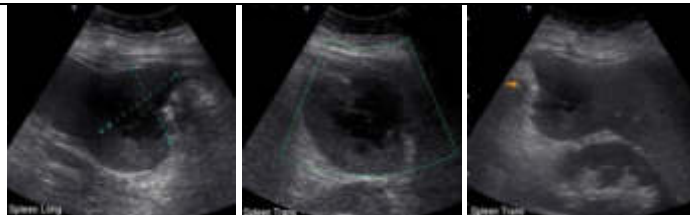Пациентка с жалобами на тянущие боли в пояснице. Выполнено ультразвуковое исследование органов брюшной полости и забрюшинного пространства. Представлены эхограммы правой и левой почек.



**Ответ:** Ультразвуковые признаки медуллярного нефрокальциноза. Конкремент в верхней чашечки правой почки. (В левой и правой почке гиперэхогенные пирамидки без дорзальной акустической тени; в верхнем полюсе правой почки



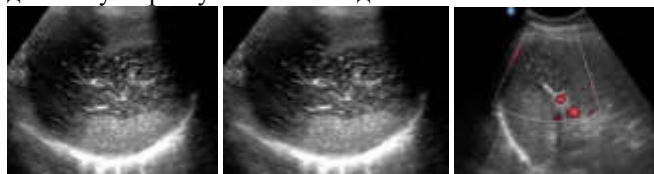
	гиперэхогенное округлое образование с акустической тенью, размером 20мм).
<p>Б1.Б6.4 Ультразвуковая диагностика в гематологии.</p>	<p><b>Задача 21.</b>          Больной К., 37 лет, Жалобы на субфебрильную температуру в течении 7 дней, общее недомогание. В анамнезе 2 недели назад проходил лечение у стоматолога по поводу гнойного периодонтита, принимал антибиототики, жаропонижающие препараты.          При ультразвуковом исследовании органов брюшной полости и забрюшинного пространства визуализируются увеличение размеров селезенки , площадь = 62 см<sup>2</sup>, с ровными, четкими контурами, неоднородная – с наличием анэхогенного содержимого с эффектом дистального псевдоусиления, с неоднородным внутренним содержимым – перегородками. Печень, желчный пузырь, поджелудочная железа, почки без изменений.          Сформулируйте заключение, основываясь на данных ультразвукового исследования.  <b>Заключение: Ультразвуковые признаки абсцесса селезенки.</b></p> <p><b>Задача 22</b>          Пациент., 62 лет. Жалобы на слабость, общее недомогание, потерю веса за последние 2 месяца на 6 кг. При ультразвуковом исследовании органов брюшной полости и забрюшинного пространства печень, поджелудочная железа, почки в пределах возрастной нормы, желчный пузырь не визуализируется (холестэктомия по поводу желчекаменной болезни 5 лет назад). Селезенка нормальных размеров, контуры ровные структура неоднородная. В верхнем полюсе селезенки лоцируется объемное образование овальной формы с четкими контурами размером 46 мм в d, неоднородной структуры, гипозэхогенное, с гиперэхогенной капсулой с нечетким неровным контуром. При доплерографии отмечается усиление кровотока по периферии и в центре образования.          Сформулируйте заключение, основываясь на данных ультразвукового исследования.  <b>Заключение: ультразвуковые признаки образования селезенки (не исключается злокачественного характера). Состояние п/холецистэктомии.</b></p> <p><b>Задача 23.</b>          Пациентка 45 лет. Жалоб не предъявляет. На диспансерном наблюдении по гипертонической болезни. Выполнено ультразвуковое исследование органов брюшной полости и забрюшинного пространства. Представлена эхограмма селезенки.          Опишите эхограмму. Сформулируйте заключение, основываясь на данных ультразвукового исследования</p>  <p><b>Ответ:</b> ультразвуковые признаки гемангиом селезенки.</p> <p><b>Задача 24.</b>          Пациентка 25 лет, через четыре недели после кесарева сечения поступила с септическим шоком. Выполнено ультразвуковое исследование органов брюшной полости, забрюшинного пространства, органов малого таза. Представлены эхограммы селезенки.          Опишите эхограммы селезенки. Сформулируйте заключение, основываясь на данных ультразвукового исследования.</p>



**Ответ:** ультразвуковые признаки абсцесса селезенки.

**Задача 25.**

Пациентка 55 лет поступила в приемное отделение с сильной болью в левом подреберье. Выполнено ультразвуковое исследование органов брюшной полости, забрюшинного пространства. Представлены эхограммы селезенки. Опишите эхограммы селезенки. Сформулируйте заключение, основываясь на данных ультразвукового исследования.



**Ответ:** ультразвуковые признаки инфаркта селезенки (неоднородная гипоэхогенная зона с нечетким контуром, васкуляризация в образовании отсутствует).

**Задача 26.**

Пациентка, 34 года. В анамнезе 2 родов, 2 аборта. Состоит на учете у маммолога по поводу фиброзно- кистозной мастопатии. Во время проведения планового ультразвукового исследования на 8 день менструального цикла обнаружено: в обеих молочных железах преобладание железистой ткани, по всем квадрантам диффузно определяются округлые анэхогенные структуры с ровным, четким наружным и внутренним контуром, диаметром от 3 до 5 мм. В правой молочной железе на 3 часах, на глубине 9 мм, 2 см от соска визуализируется гипоэхогенная структура, горизонтально ориентирована, с четкими контурами, гиперэхогенной тонкой капсулой, диаметром 15x10мм. Визуализация позадисосковой области хорошая. Млечные протоки не расширены. Регионарные лимфатические узлы не увеличены. Васкуляризация в режиме ЦДК не усилена.

Дайте заключение по данному ультразвуковому исследованию.

**Заключение:** Ультразвуковые признаки диффузная форма фиброзно-кистозной болезни. Фиброаденома правой молочной железы. Категория BI-RADS 3.

**Задача 27.**

Пациентка, 55 лет. Менопауза 3 года. Жалобы на боли в наружных отделах правой молочной железы.

При эхографическом исследовании: в обеих молочных железах преобладание жировой ткани, млечные протоки не расширены. В правой молочной железе на 11 часах, на глубине 10 мм, 3 см от соска определяется гипоэхогенное образование 12x8x10 мм, неправильной формы, с неровными, нечеткими контурами, с усиленным кровотоком в режиме цветового доплеровского картирования. На 9 часах, на глубине 14 мм, 2 см от соска определяется лимфатический узел 16x9x20 мм, дифференциация кора-ворота сохранена. Левая молочная железа без особенностей.

Дайте заключение по данному ультразвуковому исследованию.

**Заключение:** Ультразвуковые признаки узловой формы рака молочной железы с инфильтрирующим типом роста справа. Интрамаммарный лимфатический узел справа.

**Задача 28.**

Пациентка, 25 лет. Жалобы на боли в левой молочной железе, повышение температуры тела до фебрильных цифр, гнойные выделения из соска.

При ультразвуковом исследовании выявлено: в обеих молочных железах

Б1.Б6.5  
Ультразвуковая  
диагностика  
поверхностно  
расположенных  
структур.

преобладание железистой ткани, в правой молочной железе состояние протоков соответствует лактации. В левой молочной железе междольковые протоки расширены до 6 мм. На 8 часах, на глубине 11 мм, 1 см от соска определяется гипоэхогенная структура 12x10x13 мм, с неоднородным содержимым, с мелкодисперсной смещаемой взвесью повышенной эхогенности и гиперэхогенной утолщенной капсулой. Васкуляризация молочной железы усилена. Регионарные лимфоузлы 22x18x20 мм, 18x13x16 мм, 20x16x18 мм, с утолщением корковой части. Две недели назад преждевременные оперативные роды в 35-36 недель беременности. Ребенок находится в отделении реанимации и интенсивной терапии. Питание через зонд.

Дайте заключение по данному ультразвуковому исследованию.

**Заключение: Ультразвуковые признаки абсцесса молочной железы слева. Лимфаденит.**

#### Задача 29.

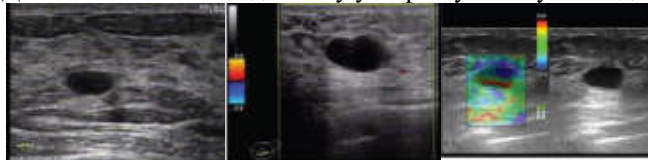
Пациентка 28 лет. Беременность 1, мед. аборт 1.

Жалобы на непостоянные неприятные ощущения в левой молочной железе вне зависимости от фазы менструального цикла.

Выполнено ультразвуковое исследование молочных желез и регионального лимфооттока.

Представлена эхограмма левой молочной железы В-режиме, в режиме Энергетического ЦДК, соноэластография. Опишите представленную эхограмму.

Дайте заключение по данному ультразвуковому исследованию

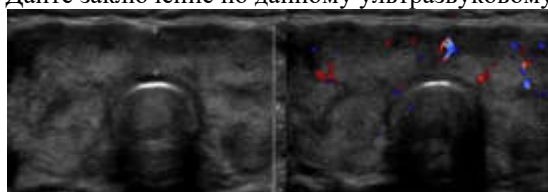


**Заключение: Фиброзно-кистозная болезнь. Проста киста молочной железы. Категория 2.**

(Анэхогенное образование с горизонтальной ориентацией, с тонкой гиперэхогенной капсулой, с латеральными тенями, эффектом дорзального усиления. Нормальная васкуляризация окружающих тканей –сосудистый рисунок не усилен. При компрессионной эластографии –типичный трехслойный цветовой рисунок – подтверждение полостного характера образования)

#### Задача 30

Пациентка 43 лет с жалобами на субфебрильную температуру в течении недели, болезненную припухлость в нижних отделах шеи, появившуюся три назад. Представлены эхограммы щитовидной железы. Опишите представленную эхограмму. Дайте заключение по данному ультразвуковому исследованию.



**Заключение: ультразвуковые признаки подострого тиреоидита де Кервена (щитовидная железа диффузно увеличена, контур волнистый, гипоэхогенные зоны неправильной формы, без четких границ, снижение кровотока в гипоэхогенных участках)**

Б1.Б6.6  
Ультразвуковая  
диагностика  
заболеваний сердца.

#### Задача 31.

У больного с лихорадкой неясного генеза при трансторакальной эхокардиографии (ЭхоКТ) выявлен пролапс митрального клапана без нарушения его функции. При чреспищеводной эхокардиографии (ЧПЭхоКТ) выявлен пролапс митрального клапана, створки клапана уплотнены, регистрируются низкоэхогенные мелкие (1 – 2 мм) подвижные линейные образования, фиксированные к предсердной поверхности створок митрального клапана. Функция клапана не изменена.

Сформулируйте заключение, основываясь на данных ультразвукового

исследования.

**Заключение:** Эхокардиографические признаки инфекционного эндокардита. «Свежие» вегетации, фиксированные к митральному клапану.

**Задача 32.**

У больного 47 лет аортальное давление 200/ 100 мм рт ст., около 1 часа продолжался интенсивный ангинозный приступ за грудиной с иррадиацией в межлопаточное пространство. На ЭКГ острой очаговой патологии не выявлено. При ЭХОКГ в М - режиме : гиперкинезия передних и задних сегментов левого желудочка, эктазия восходящего отдела аорты до 6 см, интактные аортальные клапаны, 3-х контурное изображение стенок аорты. При В - режиме по короткой и длинной осям - эктазия аорты до 5 см, 3-х контурное изображение восходящего отдела аорты, гиперэхогенное уплотнение и утолщение стенок аорты. Сформулируйте заключение, основываясь на данных ультразвукового исследования.

**Ответ: Заключение:** Эхокардиографические расслаивающейся аневризмы восходящего отдела грудной аорты.

**Задача 33.**

У пациентки 12 лет выслушивается систолический шум во 2 -м межреберье слева.

На обзорной рентгенограмме органов грудной клетки - гиперволемиа малого круга кровообращения. ЭКГ - полная блокада правой ножки пучка Гиса, гипертрофия правого желудочка и правого предсердия,

На ЭХОКГ - расширение правых отделов сердца, парадоксальное движение межжелудочковой перегородки, высокоскоростной поток в стволе легочной артерии.

Сформулируйте заключение, основываясь на данных ультразвукового исследования

**Ответ: Заключение:** эхокардиографические признаки дефекта межпредсердной перегородки

**Задача 34.**

Чрезпищеводная ЭХОКГ выполняется в экстренном порядке в отделении кардиореанимации через несколько часов после протезирования митрального клапана механическим протезом (по поводу РМП 2 группы, выраженный кальциноз митрального клапана с переходом на фиброзное кольцо аортального клапана ). Состояние больного тяжелое, АД - 60 / 40 мм рт ст., ЧСС - 147.

При ЧП ЭХОКГ выявлено увеличение размеров левого предсердия в сравнении с интраоперационными данными с 65 до 78 мм, выраженное спонтанное эхоконтрастирование. При доплер - ЧП ЭХОКГ - поток через протез не регистрируется, в М - режиме - движение протеза не регистрируется. На ЭКГ - блокада левой ножки пучка Гиса.

Сформулируйте заключение, основываясь на данных ультразвукового исследования

**Ответ: Заключение:** эхокардиографические признаки нарушения функции протеза, возможно, вызвано инфарктом миокарда в результате кальциевой эмболии коронарной артерии во время операции

**Задача 35**

Стресс - ЭХОКГ выполнена больному через 6 месяцев после операции 3 - АКШ : ПМЖА, ОА, ПКА. Проба прекращена по достижении субмаксимальной ЧСС, без отрицательной динамики на ЭКГ, отмечен прирост систолического утолщения всех стенок левого желудочка в ответ на нагрузку.

Сформулируйте заключение, основываясь на данных Стресс – ЭХОКГ.

**Ответ: Заключение:** проба отрицательная, выполнена адекватная реваскуляризация бассейнов пораженных артерий.

**Задача 36.**

Стресс - ЭХОКГ выполнена у больного через 1.5 года после операции 3 - АКШ : ПМЖА, ДВ, ЗМЖА. Выполнена нагрузка 25 Вт x 3 мин, 50 Вт x 3 мин, достигнута ЧСС 100 в мин, АД 210 / 110 мм рт ст.

Причина прекращения пробы - депрессия ST в V 5.6 на 1 мм, боль, артериальная гипертензия, появление зон асинергии.

На ЭХОКГ : нормальная реакция на нагрузку передней стенки левого желудочка и межжелудочковой перегородки, появление асинергий в области задней, нижней, боковой стенок левого желудочка.

Сформулируйте заключение, основываясь на данных Стресс – ЭХОКГ.

**Ответ: Заключение: проба положительная, ишемия в бассейне шунта ЗМЖА и несшунтированной ОА**

#### **Задача 37.**

У больного 52 лет — жалобы на головные боли, боли за грудиной и в левой половине грудной клетки при чрезмерной физической нагрузке, нормальное артериальное давление. При эхокардиографии выявлено: КДР — 5,0 см, гиперкинезия всех сегментов левого желудочка, толщина межжелудочковой перегородки — 1,5 см, толщина задней стенки левого желудочка — 1,5 см, перикард интактный, правые отделы не увеличены, корень аорты — 3,5 см, расхождение аортального клапана — 0,7 см, митральные створки движутся М-образно, противофазно. При доплер-эхокардиографии: высокоамплитудный турбулентный систолический спектр кровотока в аорте. Vmax систолического аортального потока 3,8 м в сек.

Сделайте заключение по данным эхокардиографии

**Ответ: Заключение: Стеноз устья аорты**

#### **Задача 38.**

Больной 28 лет с раннего детства со слов матери в сердце выслушивали шум. Однако, диагноз не уточнялся. Последние три года периодически стал отмечать эпизоды головокружения, сердцебиения, «потемнения» в глазах и давящих болей за грудиной при физической нагрузке, проходящие в покое. Объективно: ЧСС = 80 уд/мин., АД = 120/80 мм рт ст. При аускультации сердца выслушивается систолический шум с максимумом в точке Боткина. В остальном по органам - без особенностей. ЭКГ: Ритм синусовый 80 уд/мин. Одиночная предсердная экстрасистолия. Признаки ГЛЖ характера перенапряжения.

ЭХОКГ: ЛП = 4,4 см, КДР = 4,4 см, КСР = 2,8 см, Тмжп = 2,5 см, Тзс = 1,1 см. Определяется систолический прогиб передней створки митрального клапана и систолическое прикрытие правой коронарной створки аортального клапана. При Д-ЭХОКГ - высокоскоростной турбулентный систолический поток в выносящем тракте ЛЖ с Vmax 4,8 м в сек.

Сделайте заключение по данным эхокардиографии.

**ОТВЕТ 1.** Увеличение толщины МЖП в базальном сегменте, увеличение скорости потока в выносящем тракте ЛЖ. Признаки обструкции выносящего тракта ЛЖ.

**Заключение:** Гипертрофическая кардиомиопатия с обструкцией выносящего тракта левого желудочка.

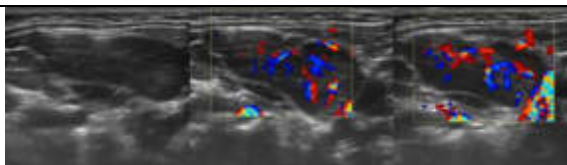
#### **Задача 39.**

Больной М. 56 лет. Выполнено эхокардиографическое исследование. Стандартные измерения: правый желудочек (далее ПЖ) 20 мм; аорта (далее Ао) 32 мм; левое предсердие (далее ЛП) 35 x 57 мм; межжелудочковая перегородка (далее МЖП) 15 мм; левый желудочек (далее ЛЖ) 46 мм; задняя стенка левого желудочка (далее ЗСЛЖ) 14 мм. Расчеты параметров центральной гемодинамики: конечно-диастолического объема (далее КДО) ЛЖ 98 мл; конечно-систолического объема (далее КСО) ЛЖ 31 мл; ударного объема (далее УО) ЛЖ 67 мл; массы миокарда (далее ММ) ЛЖ 238 г; индекса ММ ЛЖ 143 г/м<sup>2</sup> кВ; фракции выброса (далее ФВ) ЛЖ по Гейхольцу 67 % (в норме более 60%). Описание исследования: Стенки аорты умеренно кальцинированы. Створки клапанов незначительно уплотнены по краям, движения правильные. Систолическая функция желудочков хорошая. Размеры левого предсердия незначительно дилатированы. Зоны нарушения локальной сократимости не выявлены. 15 Умеренная концентрическая гипертрофия стенок левого желудочка. Жидкости в полости перикарда и плевральных полостях нет.

Допплер-ЭхоКГ: Умеренная митральная и трикуспидальная регургитация. Нарушение диастолической функции левого желудочка 1 тип (тканевой

	<p>импульсный доплер). Данных за наличие легочной гипертензии нет. В легочной артерии (далее ЛА) P = 26 мм. рт. ст. Сделайте заключение по данным эхокардиографии <b>Ответ: эхокардиографические признаки гипертонического сердца;</b></p>
<p>Б1.Б6.7 Ультразвуковая диагностика заболеваний сосудистой системы.</p>	<p><b>Задача 40.</b> Больной 57 лет поступил с жалобами на похолодание и быструю утомляемость при нагрузке правой верхней конечности. Головокружение. При обследовании : правая рука холодная на ощупь, АД справа - 100 мм рт ст., слева - 140 мм рт ст. По данным доплерографии: кровоток по правой подключичной артерии: коллатерального типа, низкоамплитудный ; кровоток по позвоночным артериям: слева - усиленный коллатеральный кровоток, справа - ретроградный кровоток коллатерального типа. Асимметрии кровотоков по сонным артериям не выявлено. Сформулируйте заключение, основываясь на данных ультразвукового исследования <b>Ответ: Заключение: ультразвуковые признаки поражения I сегмента правой подключичной артерии</b></p> <p><b>Задача 41.</b> У больной 35 лет, страдающей пороком сердца и мерцательной аритмией, внезапно возникли резкие боли в левой голени и стопе. При осмотре : стопа и нижняя треть голени резко бледны, холодны. Пальпация голени резко болезненна, движения в голеностопном суставе отсутствуют. При доплерографии : кровоток по бедренной артерии магистрального типа, амплитуда его снижена, кровоток по бедренной вене фазный, кровоток по подколенной артерии и артериям голени не лоцируется, по подколенной вене низкоамплитудный кровоток со сглаженной фазностью ,по венам голени - низкоамплитудный монофазный. Сформулируйте заключение, основываясь на данных ультразвукового исследования <b>Ответ: Заключение: ультразвуковые признаки эмболии подколенной артерии</b></p> <p><b>Задача 42.</b> При поступлении у больного 13 лет жалобы на головные боли, быструю утомляемость, сердцебиение, одышку, боли в икроножных мышцах при ходьбе. При осмотре : АД на верхних конечностях 150 мм рт ст., пульсация на артериях нижних конечностей ослаблена. При аускультации : систолический шум над основанием и верхушкой сердца , над сонными артериями. На ЭКГ : признаки гипертрофии левого желудочка По данным доплерографии : кровоток по артериям верхних конечностей магистрального типа, АД - 150 мм рт ст., кровоток по артериям нижних конечностей - коллатерального типа на всех уровнях, АД - на тиббиальных артериях - 100 мм рт ст., Сформулируйте заключение, основываясь на данных ультразвукового исследования <b>Ответ: ультразвуковые признаки коарктации аорты</b></p> <p><b>Задача 43.</b> У больного 62 лет в течении последнего года отмечается перемежающаяся хромота ; через каждые 300 - 400 метров он вынужден останавливаться из - за боли в правой икроножной мышце. При осмотре : стопа и нижняя треть голени справа бледнее, чем слева, холоднее на ощупь. Пульсация на подколенной артерии и артериях голени резко ослаблена. В проекции средней трети поверхностной бедренной артерии отчетливо выслушивается систолический шум. При доплерографии: кровоток на подколенной артерии и артериях голени справа коллатерального типа. Лодыжечно - плечевой индекс = 0,62. Индекс пульсации в проекции общей бедренной артерии = 6,1; на подколенной</p>

	<p>артерии = 3,2; на тибальных артериях = 3,8 ;  Сформулируйте заключение, основываясь на данных ультразвукового исследования  <b>Ответ: ультразвуковые признаки поражения бедренно - подколенного сегмента</b></p> <p><b>Задача 44.</b>  Больной 37 лет, поступил с жалобами на наличие язвы по латеральной поверхности нижней трети голени и явления перемежающейся хромоты слева. При осмотре: пульсация на обеих артериях стопы резко ослаблена, вены голени и бедра резко расширены, в подколенной ямке рукой ощущается дрожание, напоминающее " кошачье мурлыканье ", прослушивается грубый систоло - диастолический шум.  Из анамнеза: 10 лет назад у больного было ножевое ранение в области левого коленного сустава.  При доплерографии : кровоток по артериям голени снижен, коллатерального типа, лодыжечно - плечевой индекс равен 0,3; в проекции подколенной ямки лоцируется высокоскоростной поток стенотического характера с высокими систолической и диастолической составляющими потока.  Сформулируйте заключение, основываясь на данных ультразвукового исследования  <b>Ответ: ультразвуковые признаки артерио - венозного свища</b></p> <p><b>Задача 45.</b>  Больной 63лет, обратился с жалобами на периодические головные боли, кратковременные приступы головокружения и нарушение равновесия. Отмечает периодическое расстройство зрения. Данные симптомы отмечает в течении полугода. АД 140 мм/100мм рт.ст. ЭКГ – умеренная гипертрофия левого желудочка. Неполная блокада правой ножки п.Гиса.  Выполнено ультразвуковое исследование брахиоцефальных сосудов. Представлено триплексное сканирование левой внутренней сонной артерии: максимальный PCV 356 см/сек,   EDV 80 см/сек. Стеноз левой ВСА 50-69%.</p>  <p>Сформулируйте заключение, основываясь на данных триплексного ультразвукового исследования левой внутренней сонной артерии, представленной на эхограмме  <b>Ответ: ультразвуковые признаки стеноза внутренней сонной артерии 50-69%.</b></p>
<p><b>Б1.Б6.8</b>  Ультразвуковая диагностика заболеваний лимфатической системы.</p>	<p><b>Задача 46.</b>  Ребенок 12лет с высокой температурой, ангиной. При осмотре отмечается двусторонняя опухолевидная припухлость шеи. В общем анализе крови атипичные мононуклеары до 25%.  При ультразвуковом исследовании области шеи в проекции переднее- и заднешейных лимфоузлов визуализируются образования с максимальным размером 30x15мм, округлой формы неоднородные по структуре. При ЦДК отмечается усиление васкуляризации в области периферии. Представлены эхограммы в В-режиме и в режиме ЦДК.  Сформулируйте заключение по данным ультразвукового исследования.</p>

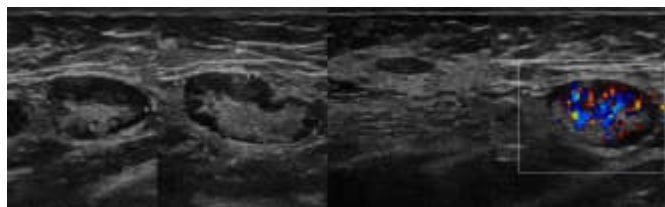


**Ответ:** ультразвуковые признаки лимфаденопатии с признаками высокой степени активности (учитывая клинику и лабораторные данные нельзя исключить инфекционный мононуклеоз).

**Задача 47.**

Пациентка 65 лет, жалобы на болезненную «опухоль» в подмышечной области.

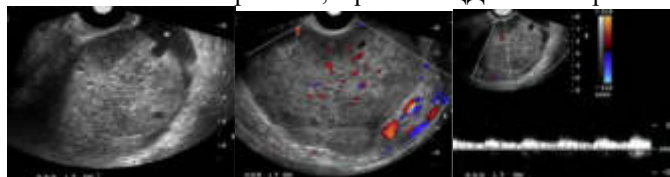
При ультразвуковом исследовании молочных желез – ультразвуковые признаки жировой трансформации ткани молочных желез. При ультразвуковом исследовании правой подмышечной области визуализируются образования в проекции лимфоузлов, которые представлены на эхограммах в В-режиме и режиме ЦДК. Опишите представленные эхограммы. Сформулируйте заключение по данным ультразвукового исследования.



**Ответ:** Заключение: ультразвуковые признаки жировой инфильтрации мозгового вещества и переходной зоны подмышечного лимфатического узла

**Задача 48**

24-летняя женщина попала в отделение неотложной помощи с жалобами на выраженные приступообразные боли в области малого таза. При ультразвуковом исследовании в В-режиме левый яичник увеличен в размерах с гетерогенной стромой в центре и периферийным смещением маленьких фолликулов. Визуализируется незначительное количество свободной жидкости вокруг яичника. При ЦДК и спектральном доплере наблюдается кровоток в паренхиме яичников с артериальным потоком. Представлены эхограммы области левого яичника в В-режиме, в режиме ЦДК и спектральном доплере.



Дайте заключение по данному ультразвуковому исследованию.

**Ответ:** Ультразвуковые признаки перекрута левого яичника

**Задача 49.**

Пациентка, 46 лет. В анамнезе 1 роды, 1 аборт. 7 день менструального цикла. Жалобы на резко болезненные, длительные и обильные менструации. При ультразвуковом исследовании выявлено: тело матки в обычном положении. Размеры матки 76x59x74 мм. Структура миометрия изменена: диффузно до наружного контура гипо и анэхогенные мелкие включения, диаметром 1,4 мм. По задней стенке, ближе к перешейку, сглаживая наружный контур тела матки, определяется гипозоногенная ячеистая структура, неправильной формы с четким ровным контуром, без капсулы, диаметром 12x10 мм. М- эхо-13,5 мм. Эхоструктура эндометрия неоднородная, в средней трети визуализируется овоидная структура 10x4 мм, аваскулярная. Яичники без особенностей.

Дайте заключение по данному ультразвуковому исследованию.

**Ответ:** Ультразвуковые признаки диффузной формы аденомиоза III степени. Полип эндометрия.

Б1.Б6.9  
Ультразвуковая  
диагностика в  
гинекологии.



**Задача 50.**

Пациентка, 28 лет. В анамнезе 1 роды, 2 аборта. 15 день менструального цикла. Предъявляет жалобы на тянущие боли внизу живота, выделения из половых путей слизисто-гнойного характера. Температура не повышалась. При ультразвуковом исследовании выявлено: матка определяется в обычном положении. Размеры матки 56x44x52 мм. Полость матки расширена за счет жидкостного содержимого до 5 мм. Эндометрий-15 мм, структура его неоднородная, с гиперэхогенными включениями, контур неровный нечеткий. Структура миометрия неоднородная. В субэндометриальной зоне гиперэхогенные включения до 1,5 мм, без акустической тени. Васкуляризация субэндометриальной зоны усилена.

Дайте заключение по данному ультразвуковому исследованию

**Ответ: Ультразвуковые признаки** эндомиометрита.

**Задача 51.**

Пациентка, 28 лет. 6й день менструального цикла. При ультразвуковом исследовании выявлено: матка 45x34x44 мм. М-эхо-6 мм, границы четкие, контуры ровные, эхоструктура не изменена. Эндометрий соответствует фазе менструального цикла. Полость матки не деформирована, не расширена. Структура миометрия не изменена. Шейка матки 27 мм. Структура обычная. Правый яичник-50\*38\*39 мм, объем 35.49 см<sup>3</sup>. В нем гипоэхогенная структура, диаметром 43x35x38 мм, с мелкодисперсной взвесью повышенной эхогенности, без выраженной капсулы, с двойным halo пониженной эхогенности, без выраженного кровотока в режиме цветового доплеровского картирования. Здоровая ткань яичника практически не определяется. Левый яичник 35x22x23 мм, объем-8.48 см<sup>3</sup>. Дайте заключение по данному ультразвуковому исследованию.

**Ответ: Ультразвуковые признаки** эндометриомы правого яичника.

**Задача 52.**

Пациентка, 42 года. 23 день менструального цикла. При ультразвуковом исследовании выявлено: тело матки определяется в ретропозиции. Границы четкие. Контуры ровные. Форма обычная. Размеры матки 57x36x43 мм. М-эхо-12 мм. Эхоструктура эндометрия не изменена. Границы четкие, контуры ровные. Полость матки не деформирована, не расширена. Структура миометрия не изменена. Шейка матки обычной структуры, 26 мм. Правый яичник 30x22x24 мм. Контур ровный, четкий. Левый яичник достоверно не определяется. В его проекции анэхогенная многокамерная структура, диаметром 103x53 мм, с ровным, четким наружным и внутренним контуром, толщиной капсулы до 7 мм, гомогенным содержимым. В режиме цветового доплеровского картирования регистрируются единичные локусы кровотока в капсуле и перегородках. На руках ультразвуковое заключение с идентичной эхокартиной, проведенное 6 месяцев назад.

Дайте заключение по данному ультразвуковому исследованию.

**Ответ: Ультразвуковые признаки** серозной кистаденомы левого яичника.

**Задача 53.**

Пациентка, 53 года. Менопауза 2 года. Жалобы на кровянистые выделения из половых путей в течении 1 месяца. При ультразвуковом исследовании выявлено: тело матки в обычном положении. Границы четкие. Контуры ровные. Форма обычная. Размеры матки 58x44x52 мм. Структура миометрия однородная. М-эхо-20 мм. Контур неровный, нечеткий. Структура эндометрия неоднородная, с множеством анэхогенных и гипоэхогенных включений, 1,2 мм в диаметре. Васкуляризация усилена. Полость расширена до 6 мм, за счет неоднородного содержимого. Яичники без особенностей. Параметрии не инфильтрированы. Регионарные лимфоузлы не визуализируются.

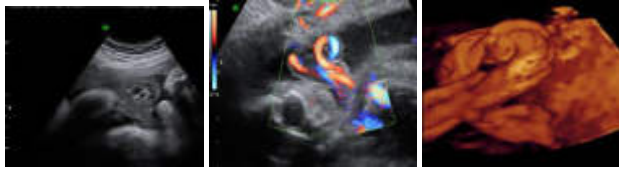

Дайте заключение по данному ультразвуковому исследованию.

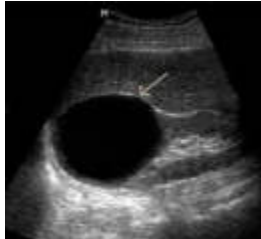
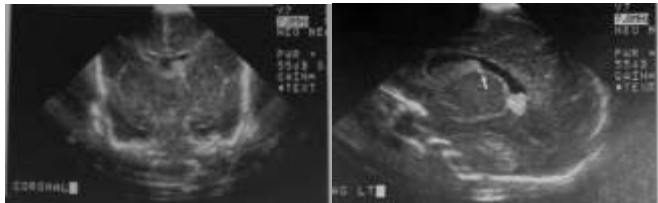
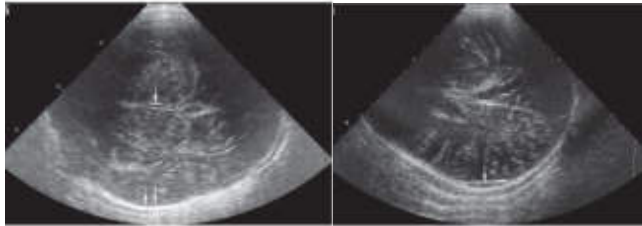
**Ответ: Ультразвуковые признаки** карцинома эндометрия.

**Задача 54.**

Пациентка 31 года. В анамнезе 2 беременности ( 1 роды, 1 аборт). При ультразвуковом трансвагинальном исследовании: матка нормальных размеров, миометрий не изменен, эндометрий 7 мм однородный, соответствует фазе менструального цикла, яичники увеличены незначительно, объем левого яичника

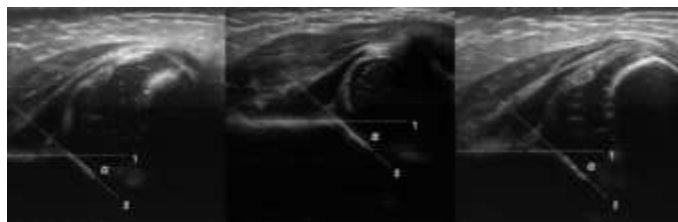
	<p>10 см<sup>3</sup>, объем правого яичника 11 см<sup>3</sup>, количество фолликулов увеличено в обоих яичниках более 10 , отмечается Диффузный тип расположения фолликулов и интраовариальных кистозных включений диаметром 5-10 мм, строма яичника не выражена.</p> <p>Дайте заключение по данному ультразвуковому исследованию.</p> <p><b>Ответ: Ультразвуковые признаки мультифолликулярного типа эхоструктуры яичников</b></p> <p><b>Задача 55.</b></p> <p>Пациентка, 45 лет. В анамнезе хронический эндометрит, сальпингоофорит. Роды-2, аборт-4. Контрацепция- внутриматочная спираль (стоит 6 лет). Доставлена в гинекологическое отделение с жалобами на боли внизу живота, повышение температуры тела до 38 градусов в течении 7 дней. В общем анализе крови- лейкоцитоз со сдвигом формулы влево, ускоренное СОЭ. 12 день менструального цикла. На ультразвуковом исследовании выявлено: тело матки определяется в обычном положении. Границы четкие. Контуры ровные. Форма обычная. Размеры матки 58x42x56 мм. Структура миометрия не изменена. М-эхо-10 мм. В продольном сечении в проекции полости матки визуализируется гиперэхогенное включение линейной формы с акустической тенью. Правый яичник 35x22x23 мм. Левый яичник достоверно не определяется. Слева от матки жидкостное образование округлой формы, диаметром 74x56x72 мм, с плотными, местами утолщенными стенками до 5-6 мм, в просвете мелкие эхопозитивные включения, образующие горизонтальный уровень на границе с однородной жидкой средой, множественные перегородки. При компрессии резко болезненно. Свободная жидкость в малом тазу.</p> <p>Дайте заключение по данному ультразвуковому исследованию.</p> <p><b>Ответ: Ультразвуковые признаки tuboовариального образования слева. Внутриматочный контрацептив в полости матки.</b></p>
<p>Б1.Б6.10 Ультразвуковая диагностика в акушерстве.</p>	<p><b>Задача 56</b></p> <p>Пациентка, 24 года. Жалобы на задержку менструации в течении 2 недель. При ультразвуковом исследовании выявлено: в полости матки 2 плодных яйца СВД I- 16 мм, желточный мешок I-5 мм, КТР I-7мм, сердцебиение регистрируется; СВД II-14 мм, желточный мешок II-5 мм, КТР II-6 мм, сердцебиение регистрируется. Справа от матки определяется многокамерная анэхогенная структура, диаметром 100x86x92 мм, с бугристыми контурами, гомогенным содержимым, аваскулярная. Слева подобная 62x48x56 мм.</p> <p>Дайте заключение по данному ультразвуковому исследованию.</p> <p><b>Заключение:</b> Маточная беременность сроком 6 недель. Диагностическая двойня. Тека-лютеиновые кисты обоих яичников.</p> <p><b>Задача 57</b></p> <p>Пациентка, 26 лет, с резус-отрицательной группой крови, титр антител 1:4. При эхографии плода: фетометрия соответствует 25-26 неделям беременности. Определяется выраженный подкожный отек (наличие двойного контура- 11мм), признаки асцита у плода. Преимущественная локализация плаценты- передняя стенка, дно. Толщина плаценты- 5см. Степень зрелости- 0. Индекс амниотической жидкости-263 мм.</p> <p>Дайте заключение по данному ультразвуковому исследованию.</p> <p><b>Заключение: Беременность 25-26 недель. Иммунная водянка плода. Многоводие. Плацентомегалия.</b></p> <p><b>Задача 58</b></p> <p>Пациентка, 21 год. Первая беременность. При проведении эхографии в сроке 21-22 недели беременности выявлено двустороннее увеличение почек у плода, отсутствие эхотени мочевого пузыря, маловодие.</p> <p>Дайте заключение по данному ультразвуковому исследованию.</p> <p><b>Заключение:</b> Беременность 21-22 недели. Поликистозная болезнь почек инфантильного типа (синдром Поттер-1).</p> <p><b>Задача 59</b></p> <p>Пациентка, 18 лет. Первая беременность. При эхографии: фетометрия плода соответствует 23-24 неделям беременности. В области передней стенки</p>

	<p>живота плода определяются свободно плавающие петли кишечника с различной степенью расширения.          Дайте заключение по данному ультразвуковому исследованию.  <b>Заключение:</b> Беременность 23-24 недели. Гастрошизис.</p> <p><b>Задача 60</b>          Пациентка, 26 лет. При проведении эхографии в сроке 28-29 недель беременности плод соответствует по фетометрии 24-25 недель. ОГ- 222 мм, ОЖ- 196 мм. Маловодие, амниотический индекс- 89 мм. Расширение большой цистерны- более 12 мм. Полость прозрачной перегородки не визуализируется, нет деления боковых желудочков в области передних рогов. Широко расставлены задние рога боковых желудочков. Интраорбитальный размер- 22 мм. Четырехкамерный срез сердца без особенностей.          Дайте заключение по данному ультразвуковому исследованию.  <b>Заключение:</b> Алобарная прозэнцефалия. Гипертелоризм. Задержка внутриутробного развития плода II степени.</p> <p><b>Задача 61</b>          Беременная 37 недель беременности. При ультразвуковом исследовании выявлены изменения пуповины представленные на эхограммах в В-режиме, в режиме ЦДК и 4D-режиме (объемная эхография).          Дайте заключение по данному ультразвуковому исследованию.</p>  <p><b>Заключение:</b> Беременность 37 недель. «Ложный» узел пуповины.</p>
<p>Б1.Б6.11          Интервенционная          ультразвуковая          диагностика.</p>	<p><b>Задача 62.</b>          Больной 42 лет находится в хирургическом стационаре с предварительным диагнозом посттравматическая гематома правой доли печени. При ультразвуковом исследовании органов брюшной полости в правой доли печени и 7-8 и частично в 6 сегментах печени визуализируется гетерогенное образование, округлой формы, 11,6 -10.0 см, отмечается повышение плотности паренхимы по периферии образования. <b>Заключение:</b> посттравматическая гематома правой доли печени. Сделайте заключение на основании ультразвукового исследования. Показана пациенту пункция под контролем ультразвука?</p>  <p><b>Ответ: Заключение:</b> ультразвуковые признаки посттравматической гематомы правой доли печени. Показано выполнение пункционной биопсии гематомы правой доли печени под контролем ультразвука (эвакуация содержимого и промывка антисептиком остаточной полости).</p> <p><b>Задача 63.</b>          Мужчина 66 лет, обратился к урологу с жалобами на затрудненное мочеиспускание, режущие боли при мочеиспускании, частое ночное мочеиспускание(никтурия).          После сдачи всех необходимых анализов, в том числе и анализ крови на ПСА( онкомаркер), больной был направлен на ультразвуковое исследование предстательной железы. Результат ПСА 3,08 нг/мл.          При ультразвуковом трансректальном исследовании (ТРУЗИ) было выявлено: гиперплазия переходных зон с узлообразованием, множественные кальцинаты в структуре железы, гипохогенное образование в периферической зоне слева, с наличием кровотока. Было выставлено заключение: Наружная гиперплазия</p>

	<p>предстательной железы. Tumor предстательной железы? Хронический калькулезный простатит.</p> <p>Какие необходимо выполнить дальнейшие диагностические исследования для дифференциальной диагностики?</p> <p><b>Ответ:</b> Необходимо выполнить <b>полифокальную биопсию (ПФБ)</b> предстательной железы.</p> <p>Больному была проведена <b>полифокальная биопсия (ПФБ)</b> предстательной железы по <b>ТРУЗИ</b>.</p> <p>Результат гистологии показал: <b>Умеренно дифференцированная аденокарцинома</b> предстательной железы, стадия по Глиссону 2+3.</p> <p><b>Задача 64.</b></p> <p>Пациент 54 лет. Жалобы на периодические тянущие боли в левой поясничной области, дизурические нарушения. Общ. анализ мочи – без патологии. Анализ крови – отмечается тромбоцитопения. При ультразвуковом исследовании органов брюшной полости и забрюшинного пространства: визуализируется анэхогенное образование в нижнем полюсе левой почки 8x12см . Заключение: ультразвуковые признаки кисты левой почки больших размеров. Показана пункция кисты у данного пациента?</p>  <p><b>Ответ:</b> На данный момент пациенту не показана пункция кисты левой почки, т.к. имеются противопоказания – тромбоцитопения. После соответствующей терапии и нормализации показателей – пункция данному пациенту показана.</p>
<p>Б1.Б6.12 Ультразвуковая диагностика в неонатологии.</p>	<p><b>Задача 65.</b></p> <p>Ребенок, в возрасте 3 дней. Представлена нейросонограмма. Корональная (фронтальная) и левая сагиттальная проекции. Опишите представленные эхограммы.</p> <p>Дайте заключение по данным нейросонографии</p>  <p><b>Заключение:</b> ультразвуковые признаки кровоизлияние в матриксе. Класс I внутрижелудочковых кровоизлияний; субэпидимальное кровоизлияние .</p> <p><b>Задача 66.</b></p> <p>Ребенок в возрасте 3мес. Представлены эхограммы нейросонографии (аксиальные сканы). Опишите представленные эхограммы.</p> <p>Дайте заключение по данным нейросонографии</p>  <p><b>Заключение:</b> ультразвуковые признаки субдуральной гематомы малых размеров.</p>

### Задача 67

Ребенок в возрасте 23 дня. Ультразвуковое исследование тазобедренных суставов. Представлена эхограмма тазобедренных суставов: угол  $\alpha < 43^\circ$ . Дайте заключение по данным ультразвукового исследования.

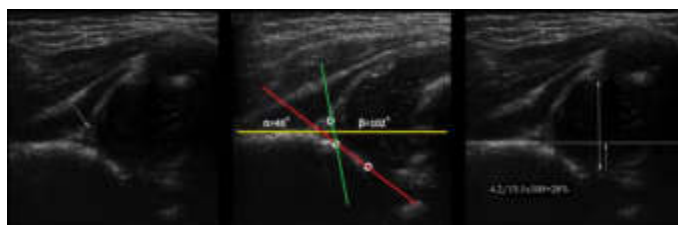


**Заключение: ультразвуковые признаки тяжелой дисплазии тазобедренного сустава (тип 3А), подвывих.**

### Задача 68.

Ребенок в возрасте 1мес. Ультразвуковое исследование тазобедренных суставов. Представлена эхограмма тазобедренных суставов: угол  $\alpha = 40^\circ$ , угол  $\beta = 102^\circ$ , костное покрытие головки  $< 28\%$ .

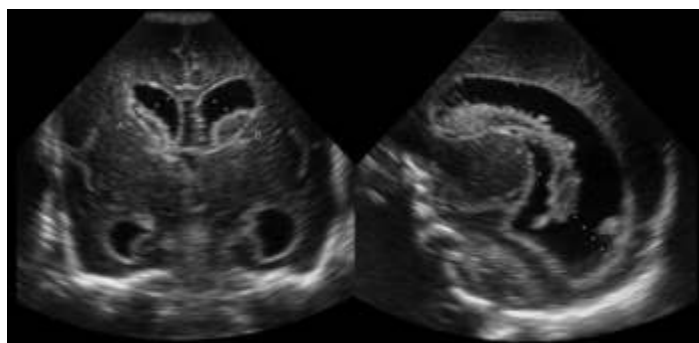
Дайте заключение по данным ультразвукового исследования.



**Заключение: ультразвуковые признаки тяжелой дисплазии тазобедренного сустава (тип 3А), подвывих.**

### Задача 69.

Ребенок в возрасте 5 суток. Представлены эхограммы нейросонографии. Корональная и парасагитальная плоскости. Опишите представленные эхограммы. Дайте заключение по данным нейросонографии

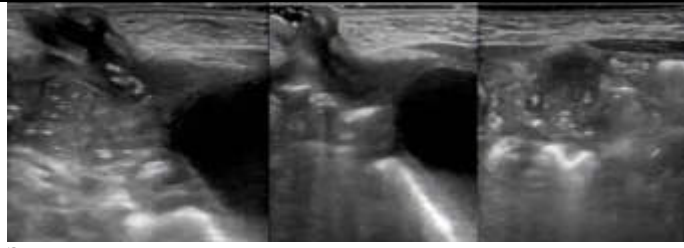


**Заключение: ультразвуковые признаки двусторонних межжелудочковых кровоизлияний 3-его уровня. Гироэхогенные области вокруг гиперэхогенных сгустков указывает, что кровоизлияния свежие. Обширное кровотоечение в герминальный матрикс 3 степени, желудочки заметно расширены.**

### Задача 70.

Ребенок в возрасте 22 суток. С рождения из пупка отходит соломенного цвета жидкость с неприятным запахом, кожа вокруг пупка раздраженная, грануляции. Выполнено ультразвуковое исследование органов брюшной полости, забрюшинного пространства, органов малого таза. А также ультразвуковое исследование линейным датчиком (с частотой 10,5 МГц) области пупочного кольца. Представлены эхограммы области пупочного кольца. Опишите представленные эхограммы.

Дайте заключение по данным ультразвукового исследования.



**Заключение: ультразвуковые признаки пузырно-пупочного свища (полное незаращение урахуса).**

**12.2 МЕТОДИЧЕСКИЕ РЕКОМЕНДАЦИИ К САМОСТОЯТЕЛЬНОЙ РАБОТЕ ДЛЯ ОРДИНАТОРОВ ПО ДИСЦИПЛИНЕ «УЛЬТРАЗВУКОВАЯ ДИАГНОСТИКА»**

**Объем самостоятельной работы по дисциплине – 324 часа**

**Формы контроля – рефераты, дискуссия**

<b>Код в ОПОП</b>	<b>Модуль ОПОП</b>	<b>Объем СР</b>
<i>Б 1.Б.6.1</i>	Физико-технические основы ультразвукового метода исследования, ультразвуковая диагностическая аппаратура.	12
<i>Б 1.Б.6.2</i>	Ультразвуковая диагностика заболеваний органов пищеварительной системы.	52
<i>Б 1.Б.6.3</i>	Ультразвуковая диагностика в уронефрологии.	50
<i>Б 1.Б.6.4</i>	Ультразвуковая диагностика в гематологии.	4
<i>Б 1.Б.6.5</i>	Ультразвуковая диагностика поверхностно расположенных структур.	28
<i>Б 1.Б.6.6</i>	Ультразвуковая диагностика заболеваний сердца.	50
<i>Б 1.Б.6.7</i>	Ультразвуковая диагностика заболеваний сосудистой системы.	36
<i>Б 1.Б.6.8</i>	Ультразвуковая диагностика заболеваний лимфатической системы.	6
<i>Б 1.Б.6.9</i>	Ультразвуковая диагностика в гинекологии.	24
<i>Б 1.Б.6.10</i>	Ультразвуковая диагностика в акушерстве.	36
<i>Б 1.Б.6.11</i>	Интервенционная ультразвуковая диагностика.	14
<i>Б 1.Б.6.12</i>	Ультразвуковая диагностика в неонатологии.	12

**Вопросы и задания для самоконтроля:**

<p>Б1.Б6.1 Физико-технические основы ультразвукового метода исследования, ультразвуковая диагностическая аппаратура.</p>	<ol style="list-style-type: none"> <li>1. Физические основы получения диагностического ультразвукового изображения.</li> <li>2. Ультразвуковые аппараты и датчики ультразвукового исследования</li> <li>3. Основные режимы ультразвуковых исследований. Допплерография</li> <li>4. Понятие об эхогенности и эхоструктуре.</li> <li>5. Артефакты, их природа и значение в диагностике.</li> <li>6. Оформление протокола и построение заключения при</li> </ol>
--	---

	<p>проведении ультразвукового исследования</p> <p>7. Терминология и понятие о методических основах ультразвукового исследования</p>
<p>Б1.Б6.2 Ультразвуковая диагностика заболеваний органов пищеварительной системы.</p>	<p>8. Нормальная ультразвуковая анатомия органов гепатопанкреатодуоденальной области</p> <p>9. Ультразвуковая диагностика неопухолевых очаговых заболеваний и поражений печени.</p> <p>10. Ультразвуковая диагностика патологии воротной вены, патологии печеночных вен.</p> <p>11. Особенности эхографической картины печени при вторичных диффузных и диффузно-очаговых поражениях.</p> <p>12. Ультразвуковая диагностика вторичных диффузных изменений печени, обусловленных гемодинамическими нарушениями.</p> <p>13. Ультразвуковая диагностика доброкачественных злокачественных опухолей печени.</p> <p>14. Особенности ультразвуковой диагностики заболеваний печени у детей.</p> <p>15. Ультразвуковая анатомия желчевыводящей системы и окружающих органов. Аномалии развития желчного пузыря, внутрипеченочных и внепеченочных желчных протоков.</p> <p>16. Ультразвуковая диагностика злокачественных опухолей желчного пузыря, внутрипеченочных и внепеченочных желчных протоков.</p> <p>17. Ультразвуковая диагностика желчекаменной болезни и ее осложнений</p> <p>18. Ультразвуковая диагностика доброкачественных опухолей поджелудочной железы.</p> <p>19. Ультразвуковая диагностика злокачественных опухолей поджелудочной железы.</p> <p>20. Ультразвуковая диагностики панкреатитов</p> <p>21. Ультразвуковая диагностика острого аппендицита и его осложнений. Ультразвуковая диагностика кишечной непроходимости.</p> <p>22. Ультразвуковая диагностика заболеваний брюшного отдела</p>



	<p>аорты.</p> <p>23. Ультразвуковая диагностика заболеваний висцеральных ветвей брюшного отдела аорты</p>
<p>Б1.Б6.3 Ультразвуковая диагностика в уронефрологии.</p>	<p>24. Ультразвуковая диагностика нефроптоза.</p> <p>25. Допплерографическая диагностика поражений почечных сосудов при различных заболеваниях (стеноз почечных артерий, инфаркты почек, заболевания паренхимы, острая и хроническая почечная недостаточность)</p> <p>26. Ультразвуковая диагностика неопухолевых заболеваний почек. Диффузные заболевания почечной паренхимы.</p> <p>27. Ультразвуковая диагностика неопухолевых заболеваний почек. Мочекаменная болезнь.</p> <p>28. Ультразвуковая диагностика почечного трансплантата.</p> <p>29. Ультразвуковая диагностика доброкачественных и злокачественных опухолей почек.</p> <p>30. Особенности ультразвуковой диагностики заболеваний почек у детей.</p> <p>31. Ультразвуковая диагностика неопухолевых заболеваний мочевого пузыря.</p> <p>32. Ультразвуковая диагностика доброкачественных опухолей мочевого пузыря. Ультразвуковая диагностика злокачественных опухолей мочевого пузыря.</p> <p>33. Ультразвуковая диагностика неопухолевых заболеваний предстательной железы (доброкачественная гиперплазия, воспалительные заболевания предстательной железы).</p> <p>34. Ультразвуковая диагностика рака предстательной железы.</p> <p>35. Ультразвуковая диагностика заболеваний органов мошонки.</p> <p>36. Ультразвуковая диагностика неопухолевых заболеваний надпочечников.</p> <p>37. Ультразвуковая диагностика опухолевых заболеваний надпочечников.</p>

	38. Особенности ультразвуковой диагностики заболеваний надпочечников у детей.
<p>Б1.Б6.4 Ультразвуковая диагностика в гематологии.</p>	<p>39. Ультразвуковая диагностика неопухолевых заболеваний селезенки. Диффузные заболевания селезенки. Спленомегалии, обусловленные различными причинами.</p> <p>40. Ультразвуковая диагностика неопухолевых заболеваний селезенки. Неопухолевые очаговые поражения селезенки (кисты, инфаркты, абсцессы). Травматические поражения селезенки</p> <p>41. Ультразвуковая диагностика доброкачественных и злокачественных опухолей селезенки.</p> <p>42. Особенности ультразвуковой картины селезенки при гематологических заболеваниях. Изменения регионарной лимфатической системы при заболеваниях селезенки.</p>
<p>Б1.Б6.5 Ультразвуковая диагностика поверхностно расположенных структур.</p>	<p>43. Нормальная ультразвуковая анатомия щитовидной железы.</p> <p>44. Ультразвуковая диагностика воспалительных заболеваний щитовидной железы.</p> <p>45. Ультразвуковая диагностика доброкачественных очаговых поражений щитовидной железы (кисты, узловой зоб, аденомы).</p> <p>46. Ультразвуковая диагностика опухолей щитовидной железы. Классификация TI-RADS.</p> <p>47. Ультразвуковая диагностика кист щитовидной железы.</p> <p>48. Нормальная и вариативная ультразвуковая анатомия молочной железы</p> <p>49. Ультразвуковая диагностика воспалительных заболеваний молочной железы</p> <p>50. Ультразвуковая диагностика опухолей молочной железы. Классификация BI-RADS.</p> <p>51. Особенности ультразвуковой диагностики заболеваний щитовидной железы у детей.</p> <p>52. Ультразвуковая диагностика диффузных и очаговых поражений околощитовидных желез.</p> <p>53. Ультразвуковая диагностика заболеваний слюнных желез</p> <p>54. Ультразвуковая диагностика заболеваний мужской грудной железы.</p>

<p>Б1.Б6.6 Ультразвуковая диагностика заболеваний сердца.</p>	<p>55. Нормальная ультразвуковая анатомия сердца. Стандартные позиции. Основы морфометрии.</p> <p>56. Эхокардиографическое исследование в оценке систолической и диастолической функций левого и правого желудочков. Варианты нарушения диастолической функции желудочков.</p> <p>57. Ультразвуковая диагностика легочной гипертензии.</p> <p>58. Ультразвуковая оценка основных показателей гемодинамики.</p> <p>59. Ультразвуковая диагностика приобретенных пороков сердца.</p> <p>60. Ультразвуковая диагностика врожденных пороков сердца и аномалий развития сосудов.</p> <p>61. Ультразвуковая диагностика ишемической болезни сердца.</p> <p>62. Ультразвуковая диагностика инфекционного эндокардита и его осложнений.</p> <p>63. Ультразвуковая диагностика патологии перикарда.</p> <p>64. Ультразвуковая диагностика внутрисердечных образований.</p> <p>65. Ультразвуковая диагностика заболеваний аорты.</p>
<p>Б1.Б6.7 Ультразвуковая диагностика заболеваний сосудистой системы.</p>	<p>66. Ультразвуковая анатомия магистральных артерий и вен головы и шеи и взаимоотношений с прилегающими органами.</p> <p>67. Аномалии развития магистральных артерий и вен головы и шеи.</p> <p>68. Ультразвуковая диагностика патологии сонных артерий.</p> <p>69. Ультразвуковая диагностика патологии подключичных и позвоночных артерий.</p> <p>70. Ультразвуковая диагностика патологии церебральных артерий и нарушений мозгового кровообращения.</p> <p>71. Ультразвуковая диагностика заболеваний вен головы и шеи.</p> <p>72. Ультразвуковая диагностика заболеваний артерий основания мозга.</p> <p>73. Ультразвуковая диагностика патологии абдоминальных сосудов.</p> <p>74. Ультразвуковая диагностика заболеваний артерий верхних и нижних конечностей.</p>

	75. Ультразвуковая диагностика заболеваний вен верхних и нижних конечностей.
Б1.Б6.8 Ультразвуковая диагностика заболеваний лимфатической системы.	<p>76. Анатомия и ультразвуковая анатомия лимфатической системы и лимфатических узлов. Взаимоотношение с прилежащими органами.</p> <p>77. Доброкачественные изменения лимфатической системы (лимфатических узлов). Воспалительные изменения (лимфадениты, лимфаденопатии).</p> <p>78. Опухолевые поражения лимфатической системы (лимфатических узлов),</p> <p>79. Первичное поражение лимфатической системы (лимфатических узлов) при лимфогранулематозе (ходжкинская лимфома), неходжкинской лимфоме и гемобластозах.</p> <p>80. Вторичное поражение лимфатической системы (лимфатических узлов) при метастатических процессах.</p> <p>81. Особенности ультразвуковой диагностики заболеваний лимфатической системы у детей.</p>
Б1.Б6.9 Ультразвуковая диагностика в гинекологии.	<p>82. Ультразвуковая диагностика патологии эндометрия. Гиперпластические процессы эндометрия.</p> <p>83. Ультразвуковая диагностика заболеваний миометрия</p> <p>84. Ультразвуковая диагностика генитального эндометриоза.</p> <p>85. Ультразвуковая диагностика рака эндометрия.</p> <p>86. Ультразвуковая диагностика опухолей и опухолевидных образований яичников.</p> <p>87. Ультразвуковая диагностика эндокринной патологии яичников.</p> <p>88. Ультразвуковая диагностика воспалительные заболевания органов малого таза.</p> <p>89. Ультразвуковая диагностика внематочной беременности. Дифференциальная диагностика.</p> <p>90. Эхогистеросальпингоскопия. Технология проведения. Показания, противопоказания. Диагностическая значимость метода.</p> <p>91. Ультразвуковая диагностика эктопической беременности</p>

Б1.Б6.10  
Ультразвуковая  
диагностика в  
акушерстве.

92. Ультразвуковая фетометрия. Трехмерная эхография.
93. Ультразвуковое исследование плаценты, пуповины и околоплодных вод.
94. Ультразвуковая диагностика многоплодной беременности.
95. Допплеровское исследование маточно-плацентарного и плодового кровотока.
96. Ультразвуковое исследование в I триместре беременности. Эхографические маркеры хромосомных аномалий.
97. Ультразвуковое исследование в I триместре беременности. Врожденные пороки развития.
98. Ультразвуковая анатомия сердца и главных сосудов плода. Методика эхокардиографического исследования плода в различные сроки беременности.
99. Ультразвуковой скрининг во II триместре беременности. Оценка маркеров хромосомных аномалий и пренатальная диагностика врожденных пороков. Головной мозг. Лицо.
100. Ультразвуковой скрининг во II триместре беременности. Оценка маркеров хромосомных аномалий и пренатальная диагностика врожденных пороков. Шея и позвоночник.
101. Ультразвуковой скрининг во II триместре беременности. Оценка маркеров хромосомных аномалий и пренатальная диагностика врожденных пороков. Легкие.
102. Ультразвуковой скрининг во II триместре беременности. Оценка маркеров хромосомных аномалий и пренатальная диагностика врожденных пороков. Сердце и главные сосуды.
103. Ультразвуковой скрининг во II триместре беременности. Оценка маркеров хромосомных аномалий и пренатальная диагностика врожденных пороков. Органы брюшной полости.
104. Ультразвуковой скрининг во II триместре беременности. Оценка маркеров хромосомных аномалий и пренатальная диагностика врожденных пороков. Мочевыделительная система.
105. Ультразвуковой скрининг во II триместре беременности. Оценка маркеров хромосомных аномалий и пренатальная диагностика врожденных пороков. Опорно-двигательная система.
106. Ультразвуковой скрининг во III триместре беременности.

	107. Пренатальная ультразвуковая диагностика врожденных и наследственных пороков III триместре беременности.
Б1.Б6.11 Интервенционная ультразвуковая диагностика.	108. Пункционная биопсия органов пищеварения под контролем ультразвука 109. Пункционная биопсия органов мочевого пузыря под контролем ультразвука 110. Пункционная биопсия органов малого таза под контролем ультразвука 111. Пункционная биопсия молочных желез под контролем ультразвука 112. Пункционная биопсия щитовидной железы под контролем ультразвука 113. Интраоперационные вмешательства под контролем ультразвука
Б1.Б6.12 Ультразвуковая диагностика в неонатологии.	114. Ультразвуковая диагностика заболеваний центральной нервной системы у новорожденных (нейросонография) 115. Технология ультразвукового исследования головного мозга новорожденных. Интракраниальная нейросонография 116. Ультразвуковая диагностика неопухолевых заболеваний головного мозга новорожденного. 117. Ультразвуковая диагностика опухолевых заболеваний головного мозга новорожденного. 118. Ультразвуковая диагностика заболеваний позвоночного столба и спинного мозга новорожденного. 119. Ультразвуковая диагностика врожденного вывиха бедра 120. Методика. Особенности исследования. Типы суставов (по данным ультразвукового исследования) 121. Ультразвуковая диагностика патологии вилочковой железы 122. Методика. Особенности исследования. 123. Ультразвуковое исследование органов брюшной полости и забрюшинного пространства у новорожденных.

**Перечень дискуссионных тем :**

<p>Б1.Б6.1 Физико-технические основы ультразвукового метода исследования, ультразвуковая диагностическая аппаратура.</p>	<ol style="list-style-type: none"> <li>1. Трехмерная эхография. Принцип действия. Возможности визуализации. Показания и противопоказания. Сравнение с другими методами</li> <li>2. Основные методики выявления и коррекции артефактов ультразвукового сканирования</li> <li>3. Оптимизация ультразвуковых изображений в В-режиме</li> <li>4. Оптимизация ультразвуковых изображений в доплеровских режимах</li> <li>5. Обеспечение безопасности врача и пациента при работе с ультразвуковыми приборами. Механический и температурный индексы.</li> <li>6. Правила эксплуатации ультразвуковых аппаратов. Метрология.</li> <li>7. Новые технологии ультразвуковой диагностики</li> <li>8. Соноэластография. Возможности и ограничения.</li> </ol>
<p>Б1.Б6.2 Ультразвуковая диагностика заболеваний органов пищеварительной системы.</p>	<ol style="list-style-type: none"> <li>9. Задачи ультразвукового исследования при подозрении на наличие послеоперационных осложнений.</li> <li>10. Правила формирования стандартного медицинского заключения по результатам ультразвукового исследования</li> <li>11. Ультразвуковая диагностика заболеваний органов желудочно-кишечного тракта</li> <li>12. Ультразвуковая диагностика тонкокишечной непроходимости. Ультразвуковая диагностика толстокишечной непроходимости.</li> <li>13. Ультразвуковая диагностика инвагинации тонкой кишки</li> <li>14. Ультразвуковая диагностика мезентериального тромбоза.</li> </ol>
<p>Б1.Б6.3 Ультразвуковая диагностика в уронефрологии.</p>	<ol style="list-style-type: none"> <li>15. Задачи ультразвукового исследования при подозрении на наличие послеоперационных осложнений.</li> <li>16. Правила формирования стандартного медицинского заключения по результатам ультразвукового исследования</li> <li>17. Ультразвуковая диагностика ранних и поздних осложнений почечного трансплантата</li> <li>18. Ультразвуковая диагностика острой почечной недостаточности</li> <li>19. Ультразвуковая диагностика сосудистых поражений почек.</li> <li>20. Ультразвуковая диагностика тромбоза почечной и нижней полой вены.</li> </ol>

	21. Дифференциальная диагностика заболеваний мочевого пузыря и терминального отдела мочеточника
Б1.Б6.4 Ультразвуковая диагностика в гематологии.	22. Правила формирования стандартного медицинского заключения по результатам ультразвукового исследования 23. Допплерография при заболеваниях селезенки. 24. Особенности ультразвуковой диагностики заболеваний селезенки у детей. 25. Альтернативные методы диагностики заболеваний селезенки.
Б1.Б6.5 Ультразвуковая диагностика поверхностно расположенных структур.	26. Особенности визуализации и оценки ткани молочной железы в различных возрастных группах пациентов. 27. Правила формирования стандартного медицинского заключения по результатам ультразвукового исследования 28. Альтернативные методы диагностики заболеваний молочной железы. 29. Особенности ультразвуковой диагностики заболеваний молочной железы у детей. 30. Возможности новых технологий в ультразвуковой маммографии.
Б1.Б6.6 Ультразвуковая диагностика заболеваний сердца.	31. Правила формирования стандартного медицинского заключения по результатам ультразвукового исследования 32. Контрастная эхография. Возможности визуализации. Показания и противопоказания. Сравнение с другими методами 33. ЧПЭхоКГ у больных с ИБС. Интраоперационная ЧПЭхоКГ. ЧПЭхоКГ в блоке интенсивной терапии 34. Патофизиологические основы стресс-эхокардиографии. Эхокардиографические признаки ишемии. 35. Тканевая доплерография. Принцип действия. Возможности визуализации. Сравнение с другими методами
Б1.Б6.7 Ультразвуковая диагностика заболеваний сосудистой системы.	36. Наиболее важные особенности технологии ультразвуковой визуализации артерий и вен головного мозга. 37. Особенности методик доплеровского исследования, влияющие на корректность получаемой диагностической информации. 38. Внутрисосудистые ультразвуковые технологии. 39. Правила формирования стандартного медицинского



	<p>заклучения по результатам ультразвукового исследования</p>
<p>Б1.Б6.8 Ультразвуковая диагностика заболеваний лимфатической системы.</p>	<p>40. Правила формирования стандартного медицинского заключения по результатам ультразвукового исследования.</p> <p>41. Соноэластография в диагностике заболеваний лимфатической системы.</p> <p>42. Особенности ультразвуковой диагностики лимфатической системы в геронтологии.</p>
<p>Б1.Б6.9 Ультразвуковая диагностика в гинекологии.</p>	<p>43. Правила формирования стандартного медицинского заключения по результатам ультразвукового исследования</p> <p>44. Допплерография при заболеваниях эндометрия и миометрия.</p> <p>45. Стандартизация протоколов ультразвукового исследования в гинекологии .Международные консенсусы MUSA ,IETA, IOTA.</p> <p>46. Консенсус международной группы экспертов по анализу глубокого эндометриоза IDEA.</p> <p>47. Основные принципы и диагностические возможности объемной эхографии в гинекологии.</p>
<p>Б1.Б6.10 Ультразвуковая диагностика в акушерстве.</p>	<p>48. Правила и последовательность проведения фетометрических исследований в I триместре беременности</p> <p>49. Правила формирования стандартного медицинского заключения по результатам ультразвукового исследования</p> <p>50. Пороки развития при многоплодной беременности. Неразделившиеся близнецы. Фето-фетальный трансфузионный синдром.</p> <p>51. Стандартизированный протокол ультразвукового исследования в I триместре беременности.</p> <p>52. Стандартизированный протокол ультразвукового исследования в II триместре беременности.</p> <p>53. Стандартизированный протокол ультразвукового исследования в III триместре беременности.</p> <p>54. Основные принципы и диагностические возможности объемной эхографии в акушерстве.</p>

<p>Б1.Б6.11 Интервенционная ультразвуковая диагностика.</p>	<p>55. Основные правила предупреждения осложнений малоинвазивных вмешательств под контролем ультразвука.</p> <p>56. Особенности технологии пункционной биопсии под контролем ультразвука у детей.</p>
<p>Б1.Б6.12 Ультразвуковая диагностика в неонатологии.</p>	<p>57. Правила формирования стандартного медицинского заключения по результатам ультразвукового исследования.</p> <p>58. Возможности ультразвуковой диагностики легких у новорожденных.</p> <p>59. Ультразвуковая диагностика кишечной непроходимости у новорожденных и особенности ее эхографической оценки.</p> <p>60. Ультразвуковая диагностика дисметаболических нарушений у новорожденных.</p>

## Темы рефератов

<p>Б1.Б6.1 Физико-технические основы ультразвукового метода исследования, ультразвуковая диагностическая аппаратура.</p>	<ol style="list-style-type: none"> <li>1. Основные характеристики ультразвуковых сканеров</li> <li>2. Оценка скорости движения по доплеровскому сдвигу частот.</li> <li>3. Вопросы безопасности ультразвуковых исследований.</li> <li>4. Применение эхоконтрастных препаратов в ультразвуковой диагностике.</li> </ol>
<p>Б1.Б6.2 Ультразвуковая диагностика заболеваний органов пищеварительной системы.</p>	<ol style="list-style-type: none"> <li>5. Ультразвуковая диагностика доброкачественных опухолей печени</li> <li>6. Ультразвуковая диагностика диффузных заболеваний печени (жировая дистрофия, острый гепатит, хронический гепатит, цирроз печени, кардиальный фиброз печени)</li> <li>7. Ультразвуковая диагностика неопухолевых очаговых поражений печени (эхинококкоз, кисты, поликистоз, абсцесс, инфаркт, травма печени)</li> <li>8. Ультразвуковая диагностика злокачественных опухолей печени</li> <li>9. Ультразвуковая диагностика злокачественных опухолей желчного пузыря и желчевыводящих протоков.</li> <li>10. Ультразвуковая диагностика доброкачественных опухолей и гиперпластических процессов в желчном пузыре (полипоз, холестериновые, аденоматозные полипы, аденомиоматоз).</li> <li>11. Ультразвуковая анатомия желудка, двенадцатиперстной кишки, тонкого и толстого кишечника и прямой кишки.</li> </ol>

	<p>12. Ультразвуковая диагностика толсто кишечной непроходимости</p> <p>13. Ультразвуковая диагностика злокачественных опухолей желудочно-кишечного тракта, определение степени распространенности опухолевого процесса, диагностика рецидивов и состояния регионарной лимфатической системы</p> <p>14. Ультразвуковая диагностика абсцессов забрюшинного пространства</p>
<p>Б1.Б6.3 Ультразвуковая диагностика в уронефрологии.</p>	<p>15. Ультразвуковая диагностика мочекаменной болезни (осложнения мочекаменной болезни, дифференциальная диагностика наиболее часто встречающихся эхопозитивных структур в почках).</p> <p>16. Ультразвуковая диагностика распространенности опухолевого процесса при новообразованиях почки (изменения со стороны лимфатических узлов, почечной и нижней полой вен, близкорасположенных органов и тканей, локализация отдаленных метастазов)</p> <p>17. Ультразвуковая диагностика кист придатка и семенного канатика Ультразвуковое исследование предстательной железы, семенных пузырьков и простатической части уретры.</p> <p>18. Ультразвуковая диагностика травм органов мошонки.</p> <p>19. Ультразвуковая характеристика клинических стадий аденомы предстательной железы.</p> <p>20. Ультразвуковое исследование при ургентных состояниях почек и мочевыделительной системы</p> <p>21. Ультразвуковая диагностика гидронефроза и других ретенционных изменений почек и мочеточников</p>
<p>Б1.Б6.4 Ультразвуковая диагностика в гематологии.</p>	<p>22. Ультразвуковая диагностика доброкачественных опухолей селезенки (гемангиома, лимфангиома).</p> <p>23. Ультразвуковая диагностика злокачественных опухолей селезенки (саркома, метастатическое поражение), изменения со стороны селезенки при гематологических заболеваниях.</p> <p>24. Ультразвуковая диагностика паразитарных заболеваний селезенки</p>
<p>Б1.Б6.5 Ультразвуковая диагностика поверхностно расположенных структур.</p>	<p>25. Комплексное ультразвуковое исследование в диагностике заболеваний молочной железы</p> <p>26. Ультразвуковая диагностика специфических воспалений молочных желез. Туберкулез. Сифилис. Актиномикоз.</p>

	<p>27. Ультразвуковое исследование оперированной молочной железы: после органосохраняющих операций, при наличии имплантата</p> <p>28. Ультразвуковая диагностика меланомы, гемангиомы кожи.</p> <p>29. Ультразвуковая диагностика склеродермии.</p> <p>30. Ультразвуковая анатомия кожи. Ультразвуковая анатомия мышц.</p>
<p>Б1.Б6.6 Ультразвуковая диагностика заболеваний сердца.</p>	<p>31. Эхокардиография правого желудочка и правого предсердия (объем, дилатация и ее степени)</p> <p>32. Эхография заболеваний левого желудочка (дилатационная, гипертрофическая кардиомиопатии, инфаркт миокарда, аневризмы)</p> <p>33. Аортальный стеноз, классификация по степени открытия и по градиенту давления на аортальном клапане</p> <p>34. Параметры количественной двухмерной эхокардиографии (конечный диастолический, конечный систолический объемы левого желудочка, масса миокарда левого желудочка, фракция выброса, ударный объем, минутный объем, сердечный индекс, скорость сокращения по окружности)</p> <p>35. Варианты стенокардии и инфаркта миокарда и их ультразвуковая диагностика.</p> <p>36. Оценка локальной сократимости при эхокардиографическом исследовании.</p> <p>37. Ультразвуковая диагностика опухолей сердца.</p> <p>38. Возможности эхокардиографии в диагностике инфекционного эндокардита.</p>
<p>Б1.Б6.7 Ультразвуковая диагностика заболеваний сосудистой системы.</p>	<p>39. Расслаивающая аневризма аорты (РАА) и ее ультразвуковая диагностика.</p> <p>40. Ультразвуковая диагностика аневризмы брюшного отдела аорты.</p> <p>41. Новые ультразвуковые технологии в ангиологии. Ультразвуковая компрессионная эластография.</p> <p>42. Особенности ультразвуковой диагностики позвоночных артерий.</p> <p>43. Ультразвуковая диагностика вариантной анатомии и аномалий развития брахиоцефальных сосудов.</p> <p>44. Современные возможности ультразвуковой диагностики</p>

	интракраниальных сосудов.
Б1.Б6.8 Ультразвуковая диагностика заболеваний лимфатической системы.	<p>45. Ультразвуковое сканирование лимфатических узлов, методика, оценка анатомии органа</p> <p>46. Особенности ультразвуковой диагностики лимфатических узлов у детей.</p> <p>47. Дифференциальная ультразвуковая диагностика заболеваний и поражений лимфатических узлов</p>
Б1.Б6.9 Ультразвуковая диагностика в гинекологии.	<p>48. Ультразвуковая диагностика аномалий развития матки (аплазия, удвоение, двурогая, седловидная, однорогая, перегородка матки, инфантильная матка и гипоплазия матки.</p> <p>49. Ультразвуковая диагностика заболеваний эндометрия (эндометриты, гиперплазия эндометрия, полипы эндометрия, рак эндометрия).</p> <p>50. Ультразвуковая диагностика патологии беременности. Неразвивающаяся беременность. Угрожающий аборт. Неполный и полный аборт</p> <p>51. Ультразвуковая диагностика пузырного заноса</p> <p>52. Доплерография в дифференциальной диагностике доброкачественности и злокачественности опухолей матки.</p> <p>53. Особенности ультразвуковой диагностики миомы матки при ее дегенеративных изменениях.</p> <p>54. Особенности ультразвуковой диагностики аномалий развития внутренних половых органов у женщин.</p>
Б1.Б6.10 Ультразвуковая диагностика в акушерстве.	<p>55. Методика измерения воротникового пространства и косточек носа плода в 11-14 недель беременности</p> <p>56. Ультразвуковой скрининг 1 триместра беременности. ВПР плода, выявляемые в 1 триместре беременности</p> <p>57. Ультразвуковой скрининг во 2 и 3 триместрах беременности. Оценка четырехкамерного среза сердца. Аномальный четырехкамерный срез: основные нозологические формы пороков сердца.</p> <p>58. Ультразвуковой скрининг во 2 и 3 триместрах беременности. Оценка среза через 3 сосуда и трахею. Аномальный срез через 3 сосуда и трахею: основные нозологические формы пороков сердца.</p>

	59. УЗ-скрининг во 2 и 3 триместрах беременности (цели, сроки проведения, протокол УЗ-исследования). Фетометрия во 2-3 триместрах беременности. УЗ-маркеры хромосомной патологии плода.
Б1.Б6.11 Интервенционная ультразвуковая диагностика.	60. Дренирование полостей под контролем ультразвука. Определение показаний 61. Оборудование для проведения диагностических манипуляций под контролем ультразвука. 62. Диагностические манипуляции под контролем ультразвука. Показания и противопоказания.
Б1.Б6.12 Ультразвуковая диагностика в неонатологии.	63. Ультразвуковая диагностика внутричерепных кровоизлияний у новорожденных. 64. Ультразвуковая диагностика гипоксически-ишемических поражений головного мозга у новорожденных. 65. Ультразвуковая диагностика пороков развития головного мозга у новорожденных и детей раннего возраста. 66. Ультразвуковая диагностика воспалительных заболеваний головного мозга в постнатальном периоде. 67. Ультразвуковая диагностика пренатальных инфекционных поражений головного мозга в постнатальном периоде

### Практико-ориентированные задания

Б1.Б6.1 Физико-технические основы ультразвукового метода исследования, ультразвуковая диагностическая аппаратура.	<ol style="list-style-type: none"> <li>1. Подготовка ультразвукового сканера к работе</li> <li>2. Управление настройками прибора в В-режиме</li> <li>3. Управление настройками прибора в доплеровских режимах (ЦДК, энергетический Доплер, импульсно-волновой и др)</li> <li>4. Указать основные отличительные признаки наиболее распространенных артефактов ультразвукового сканирования и способы их коррекции.</li> <li>5. Дать описание правильной последовательности действий для получения корректной диагностической информации при проведении комплексного (цветового и спектрального) доплеровского исследования сосудов.</li> </ol>
---	---

<p>Б1.Б6.2 Ультразвуковая диагностика заболеваний органов пищеварительной системы.</p>	<p>6. Ультразвуковое сканирование печени, основные измерения, оценка анатомии органа</p> <p>7. Ультразвуковое сканирование желчного пузыря, основные измерения, оценка анатомии органа</p> <p>8. Ультразвуковое сканирование поджелудочной железы, основные измерения, оценка анатомии органа</p> <p>9. Ультразвуковое исследование органов брюшной полости в стандартном (серошкальном) режиме.</p>
<p>Б1.Б6.3 Ультразвуковая диагностика в уронефрологии.</p>	<p>10. Ультразвуковое сканирование почек, методика исследования, основные измерения, оценка анатомии органа</p> <p>11. Ультразвуковое сканирование мочевого пузыря, основные измерения, оценка анатомии органа</p> <p>12. Ультразвуковое сканирование органов мошонки, основные измерения, оценка анатомии органа</p> <p>13. Ультразвуковое сканирование надпочечников, основные измерения, оценка анатомии органа</p>
<p>Б1.Б6.4 Ультразвуковая диагностика в гематологии.</p>	<p>14. Ультразвуковое сканирование селезенки, основные измерения, оценка анатомии органа</p>
<p>Б1.Б6.5 Ультразвуковая диагностика поверхностно расположенных структур.</p>	<p>15. Ультразвуковое сканирование щитовидной железы, основные измерения, оценка анатомии органа</p> <p>16. Ультразвуковое сканирование молочной железы, методика, оценка анатомии органа</p>
<p>Б1.Б6.6 Ультразвуковая диагностика заболеваний сердца.</p>	<p>17. Эхокардиография, методики, оценка анатомии органа.</p> <p>18. Ультразвуковые исследования сердца в М-режиме, В-режиме, в режиме ЦДК и спектральном доплеровском режимах.</p> <p>19. Оценка данных эхокардиографического исследования при врожденных пороках сердца.</p> <p>20. Оценка данных эхокардиографического исследования при приобретенных пороках сердца.</p> <p>21. Оценка данных эхокардиографического исследования при</p>

	шемической болезни сердца.
Б1.Б6.7 Ультразвуковая диагностика заболеваний сосудистой системы.	<p>22. Ультразвуковое сканирование сосудов, методика, оценка анатомии органа</p> <p>23. Триплексное ультразвуковое исследование больных с окклюзирующими состояниями сосудов нижних конечностей.</p> <p>24. Триплексное ультразвуковое исследование больных атеросклеротического поражения брахиоцефальных сосудов.</p>
Б1.Б6.8 Ультразвуковая диагностика заболеваний лимфатической системы.	25. Ультразвуковое сканирование лимфатических узлов, методика, оценка анатомии органа
Б1.Б6.9 Ультразвуковая диагностика в гинекологии.	<p>26. Ультразвуковое сканирование матки (трансабдоминальное и трансвагинальное сканирование), основные измерения, оценка анатомии органа</p> <p>27. Ультразвуковое сканирование яичников и маточных труб (трансабдоминальное и трансвагинальное сканирование), основные измерения, оценка анатомии органа</p>
Б1.Б6.10 Ультразвуковая диагностика в акушерстве.	<p>28. Ультразвуковое сканирование плода в 1 триместре, основные измерения, оценка анатомии плода</p> <p>29. Методика измерения воротникового пространства и косточек носа плода в 11-14 недель беременности</p> <p>30. Ультразвуковое сканирование плода во 2-3 триместре, основные измерения, оценка анатомии плода</p> <p>31. Методика изучения анатомии ЦНС плода во 2-3 триместрах беременности</p> <p>32. Методика изучения анатомии лица плода во 2-3 триместрах беременности</p> <p>33. Методика изучения анатомии сердца плода во 2-3 триместрах беременности, получение изображения четырехкамерного среза сердца и среза через 3 сосуда и трахею</p>



	<p>34. Методика изучения анатомии легких плода во 2-3 триместрах беременности</p> <p>35. Методика изучения анатомии ЖКТ плода во 2-3 триместрах беременности</p> <p>36. Методика изучения анатомии МВС плода во 2-3 триместрах беременности</p> <p>37. Методика изучения анатомии опорно-двигательного аппарата плода во 2-3 триместрах беременности</p> <p>38. Методика доплерографии во время беременности</p>
<p>Б1.Б6.11 Интервенционная ультразвуковая диагностика.</p>	<p>39. Диагностические манипуляции под контролем ультразвука.</p> <p>40. Пункционная биопсия органов мочевого пузыря под контролем ультразвука<sup>1</sup></p> <p>41. Пункционная биопсия органов малого таза под контролем ультразвука<sup>1</sup></p> <p>42. Пункционная биопсия молочных желез под контролем ультразвука<sup>1</sup></p> <p>43. Пункционная биопсия щитовидной железы под контролем ультразвука<sup>1</sup></p> <hr/> <p><sup>1</sup>Утверждено на заседании кафедры 25.06.2022</p>
<p>Б1.Б6.12 Ультразвуковая диагностика в неонатологии.</p>	<p>44. Ультразвуковое сканирование головного мозга новорожденного, методика, основные измерения, оценка анатомии органа</p> <p>45. Ультразвуковое сканирование тазобедренных суставов новорожденного, методика, основные измерения, оценка анатомии органа</p>

## ДОПОЛНЕНИЯ И ИЗМЕНЕНИЯ К ПРОГРАММЕ ГИА ПО СПЕЦИАЛЬНОСТИ «УЛЬТРАЗВУКОВАЯ ДИАГНОСТИКА»

Согласовано:  
Председатель УМК \_\_\_\_\_

Протокол № \_\_\_\_ от \_\_\_\_\_ 2022 г.

Утверждаю:  
Первый проректор  
профессор \_\_\_\_\_ В.Б. Мандриков  
« \_\_\_\_ » \_\_\_\_\_ 2022\_ г.

### ПРОТОКОЛ

дополнений и изменений к программе ГИА  
по дисциплине «Ультразвуковая диагностика»  
на 2021-2022 учебный год

№	Предложение о дополнении или изменении к программе	Содержание дополнения или изменения к программе	Решение по изменению или дополнению к программе
1	Внести изменения «ФОНД ОЦЕНОЧНЫХ СРЕДСТВ ПО ДИСЦИПЛИНЕ «УЛЬТРАЗВУКОВАЯ ДИАГНОСТИКА» Практико-ориентированные задания	Актуализирован перечень Практико-ориентированные задания (40-43)	Утверждены изменения к рабочей программе.

Протокол утвержден на заседании кафедры  
« \_\_\_\_ » \_\_\_\_\_ 2022 года

Зав. кафедрой \_\_\_\_\_ / \_\_\_\_\_ /

## Приложение

к протоколу дополнений и изменений к программе ГИА по дисциплине

«Ультразвуковая диагностика» на 2021-2022 учебный год.

40. Пункционная биопсия органов мочевого выделения под контролем ультразвука
41. Пункционная биопсия органов малого таза под контролем ультразвука
42. Пункционная биопсия молочных желез под контролем ультразвука
43. Пункционная биопсия щитовидной железы под контролем ультразвука