


Документ подписан простой электронной подписью  
Информация о владельце:  
ФИО: ФГБОУ ВО ВолГМУ Минздрава России  
Должность: ФГБОУ ВО ВолГМУ Минздрава России  
Дата подписания: 27.10.2023 17:12:44  
Уникальный программный ключ:  
123d1d365abac3d0cd5b93c39c0f12a00bb02446

Федеральное государственное  
образовательное  
учреждение высшего  
образования  
«Волгоградский  
государственный  
медицинский университет»  
Министерства здравоохранения  
Российской Федерации

«УТВЕРЖДАЮ»

Директор Института НМФО

  
«29» августа 2023 г.

Н.И. Свиридова

ПРИНЯТО

на заседании ученого совета  
Института НМФО

№ 1 от «29» августа 2023 г.

**Фонд оценочных средств для проведения государственной (итоговой государственной аттестации).**

Наименование дисциплины: **Педиатрия**

Основная профессиональная образовательная программа подготовки кадров высшей квалификации в ординатуре по специальности: **31.08.19 Педиатрия.**

Квалификация (степень) выпускника: **врач-педиатр**

Кафедра: **Кафедра педиатрии и неонатологии Института НМФО**

Форма обучения – очная

Для обучающихся 2020, 2021, 2022 годов поступления (актуализированная редакция)

Волгоград, 2023

Разработчики программы:

№	Ф.И.О.	Должность	Ученая степень/ звание	Кафедра (полное название)
1.	Шишиморов И.Н.	заведующий кафедрой	д.м.н./доцент	Педиатрии и неонатологии Института НМФО
2.	Пономарева Ю.В.	доцент	к.м.н.	Педиатрии и неонатологии Института НМФО

Фонд оценочных средств для проведения государственной итоговой аттестации ОПОП подготовки кадров высшей квалификации в ординатуре по специальности 31.08.19 Педиатрия рассмотрен на заседании кафедры протокол № 6 от «01» июня 2023 года.

Заведующий кафедрой педиатрии и неонатологии Института НМФО,  
д.м.н., доцент \_\_\_\_\_ /И.Н. Шишиморов/

Рецензент: заведующий кафедрой детских болезней педиатрического факультета ФГБОУ ВО ВолгГМУ Минздрава России д-р мед. наук, профессор Н.В. Малюжинская.

Рабочая программа согласована с учебно-методической комиссией Института НМФО ВолгГМУ, протокол № 1 от «29» 08 2023 года

Председатель УМК \_\_\_\_\_

М.М. Королева

Начальник отдела учебно-методического сопровождения и производственной практики \_\_\_\_\_

М.Л. Науменко

Рабочая программа утверждена на заседании Ученого совета Института НМФО протокол №1 от «29» 08 2023 года

Секретарь Ученого совета \_\_\_\_\_

В.Д. Заклякова

## **ФОС тестирования государственной (итоговой государственной) аттестации.**

01. Уровень резистентности организма ребенка определяется:

**кратностью острых заболеваний, перенесенных ребенком в течение года жизни, предшествующего осмотру;**

кратностью острых респираторных заболеваний, перенесенных ребенком в течение года жизни, предшествующего осмотру;

тяжестью острых заболеваний;

длительностью и тяжестью заболеваний;

числом обострений хронических заболеваний.

02. Специальные занятия гимнастикой и массаж здоровому ребенку необходимо проводить:

**с полутора месяцев;**

с рождения;

не нужны;

с 2-х месяцев;

с 6 месяцев.

03. Проведение профилактических прививок ребенку, перенесшему острое респираторное заболевание можно разрешить после выздоровления не ранее, чем через:

**2 недели;**

1 месяц;

2 месяца;

3 месяца;

3,5 месяца.

04. Разрешить проведение профилактических прививок ребенку, перенесшему инфекционный гепатит можно после выздоровления не ранее чем через:

**1 месяц;**

2 месяца;

3 месяца;

6 месяца;

12 месяцев.

05. Лабораторная диагностика фенилкетонурии:

**проба с треххлористым железом;**

проба на ацетон;

исследование белковых фракций

исследование крови на церуллооплазмин;

содержание креатинфосфокиназы в крови и моче.

06. Укажите основные компоненты первичного туберкулезного комплекса:

**первичный легочный аффект, лимфаденит, лимфангоит;**

лимфангоит, лимфаденит;

первичный легочный аффект;

лимфангоит;

первичный легочный аффект, лимфаденит.

07. При каких формах туберкулеза у матери можно сохранить грудное вскармливание:

**туберкулез легких в фазе кальцинации;**

туберкулез молочной железы;

диссеминированный туберкулез;  
активный туберкулез легких при наличии бактериовыделения;  
обострение туберкулеза, выявленное после родов.

08. Наиболее частой причиной железодефицитной анемии у детей старшего возраста является:

**нарушение всасывания железа;**  
глистная инвазия;  
хроническая кровопотеря;  
авитаминоз;  
недостаточное поступление железа с пищей.

09. Антибиотики при ветряной оспе назначают:

**при появлении гнойных осложнений;**  
при тяжелой форме;  
при энцефалите;  
с целью профилактики осложнений;  
не назначают.

10. К группе хромосомных заболеваний не относится:

**синдром Альпорта;**  
болезнь Дауна;  
синдром Шерешевского-Тернера;  
синдром Патау;  
синдром Эдварса.

11. С помощью пробы Феллинга диагностируют:

**фенилкетонурию;**  
гистидинемия;  
гомоцистинурию;  
гликогеноз;  
синдром Элерса - Данлоса.

12. Достоверное определение пола при вирильной форме аденогенитального синдрома возможно путем:

**пальпации яичек;**  
определения 17-оксикортикостероидов;  
определения полового хроматина;  
определения кариотипа;  
гистологического исследования гонад.

13. Для гипотиреоза не характерно:

**преждевременное закрытие родничка**  
макроглоссия;  
затяжная желтуха;  
наклонность к гипотермии;  
запор.

14. При фенилкетонурии доминирует:

**неврологическая симптоматика;**  
поражение кишечника и нарастающая гипотрофия;

депрессия гемопоэза;  
экзема и альбинизм;  
нефропатия.

15. Для факоматозов не характерно:

**иммунодефицитное состояние.**

поражение нервной системы;  
нейрофиброматоз;  
пороки развития костной системы;  
пигментные пятна на коже;

16. Для дефицита клеточного иммунитета характерны:

**частые вирусные инфекции;**

грибковые заболевания;  
частые бактериальные инфекции;  
прогностические неблагоприятные заболевания;  
отсутствие реакции на вакцинацию БЦЖ.

17. Дефицит гуморального звена иммунитета чаще всего характеризуется:

**частыми заболеваниями микробной этиологии;**

грибковыми заболеваниями;  
частыми вирусными заболеваниями;  
отрицательной реакцией бласттрансформации;  
снижением уровня Т - супрессоров.

18. На первое введение антигена начинают продуцироваться антитела:

**на 5-7 день;**

через 49-96 часов;  
через 2 суток;  
через 14 дней;  
через 24 часа.

19. Для диагноза аллергической реакции 1-го типа наибольшее значение имеют показатели:

**высокий уровень иммуноглобулина Е в сыворотке крови;**

эозинофилия крови;  
повышенный уровень циркулирующих иммунных комплексов;  
повышенное количество гистамина в моче;  
высокий, уровень Т - супрессоров.

20. Искусственное вскармливание ребенка первого года жизни тяжелой формой атопического дерматита целесообразно проводить:

**высоко гидролизованными смесями.**

адаптированными смесями на основе коровьего молока;  
соевыми смесями;  
смесями на основе частично гидролизованного белка сыворотки;  
кисломолочными смесями;

21. В день вакцинации БЦЖ другие парентеральные манипуляции ребенку **не проводят**

проводят через час  
проводят одномоментно  
проводят через 6 часов

22. Характерным свойством транзиторного тахипноэ новорожденных не является  
**наличие положительных маркеров воспалительного процесса**  
отсутствие показаний для введения экзогенного сурфактанта  
быстрое снижение потребности в дополнительной оксигенации на фоне проведения СРАР  
развитие чаще после родоразрешения путем операции кесарево сечение

23. Для клинической картины пареза лицевого нерва не характерен признак  
**сосание нарушено (молоко выливается на здоровой стороне рта)**  
при крике рот перетягивается в здоровую сторону  
сглаженность носогубной складки на стороне поражения  
лагофтальм на стороне поражения

24. Ранняя анемия недоношенных новорожденных является  
**нормохромной, нормоцитарной**  
гиперхромной, макроцитарной  
нормохромной, микроцитарной  
гипохромной, нормоцитарной

25. Важное диагностическое значение при везикулопустулезе имеет \_\_\_\_\_ исследование  
**бактериологическое**  
содержимого пузырей  
полимеразное цепное  
иммунофлюорисцентное  
иммуноферментное

26. Наиболее распространенной клинической формой ОРВИ у новорожденных детей является:  
**бронхиолит**  
ларингит  
трахеит  
бронхит

27. Под рефлексом Бабкина понимают врожденный рефлекс новорожденного, относящийся к оральным сегментарным автоматизмам, определяемый  
**при надавливании большим пальцем на область обеих ладоней одновременно, ближе к тенару, в результате происходит открывание рта и сгибание головы ребенка**  
поглаживанием в области угла рта, в результате происходит опускание губы, отклонение языка и поворот головы в сторону раздражителя  
при введении указательного пальца в рот на 3-4 см-ребенок делает ритмичные сосательные движения.  
при быстром ударе пальцем по губам- происходит вытягивание губ вперед

28. Особо высокую группу риска по инфицированию вирусом гепатита В представляют новорожденные  
**родившиеся у матерей- носителей вируса и больных гепатитом В**  
родившиеся у ВИЧ-инфицированных матерей  
перенесшие гемотрансфузию карантинизированной эритроцитарной массой  
с экстремально низкой массой тела при рождении

29. При гиперпаратиреозе у новорожденного наблюдается гиперкальциемия и **гипофосфатемия**  
гиперфосфатемия  
гипонатриемия  
гипокальциемия

30. Одной из основных форм врожденного ихтиоза является **небуллезная ихтиозиформная эритродермия Брока**  
себорейный дерматит  
токсический эпидермальный некролиз  
врожденный буллезный эпидермолиз

31. Рефлекс Моро физиологичен до \_\_\_\_\_ месяцев, затем он угасает  
**5**  
6  
3  
10

32. Грудное вскармливание недоношенных детей невозможно при наличии **постконцептуального возраста менее 32 недель**  
центрального венозного катетера  
постконцептуального возраста 34 недели  
потребности в фототерапии

33. Порядок оказания неонатологической медицинской помощи устанавливает правила оказания неонатологической медицинской помощи (медицинской помощи новорожденным) в период от рождения до \_\_\_\_\_ жизни  
**полных 28 суток**  
двух месяцев  
одного года  
полных 31 суток

34. Открытый артериальный проток является фактором риска развития **бронхолегочной дисплазии**  
синдрома внутрисосудистого свертывания крови  
высокой легочной гипертензии  
внутрижелудочкового кровоизлияния

35. Кратность и продолжительность наблюдения при остеопении недоношенных детей составляет 1 раз в \_\_\_\_\_ месяцев в течение \_\_\_\_\_ месяцев  
**3-6,24**  
12,24  
3-6,12  
9,18

36. Противопоказанием к вакцинации БЦЖ является **ВИЧ-инфекция у матери**  
недоношенность с массой тела при рождении менее 3500  
задержка внутриутробного развития  
гестационный сахарный диабет у матери

37. У новорожденного ребенка клиника постгеморрагического шока может развиваться при кровопотере

**10% объема циркулирующей крови**

3-5 мл

1-3% объема циркулирующей крови

менее 8% объема циркулирующей крови

38. После завершения фототерапии при уровне билирубина в пределах нормы ребенок может быть выписан домой через ( в часах)

**12**

24

6

48

39. Под ранней неонатальной смертностью подразумевают:

**число детей, умерших в течение первых полных 7 суток (6 дней 23 час. 59 мин.) жизни из 1000 живорожденных**

число детей, умерших в течение первых 24 часов жизни из 1000 родившихся живыми и мертвыми

число детей, умерших в течение первых полных 10 суток (9 дней 23 час. 59 мин.) жизни из 1000 родившихся живыми и мертвыми

число детей, умерших в течение первых 24 часов жизни из 1000 живорожденных

40. У доношенных новорожденных детей в канальцах почек происходит полная реабсорбция:

**глюкозы**

аминокислот

низкомолекулярных белков

ионов натрия

41. Укажите наиболее частую причину истинного врожденного стридора:

**врожденная слабость хрящевого каркаса гортани**

тяжи и спайки в области голосовой щели

парез голосовых связок

стеноз гортани

42. Линейный рост новорожденного ребенка определяется:

**функцией щитовидной железы**

функцией паращитовидных желез

функцией надпочечников

уровнем соматотропного гормона

43. Прямая проба Кумбса положительна при:

**гемолитической болезни новорожденных по Rh-фактору**

ГБН по системе ABO

геморрагической болезни новорожденных

талассемии

44. Появление геморрагической сыпи у ребенка с сепсисом обусловлено в большей степени:

**развитием ангиитов и тромбоваскулитов**

сенсibilизацией организма



нерациональной антибиотикотерапией  
повышенной ломкостью сосудов

45. Наследственные нарушения обмена веществ передаются по следующему типу наследования:

**по аутосомно-рецессивному**  
по аутосомно-доминантному  
по доминантному, сцепленному с X-хромосомой  
по рецессивному, сцепленному с X-хромосомой

46. Какой отдел сердца у новорожденных чаще всего поражается при фиброэластозе:

**левый желудочек**  
левое предсердие  
правый желудочек  
правое предсердие

47. Диагноз муковисцидоза подтверждает:

**определение электролитов пота.**  
рентгенограмма грудной клетки;  
исследование костного мозга;  
биопсия тонкого кишечника;  
микроскопия осадка мочи;

48. Витамин Д:

**способствует всасыванию Са из желудочно-кишечного тракта;**  
увеличивает продукцию паратгормона;  
блокирует канальцевую реабсорбцию Са;  
повышает уровень щелочной фосфатазы в крови;  
на указанные биологические эффекты витамин Д не влияет.

49. Бронхиолит у детей раннего возраста:

**приводит к длительной потере эластичности и обструктивному состоянию легких;**  
легкое и кратковременное заболевание;  
обусловлен аллергическим компонентом;  
является ранним признаком бронхиальной астмы;  
bronхиолит у детей раннего возраста не бывает.

50. Цианоз слизистых и кожных покровов нарастает при беспокойстве у детей с перечисленными заболеваниями, кроме:

**метгемоглобинемии;**  
врожденного порока сердца;  
пневмонии;  
ателектаза;  
крупы.

51. Практически не встречается в раннем детском возрасте:

**лобарная пневмония;**  
bronхопневмония;  
аспирационная пневмония;  
абсцедирующая пневмония;  
пневмоцистная пневмония.

52. Из перечисленных признаков не характерен для муковисцидоза:

**гипернатриемия;**

полифекалия;

мекониальный илеус;

стеаторея;

ателектазы.

53. Целиакия:

**сопровождается характерной атрофией ворсинок тонкого кишечника;**

развивается в большинстве случаев в первые 3 месяца жизни;

приводит за счет прогрессирующей бронхоэктазии к смерти;

спонтанно излечивается после 2 года жизни;

не сопровождается развитием вторичной лактазной недостаточности.

54. Для приготовления пищи при глютен – индуцированной целиакии рекомендуется использовать:

**кукурузную муку.**

пшеничную муку;

ржаную муку;

овсяные хлопья;

манную крупу;

55. Из перечисленных клинических признаков для клеточной дегидратации наиболее характерен:

**жажда;**

мышечная гипотрофия;

судороги;

отеки;

повышение артериального давления.

56. Развитию гипокальциемического судорожного синдрома способствует:

**гиповентиляция.**

ацидоз;

алкалоз;

гиперкалиемия;

гипопротеинемия;

57. Для синдрома внезапной смерти у детей характерно:

**семейная предрасположенность к внезапной смерти.**

синдром чаще встречается у детей старше 3 лет;

смерть наступает в дневной период бодрствования ребенка;

всегда обнаруживают конкретную причину смерти;

всегда имеются клиничко-морфологические признаки незрелости;

58. Ребенок 2 лет. Тяжелое состояние, температура 39 С, сомнолентность, ригидность мышц затылка и небольшие кожные кровоизлияния. В ликворе 600 клеток, почти все гранулоциты, сахар снижен, белок повышен. Наиболее вероятный возбудитель менингита:

**менингококк;**

пневмококк;

микобактерия туберкулеза;

вирус кори;

вирусы группы Коксаки.

59. КЛИНИЧЕСКАЯ КАРТИНА БРОНХИОЛИТА ХАРАКТЕРИЗУЕТСЯ  
**Выраженной одышкой, массой мелкопузырчатых и крепитирующих хрипов**  
Затруднением выдоха, рассеянными свистящими хрипами  
Затруднением вдоха, рассеянными свистящими хрипами  
Навязчивым кашлем с репризами, сухими рассеянными хрипами

60. К ОДНИМ ИЗ ОСНОВНЫХ КЛИНИЧЕСКИХ КРИТЕРИЕВ ФИБРИНОЗНОГО ПЛЕВРИТА ОТНОСЯТ  
**Шум трения плевры**  
Рассеянные сухие хрипы  
Рассеянные свистящие хрипы  
Выраженную одышку

61. К ХАРАКТЕРНЫМ ПРИЗНАКАМ ДЕСТРУКТИВНОЙ ПНЕВМОНИИ СТАФИЛОКОККОВОЙ ЭТИОЛОГИИ ОТНОСЯТ  
**Высокую лихорадку и одностороннее поражение**  
Субфебрилитет и двустороннее поражение  
Субфебрилитет и отсутствие интоксикации  
Отсутствие интоксикации и усиление кашля

62. В КАЧЕСТВЕ МУКОЛИТИЧЕСКОЙ ТЕРАПИИ ПРИ МУКОВИСЦИДОЗЕ ПРИМЕНЯЮТ:  
**Дорназу-альфа**  
Щелочные ингаляции  
Бромгексин  
Фитоингаляции

63. ДЛЯ ЛОБАРНОЙ ЭМФИЗЕМЫ ХАРАКТЕРНО НАЛИЧИЕ  
**Одышки с апное**  
Пенистого отделяемого из ротоглотки  
Сердечной недостаточности  
Стридорозного дыхания

64. ОСНОВНЫМ ВОЗБУДИТЕЛЕМ БРОНХИТОВ У ДЕТЕЙ ЯВЛЯЕТСЯ  
**Респираторный вирус**  
Микоплазма  
Легионелла  
Хламидия

65. В ЛЕЧЕНИИ ВНЕБОЛЬНИЧНЫХ ПНЕВМОНИЙ У ДЕТЕЙ СТАРШЕ 6 МЕСЯЦЕВ ПРЕДПОЧТИТЕЛЬНО  
**Аминопенициллины**  
Фторхинолоны  
Тетрациклины  
Аминогликозиды

66. РАЗВИТИЮ БРОНХИАЛЬНОЙ ОБСТРУКЦИИ У ДЕТЕЙ ПРЕДРАСПОЛАГАЕТ  
**Наличие узких воздухоносных путей**  
Жесткость хрящей гортани, трахеи, бронхов  
Особенность носового дыхания

Грудной тип дыхания

67. РАЗВИТИЕ СОСУДИСТОЙ НЕДОСТАТОЧНОСТИ ХАРАКТЕРНО ДЛЯ \_\_\_\_\_ ПНЕВМОНИИ

**Пнемококковой**

Пневмоцистной

Микоплазменной

Стафилококковой

68. ПРИ ВОЗНИКНОВЕНИИ ПРИСТУПА КАШЛЯ У ИГРАЮЩЕГО РЕБЕНКА СЛЕДУЕТ ИСКЛЮЧИТЬ

**Аспирацию инородного тела**

Плеврит

Пневмонию

Бронхиальную астму

69. ПРИ ХЛАМИДИЙНОЙ ПНЕВМОНИИ ЭФФЕКТИВНЫМ ЯВЛЯЕТСЯ АНТИБИОТИК ГРУППЫ

**Макролидов**

Пенициллинов

Цефалоспоринов

Аминогликозидов

70. ПРИЧИНОЙ ЭКСПИРАТОРНОЙ ОДЫШКИ ЯВЛЯЕТСЯ

**Бронхиальная обструкция**

Стенозирующий ларингит

Долевая пневмония

Вирусный фарингит

71. ПРИ ТЯЖЕЛОЙ БРОНХООБСТРУКЦИИ У ДЕТЕЙ ЧАСТЫМ ОСЛОЖНЕНИЕМ ЯВЛЯЕТСЯ

**Ателектаз**

Напряженный пневмоторакс

Пиоторакс

Абсцесс

72. У ДЕТЕЙ СТАРШЕГО ВОЗРАСТА И ПОДРОСТКОВ К РЕДКО ВСТРЕЧАЮЩИМСЯ ФОРМАМ ПНЕВМОНИИ ОТНОСИТСЯ

**Вентиляционная**

Лобарная

Полисегментарная

Интерстициальная

73. ПРИ II СТЕПЕНИ ДЫХАТЕЛЬНОЙ НЕДОСТАТОЧНОСТИ ДЫХАНИЕ УЧАЩАЕТСЯ НА (%)

**20-30**

50-60

30-40

10-20

74. СТЕПЕНЬ СТЕНОЗА ГОРТАНИ ОПРЕДЕЛЯЕТ

**Выраженность дыхательной недостаточности**

Шумное дыхание  
Наличие экспираторной одышки  
Наличие в легких сухих хрипов

75. СРЕДНЕВОЗРАСТНАЯ НОРМА ЧАСТОТЫ ДЫХАТЕЛЬНЫХ ДВИЖЕНИЙ У РЕБЕНКА В ВОЗРАСТЕ 3 МЕСЯЦЕВ СОСТАВЛЯЕТ \_\_\_\_\_ В МИНУТУ

**40-60**

18-20

25-30

30-35

76. ПЕРВИЧНАЯ РЕПРОДУКЦИЯ ВИРУСА ГРИППА ОСУЩЕСТВЛЯЕТСЯ В **Эпителии верхних дыхательных путей**

Регионарной лимфоидной ткани

Крови

Нервной ткани

77. ПРИ ОСВОБОЖДЕНИИ ВЕРХНИХ ДЫХАТЕЛЬНЫХ ПУТЕЙ ОТ ИНОРОДНОГО ТЕЛА ИСПОЛЬЗУЕТСЯ ПРИЕМ

**Геймлиха**

Мендельсона

Сафара

Селлика

78. СТЕНОТИЧЕСКОЕ ДЫХАНИЕ, ИЗМЕНЕНИЕ ГОЛОСА, ГРУБЫЙ КАШЕЛЬ НАБЛЮДАЮТСЯ У ДЕТЕЙ ПРИ

**Стенозе гортани**

Трахеите

Пневмонии

Бронхите

79. ФАКТОРОМ РИСКА НЕБЛАГОПРИЯТНОГО ИСХОДА ПНЕВМОНИИ У ДЕТЕЙ ПЕРВОГО ГОДА ЖИЗНИ ЯВЛЯЕТСЯ ОДЫШКА СВЫШЕ \_\_\_\_\_ В МИНУТУ

**80**

30

50

40

80. ОСЛАБЛЕННОЕ ДЫХАНИЕ ПРИ АУСКУЛЬТАЦИИ ЛЕГКИХ ОПРЕДЕЛЯЕТСЯ ПРИ

**Пневмонии**

Обструктивном бронхите

Ларингите

Ринофарингите

81. ДЛЯ УТОЧНЕНИЯ ДИАГНОЗА СТАФИЛОКОККОВОЙ ПНЕВМОНИИ НЕОБХОДИМО ПРОВЕСТИ

**Исследование мокроты на флору**

Общий анализ крови

Плевральную пункцию

Бронхографию

82. РЕШАЮЩЕЕ ЗНАЧЕНИЕ В ДИАГНОСТИКЕ ПНЕВМОНИИ У ДЕТЕЙ ИМЕЕТ

**Рентгенография легких**

Общий анализ крови

Посев мокроты

Общий анализ мочи

83. ХАРАКТЕР МОКРОТЫ ПРИ АСПЕРИГЕЛЛЕЗНОЙ ПНЕВМОНИИ ЯВЛЯЕТСЯ

**Зеленоватый с прожилками крови**

Пенистый

Слизистый

Гнойный

84. АУСКУЛЬТАТИВНЫМ ПРИЗНАКОМ В ЛЕГКИХ, ТИПИЧНЫМ ДЛЯ БРОНХИАЛЬНОЙ АСТМЫ, ЯВЛЯЕТСЯ НАЛИЧИЕ

**Сухих свистящих хрипов**

Локальных мелкопузырчатых хрипов

Диффузной крепитации

Жесткого дыхания

85. НАИБОЛЕЕ ЧАСТЫМ ОСЛОЖНЕНИЕМ ОСТРОГО ЛАРИНГОТРАХЕИТА У ДЕТЕЙ ЯВЛЯЕТСЯ

**Стеноз гортани**

Пилоростеноз

Плеврит

Острый отит

86. ПРИ ИССЛЕДОВАНИИ ФУНКЦИИ ВНЕШНЕГО ДЫХАНИЯ У БОЛЬНОГО С ПОЛИСЕГМЕНТАРНОЙ ПНЕВМОНИЕЙ В ПЕРВУЮ ОЧЕРЕДЬ СНИЖАЕТСЯ

**Жизненная емкость легких**

Максимальная объемная скорость воздуха на уровне выдоха 25-75%

Объем форсированного выдоха за 1 секунду

Индекс Тиффно

87. ДЫХАНИЕ С ЗАТРУДНЕНИЕМ ВДОХА НАЗЫВАЮТ

**Инспираторной одышкой**

Экспираторной одышкой

Дыханием Биота

Смешанной одышкой

88. Высокий риск развития патологии пищевода при:

**недостаточности эзофагокардиального отдела;**

спастическом запоре;

гепатите;

дисфункции билиарного тракта;

панкреатите.

89. При подозрении на грыжу пищеводного отверстия диафрагмы необходимо провести:

**рентгенологическое исследование желудочно-кишечного тракта с барием;**

рентгенологическое исследование желудочно-кишечного тракта с проведением водно-сифонной пробы;

гастрофибродуоденоскопию;

внутрижелудочную рН - метрию;

УЗИ желудка.

90. Для выявления варикозного расширения вен пищевода наиболее информативным исследованием является:

**эзофагогастрофибродуоденоскопия;**  
рентгенография ЖКТ с барием;  
исследование кала на скрытую кровь;  
нализ крови;  
внутрижелудочная рН - метрия.

91. Для эзофагита характерно:

**боли за грудиной;**  
метеоризм;  
жидкий стул;  
запоры;  
тошнота.

92. Наличие изжоги свидетельствует о:

**забросе желудочного содержимого в пищевод;**  
повышение кислотности желудочного содержимого;  
диафрагмальной грыже;  
язвенной болезни желудка;  
гастродуодените.

93. Приступ кетоацидоза не провоцирует:

**перекорм углеводами;**  
интеркуррентное заболевание;  
перекорм жирами, белками;  
голодание;  
повышенный питьевой режим.

94. Рвота при кетоацидозе чаще всего сочетается с:

**ацетонурия;**  
жидкий стул;  
боли в животе;  
головная боль;  
метеоризм.

95. При кетоацидозе необходимо провести, в первую очередь, анализ на:

**глюкозу крови;**  
протромбин;  
билирубин;  
СРБ;  
креатинин.

96. Для халазии характерен следующий симптом:

**рецидивирующая рвота;**  
боли в правом подреберье;  
запоры;  
боли натошак в эпигастрии;  
метеоризм.

105. Для выявления халазии необходимо провести:  
**рентгеноскопию желудка с водно-сифонной пробой;**  
холецистографию;  
копрологическое исследование;  
ирригоскопию;  
колоноскопию.

106. Ахалазия сопровождается:  
**рвотой непереваренной пищей;**  
рвотой с примесью желчи;  
срыгивание через 1 час после еды;  
рвотой переваренной пищей;  
изжогой.

107. Боли за грудиной связаны:  
**с раздражением слизистой оболочки пищевода при рефлюкс-эзофагите;**  
с гиперацидностью;  
с метеоризмом;  
с повышением внутрибрюшного давления;  
о спазмом сфинктера Одди.

108. Осложнения со стороны респираторного тракта могут быть вызваны наличием:  
**ГЭРБ;**  
панкреатита;  
язвенной болезни;  
гастрита;  
желчнокаменной болезнью.

109. При срыгивании и рвотах не возникает:  
**стоматит;**  
фарингит;  
аспирационная пневмония;  
бронхит;  
все вышеперечисленное.

110. Среди осложнений при упорной рвоте не наблюдается:  
**полиурии;**  
нарушений электролитного обмена;  
алкалоза;  
эксикоза;  
кетацидоза.

111. У детей для стимуляции секреции целесообразно использовать:  
**мясной бульон;**  
гистамин;  
хлеб с водой;  
кофеин;  
овощной отвар.



112. Показания для проведения рН-метрии у детей:  
**тощачковые боли в эпигастральной области, дисфагия;**  
дизурические явления;  
боли при дефекации;  
метеоризм;  
запоры.

114. Для гиперацидности не характерны:  
**диарея;**  
тощачковая боль в гастродуоденальной зоне;  
запор;  
обложенность языка;  
изжога.

115. Для хеликобактериоза не характерно наличие:  
**полипоза;**  
гиперплазии слизистой оболочки пилорической зоны;  
эрозивных повреждений слизистой оболочки желудка;  
гиперацидности;  
язвенных повреждений слизистой оболочки 12-перстной кишки.

116. Инвазивные методы диагностики хеликобактериоза:  
**уреазный тест с биоптатом слизистой оболочки желудка;**  
исследование кала на наличие антигена *H. pylori* ;  
уреазный тест;  
ЭГДС;  
копрологическое исследование.

117. Схемы эрадикации *H. pylori* не включают:  
**спазмолитики;**  
ИПП;  
АБ пенициллинового ряда;  
препараты висмута;  
АБ из группы макролидов.

118. Наиболее информативным исследованием при гастрите является:  
**ЭГДС с биопсией;**  
рентгеноконтрастное исследование;  
УЗИ;  
иридодиагностика;  
копрограмма.

119. Эвакуацию из желудка замедляет:  
**кефир;**  
жидкости;  
мясные блюда;  
щелочное питье;  
рыба.

120. Какой симптом не характерен при ГЭРБ:  
**алопеция.**

изжога  
запор;  
рвота;  
дисфагия;

121. Факторы, не провоцирующие развитие ГЭРБ:

**рациональное питание;**  
избыточная масса тела;  
гиподинамия;  
стресс;  
неадекватные физические нагрузки.

122. К внеабдоминальным симптомам ГЭРБ относится:

**поражение зубной эмали;**  
одинофагия;  
изжога;  
дисфагия;  
руминация.

123. Диагностические мероприятия при ГЭРБ не включают в себя:

**определение уровня Ig E.**  
ЭГДС;  
РН-мониторинг;  
УЗИ органов брюшной полости;  
ЭКГ;

124. При ГЭРБ не рекомендуется:

**употребление газированных напитков;**  
соблюдение достаточного питьевого режима;  
использование в рационе кисломолочных продуктов;  
пешие прогулки;  
употребление диетических сортов мяса и птицы.

125. Серовато-желтая окраска кала возникает:

**при панкреатитах;**  
при прекращении поступления желчи в кишечник;  
за счет билирубина у грудных детей;  
за счет билирубина при гипермоторике тонкой кишки;  
при энтерите с ускоренной перистальтикой.

126. Какие из перечисленных изменений в биохимическом анализе крови характерны для механической желтухи:

**конъюгированная гипербилирубинемия, повышение уровня щелочной фосфатазы;**  
неконъюгированная гипербилирубинемия, повышение уровня АЛТ, АСТ;  
конъюгированная гипербилирубинемия, резкое повышение уровня АЛТ, АСТ, холестерина;  
неконъюгированная гипербилирубинемия;  
все перечисленные.

127. Жидкий с плотными кусочками, свернувшейся слизью, кровью и гноем кал характерен для:

**некротически-язвенного процесса в ректо-сигмоидальном отделе;**

синдрома раздраженного кишечника;  
аллергического колита;  
энтерита с ускоренной перистальтикой;  
некроза правого отдела толстой кишки.

128. Паренхиматозная желтуха не наблюдается при:

**болезни Минковского — Шоффара;**

вирусном гепатите;  
раке печени;  
циррозе печени;  
всех перечисленных заболеваний.  
копрограмма.

129. Всасывание железа в кишечнике наиболее интенсивно происходит из:

**мясных продуктов и печени;**

фруктов;  
яблок;  
моркови;  
сыра.

130. Ценкеровские дивертикулы имеют характерную локализацию в:

**задней стенке глотки и пищевода;**

средней трети пищевода;  
нижней трети пищевода;  
абдоминальной части пищевода;  
поддиафрагмальной части пищевода.

131. У подростка отмечаются боли в проекции мечевидного отростка с иррадиацией в область сердца, возникающие и усиливающиеся через 30-40 минут после еды, при физической нагрузке и наклоне туловища, не купируются полностью при приеме антацидов, отмечаются также отрыжка воздухом, приступы удушья, кашель. При рентгенологическом исследовании с барием отмечается заброс контрастной массы из желудка в пищевод. Все это позволяет заподозрить:

**грыжу пищеводного отверстия диафрагмы и рефлюкс-эзофагит;**

рак пищевода;  
бронхиальную астму;  
хронический гастрит;  
ахалазию пищевода.

132. С течением дуоденита связана патология:

**синдром билиарной дисфункции;**

хронический тонзиллит;  
колиты;  
пиелонефрит;  
эзофагит.

133. Острый катаральный эзофагит может дать:

**микрочровотечение (диапедезное);**

острое кровотечение;  
перфорацию;  
стенозы;  
пневмонии.

134. При подозрении на язвенную болезнь 12-перстной кишки не следует проводить:  
**дуоденальное зондирование;**  
исследование кала на скрытую кровь;  
эзофагогастродуоденоскопию;  
биохимический анализ крови;  
клинический анализ крови.

135. Наиболее частым осложнением язвенной болезни у детей является:  
**кровотечение;**  
перфорация;  
пенетрация в поджелудочную железу;  
малигнизация;  
непроходимость.

136. Язвенный дефект у детей наиболее часто локализуется:  
**в луковице 12-ти перстной кишки**  
на большой кривизне желудка  
на малой кривизне желудка  
в антральном отделе желудка  
в постбульбарном отделе

137. При непрерывно рецидивирующем течении язвенной болезни наименее эффективны:  
**спазмолитики;**  
ИПП;  
антациды;  
препараты висмута;  
диетические ограничения.

138. Особенно предрасполагают к развитию билиарных дисфункций:  
**заболевания 12-перстной кишки;**  
хронический тонзиллит;  
гастрит;  
пневмония;  
панкреатит.

139. Синдром раздраженного кишечника – симптомокомплекс объединяющий все ниже перечисленные признаки, кроме одного:  
**органические заболевания кишечника до 3-х месяцев;**  
функциональные расстройства кишечника свыше 3-х месяцев;  
боли в животе, уменьшающиеся после дефекации;  
метеоризм, урчание;  
чередование поносов или запоров

140. Стандартными критериями хронического запора являются все ниже перечисленные симптомы, кроме:  
**болей в эпигастрии.**  
натуживание занимает не менее  $\frac{1}{4}$  времени акта дефекации;  
консистенции кала плотная, кал в виде «комочков»;  
два или менее актов дефекации в неделю;  
чувства неполного опорожнения кишечника;

141. Желудочно кишечными симптомами НЯК и болезни Крона являются все, кроме:  
**изжога;**  
боли в животе;  
диарея  
кровотечения;  
анальные свищи.

142. Какой симптом является наиболее характерным проявлением неспецифического язвенного колита?

**частые кровянистые испражнения**  
разлитая боль в животе  
жидкий стул  
узловая эритема  
боли в суставах

143. К осложнениям дивертикулеза не относится:

**малигнизация**  
дивертикулит;  
кровотечение;  
перфорация;  
свищ;

144. В ОРГАНИЗМЕ РЕБЕНКА ПРИ УРИКЕМИЧЕСКОМ (МОЧЕКИСЛОМ) ДИАТЕЗЕ НАБЛЮДАЕТСЯ

**накопление в крови пуриновых оснований**  
накопление в крови мочевины и креатинина  
высокая ацетилирующая способность ферментов печени  
повышение уровня глюкозы  
накопление в моче оксалатов

145. ПРЕОБЛАДАНИЕ ЛЕЙКОЦИТОВ НЕЙТРОФИЛЬНОГО ХАРАКТЕРА В МОЧЕВОМ ОСАДКЕ СВИДЕТЕЛЬСТВУЕТ О

**пиелонефрите**  
аномалии развития органов мочевой системы  
гломерулонефрите  
тубулоинтерстициальном нефрите  
наследственном нефрите

146. МОЧЕВОЙ СИНДРОМ ПРИ ПИЕЛОНЕФРИТЕ ХАРАКТЕРИЗУЕТСЯ

**лейкоцитурией с бактериурией**  
альбуминурией  
гематурией  
протеинурией  
цилиндрурией

147. НАИБОЛЕЕ ЧАСТЫМ ВОЗБУДИТЕЛЕМ ПРИ РАЗВИТИИ ПИЕЛОНЕФРИТА ЯВЛЯЕТСЯ

**кишечная палочка**  
стафилококк  
клебсиелла

протей  
синегнойная палочка

148. ФИЛЬТРАЦИОННУЮ ФУНКЦИЮ ПОЧЕК ХАРАКТЕРИЗУЕТ

**клиренс эндогенного креатинина**

электролиты крови  
осмолярность мочи  
относительная плотность мочи  
уровень общего белка крови

149. ПОКАЗАНИЕМ К ПРОВЕДЕНИЮ МИКЦИОННОЙ ЦИСТОГРАФИИ ЯВЛЯЕТСЯ  
**подозрение на наличие пузырно-мочеточникового рефлюкса по данным**

**УЗИ**

императивные позывы на мочеиспускание  
нарушение функционального состояния почек  
учащенное болезненное мочеиспускание  
подозрение на наличие аномалий развития мочевого пузыря и уретры

150. ОДНА ИЗ ПРИЧИН РАЗВИТИЯ ХРОНИЧЕСКОЙ БОЛЕЗНИ ПОЧЕК У ДЕТЕЙ  
РАННЕГО ВОЗРАСТА

**агенезия или гипоплазия почек**

гемолитико-уремический синдром  
хронический и подострый гломерулонефрит  
волчаночный нефрит  
острый пиелонефрит

151. ПРИ ОСТРОМ ЦИСТИТЕ АНТИБАКТЕРИАЛЬНЫЙ ПРЕПАРАТ ЧАЩЕ  
ВВОДИТСЯ

**перорально**

внутривенно  
внутримышечно  
внутрипузырно  
не используется

152. В НОРМЕ КОЛИЧЕСТВО ЭРИТРОЦИТОВ ПО ПРОБЕ КАКОВСКОГО –  
АДДИСА

**1000000**

100

500

1000

2000

153. МАКРОГЕМАТУРИЯ ХАРАКТЕРНА ДЛЯ

**гломерулонефрита**

гепатита  
инфекции мочевых путей  
пиелонефрита  
сахарного диабета

154. ДЛЯ ПОДТВЕРЖДЕНИЯ ИСТЕННОЙ ЭРИТРОЦИТУРИИ НЕОБХОДИМО НАЗНАЧИТЬ

**пробу Нечипоренко**

посев мочи

пробу Реберга

пробу Зимницкого

пробу с сухоедением

155. СТОЙКАЯ ГЕМАТУРИЯ ХАРАКТЕРНА ДЛЯ

**наследственного нефрита**

пиелонефрита

сахарного диабета

нефроптоза

гидронефроза

156. Инструментальные дифференциально-диагностические методы исследования, выполняемые при нефритах, протекающих с гематурией

**УЗИ почек с доплером**

аудиограмма

внутривенная урография по показаниям

цистоскопия, цистография по показаниям

эхокардиография

157. Симптомы, встречающиеся при нефрите Шенлейн-Геноха

**макрогематурия**

повышение уровня IgG

протеинурия

гипокомплементемия

нефротический

синдром

158. Гемолитико-уремический синдром характеризуется

**гемолитической анемией**

уремией

тромбоцитопенией

тромбоцитозом

билирубинемией

159. Наиболее частая причина ренальной ОПП

**гломерулонефрит**

ГУС

цистит

тромбоз почечных сосудов

ИМВП

160. НА ДЕЯТЕЛЬНОСТЬ ПОЧЕЧНЫХ КАНАЛЬЦЕВ НЕПОСРЕДСТВЕННО ВЛИЯЕТ ГОРМОН

**альдостерон**

тироксин

инсулин

гонадотропин  
андрогены

161. СЕЛЕКТИВНОСТЬ ПРОТЕИНУРИИ ОПРЕДЕЛЯЮТ ДЛЯ ОЦЕНКИ СОСТОЯНИЯ

**мембраны клубочков**

петли Генле

эпителия дистальных канальцев

эпителия собирательной системы

эпителия проксимальных канальцев

162. КОНЦЕНТРАЦИОННУЮ ФУНКЦИЮ ПОЧЕК НЕ ХАРАКТЕРИЗУЕТ

**белок и белковые фракции**

проба Зимницкого

относительная плотность мочи

осмолярность мочи

электролиты крови

163. ФИЛЬТРАЦИОННУЮ СПОСОБНОСТЬ ПОЧЕК НЕ ХАРАКТЕРИЗУЕТ

**осмолярность мочи**

клиренс эндогенного креатинина

креатинин крови

уровень мочевины крови

селективность протеинурий

164. У РЕБЕНКА С ГЕМАТУРИЕЙ ДЛЯ ПОДТВЕРЖДЕНИЯ ДИАГНОЗА НАСЛЕДСТВЕННОГО НЕФРИТА ВАЖНО ВЫЯВИТЬ НАЛИЧИЕ У РОДСТВЕННИКОВ ВСЕХ СИМПТОМОВ, КРОМЕ

**дисплазии тазобедренного сустава**

тугоухости

гематурия

патологии зрения

развитие ХПН в раннем возрасте

165. АКТИВНОСТЬ ВОСПАЛИТЕЛЬНОГО ПРОЦЕССА НЕ ОТРАЖАЕТ

**электролиты крови**

белковые фракции

серомукоид

С-реактивный белок

фибриноген крови

166. ГИПЕРЛИПИДЕМИЯ НАИБОЛЕЕ ХАРАКТЕРНА ДЛЯ

**нефротического синдрома**

гломерулонефрита гематурической формы

пиелонефрита

тубулоинтерстициального нефрита

тубулопатии

167. ВЫРАЖЕННАЯ ФИБРИНОГЕНЕМИЯ НАБЛЮДАЕТСЯ ПРИ



**нефротическом синдроме**  
цистите  
наследственном нефрите  
дисметаболической нефропатии  
пиелонефрите

168. Для отеков почечного генеза не характерна их локализация

**изолировано на руках**  
на лице  
на ногах  
на всех конечностях и туловище  
на пояснице

169. О состоянии клубочковой фильтрации можно судить по величине

**креатинина**  
мочевины  
остаточного азота  
холестерина  
общего белка в крови

170. Дифференциальная диагностика функциональной и органической ОПП основана

**на выраженности и длительности нарушений диуреза**  
на степени выраженности реакции на диуретики  
на обширности отеков  
на длительности гипертензии  
на выраженности креатининемии

171. Для почечной гипертензии характерны следующие изменения артериального давления

**более значимое повышение диастолического давления**  
равномерное повышение систолического и диастолического  
повышение систолического и снижение диастолического  
повышение диастолического и снижение систолического

172. Основные причины развития анемии при ОПП

**снижение уровня эритропоэтина**  
укорочение жизни эритроцитов  
красного костного мозга  
снижение уровня сывороточного железа  
снижение уровня общего белка в крови

173. Ведущий признак ОПП

**азотемия**  
олигоанурия  
нарушение тубулярных функций  
отеки  
гематурия

174. Ведущая преренальные причина ОПП

**падение артериального давления**

гемолиз и миолиз

атрезия мочеточников

иммунокомплексное поражение базальной мембран

тромбоз почечных артерий

175. Наиболее частые причины ренальной ОПП у новорожденных и детей раннего возраста

**тромбоз почечных сосудов**

ГУС

цистит

гломерулонефрит

пиелонефрит

176. Ведущая причины анемии при ХБП

**недостаток эритропоэтина**

гемолиз

дефицит фолиевой кислоты

дефицит железа

дефицит кальция

177. Ведущий биохимический показатель ХБП

**гиперкреатининемия**

гиперальбуминемия

дислипидемия

уробилинурия

гипербилирубинемия

178. Какой антибиотик целесообразно назначать при ХБП

**защищенные пенициллины**

тетрациклин

фосфомицин

гентамицин

азитромицин

179. Уровень клубочковой фильтрации, характерный для терминальной стадии ХПН

**15 мл/мин**

60 мл/мин

50 мл/мин

45 мл/мин

180. Основная причины развития ХБП у детей

**обструктивные нефропатии**

хронический гломерулонефрит

хронический пиелонефрит

поликистоз почек

дисплазия почек

181. Какой должна быть калорийность диеты больного ХПН, чтобы предотвратить распад собственного белка

- 2200-2500 ккал**
- 1200-1500 ккал
- 1800-2200 ккал
- 2500-3000 ккал
- 3000-3500 ккал

182. Синдром уремии возникает тогда, когда утрачивается более **75% паренхимы почек**

- 10% паренхимы почек
- 30% паренхимы почек
- 45% паренхимы почек
- 90% паренхимы почек

183. Морфологическим субстратом хронической почечной недостаточности является **нефросклероз**

- пролиферация мезангиальных клеток
- деструкция малых отростков подоцитов
- отложения иммунных комплексов в гломерулярной базальной мембране
- гиалиноз почечных артерий

184. При врожденной герпетической инфекции развитие менингоэнцефалита: **характерно**  
не характерно

185. Клиническую картину при внутриутробных инфекциях в большей степени определяет:

- сроки внутриутробного поражения**
- токсичность возбудителя
- путь проникновения инфекции
- состояния реактивности организма плода
- ни один из перечисленных

186. Тип наследования при прогрессирующей мышечной дистрофии Дюшенна:

- Рецессивный, сцепленный с X-хромосомой**
- Аутосомно-доминантный
- Аутосомно-рецессивный
- Доминантный, сцепленный с Y-хромосомой
- Рецессивный, сцепленный с Y-хромосомой

187. К осложнениям краснухи относятся:

- энцефалит**
- нефрит
- круп
- пневмония
- отит

187. Существует ли опасность заражения плода токсоплазмозом при хроническом латентной токсоплазмозной инфекции:

**да**

нет

188. Акушерский парез типа Эрба-Дюшена характеризуется:

**периферическим парезом проксимального отдела руки**

парезом дистального отдела ноги

периферическим парезом ног

центральным монопарезом руки

189. Акушерский парез типа Дежерин-Клюмпке характеризуется:

**периферическим парезом дистального отдела руки**

центральным монопарезом ноги

центральным парезом руки

периферическим парезом дистального отдела ноги

190. Родовая травма спинного мозга возникает вследствие:

**механического повреждения**

хронической гипоксии

острой асфиксии

токсического воздействия

191. Родовая травма периферической нервной системы приводит к развитию:

**периферического пареза**

центрального монопареза

центрального тетрапареза

неонатальных судорог

192. Перинатальное поражение нервной системы легкой степени характеризуется всеми указанными синдромами кроме:

**судорожного**

гипервозбудимости

вегетативных дисфункций

висцеральных дисфункций

193. Перинатальное поражение нервной системы средней степени тяжести характеризуется всеми указанными синдромами кроме:

**коматозного**

повышения внутричерепного давления

гидроцефального

судорожного

гипервозбудимости

194. Основными маркерами неблагоприятного течения пренатального периода являются

**эпилептические приступы**

малые росто-весовые показатели

стигмы дизэмбриогенеза

гипервозбудимость

нарушения сна

195. Клиническими проявлениями минимальных мозговых дисфункций является все, кроме:

**эпилептические приступы**

гипервозбудимость  
гиперкинезы  
дислалии  
задержка интеллектуального развития

196. При наличии у новорожденного тяжелой билирубиновой энцефалопатии возможно формирование:

**гиперкинетической формы детского церебрального паралича**  
микроцефалии  
симптоматической эпилепсии  
прогрессирующей гидроцефалии  
снижения интеллекта

197. К клиническим формам ДЦП относятся:

гипотонически-гиперкинетическая  
гипертонически-гиперкинетическая  
**гемиплегическая**

198. При спастической диплегии выявляется:

**центральный нижний парапарез**  
атонически-астатический синдром  
центральный гемипарез  
гипертонически-гиперкинетический синдром

199. Для гемиплегической формы ДЦП характерен:

**центральный гемипарез**  
гипертонически-гиперкинетический синдром  
центральный тетрапарез преобладающий в руках  
центральный нижний парапарез  
атонически-астатический синдром

200. Для двойной гемиплегической формы ДЦП характерен:

**центральный тетрапарез**  
центральный нижний парапарез  
центральный гемипарез  
атонически-астатический синдром  
гипертонически-гиперкинетический синдром

201. Слабость в только в нижних конечностях, с повышением мышечного тонуса и сухожильных рефлексов в них, патологическими стопными рефлексами с двух сторон, характерна для:

**ДЦП, диплегическая форма**  
ДЦП, двойная гемиплегическая форма  
ДЦП, гемипаретическая форма

202. Слабость во всех конечностях, с повышением мышечного тонуса и сухожильных рефлексов, патологическими стопными рефлексами с двух сторон, характерна для:

**ДЦП, двойная гемиплегическая форма**  
ДЦП, диплегическая форма  
ДЦП, гемипаретическая форма

203. Слабость в правых конечностях, с повышением мышечного тонуса и сухожильных рефлексов, патологическими стопными рефлексамии с одноименной стороны, сохраненной чувствительностью, характерна для:

**ДЦП, гемипаретическая форма**

ДЦП, диплегическая форма

ДЦП, двойная гемиплегическая форма

204. Для коррекции патологической мышечной спастичности используется ГАМК-ергический препарат:

**баклофен**

фенибут

пантогам

натрия оксibuтират

205. Для уточнения локализации поражения при центральном парезе конечности наиболее информативна:

**магнитно-резонансная томография головы**

игльчатая электромиография

биопсия периферического нерва

биопсия мышц

206. Лечение эпилепсии следует начинать с:

**монотерапии**

политерапии

207. Какой из перечисленных симптомов возникает при раздражении передней центральной извилины:

**джексоновская эпилепсия**

метоаморфопсии,

«Словесный салат»

208. К открытой черепно-мозговой травме относится травма

**с повреждением апоневроза**

с ушибленной раной мягких тканей без повреждения апоневроза

с переломом костей свода черепа

с переломом костей основания черепа без ликвореи

все перечисленное

209. Какой симптом не характерен для сотрясения мозга

**афазия**

утрата сознания

рвота

головокружение

головная боль

210. Основная задача начального этапа инфузионной терапии при большинстве патологических состояний заключается в:

**восстановление объема циркулирующей плазмы;**

восстановление объема экстрацеллюлярной жидкости;

дезинтоксикация;

восстановление объема циркулирующих эритроцитов;

устранение дефицита калия.

212. Оптимальным раствором для обеспечения организма ионами калия является:  
**смесь 20% раствора глюкозы и 7,5% раствора хлорида калия;**  
0,3 % раствор хлорида калия;  
1% раствор хлорида калия;  
раствор фосфата калия;  
10% раствора хлористого калия.

213. Оптимальным раствором для замещения потерь жидкости из желудочно-кишечного тракта на начальном этапе инфузионной терапии при кишечных инфекциях является:  
**раствор Рингера;**  
7% раствор хлорида натрия;  
0,9% раствор хлорида натрия;  
маннитол;  
рефортан.  
Ответ: в

214. Мальчик 6 лет, вялый, бледный, распространенные отеки. Врач скорой помощи должен выяснить:  
**сколько выделяет мочи;**  
снижен ли аппетит;  
контакты с корью;  
какие перенес детские инфекции;  
какая температура в течение последней недели.

215. Нормальное АД при травматическом шоке у детей поддерживается в результате всего перечисленного, кроме:  
**перераспределения крови;**  
сосудистого спазма;  
гиперфункции симпатического отдела ЦНС;  
снижения температуры;  
интенсификации работы сердца.

216. При отравлении бледной поганкой развивается:  
**острая печеночная недостаточность;**  
судорожный синдром;  
отек легких;  
острая почечная недостаточность;  
геморрагический синдром.

217. Наиболее частая причина генерализованных судорог у детей раннего возраста:  
**энцефалитические реакции при вирусных инфекциях;**  
гнойный менингит;  
острое отравление;  
эпилепсия;  
травма головного мозга.

218. У мальчика 5 лет утомляемость, усиление пульсации левого желудочка, дрожание во 2-ом межреберье, на ЭКГ перегрузка левого желудочка, на рентгенограмме - гиперволемия малого круга, увеличение левого желудочка. Ваш предварительный диагноз:  
**открытый артериальный проток;**

стеноз легочной артерии;  
дефект межжелудочковой перегородки;  
субаортальный стеноз;  
коарктация аорты.

219. При большом дефекте межжелудочковой перегородки у ребенка в возрасте 3 месяцев наблюдаются все перечисленные признаки, за исключением:

**судорог;**  
одышки и непереносимости физической нагрузки;  
повторных пневмоний;  
акцента второго тона на легочной артерии;  
д) тахикардии.

220. При одышечно-цианотическом приступе у ребенка с тетрадой Фалло нецелесообразно:

**ввести строфантин;**  
дать кислород;  
назначить пропранолол  
ввести промедол;  
если приступ продолжается - начать инфузионную терапию.

221. К врожденным порокам сердца, которые лечат, оперативно в первые годы жизни ребенка, обычно не относится:

**открытое овальное окно;**  
открытый артериальный проток;  
коарктация аорты;  
транспозиция крупных сосудов;  
тетрада Фалло.

222. При системной красной волчанке наибольшую диагностическую значимость имеет:

**LE-клетки;**  
повышение иммуноглобулинов;  
диспротеинемия;  
увеличение СОЭ;  
изменения в моче.

223. Чаще поражаются глаза при:

**ювенильном ревматоидном артрите склеродермии**  
ревматизме  
реактивном артрите  
дерматомиозите

224. У мальчика 10 лет боль и припухлость коленных и голеностопных суставов, температура 38 С. Левая граница сердца увеличена на 2 см. Тоны сердца приглушены. Неделю назад перенес ангину. Ваш предварительный диагноз:

**ревматизм;**  
постинфекционный миокардит;  
ревматоидный артрит;  
септический кардит;  
реактивный артрит.



225. Для диагностики ревматизма по Киселю – Джонсу - Нестрову основными критериями являются:

- а) повышение титра АСЛО;
- б) абдоминальный синдром;
- в) **полиартрит;**
- г) снижение зубца Т на ЭКГ;
- д) увеличение QT на ЭКГ.

226. Одним из основных диагностических критериев ревматизма является:

- кардит;**
- очаговая инфекция;
- общее недомогание;
- артралгия;
- лихорадка.

227. Основной причиной формирования приобретенных пороков сердца у детей является:

- ревматизм;**
- фиброэластоз;
- системная красная волчанка;
- септический эндокардит;
- ревматоидный артрит.

228. Ребенку с предварительным диагнозом ревматизм необходимо назначить:

- госпитализацию;**
- клинический анализ крови амбулаторно;
- биохимический анализ крови амбулаторно;
- консультацию кардиоревматолога;
- ЭКГ амбулаторно.

229. В начальный период ревматической атаки показано применение:

- пенициллина;**
- цефтриаксона;
- азитромицина;
- бициллина;
- цефтазидима.

230. Ребенок госпитализирован на 2-ой день от начала артрита. Температура 37,8 С, боли и припухлость суставов сохраняется. Систолический шум на верхушке продолжительный, СОЭ - 45 мм/час. Необходимо назначить все перечисленное, кроме:

- цефалоспоринов II поколения пенициллина;**
- преднизолона;
- диклофенака;
- поливитаминов.

231. При дистрофии миокарда показано назначение:

- витаминов, бенфотиамина, оротата калия, метаболической терапии;**
- ацетилсалициловой кислоты;
- диклофенака;
- хлористого кальция;
- каптопра.

232. К проявлениям острой сердечно-сосудистой недостаточности не относится:

**гиперемия кожи;**  
бледность кожных покровов;  
нитевидный пульс;  
падение артериального давления;  
одышка.

233. При острой сердечно-сосудистой недостаточности не показан:

**пропранолол;**  
допамин;  
преднизолон;  
мезатон;  
левосимендан.

234. Для выявления вазоренальной гипертензии наиболее информативным исследованием является:

**ренальная ангиография;**  
цистография;  
измерение артериального давления на ногах;  
внутривенная урография;  
УЗИ сосудов почек.

235. Для дифференциальной диагностики гипертензии при коарктации аорты наиболее информативным является:

**артериальное давление на ногах ниже, чем на руках;**  
повышение в моче альдостерона;  
нормальное содержание в моче 17-кетостероидов;  
снижение в моче уровня катехоламинов;  
артериальное давление на ногах выше, чем на руках.

236. При пароксизмальной тахикардии наиболее характерным симптомом является:

**частота сердечных сокращений более 160-180 в минуту, ритмичность сердечных сокращений;**  
частота сердечных сокращений 120 в минуту;  
частота сердечных сокращений 140 в минуту;  
перебои (выпадения) сердечных сокращений;  
дизритмичность сердечных сокращений.

237. При полной атриовентрикулярной блокаде (атриовентрикулярная блокада III степени) наблюдается:

**ритм 50-60 ударов в минуту;**  
дизритмия;  
ритм 90 ударов в минуту;  
дефицит пульса;  
ритм 100 в минуту.

238. При полной атриовентрикулярной (поперечной) блокаде могут наблюдаться приступы:

**одышечно - цианотические;**  
резкого цианоза;  
потери сознания;  
сердцебиения;  
жара, гиперемии лица.

239. При поствирусном миокардите наиболее часто отмечается:  
**глухие тоны, мягкий, короткий систолический шум;** систолодиастолический шум;  
длинный дующий систолический шум на верхушке;  
мезодиастолический шум;  
поздний систолический шум.

240. Для дилатационной кардиомиопатии характерно:  
**увеличение полостей желудочков;**  
гипертрофия левого желудочка;  
гипертрофия правого желудочка;  
гипертрофия межжелудочковой перегородки;  
аномальная грабекула.

241. PQ при синдроме преждевременного возбуждения желудочков (синдроме Вольфа-Паркинсона-Уайта) составляет:  
**0,10 с;**  
0,14 с;  
0,18 с;  
0,20 с;  
0,22 с.

242. Снижение зубца T на ЭКГ не может быть вызвано:  
**гиперкалиемией;**  
гипокалиемией;  
инфекционно-токсической кардиопатией при пневмонии;  
тяжелой аллергической реакцией;  
миокардитом.

243. Дети с синдромом преждевременного возбуждения желудочков на ЭКГ представляют собой группу риска по возникновению:  
**пароксизмальной тахикардии;**  
ревматизма;  
гипертрофической кардиомиопатии;  
перикардита;  
поствирусного миокардита.

244. Для дифференциальной диагностики поражения коленного сустава ревматоидной и туберкулезной природы наиболее информативно:  
**рентгенологические данные;**  
высокое СОЭ;  
определение иммуноглобулинов;  
утолщение костальной плевры;  
определение ревматоидного фактора.

245. Не является причиной гипохромной анемии:  
**гемолиз;**  
дефицит железа;  
нарушение порфиринового обмена;  
нарушение структуры цепей глобина;  
свинцовая интоксикация.

246. К основным причинам дефицита железа не относится:

**гемолиз;**

алиментарный дефицит;

нарушение обеспечения железом плода при внутриутробном развитии;

кровопотеря;

синдром нарушенного всасывания.

247. У новорожденного причиной дефицита железа не является:

**разрушение эритроцитов, содержащих фетальный гемоглобин;**

дефицит железа у беременной;

нарушение трансплацентарного пассажа железа;

недоношенность;

преждевременная перевязка пуповины.

248. К причинам дефицита железа у беременной не относятся:

**злоупотребление алкоголем;**

частые беременности;

длительная предшествующая лактация;

обильные менструации;

вегетарианство.

249. Причиной нарушения трансплацентарного перехода железа не является:

**разные группы крови у матери и плода;**

внутриутробная инфекция;

гестоз;

отслойка плаценты;

угроза прерывания беременности.

250. К клиническим признакам дефицита железа не относится:

**спленомегалия (у ребенка старше 1 года);**

бледность слизистых оболочек;

систолический шум на верхушке сердца;

дистрофические изменения кожи, волос, зубов;

койлонихии.

251. Не является гематологическим признаком железодефицитной анемии:

**нормобластоз;**

сниженный цветной показатель;

анизоцитоз и пойкилоцитоз;

гипохромия эритроцитов;

микроцитоз.

252. Биохимический тест, не выявляющий дефицит железа:

**определение сывороточного белка;**

определение трансферрина;

определение сывороточного железа;

определение ферритина;

десфераловый тест.

253. Укажите продукты, из которых лучше усваивается железо:

**мясо;**

гречка;  
гранаты;  
рыба;  
яблоки.

254. Правильная тактика применения препаратов железа:  
**до нормализации уровня ферритина крови;**  
до нормализации гемоглобина;  
до нормализации сывороточного железа;  
в течение 2 недель;  
до исчезновения бледности кожных покровов.

255. Клинический признак, не характерный для талассемии:  
**кардиопатия;**  
спленомегалия;  
гепатомегалия;  
пурпура;  
остеопороз.

266. Признак, не характерный для талассемии:  
**снижение сывороточного железа;**  
повышение сывороточного железа;  
повышение фетального гемоглобина;  
выявление аномальных гемоглобинов при электрофорезе;  
гипохромная анемия.

257. Основной гематологический признак гемолиза:  
**ретикулоцитоз;**  
анемия;  
повышение СОЭ;  
тромбоцитоз;  
полицитемия.

258. Нехарактерный признак начального периода гемобластозов:  
немотивированные подъемы температуры;  
оссалгии;  
**деформация суставов;**  
увеличение лимфоузлов;  
общая слабость.

259. Нехарактерные изменения периферической крови при остром лейкозе:  
ретикулоцитопения;  
**ретикулоцитоз;**  
нейтропения;  
тромбоцитопения;  
анемия.

260. Для верификации диагноза острого лейкоза наиболее достоверно исследование:  
анализ периферической крови;  
**производство миелограммы;**  
биохимическое исследование крови;  
исследование кариотипа;

определение уровня ферритина крови.

261. При остром лейкозе не являются абсолютно необходимыми исследования:  
рентгенография грудной клетки;  
клинический анализ крови;  
**цистография;**  
УЗИ органов брюшной полости и лимфоузлов;  
стерильная пункция.

262. Правильная тактика ведения после постановки диагноза острого лейкоза:  
**госпитализация в специализированное гематологическое отделение;**  
госпитализация в соматическое отделение;  
амбулаторное лечение;  
консультация гематолога;  
консультация онколога.

263. Возможные жалобы при лимфогранулематозе, кроме:  
**кровоточивости;**  
температурной реакции с ознобом;  
общей слабости;  
кожного зуда;  
потливости.

264. Характерное изменение состава периферической крови на ранних этапах  
**тромбоцитопения;**  
лимфогранулематоза:  
анемия;  
повышение СОЭ;  
умеренный нейтрофильный лейкоцитоз;  
изменения отсутствуют.

265. Основная причина развития болезней накопления:  
**врожденная энзимопатия;**  
хроническое воспаление;  
злокачественная пролиферация;  
приобретенная энзимопатия;  
иммунодефицит.

266. Спленомегалия не характерна для:  
**железодефицитной анемии;**  
гепатита;  
сепсиса;  
бруцеллеза;  
врожденного сифилиса.

267. Спленомегалия не характерна для:  
**ветряной оспы**  
инфекционного мононуклеоза;  
болезни кошачьих царапин;  
цитомегалии;  
токсоплазмоза.

268. ДВС - синдром новорожденного ребе вызывает:  
**дисбактериоз кишечника;**  
сепсис;  
вмешательство на сосудах пуповины;  
очаговая гнойная инфекция;  
"госпитальная" пневмония.

269. Не способствует развитию ДВС - синдрома:  
**понижение вязкости крови;**  
повышение вязкости крови;  
понижение скорости кровотока;  
микроангиоспазм, венозный застой;  
лихорадка.

270. Наличие ДВС - синдрома не подтверждает:  
**СОЭ;**  
этаноловый тест;  
протамин - сульфатный тест;  
тест "склеивания стафилококков";  
гемоглобин.

271. При тромбоваскулите неинформативно:  
**исследование гемоглобина;**  
определение фибриногена;  
фибринолитическая активность;  
подсчет тромбоцитов;  
положительные паракоагуляционные пробы.

272. Не улучшает микроциркуляцию:  
**гентамицин;**  
трентал;  
тиклид;  
аминофилин;  
винпоцетин.

273. При гемофилии наиболее информативно исследование:  
**определение плазменных факторов свертывания;**  
определение времени кровотечения;  
определение времени свертывания;  
подсчет тромбоцитов;  
гемоглобина.

274. При гемофилии А следует вводить гемопрепарат:  
**концентрат VIII фактора;**  
прямое переливание крови от матери;  
прямое переливание крови;  
переливание крови длительного хранения;  
"отмытые" эритроциты.

275. Симптомом, типичным для катарального периода кори, является:  
**конъюнктивит.**  
лихорадка;

насморк;  
глухой кашель;  
судорожный синдром;

276. К типичным осложнениям кори не относится:

**Миокардит**

отит;  
пневмония;  
кератит;  
энцефалит;

277. При подозрении на локализованную дифтерию ротоглотки наиболее правильно одно из следующих положений:

**допускается наблюдение за больным в течение 8-12 часов до уточнения диагноза;**

ПС должна вводиться немедленно, независимо от сведений о прививках;

ПС должна вводиться немедленно непривитым детям;

ПС должна вводиться только после получения результатов бактериологического исследования;

введение ПС не показано при локализованной дифтерии ротоглотки.

278. При эпидемическом паротите не развивается:

**гнойный менингит;**

серозный менингит;

панкреатит;

орхит;

тиреоидит.

279. Для коклюша не типично:

**гипертермия;**

одутловатость лица;

толчкообразный кашель с судорожным вдохом;

выделение вязкой мокроты;

рвота при кашле.

280. Для респираторно-синцитиальной инфекции наиболее характерным синдромом является:

**Бронхиолит**

судорожный синдром;

круп;

диарея;

лимфаденопатия.

281. Характерным симптомом ротавирусного гастроэнтерита не является:

**частый жидкий стул со слизью и кровью.**

лихорадка, чаще субфебрильная, умеренная интоксикация;

повторная рвота;

частый, обильный, водянистый стул;

экзикоз I-II степени;

282. В клинической картине ботулизма обычно не наблюдается:

**гепатолиенального синдрома**

расстройства зрения (туман перед глазами, двоение)



нарушение глотания  
расстройство дыхания  
миастении

283. Для энтеровирусной инфекции не характерно:

**развитие гемоколита**

несоответствие высоты лихорадки умеренной (легкой) диарее;  
появление экзантемы;  
катаральные изменения в ротоглотке;  
ранняя гепатоспленомегалия.

284. Для вирусного гепатита А не характерно:

**выраженный респираторный и суставной синдромы.**

острое начало заболевания;  
цикличность течения;  
лихорадка в преджелтушном периоде;  
улучшение самочувствия при появлении желтухи;

285. Экстренная профилактика столбняка не показана:

**при укусе неизвестным животным.**

при травмах с нарушением целостности кожных покровов и слизистых;  
при обморожениях и ожогах II-III степени;  
новорожденным, родившимся вне медицинского учреждения;  
новорожденным, родившимся в стационаре;

286. Маркером качественно проведенной вакцинации БЦЖ является:

**поствакцинный кожный знак;**

подмышечный лимфаденит;  
папула;  
пустула;  
отметка о прививке в документации.

287. Типичной локализацией сыпи при краснухе является:

**лицо, туловище, разгибательные поверхности конечностей, ягодицы;**

боковые поверхности туловища, внутренняя поверхность бедер, сгибательные поверхности конечностей;  
позапное распространение сыпи на лице, туловище, конечностях;  
туловище, конечности с концентрацией элементов на стопах, кистях и вокруг суставов;  
типичная локализация не характерна.

288. Препаратом выбора для купирования приступа одышки у ребенка 8 лет, страдающим бронхиальной астмой:

**сальбутамол;**

аминофиллин;  
ипратропия бромид;  
будесонид;  
преднизолон.

289. Ребенка в возрасте 2-х лет можно считать часто болеющим, если:

**острые респираторные заболевания отмечались 6 раз.**

острые заболевания в течение второго года жизни отмечались 7 раз;

обострения бронхиальной астмы наблюдались два раза в год и острые заболевания также два раза в год;  
на фоне рахита в стадии реконвалесценции отмечались острые заболевания три раза в течение 2-го года жизни;  
у него имеется хронический отит с обострениями 3 раза в год;

290. При сахарном диабете I типа, диабетической гипогликемической коме не следует:

**вводить инсулин;**  
вводить 40% раствор глюкозы;  
вводить подкожно 0,5-1,0 мл адреналина;  
кормить больного после выхода из комы;  
назначать диету с ограничением жира.

291. Для подтверждения диагноза сахарного диабета у ребенка важны все перечисленные данные, кроме:

**гипербилирубинемии;**  
гипергликемии;  
глюкозурии;  
наличия ацетона в моче;  
полиурии.

292. При хронической надпочечниковой недостаточности (болезнь Аддисона) имеются все перечисленные признаки, кроме:

**желтушности кожи;**  
гиперпигментации кожи;  
похудания;  
общей слабости;  
гипотония.

293. Инвагинация чаще встречается в возрасте:

**до 2-х лет;**  
у новорожденных;  
в школьном возрасте;  
у подростков;  
до 7 лет.

294. Лечить косолапость необходимо обязательно с возраста:

**первых дней жизни;**  
6-ти месяцев;  
1 года;  
3-х лет;  
5 лет.

295. Проявления атопического дерматита чаще всего начинаются:

**с 3-месячного возраста;**  
с рождения;  
после года;  
в дошкольном возрасте;  
в школьном возрасте.

296. Дети и подростки, больные хроническими заболеваниями в состоянии субкомпенсации со сниженными функциональными возможностями относятся к группе здоровья:

**четвертой;**

- первой;
- второй;
- третьей;
- пятой.

297. У мальчиков первым пубертатным изменением является:

**мутация голоса;**

- увеличение щитовидного хряща;
- оволосение лобка;
- оволосение лица;
- оволосение подмышечных впадин.

298. Средняя длительность полового созревания составляет:

**5 лет;**

- 3 года;
- 7 лет;
- 10 лет;
- 11 лет.

299. Максимальный уровень общей заболеваемости детей в РФ регистрируется в возрасте:

**3-4 года;**

- до 1 года;
- 1-2 года;
- 5-6 лет;
- 7-9 лет.

300. В синдром Рейтера не входит:

**катаракта;**

- конъюнктивит;
- уретрит;
- артрит;
- лейкоцитурия.

### **ФОС практических навыков государственной (итоговой государственной) аттестации**

- 1 Алгоритм оказания неотложной помощи при анафилактическом шоке.
- 2 Оценить физическое развитие ребенка.
- 3 Оценить нервно-психическое развитие ребенка.
- 4 Алгоритм оказания неотложной помощи при судорожном синдроме.
- 5 Восстановление проходимости дыхательных путей. Методика проведения. Показания и противопоказания.
- 6 Алгоритм оказания неотложной помощи при бронхообструктивном синдроме.
- 7 Проведение аускультации легких, интерпретация аускультативной картины.
- 8 Оценить показатели функции внешнего дыхания.
- 9 Алгоритм оказания неотложной помощи при гипогликемической коме.
- 10 Алгоритм оказания неотложной помощи при кетоацидотической коме.
- 11 Провести расчет питания ребенку на первом году жизни.

- 12 Алгоритм оказания неотложной помощи при гипертермическом синдроме.
- 13 Провести расчет питания новорожденному ребенку.
- 14 Алгоритм оказания неотложной помощи при остром стенозирующем ларинготрахеите.
- 15 Проведение аускультации сердца, интерпретация аускультативной картины.
- 16 Алгоритм проведения сердечно-легочной реанимации на догоспитальном этапе, контроль эффективности, условия прекращения проведения реанимационных мероприятий.
- 17 Оценка результатов лабораторного и инструментального обследования у детей с различной патологией.
- 18 Оценки результатов функционального обследования органов дыхания, сердечно-сосудистой системы, желудочно-кишечного тракта, печени, почек, ЦНС и др.;
- 19 Составление календаря вакцинации.
- 20 Алгоритм оказания неотложной помощи при остром отравлении у детей.
- 21 Техника введения прикорма у ребенка на первом году жизни при искусственном вскармливании.
- 22 Проведение пальпации живота, интерпретация пальпаторной картины.
- 23 Алгоритм оказания неотложной помощи при острой задержке мочи.
- 24 Методика измерения и оценки артериального давления у детей различного возраста.
- 25 Принципы расчета инфузионной терапии у детей с различной патологией.
- 26 Оценить результаты рентгенографического исследования органов грудной клетки.
- 27 Неотложная помощь при отеке легких.
- 28 Неотложная помощь при коллапсе.
- 29 Неотложная помощь при острой сердечной недостаточности.
- 30 Неотложная помощь при гипертоническом кризе.
- 31 Неотложная помощь при приступе желудочковой тахикардии.
- 32 Алгоритм оказания неотложной помощи при отравлении грибами.
- 33 Алгоритм оказания неотложной помощи при электротравме.
- 34 Алгоритм оказания неотложной помощи при вдыхании инородного тела.
- 35 Алгоритм оказания неотложной помощи при геморрагическом шоке.
- 36 Алгоритм оказания неотложной помощи при носовом кровотечении.
- 37 Алгоритм оказания неотложной помощи ребенку с острой дыхательной недостаточностью.
- 38 Алгоритм оказания неотложной помощи ребенку при острой печеночной недостаточности.
- 39 Алгоритм оказания неотложной помощи ребенку при острой почечной недостаточности.
- 40 Методика проведения очистительных клизм.
- 41 Алгоритм оказания неотложной помощи ребенку с желудочно-кишечным кровотечением.
- 42 Методика наложения жгутов на конечностях при кровотечении из крупных сосудов.
- 43 Сбор жалоб, анамнеза заболевания со слов матери или у ребенка старшего возраста, определение факторов риска возникновения врожденной или приобретенной патологии.
- 44 Провести объективное обследование больного с целью выявления клинических симптомов.
- 45 Алгоритм оказания неотложной помощи при брадикардии.
- 46 Способы ингаляционной доставки лекарственных средств.
- 47 Применение глюкометра и оценка данных глюкометра.
- 48 Дефебриляция с помощью автоматических и штатных ручных дефебрилляторов.
- 49 Промывание, декомпрессия и дренирование желудка.
- 50 Методика введения уретрального катетера.
- 51 Пункция плевральной полости.
- 52 Расчет доз лекарственных препаратов, используемых при оказании неотложной медицинской помощи.
- 53 Расчет скорости введения инфузионных растворов и инотропных препаратов.

- 54 Догоспитальная седация и фармакотерапия острой боли.
- 55 Расчет суточной и разовой дозы лекарственного препарата ребенку 5 лет.
- 56 Расчет дозы лекарственного препарата ребенку с почечной недостаточностью.
- 57 Укладка пациента при транспортировке, в зависимости от характера острого заболевания или травмы.
- 58 Алгоритм оказания помощи при ожоговом шоке.
- 59 Алгоритм оказания помощи при острой кровопотери.
- 60 Сбор аллергологического и наследственного анамнеза.

### **ФОС К УСТНОМУ СОБЕСЕДОВАНИЮ ГОСУДАРСТВЕННОЙ (ИТОГОВОЙ ГОСУДАРСТВЕННОЙ) АТТЕСТАЦИИ.**

1. Организация медицинского обслуживания новорожденных и недоношенных детей на I и II этапах выхаживания. Понятие о метаболической адаптации новорожденных и ее нарушениях. Группы риска у новорожденных и методы коррекции нарушений адаптации.
2. Наследственные болезни обмена веществ у детей раннего возраста (фенилкетонурия, врожденный гипотиреоз, галактоземия и др.). Клинические проявления. Методы раннего выявления (скрининг) заболеваний обмена веществ. Возможности первичной профилактики. Лечение. Прогноз.
3. Гемолитическая болезнь новорожденных. Этиология. Патогенез. Клиника. Диагностика и дифференциальная диагностика. Лечение.
4. Билирубиновый обмен в неонатальном периоде. Дифференциальный диагноз желтух у новорожденных детей. Фетальный гепатит.
5. Особенности течения пневмопатий новорожденных (болезнь гиалиновых мембран, отечно-геморрагический синдром, ателектазы легких), оценка степени тяжести синдрома дыхательных расстройств, лечение пневмопатий.
6. Асфиксия новорожденных. Причины. Классификация. Алгоритм диагностики. Клиника, лечение.
7. Гнойные конъюнктивиты у новорожденных. Дифференциальная диагностика хламидийного и стафилококкового конъюнктивитов. Дакриоцистит. Лечение.
8. Сепсис у новорожденных. Причины. Патогенез. Классификация. Дифференциальная диагностика сепсиса и малых форм гнойной инфекции у доношенных и недоношенных детей. Современные подходы в тактике ведения новорожденных с септическим процессом.
9. Клинические формы и классификация поражений центральной нервной системы у новорожденных и детей грудного возраста. Амбулаторная тактика ведения с интранатальными травмами шейного отдела позвоночника.
10. Оценка отечественных и импортных смесей «заменителей» грудного молока. Диетотерапия белково-энергетической недостаточности.
11. Естественное вскармливание детей первого года жизни. Десять принципов успешного грудного вскармливания. Правила и техника

- кормления грудью. Затруднения при кормлении грудью. Пищевые продукты и прикормы.
12. Анемии у новорожденных детей. Дифференциальный диагноз при наследственных заболеваниях в неонатальном периоде. Медико-генетический скрининг. Принципы лечения.
  13. Хронические расстройства питания у детей раннего возраста. Причины (антенатальные и постнатальные). Патогенез. Клиника. Классификация. Лечение в зависимости от варианта и степени дистрофии.
  14. Рахит. Современные представления о патогенезе рахита. Клиника. Диагностика и дифференциальная диагностика. Классификация. Современные подходы в лечении и профилактике рахита.
  15. Первичные иммунодефицитные состояния. Классификация. Диагностические критерии. Современные возможности коррекции иммунного статуса.
  16. Синдром рвоты и срыгиваний. Причины, клиника, принципы лечения. Постуральная терапия. Антирефлюксные смеси.
  17. Хронические расстройства питания. Гипотрофия, паратрофия, гиповитаминозы. Диагностика, лечение, профилактика. Принципы лечебного питания.
  18. Распространенные дерматозы у детей раннего возраста. Атопический дерматит: этиология, патогенез, клиническая картина, диагностика, лечение, профилактика, прогноз.
  19. Внебольничная пневмония у детей – этиология, клиническая картина, возрастные особенности, диагностические критерии. Показания к госпитализации детей с пневмонией. Выбор медикаментозной терапии.
  20. Нозокомиальная пневмония у детей – этиология, клиническая картина, возрастные особенности, критерии постановки диагноза. Выбор медикаментозной терапии. Показания для респираторной поддержки.
  21. Бронхиальная астма. Этиология. Патогенез. Диагностические критерии. Классификация. Ступенчатый подход к фармакотерапии. Критерии контроля бронхиальной астмы. Диспансерное наблюдение.
  22. Неотложная помощь при обострении бронхиальной астмы на различных этапах оказания медицинской помощи.
  23. Острый и хронический тонзиллофарингит у детей - этиология, клиническая картина, диагностика, возможные осложнения, медикаментозная тактика.
  24. Острый средний отит у детей - этиология, клиническая картина, диагностика, возможные осложнения, медикаментозная тактика.
  25. Острый ларинготрахеит у детей - этиология, клиническая картина, диагностика, возможные осложнения, медикаментозная тактика.
  26. Острый бронхит у детей - этиология, клиническая картина, диагностика, медикаментозная тактика.
  27. Плевриты. Этиопатогенез. Классификация. Клиническая картина заболевания. Современные подходы к этиологической диагностике заболеваний, сопровождающихся плевральным выпотом.

28. Поражения легких при наследственных и системных заболеваниях (идиопатический легочный гемосидероз, недостаточность альфа-1-антитрипсина, муковисцидоз). Клиника. Современные методы диагностики. Лечение. Прогноз.
29. Язвенная болезнь желудка и 12-перстной кишки у детей. Современные представления об этиопатогенезе. Клинические особенности в зависимости от локализации язвенного дефекта. Современные методы диагностики и лечения. Реабилитация и диспансерное наблюдение.
30. Эрадикационная терапия *H. Pylori* инфекции – показания к назначению, схемы терапии, критерии оценки эффективности.
31. Хронические гастриты и дуодениты. Современные представления об этиопатогенезе. Факторы риска. Классификация. Клиника. Лабораторно-инструментальная диагностика. Современные подходы к лечению и реабилитации.
32. Неспецифический язвенный колит. Этиопатогенез. Классификация. Клиника. Критерии диагностики. Дифференциальная диагностика с болезнью Крона. Современные методы лечения и реабилитации.
33. Гастроэзофагеальная рефлюксная болезнь: этиология, диагностика, клиника, лечение. Особенности течения в подростковом возрасте.
34. Синдром раздраженного кишечника у детей и подростков. Клиника, диагностика, лечение.
35. Острый и хронический панкреатит. Диагностика, лечение.
36. Неревматические кардиты у детей и подростков. Этиология, классификация, клиника, критерии диагноза, дифференциальная диагностика. Принципы лечения, диспансеризация.
37. Врожденные пороки сердца. Пороки с увеличением и обеднением легочного кровотока. Этиология. Классификация. Стадии течения. Показания и сроки хирургической коррекции. Лечение с позиции доказательной медицины.
38. Классификация ювенильного ревматоидного артрита. Клиническая картина. Критерии диагноза с позиции доказательной медицины. Дифференциальная диагностика с поражением суставов другой этиологии. Лечение. Диспансерное наблюдение.
39. Синдром вегетативной дисфункции сердечно-сосудистой системы. Этиопатогенез. Классификация. Клинические варианты нарушения артериального давления. Показания и выбор фармакотерапии.
40. Симптоматическая (вторичная) артериальная гипертензия у детей – причины, критерии диагностики, лечение.
41. Нарушения ритма сердца. Нарушения проведения импульса: синоатриальная блокада, атриовентрикулярная, внутрижелудочковая блокады. Диагностика. Использование препаратов с доказанной клинической эффективностью.
42. Нарушение сердечного ритма. Нарушение импульсообразования и эктопическая активность: синдром слабости синусового узла, атриовентрикулярная диссоциация, парасистолия, синдром

- преждевременного возбуждения желудочков, экстрасистолии. Этиология. Диагностика. Особенности медикаментозной терапии.
43. Инфекционный эндокардит. Этиопатогенез. Классификация. Лабораторная и инструментальная диагностика. Лечение. Профилактика. Диспансеризация.
  44. Острая ревматическая лихорадка у детей. Этиология, патогенез. Классификация. Клиника. Особенности течения у детей и подростков на современном этапе. Дифференциальный диагноз. Лечение. Профилактика. Диспансеризация. Реабилитация.
  45. Диффузные заболевания соединительной ткани. СКВ. Особенности течения диффузных заболеваний соединительной ткани у подростков. Реактивные артриты. Клиника, диагностика, лечение, прогноз.
  46. Сердечная недостаточность у детей и подростков. Причины, классификация. Клиника. Диагностика. Дифференциальный диагноз. Механизмы компенсации. Лечение. Профилактика.
  47. Острая сосудистая недостаточность (обморок, шок, коллапс) у детей и подростков. Причины, классификация. Клиника. Диагностика. Дифференциальный диагноз. Лечение. Профилактика.
  48. Хроническая болезнь почек (ХБП) у детей. Классификация, диагностика, лечение соответственно современным клиническим рекомендациям. Особенности диагностики ХБП у детей раннего возраста. Показания к проведению диализа у детей с ХБП.
  49. Нефротический синдром у детей. Классификация, клиника, диагностика, лечение, диспансерное наблюдение. Прогноз нефротического синдрома.
  50. Острое повреждение почек (ОПП). Определение острого повреждения почек (ОПП) и Острой болезни почек (ОБП) Классификация, диагностика, лечение. Особенности диагностики ОПП у детей раннего возраста. Показания к проведению диализа у детей с ОПП.
  51. Инфекция мочевых путей (ИМВП) у детей. Классификация, диагностика, лечение соответственно современным клиническим рекомендациям. Профилактика и диспансерное наблюдение.
  52. Тубулоинтерстициальный нефрит (ТИН) у детей. Классификация, диагностика, дифференциальная диагностика, лечение. Профилактика и диспансерное наблюдение.
  53. Обструктивные нефро и уropатии у детей. Определение SACUT – синдрома. Классификация, диагностика, лечение. Диспансерное наблюдение.
  54. Мочекаменная болезнь (МКБ) у детей. Классификация, диагностика, лечение соответственно современным клиническим рекомендациям. Профилактика и диспансерное наблюдение.
  55. Судорожный синдром. Причины судорог. Клинические варианты. Неотложная помощь. Показания к срочной госпитализации.
  56. Анемии у детей старшего возраста и подростков. Дифференциальный диагноз, способы коррекции анемий.



57. Тромбоцитопатии. Роль тромбоцитов в микроциркуляторном гомеостазе. Классификация. Патогенез кровоточивости. Алгоритм сбора анамнеза для установления типа кровоточивости. Лабораторная диагностика. Клиника, диагностика и лечение болезни Виллебранда, Гланцмана, аномалии Бернара Сулье. Выбор заместительной терапии при кровотечениях.
58. Приобретенные аутоиммунные гемолитические анемии. Виды гемолитических анемий. Клиника, диагностика, дифференциальный диагноз при внутриклеточном и внутрисосудистом гемолизе. Лечение.
59. Идиопатическая тромбоцитопеническая пурпура. Роль тромбоцитов в организме. Виды иммунных тромбоцитопений. Степени тяжести. Патогенез тромбоцитопении. Патогенез гемморрагического синдрома. Клиника. Этапы диагностики. Дифференциальная диагностика. Методы лечения. Показания к спленэктомии. Улучшение качества жизни при непрерывно-рецидивирующем течении.
60. Коагулопатии. Классификация наследственных коагулопатий. Характер наследования гемофилии. Гемофилия А, В, С. Клиника. Лечение. Диспансеризация.
61. Геморрагический васкулит. Этиология. Патогенез. Патогенез ДВС-синдрома. Классификация и клиника геморрагического васкулита. Дифференциальная диагностика. Лечение геморрагического васкулита.
62. Острые лейкозы у детей и подростков. Классификация. Особенности клинического течения различных типов. Диагностика. Иммунологическое типирование. Общие принципы терапии.
63. Хронический миелолейкоз, детская и юношеская формы. Клинико-гематологическая картина. Диагностика, прогноз.
64. Неходжкинские лимфомы. Лимфогрануломатоз. Классификация, клиника, диагностика, принципы лечения.
65. Опухоли головного мозга (эпендимома, астроцитомы, медуллобластома). Диагностика. Принципы лечения.
66. Сахарный диабет у детей и подростков. Современные представления об этиопатогенезе. Классификация. Особенности клиники у детей разных возрастов и подростков. Клинико-лабораторные критерии различных вариантов декомпенсации углеводного обмена. Современные принципы диетотерапии и инсулинотерапии сахарного диабета.
67. Заболевания щитовидной железы. Врожденный и приобретенный гипотиреоз. Патогенез. Клинические проявления. Дифференциальная диагностика. Лечение. Прогноз.
68. Врожденные дисфункции коры надпочечников, клинические формы. Аденогенитальный синдром, его формы. Клиника. Лабораторная диагностика. Неонатальный скрининг. Дифференциальная диагностика. Лечение.
69. Ожирение у детей и подростков. Классификация. Клиника. Диагностика и дифференциальная диагностика. Роль ожирения в генезе сосудистых нарушений. Лечение. Диспансеризация.
70. Гипертермический синдром у детей. Причины. Неотложная помощь.

71. Современные методические подходы к мониторингу здоровья детей и подростков. Понятие о группах здоровья у детей. Работа педиатра с детьми группы риска.
72. Демографическая ситуация в РФ. Состояние здоровья детского населения на современном этапе. Пути снижения показателей детской смертности и заболеваемости.
73. Часто болеющие дети. Причины заболеваемости. Современные методы оздоровления.
74. Национальный календарь профилактических прививок. Принципы «догоняющей» вакцинации. Абсолютные и относительные противопоказания к специфической иммунопрофилактике детей, возможные побочные эффекты при применении вакцин. Вакцинация детей с хронической патологией.
75. Менингококковая инфекция. Этиология, эпидемиология, патогенез. Классификация. Менингококковое носительство. Гнойный менингит. Клиника. Диагностика. Лечение. Современные подходы к антибактериальной терапии различных форм менингококковой инфекции на основе принципов доказательной медицины. Профилактика. Диспансеризация.
76. Энтеровирусная инфекция. Этиопатогенез. Эпидемиология. Классификация. Клиника. Диагностика. Современные подходы к лечению энтеровирусной инфекции с позиций доказательной медицины. Профилактика.
77. Герпетическая инфекция I, II типов. Эпидемиология. Патогенез. Классификация. Клиника. Диагностика. Принципы лечения герпетической инфекции с позиций доказательной медицины. Профилактика.
78. Вирусные гепатиты: классификация, этиопатогенез, клиника. Диагностика. Лечение на основе принципов доказательной медицины. Профилактика.
79. Грипп. Этиология. Эпидемиология. Клиника. Диагностика. Современные принципы этиотропной терапии гриппа с использованием препаратов с доказанной клинической эффективностью. Профилактика.
80. ВИЧ-инфекция у детей. Этиология. Эпидемиология. Патогенез. Классификация. Клиника. Диагностика. Противовирусная терапия ВИЧ: препараты, механизмы действия, показания для назначения. Профилактика.
81. Скарлатина. Этиология. Эпидемиология. Классификация. Клиника. Диагностика. Принципы терапии на основе доказательной медицины. Профилактика.
82. Респираторно-синцитиальная инфекция. Этиология. Эпидемиология. Патогенез. Клиника в возрастном аспекте. Диагностика. Лечение РС-инфекции у детей с использованием препаратов с доказанной клинической эффективностью. Профилактика.

83. Краснуха. Эпидемиологические особенности. Клиника врожденной и приобретенной краснухи. Диагностика. Лечение на основе принципов доказательной медицины. Профилактика.
84. Дифтерия. Этиология. Эпидемиология дифтерии на современном этапе. Патогенез и клиническая картина дифтерии гортани. Дифференциальный диагноз крупа. Принципы доказательной медицины в реализации диагностики дифтерии. Лечение. Профилактика.
85. Полиомиелит. Этиология. Эпидемиология. Классификация. Клиника. Диагностика. Лечение. Профилактика.
86. Ротавирусная инфекция. Этиология. Эпидемиология. Клиника. Диагностика. Принципы терапии ротавирусной инфекции на основе доказательной медицины. Профилактика.
87. Столбняк: этиология, эпидемиология, патогенез, клиника, диагностика, лечение.
88. Бешенство. Этиология, эпидемиология, патогенез, клиника, диагностика, лечение и профилактика.
89. Инфекционный мононуклеоз: этиология, эпидемиология, патогенез, клиника, диагностика, лечение.
90. Гельминтозы у детей. Классификация, диагностика, медикаментозная терапия, профилактика.

### **ФОС ситуационных задач государственной (итоговой государственной) аттестации.**

#### **Задача 1.**

Мальчик 10 лет поступил в больницу с жалобами на головную боль, тошноту, вялость, уменьшение диуреза, изменение цвета мочи.

Раннее развитие без особенностей; до года страдал атопическим дерматитом, после года часто болел ОРВИ, трижды – ангинами.

Три недели назад перенес ангину, неделю назад выписан в школу. В течение последних двух дней появились головная боль, тошнота, потеря аппетита, стал мало мочиться, моча была темно-коричневого цвета, мутная. В связи с этими жалобами направлен на госпитализацию.

При осмотре ребенок бледный, вялый, жалуется на головную боль. Отмечаются одутловатость лица, отеки на голенях. АД 145/90 мм.рт. ст. В легких дыхание ослаблено в нижних отделах, хрипов нет. Границы сердца при перкуссии расширены влево. Тоны приглушены, систолический шум на верхушке, ЧСС 58/ в мин. Живот мягкий, безболезненный, печень +2,5 см, край мягкий. За сутки выделили 300 мл мочи; моча красно-коричневого цвета, мутная.

**Общий анализ мочи:** относительная плотность 1024, белок 1,5 г/л, эритроциты- измененные покрывают все поля зрения, лейкоциты –4-6 в поле зрения.

**Посев мочи** – результат отрицательный.

**Клинический анализ крови:** Нв - 105 г/л; лейкоц. -  $9,2 \times 10^9$  п/я - 7%, с/я - 71%, эоз. - 1%, лимф. - 18%, мон. - 3%, тромб. -  $530 \times 10^9$ , СОЭ 25 мм/час

**Биохимический анализ крови:** общий белок 60 г/л, альбумины 32 г/л, холестерин 4,6 ммоль/л, мочевина 15 моль/л, креатинин 140 мкмоль/л, АСЛ:О 1:1000, калий 5,1 ммоль/л, натрий 140 ммоль/л.

**УЗИ почек** - почки увеличены в размерах, контуры ровные, топка обычная. Дифференцировка слоев паренхимы нарушена, эхогенность паренхимы умеренно повышена. Чашечно-лоханочная система без деформаций.

### **Вопросы:**

1. Сформулируйте развернутый диагноз.
2. Как Вы оцениваете функцию почек у больного?
3. Составьте план обследования.
4. Ваша тактика лечения? Показано ли проведение инфузионной терапии?
5. Каков прогноз заболевания?

### **Задача 2.**

Девочка Н., 9 лет, поступила с жалобами на боли в верхней половине живота вскоре после приема пищи (сразу или через 10 - 15 минут), иногда сильные, иногда умеренные, но кратковременные. Периодически возникает отрыжка воздухом, пищей или "тухлым", имеется неприятный запах изо рта, отмечается урчание в животе, неустойчивый стул, изредка беспокоит тошнота. Ребенок болен в течение 3-х лет. Лечилась только амбулаторно с временным эффектом.

Объективно: девочка пониженного питания, с суховатыми бледно-серыми кожными покровами. Язык обложен беловатым налетом. Живот умеренно вздут. При пальпации отмечается болезненность по всей поверхности эпигастрия, с иррадиацией в левое и правое подреберья. Поколачивание в эпигастрии болезненно, вызывает даже тошноту.

Проведено обследование: в общем анализе крови - Эр -  $3,8 \times 10^{12}/л$ , Нв - 98 г/л. Общий анализ мочи без патологии.

### **ВОПРОСЫ:**

1. Ваш предположительный диагноз?
2. Какие должны быть проведены дополнительные исследования для уточнения диагноза?
3. Назовите принципы терапии заболевания.

### **Задача 3.**

Пациентка Р., 10 лет, 50 кг, 158 см, обратилась к врачу с очередным визитом в рамках диспансерного наблюдения. Страдает бронхиальной астмой последние 6 лет. На данный момент отмечает ежедневные приступы, преимущественно в дневное время, связанные с эмоциональной и физической нагрузкой. Ночные приступы 1-2 раза в неделю. Обострения в течение текущего года 3 раза с усилением терапии системными ГКС, одно из обострений потребовало госпитализации в стационар. Получает базисную терапию регулярно Флутиказона пропионат/сальметерол (Серетид

мультидиск) 250/50 мкг 2 раза в сутки, приступы купирует 2 дозами (200 мкг) сальбутамола. Более частые приступы отмечает в течение последнего года, плохо переносит обыденную физическую нагрузку. Среди сопутствующих заболеваний аллергический риноконъюнктивит, круглогодичная форма с сезонными обострениями. Лекарственный анамнез: не переносит антибиотики пенициллинового ряда (крапивница и бронхоспазм).

**Проведено обследование:**

**Общий анализ крови** – RBC -  $4.6 \cdot 10^{12}$  /л, HGB - 130 г/л, HCT – 0.419 л/л, PLT –  $256 \cdot 10^9$  /л, PCT –  $0.220 \cdot 10^{-2}$  л/л, MCV- 77 L fl, MCH – 28.1 pg, MCHC – 363 (200/мкл), M – 6% (400/мкл), л – 37% (3000/мкл), СОЭ - 8 мм/час.

**Кровь общий Ig E** – 720 МЕ/мл.

**Кровь на печеночные пробы** –  $\text{Vi}$  – 12 мкмоль/л,  $\text{Ti}$  – 1 ед.

**Анализ крови на мочевины и креатинин** – мочевины – 7,8 ммоль/л, креатинин – 93 мкмоль/л.

**Функция внешнего дыхания** – ЖЕЛ – 87% от возрастной нормы, ФЖЕЛ – 79%, ОФВ<sub>1</sub> - 76%, индекс Тиффно – 100%, ПОС - 81%, МОС<sub>50</sub> - 61%, МОС<sub>25</sub> -

Пробы с бронхолитиками: сальбутамола +17%.

**Кожно-скарификационные пробы:**

- с бытовыми аллергенами - гистамин +++ , тест-контроль отр., D. остальные отрицательные;

- с пищевыми аллергенами – гистамин +++ , тест-контроль отр., арахис+++ , остальные отрицательные;

- с пыльцевыми аллергенами – гистамин +++ , тест-контроль отр., лебеда++ , амброзия++ , циклохена+++ , полынь+++ , остальные отрицательные.

АСQ- тест – 6,5.

Диагноз: Бронхиальная астма, атопическая форма, тяжелое неконтролируемое течение.

Аллергический ринит, персистирующая форма, средней степени тяжести.

Вопросы: 1. Определите возможные пути достижения контроля астмы.

2. Проведите коррекцию терапии.

3. Укажите возможные побочные эффекты фармакотерапии, пути преодоления.

4. Уточните принципы диспансерного наблюдения.

**Задача 4.**

Медосмотр для участия в спортивных соревнованиях ребёнка 15 лет

Жалобы: Повышенная утомляемость, периодические головные боли

Анамнез заболевания: Повышение артериального давления (АД) до 160/80 мм рт. ст. было выявлено 2 раза на осмотре у педиатра в 14 летнем возрасте, препараты не принимает.

## Анамнез жизни

- занимается плаванием с 7 лет;
- вредных привычек не имеет;
- в питании предпочитает солёные блюда;
- генеалогический анамнез: дедушка со стороны папы умер от инфаркта миокарда в 60 лет;

Объективный статус: состояние при осмотре удовлетворительное;

- масса тела 77 кг, рост 179 см, индекс Кетле – 24 кг/м<sup>2</sup>.
- эмоционально лабилен;
- щитовидная железа не увеличена;
- кожные покровы: бледно-розовые, чистые, умеренно-влажные, видимые слизистые обычной окраски; подкожно-жировой слой развит умеренно;
- границы относительной сердечной тупости: верхняя – III ребро; правая – по правому краю грудины; левая – по левой средне-ключичной линии; верхушечный толчок в V межреберье по среднеключичной линии; при аускультации число сердечных сокращений соответствует пульсу; тоны сердца: ясные, выслушивается мягкий систолический шум слева от грудины, максимально на верхушке; ЧСС 72 удара в минуту; АД (справа) 160/80 мм рт. ст.; АД (слева) 150/80 мм рт. ст.; АД на ногах: справа 170/94 мм рт. ст, слева 168/90 мм рт. ст.; пульсация на бедренных артериях отчётливая; шумы на сонных артериях, на брюшной аорте – не выслушиваются;
- печень не увеличена, селезёнка не пальпируется;
- периферических отёков нет;
- мочеиспускание не нарушено, почки не пальпируются, симптом Пастернацкого отрицателен с обеих сторон.

## Проведено обследование:

**Общий анализ крови** – Эр -  $4.0 \cdot 10^{12}$ , ЦП - 1, Г - 140 г/л, Л –  $5.0 \cdot 10^9$ , п/я - 1, с/я - 54, э - 2, м - 2, л - 41, СОЭ - 7 мм/час.

**Общий анализ мочи** – количество – 90 мл, цвет – светло-желтый, прозрачная, удельный вес – 1015, белок – 0, сахар – 0, слизь – +, лейкоциты – 2-3 в поле зрения, эритроциты – 0 в поле зрения, эпителий – 5-7 в поле зрения.

**Биохимический анализ крови** – Калий - 4,35 ммоль/л, Натрий - 142 ммоль/л, мочевины – 5,5 ммоль/л, креатинин – 98 мкмоль/л, Глюкоза - 5,73 ммоль/л, общий холестерин - 5,0 ммоль.

**На ЭКГ:** Синусовый ритм с ЧСС 72 удара в минуту, электрическая ось сердца горизонтальная.

**Эхокардиографическое исследование:** Конечный диастолический размер левого желудочка 4,8 см (норма 4,0-4,8 см). Конечный систолический размер левого желудочка 2,8 см. (норма 2,2-2,8 см) Задняя стенка левого желудочка – 0,9 (норма 0,61-0,97) см; Межжелудочковая перегородка – 0,9 (норма 0,61-0,97) см; Левое предсердие 3,3 см (норма 2,25-3,31 см). Фракция выброса – 65% (норма более 60%) Аорта – 2,8 см (норма 2,10-2,82); аортальная регургитация – нет.

**Суточное мониторирование артериального давления:** Из 68 измерений АД – успешных 59. В дневные часы среднее артериальное давление (АД) 140/77 мм рт. ст. В ночные часы среднее АД 124/64 мм рт. ст. Среднее АД за сутки: 137/74 мм рт. ст. Максимальное систолическое АД 158 мм рт. ст., минимальное систолическое АД 105 мм рт. ст. Максимальное диастолическое АД 98 мм рт. ст., минимальное диастолическое АД 51 мм рт. ст. Средняя ЧСС за сутки – 63. Вариабельность АД в норме. Показатели нагрузки повышенным давлением за сутки: индекс времени систолического АД 81%, индекс времени диастолического АД 25%. Утренняя динамика (скорость подъёма АД) – повышена.

	Процентили АД	
	50-й	95-й
Дневные часы	124/73	137/85
Ночные часы	107/50	122/67
Суточный	120/67	130/77

**УЗИ почек:** Размеры почек: правая – 101x40 мм, паренхима – 14 мм; левая – 106x44 мм, паренхима – 14 мм, структурные; ЧЛ не расширена; КМД сохранена; отток мочи не нарушен; надпочечники чётко не визуализируются  
**Осмотр глазного дна:** Мелкие артерии не изменены, вены нормального диаметра.

- Вопросы:
1. Сформулируйте и обоснуйте диагноз.
  2. Укажите факторы риска в развитии заболевания у данного пациента.
  3. Назначьте лечение пациенту.
  4. Определите дальнейшее диспансерное наблюдение, группу здоровья и прогноз для жизни и здоровья.

### Задача 5.

Мама с девочкой-подростком 14 лет на приеме у участкового педиатра.

**Жалобы:** боли в животе, тошнота, изжога, отрыжка воздухом, чувство быстрого насыщения и переполнения в желудке после еды.

**Анамнез заболевания:** впервые жалобы появились год назад, когда стала периодически беспокоить тошнота, эпизодические боли в эпигастрии после еды. В течение последних 2 месяцев боли участились и усилились, возникают во время или через 1-1,5 часа после еды. Месяц назад к болевому синдрому присоединилась отрыжка и изжога, которые возникают спонтанно в течение дня, чувство тяжести и переполнения в желудке после еды. Аппетит у ребенка снизился. На фоне боли в животе девочка ест редко (1-2 раза в день), небольшими порциями. Мама давала ребенку до еды отвар овса, после чего отмечалось незначительное снижение болевого синдрома. Последний эпизод боли был сегодня утром после завтрака. К врачу не обращалась, лекарственную терапию не получала.

Анамнез жизни Девочка от 2 беременности, протекавшей без особенностей, 2 срочных родов путем кесарева сечения (старший сестра – 17 лет, здорова). Масса тела при рождении 3600 г, длина 52 см. Оценка по шкале APGAR 9/10 баллов. Росла и развивалась согласно возрасту. Грудное вскармливание до 6 мес., далее искусственное, прикормы ведены с 6 мес. (гречневая каша и кабачок). Прививки выполнены по возрасту в соответствии с Национальным Календарем. Аллергологический анамнез не отягощён. Перенесла ветряную оспу, краснуху. На диспансерном учете у врачей специалистов не состоит, лекарственные препараты на постоянной основе не принимает. Вредные привычки отрицает. Учится в школе хорошо, посещает изостудию. Семейный анамнез отягощен: мать – 55 лет, эндемический зоб щитовидной железы; отец – 53 года, периодически беспокоит изжога, и боли в эпигастрии, не обследовался.

Объективный статус: состояние ребенка удовлетворительное, самочувствие хорошее, положение активное. Рост 164 см, вес 58 кг. Общая и очаговая неврологическая симптоматика отсутствует. Менингеальные знаки отрицательные. Кожные покровы чистые, обычной окраски, умеренной влажности, эластичные. Слизистые полости рта розовые, влажные, чистые, гиперемия в зеве отсутствует, миндалины не увеличены. Язык обложен белым налетом у корня. Периферические лимфоузлы не пальпируются. Подкожно-жировая клетчатка выражена избыточно. Периферических отеков нет.

Костно-мышечная система без видимой патологии. Носовое дыхание свободное. Дыхание везикулярное, хрипов нет. Частота дыхания – 17/мин. Границы сердечной тупости не расширены. Сердечные тоны звучные, ритмичные. Частота сердечных сокращений – 69/мин. АД – 115/75 мм рт. ст. Живот мягкий, умеренно болезненный пальпации в эпигастральной области, доступен глубокой пальпации. Печень и селезенка не увеличены. Пузырные симптомы отрицательные. Стул оформленный коричневого цвета, регулярный, мочеиспускание свободное, безболезненное, моча желтого цвета.

**Проведено обследование:**

**Общий анализ крови** – Эр -  $3.6 \cdot 10^{12}$ , ЦП - 1, Г - 134 г/л, Л –  $5.0 \cdot 10^9$ , п/я - 1, с/я - 54, э - 2, м - 2, л - 41, СОЭ - 9 мм/час.

**Общий анализ мочи** – количество – 90 мл, цвет – светло-желтый, прозрачная, удельный вес – 1015, белок – 0, сахар – 0, слизь – +, лейкоциты – 2-3 в поле зрения, эритроциты – 0 в поле зрения, эпителий – 5-7 в поле зрения.

**Биохимический анализ крови:** АЛТ- 35Ед/л, АСТ -29 Ед/л, Белок общий - 59 г/л, Билирубин общий - 6,2 мкмоль/л, сывороточное железо - 8,2 мкмоль/л, Калий - 4,35ммоль/л, Натрий -142 ммоль/л, мочевины – 5,5 ммоль/л, креатинин – 98 мкмоль/л, Глюкоза - 5,73 ммоль/л, общий холестерин - 4,5ммоль.



**ФЭГДС с биопсией:** Слизистая пищевода розовая. Кардия смыкается полностью. В желудке натошак большое количество мутной слизи. На слизистой оболочке тела желудка множественные разнокалиберные выбухания белесого цвета, расположенные на фоне очаговой гиперемии (картина «булыжной мостовой»). В антральном отделе визуализируются высокие, утолщенные складки на фоне очаговой гиперемии слизистой оболочки. Привратник сомкнут. Луковица ДПК не деформирована. В постбульбарных отделах рыхлая слизистая. Гистологическое исследование биоптатов слизистой оболочки желудка и 12-перстной кишки подтверждает воспалительные изменения, характерные для гастродуоденита, Быстрый уреазный тест (БУТ) на определение *H. pylori* в биоптатах положительный Поверхностный экссудативный дуоденит. БУТ положительный.

**УЗИ органов брюшной полости:** Печень: топография не изменена, контуры чёткие, ровные, размеры: правая доля 143 мм, левая доля 68 мм . Структура однородная, эхогенность не изменена, сосудистый рисунок незначительно усилен. Желчный пузырь: 88×23 мм, стенка не утолщена, форма не изменена, отмечается лабильный перегиб в теле, содержимое гомогенное. Поджелудочная железа: контуры чёткие, ровные, сохранены. Размеры: головка 17 мм, тело 16 мм, хвост 23 мм (N 17/13/18). Эхогенность паренхимы не изменена, структура однородная. Заключение: Патологии не выявлено

*Вопросы:*

1. Сформулируйте и обоснуйте диагноз.
2. Назначьте лечение пациенту, определите сроки и критерии эффективности терапии.
3. Определите дальнейшее диспансерное наблюдение, группу здоровья и прогноз для жизни и здоровья.

### **Задача 6**

Девушка 17 лет с мамой на приеме у участкового педиатра.

**Жалобы:** Жидкий стул до 6-8 раз в день (ночью стула нет), малыми порциями, с примесью алой крови практически во всех порциях, тенезмы, боли в животе с тенденцией к усилению перед актом дефекации, метеоризм. Последние дни температура 37,5°C, присоединилась слабость. Аппетит несколько снижен, за последние полгода похудела на 7 кг. Беспокоят высыпания на коже нижних конечностей.

**Анамнез заболевания:** Неустойчивый стул отмечает на протяжении последних 1,5 лет, расценивала как «пищевые отравления» по 5-7 дней каждые 2-3 месяца, связывала со стрессовой ситуацией в школе, нарушением режима питания, частым употреблением фастфуда, нерегулярным питанием.

Самостоятельно принимали мезим, дротаверин с нестойким положительным эффектом.

Анамнез жизни: Росла и развивалась соответственно возрасту. Учится в 11 классе, готовится к поступлению в институт. Перенесенные заболевания и операции: сотрясение головного мозга в возрасте 11 лет. Узкими специалистами не наблюдается. Наследственность: мать страдает сахарным диабетом 2 типа, у бабушки по линии матери аутоиммунный тиреоидит. Аллергоанамнез не отягощен. Эпидемиологический анамнез: в контакте с инфекционными больными не состояла, последние 6 месяцев за пределы России не выезжала.

**Объективный статус.** Состояние удовлетворительное. Кожные покровы чистые, бледные. В легких дыхание везикулярное, хрипов нет. Тоны сердца ритмичные, звучные, ЧСС – 88 уд/мин., АД – 110/70 мм рт. ст. Язык сухой, несколько обложен светлым налетом. Живот симметричный, несколько вздут, мягкий, при пальпации незначительно болезненный в обеих подвздошных областях, больше слева, урчит при пальпации перитонеальных знаков нет. Печень по краю реберной дуги, селезенка не увеличена. Поколачивание по поясничной области безболезненно.

**Общий анализ крови** – Эр -  $3.8 \cdot 10^{12}$ , ЦП - 0,84, Г - 102 г/л, Тр –  $290 \cdot 10^{12}$ , Л –  $10.0 \cdot 10^9$ , п/я - 2, с/я - 69, э - 2, м - 1, л - 26, СОЭ - 29 мм/час.

**Биохимический анализ крови:** АЛТ- 18 Ед/л, АСТ -22 Ед/л, Белок общий - 62 г/л, Билирубин общий - 6,2 мкмоль/л, сывороточное железо - 6,2 мкмоль/л, Калий - 3,7 ммоль/л, Натрий -140 ммоль/л, мочевины – 4,5 ммоль/л, креатинин – 78 мкмоль/л, Глюкоза - 4,73 ммоль/л, общий холестерин - 3,7ммоль, СРБ-12,00 мг/л.

**Фекальный кальпротектин** - 510 (норма 0-50).

**Колоноскопия и илеоскопия с биопсией.** Просвет подвздошной кишки свободен, структура ворсин сохранена, складки циркулярные, невысокие, слизистая оболочка розового цвета, бархатистая. Баугиниева заслонка полиповидной формы, устье линейной формы, обращено в просвет слепой кишки, устье червеобразного отростка округлой формы. Слизистая оболочка прямой, сигмовидной, нисходящей и левой половины поперечно-ободочной кишки умеренно гиперемирована с подслизистыми кровоизлияниями. На слизистой оболочке фибринозные наложения и плоские изъязвления неправильной формы, покрытые гноем и фибрином. Слизистая оболочка правых отделов ободочной кишки не изменена, сосудистый рисунок сохранён, гаустрация выражена. Гистологическое заключение: полиморфноклеточная инфильтрация собственной пластинки слизистой оболочки толстой кишки.

**ЭГДС:** пищевод свободно проходим, слизистая его не изменена. Кардия смыкается. В просвете желудка жидкость и слизь. Складки выражены, хорошо раздуваются при инсуффляции. Слизистая в антральном отделе

умеренно отечна, очагово гиперемирована. Привратник сомкнут, проходим. Луковица обычной формы и величины, слизистая ее не изменена.

Вопросы:

1. Сформулируйте и обоснуйте основной диагноз и осложнения.
2. Какие возможные осложнения могут развиваться при данном состоянии?
3. Назначьте лечение пациенту, определите сроки и критерии эффективности терапии. Выбор терапии в случае неэффективности стартового лечения.
4. Определите дальнейшее диспансерное наблюдение, группу здоровья и прогноз для жизни и здоровья.

### **Задача 7**

Мальчик С., 2 года, на приеме у гастроэнтеролога с жалобами матери на недостаточную прибавку ребенка в весе, задержку физического развития, полифекалию, сниженный аппетит.

*Анамнез заболевания:* с 6-месячного возраста у ребенка появилась плаксивость, вялость, которая иногда сменялась беспокойством. С этого же времени участился стул, замедлилась прибавка массы тела, появилась мышечная гипотония. После введения печенья в 8 месяцев отмечено резкое ухудшение состояния: появилась полифекалия, признаки рахита, частичный регресс приобретенных навыков.

*Объективно:* состояние ребенка тяжелое. Вес 11,9 кг, рост 89 см. выражены бледность и сухость кожных покровов, костные деформации, мышечная гипотония. Со стороны легочной и сердечно-сосудистой систем патологических отклонений не выявлено. Живот увеличен в размерах, вздут, при глубокой пальпации отмечается «урчание» по ходу кишечника. Стул 4-5 раз в сутки, зловонный, полифекалия.

*Вопросы:*

1. Предположительный диагноз.
2. План обследования.
3. План лечения. Прогноз для выздоровления и жизни.

### **Задача 8**

На приеме у участкового педиатра девочка 8 лет с мамой.

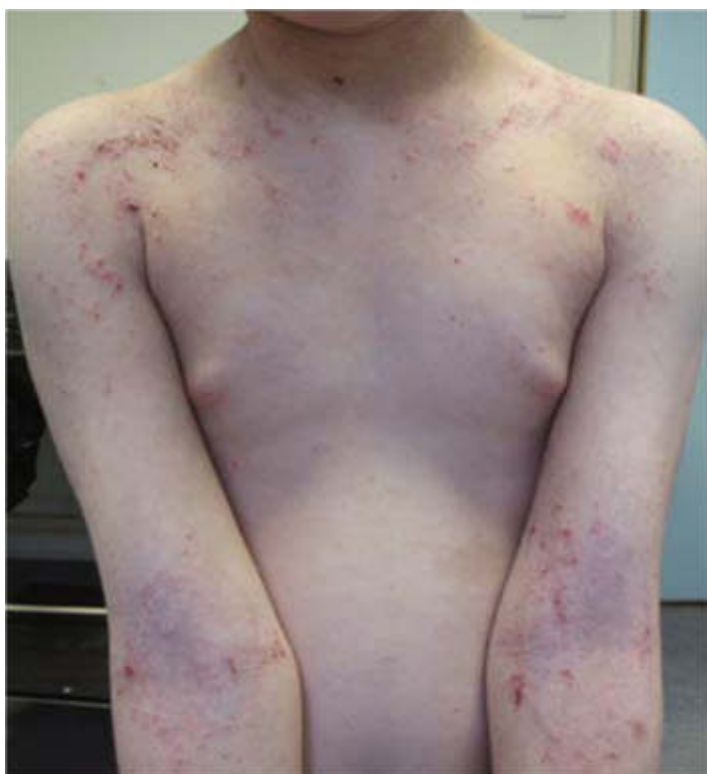Жалобы на зуд, высыпания на коже рук, ног, тела

*Анамнез заболевания:* впервые высыпания на коже лица появились в возрасте 6 месяцев, когда в рацион ввели молочную овсяную кашу. Ребенок

был проконсультирован аллергологом иммунологом, назначена терапия. Однако мама рекомендации врача выполняла не полностью. Лечила ребенка самостоятельно, использовала увлажняющие средства, примочки с чередой, деготь. Из питания исключили цельное молоко, яйца и красные фрукты. Течение заболевания волнообразное, с ухудшением в холодное время года. Год назад вновь появились высыпания, локализующиеся изначально только в локтевых сгибах, затем распространились по всему телу, беспокоит выраженный зуд. Четких провоцирующих факторов выявить не могут. Увлажняющие и антигистаминные средства с минимальным эффектом.

Анамнез жизни: ребенок от 2 нормально протекавшей беременности, срочных родов, вес 3600 г, рост 51 см, по Апгар 8/9 б; на естественном вскармливании до 12 месяцев, перенесенные заболевания: ОРВИ 4-5 раз в год с 3 лет, вакцинирована по догоняющему графику согласно Национальному календарю профилактических прививок; наследственность отягощена: у матери поллиноз, у отца бронхиальная астма

Объективный статус: Состояние средней тяжести за счет распространенного характера высыпаний и выраженного зуда, не лихорадит. Кожные покровы сухие, эритематозно-сквамозные очаги с шелушением и эксфолиациями в естественных складках, по задней поверхности шеи, боковых поверхностях туловища, в локтевых и подколенных сгибах лихеноидные папулы, подчеркнутый кожный рисунок на ладонях; видимые слизистые чистые, периферические лимфоузлы не пальпируются, в легких дыхание везикулярное, хрипов нет, сердечные тоны ясные, ритмичные, живот мягкий, безболезненный, печень и селезенка не увеличены, стул регулярный, оформленный, диурез в норме. Масса 25 кг, рост 131 см.



**Общий анализ крови** – Эр -  $4.1 \cdot 10^{12}$ , ЦП - 0,94, Г - 122 г/л, Тр –  $290 \cdot 10^{12}$ , Л –  $9.0 \cdot 10^9$ , п/я - 1, с/я - 59, э - 6, м - 4, л - 30, СОЭ - 12 мм/час.

**Биохимический анализ крови:** АЛТ- 18 Ед/л, АСТ -22 Ед/л, Белок общий - 62 г/л, Билирубин общий - 6,2 мкмоль/л, сывороточное железо - 10,2 мкмоль/л, Калий - 4,7 ммоль/л, Натрий -144 ммоль/л, мочевины – 4,5 ммоль/л, креатинин – 61 мкмоль/л, общий IgE – 150 МЕ/мл.

Аллергенспецифические IgE-антитела в сыворотке крови:

Антиген	Концентрация (кU/l)	Класс
Смесь пищевых аллергенов	0	0
Смесь плесневые грибы	0	0
Смесь бытовые аллергены	40	4 (высокая сенсibilизация)

Вопросы: 1. Сформулируйте и обоснуйте диагноз.

2. Укажите факторы риска в развитии заболевания у данного пациента.

3. Назначьте лечение пациенту.

4. Определите дальнейшее диспансерное наблюдение, группу здоровья и прогноз для жизни и здоровья.

## Задача 9

Вызов участкового педиатра на дом к мальчику 4 лет

Жалобы: Отек кистей рук, уртикарная сыпь, невыраженный зуд

Анамнез заболевания: Начало заболевания острое. В гостях на детском дне рождения ребенок съел молочный коржик и выпил апельсиновый сок. В течение десяти минут на лице, туловище появились уртикарные элементы, сопровождающиеся зудом. Мама дала антигистаминный препарат. Сыпь стала бледнеть. На утро сыпь сохранялась, однако новых элементов не появилось, зуд слабый. Вызван участковый педиатр.

Анамнез жизни: Рос и развивался соответственно возрасту; Перенесенные заболевания: острый гастроэнтерит в 3 года, ОРВИ 2 недели назад с терапией амоксициллином (7 дней); Травм и операций: не было; аллергоанамнез: на первом году жизни реакции на введение коровьего молока, в настоящее время из этой пищевой группы получает только кисломолочные продукты (со второго года жизни обострений не отмечалось). Вакцинирован согласно Национальному календарю; Наследственный анамнез: у матери поллиноз.

Объективный статус: Состояние удовлетворительное. Самочувствие страдает незначительно из-за зуда. Не лихорадит. Кожа влажная, тургор сохранен. Уртикарная сыпь крупная на коже без четкой локализации около 20-25 элементов. Тоны сердца ясные, ритмичные, ЧСС – 88 в минуту, АД 90/50 мм рт. ст. Грудная клетка правильной формы. Перкуторно звук ясный, легочный. Аускультативно дыхание проводится во все отделы, везикулярное, хрипов

нет. ЧДД 22 в мин. Живот безболезненный при поверхностной пальпации, мягкий, печень, селезенка не увеличены. Стул оформленный 1 раз в 2 дня, диурез в норме. Очаговой и менингеальной симптоматики нет.

#### Результаты обследования

##### Определение аллергенспецифических IgE-антител в сыворотке крови

Антиген	Концентрация (kU/l)	Класс
Белок коровьего молока	>100	6 (очень высокий титр антител)

Вопросы: 1. Сформулируйте и обоснуйте диагноз.

2. Укажите факторы риска в развитии заболевания у данного пациента.

3. Назначьте лечение пациенту.

4. Определите дальнейшее диспансерное наблюдение, группу здоровья и прогноз для жизни и здоровья.

### Задача 10

Вызов врача на дом к девушке 14 лет на 3-й день болезни

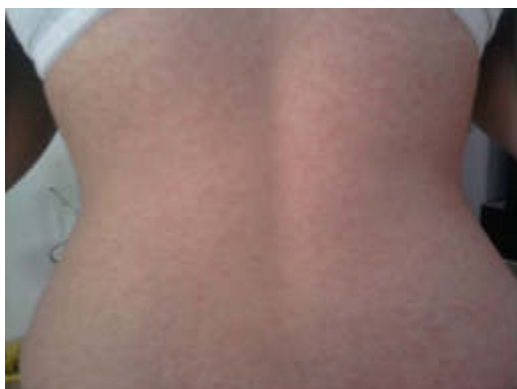**Жалобы:** на повышение температуры тела, слабость, головную боль, боль в мышцах, суставах, небольшой насморк, ощущение «першения» в горле, сухой редкий кашель, кожные высыпания.

**Анамнез заболевания:** Заболела 2 дня назад, когда почувствовала недомогание, першение в горле, легкий насморк. Вечером повысилась температура тела до 38,3°C, почувствовала дискомфорт в области шеи, появилась небольшая припухлость с двух сторон. На фоне лихорадки отмечались боли в мышцах и суставах. На следующий день появился редкий кашель. Сегодня утром заметила сыпь, обратилась к врачу.

**Анамнез жизни:** росла и развивалась в соответствии с возрастом. Респираторными инфекциями болеет до 4-х раз в год. В раннем возрасте были проявления атопического дерматита, в дальнейшем аллергических реакций не отмечалось. Наследственный анамнез не отягощен. Вакцинация: прививки в школе делала не все (со слов подростка).

**Объективно:** Температура тела 37,5°C. Самочувствие удовлетворительное. На коже лица, на туловище, ягодицах и разгибательных поверхностях конечностей – мелкопятнистая, розовая сыпь на неизменном фоне без склонности к слиянию. Периферические лимфоузлы (затылочные, передне-, заднешейные) диаметром до 1 – 1,5 см, умеренно чувствительные при пальпации, подвижные, кожа над ними не изменена. Слизистая ротоглотки незначительно гиперемирована, миндалины не увеличены, налетов нет. Глотание безболезненное. АД – 110/70 мм.рт.ст, ЧСС – 74 уд. в мин. В легких везикулярное дыхание, проводится во все отделы, хрипов нет. Кашель

редкий, сухой. Живот мягкий, безболезненный. Печень у края реберной дуги, селезенка не пальпируется. Физиологические отправления в норме.



#### Данные проведенного обследования:

**Общий анализ крови:** Нв – 127 г/л, эр –  $3,8 \times 10^{12}$ /л, лейкоц –  $10,2 \times 10^9$  /л, п/я – 1%, с – 36%, л – 54%, э – 2%, м – 8%, СОЭ – 15 мм/час.

#### Иммуноферментный анализ крови Anti-Measles virus и Anti-Rubella virus

Наименование	Единицы	Результат
Anti-Measles virus IgM	МЕ/мл	отрицательно
Anti-Measles virus IgG	МЕ/мл	отрицательно
Anti-Rubella virus IgM	МЕ/мл	положительно
Anti-Rubella virus IgG	МЕ/мл	5 МЕ/мл

#### Вопросы:

Вопросы: 1. Сформулируйте и обоснуйте диагноз.

2. Укажите с какими заболеваниями необходимо проводить дифференциальную диагностику.

3. Какие возможные осложнения можно ожидать при данном диагнозе.

3. Назначьте лечение пациенту.

4. Определите дальнейшее диспансерное наблюдение, группу здоровья и прогноз для жизни и здоровья.

#### Задача 11

Девочка 8 лет, поступила в больницу с жалобами на боли в поясничной области и учащенное мочеиспускание. Данные анамнеза: ребенок от I-й беременности, родился в срок. Период новорожденности протекал без особенностей. Из детских инфекций перенесла ветряную оспу, краснуху. Часто болеет ОРВИ. Из дополнительного анамнеза известно, что девочку периодически беспокоят боли в животе; часто на этом фоне повышается температура; иногда отмечается болезненное мочеиспускание. Данные

объективного осмотра: при поступлении в стационар состояние средней тяжести. Кожные покровы бледные, температура 38°C. В легких дыхание везикулярное, хрипов нет. Число дыханий 30 в минуту. Тоны сердца чистые, громкие. Частота сердечных сокращений 88 в минуту. Симптом Пастернацкого положительный с обеих сторон. Мочеиспускание учащено и болезненно.

Данные проведенного обследования:

**Общий анализ крови:** Нв – 114 г/л, эр –  $4,5 \times 10^{12}$ /л, лейкоц. –  $18,5 \times 10^9$  /л, п/я – 10%, с – 70%, л – 22%, м – 9%, СОЭ – 30 мм/час.

**Общий анализ мочи:** реакция щелочная, белок 0,06 г /00, лейкоциты – сплошь в поле зрения, эритроциты – 0-1 в поле зрения, бактерии – много.

**УЗИ МВС:** почки расположены правильно, размеры левой почки больше нормы. Чашечно-лоханочная система расширена с обеих сторон, D – 7 мм, S – 8 мм. Подозрение на удвоение левой почки. Мочевой пузырь не наполнен.

Вопросы:

1. Ваш диагноз и его обоснование.
2. Укажите дополнительные методы исследования для уточнения диагноза.
3. Необходимость проведения R – урологического обследования.
4. Тактика амбулаторного лечения после выписки и схема диспансерного наблюдения за больной.

## Задача 12

Больная Г., 6 лет, вес 21 кг, рост 122 см, славянской национальности, обратилась к педиатру с жалобами на повышение температуры до 39°C, боль в горле, общее недомогание, высыпания на волосистой части головы и по телу распространенного характера.

Объективно: ЧД – 18 в мин., ЧСС – 87 уд./мин. Кожные покровы бледно-розовые, с распространенными папулезно-везикулезными элементами (волосистая часть головы, лицо, шея, грудная клетка, спина, единичные на конечностях; на слизистой полости рта и наружных половых органов). Суставы без видимых деформаций и изменений. Периферические лимфатические узлы (шейная, подмышечная, паховая группа) II-III размера, эластической консистенции, не спаяны с окружающими тканями, безболезненны при пальпации. В зеве гиперемия, единичные эрозивные элементы. В легких дыхание жесткое, хрипов нет. Тоны сердца ясные, ритмичные. Живот при пальпации мягкий, безболезненный, печень +1 см от края реберной дуги, селезенка не пальпируется. Физиологические отправления без особенностей.



Из данных анамнеза: девочка от 1-й беременности, протекавшей на фоне рецидивирующей пиодермии, первых срочных родов. Вес при рождении — 3150 г. Период новорожденности протекал без особенностей. Физическое и психомоторное развитие соответствовало возрасту. Из перенесенных заболеваний родители отмечают острые респираторные вирусные инфекции, краснуху. Профилактические прививки проведены по календарю. Три месяца назад девочка остро заболела с повышением температуры тела до 38,5°C, с появлением боли и припухлости в правом голеностопном суставе и 2-го пальца правой стопы. Была госпитализирована и проходила лечение с установленным диагнозом: Ювенильный ревматоидный артрит, суставная форма, олигоартрит, серонегативный по ревматоидному фактору. На фоне лечения (НПВС, препараты кальция, бетаметазон внутрисуставное введение) отмечалась положительная динамика: ребенок в удовлетворительном состоянии выписан домой. В течение последующих 2 месяцев состояние и самочувствие девочки оставалось удовлетворительным. В качестве терапии девочка ежедневно получает ацетилсалициловую кислоту в суточной дозе 4 г (в таблетках, в три приема после еды). Три дня назад девочка пожаловалась на общее недомогание, боль в горле, отмечалось повышение температуры до фебрильных цифр, затем на следующий день появились распространенные везикулезные высыпания. Неделю назад у ребенка был контакт с ребенком, больным ветряной оспой.

Проведено обследование:

Общий анализ крови – Эр -  $2.6 \cdot 10^{12}$ , ЦП - 0.82, Г - 120 г/л, Л -  $7.6 \cdot 10^9$ , п/я - 3, с/я - 45, э - 1, м - 3, л - 49, СОЭ - 15 мм/час.

Кровь С-реактивный белок – слабо-положительный (+).

Общий анализ мочи – количество – 90 мл, цвет – светло-желтый, мутность – прозрачная, удельный вес – 1022, белок – 0, сахар – 0, слизь – 0, лейкоциты – 1-2 в поле зрения, эритроциты – 0 в поле зрения, эпителий – 1-2 в поле зрения.

- Вопросы: 1. Сформулируйте и обоснуйте диагноз.  
2. Назначьте лечение пациенту.  
3. Определите дальнейшую тактику наблюдения.

### **Задача 13**

На приеме у участкового педиатра школьник 17 лет

Жалобы: диарея до 4-х раз в сутки, стул без примеси крови и слизи. Постоянные, неинтенсивные боли в правой подвздошной области, субфебрилетет (37,3 -37,5°C)

Анамнез заболевания: считает себя больным в течение 6 месяцев, когда впервые почувствовал резкие боли в подвздошной области и был экстренно госпитализирован в хирургическое отделение с диагнозом «острый живот». Диагноз был исключен. Боли купированы спазмолитиками, пациенту был выписан под амбулаторное наблюдение с диагнозом «кишечная колика». Через неделю после выписки из стационара боли появились вновь, неинтенсивные, локализованные в правой подвздошной области, затем присоединилась диарея до четырех раз в сутки, мальчик стал терять вес. На протяжении 5 месяцев лечился в частной клинике с диагнозом «синдром раздраженного кишечника». Получал курсы пробиотиков, спазмолитиков, ноотропы без заметного эффекта. Обратился в поликлинику по месту жительства в связи с неэффективностью лечения через 6 месяцев от начала заболевания.

Объективный статус: состояние удовлетворительное. Рост 174 см, вес 54 кг, индекс массы тела 17,8 кг/м<sup>2</sup>. Кожные покровы бледные, чистые, умеренной влажности и эластичности. Подкожно-жировой слой выражен недостаточно, распределен равномерно. Кожа чистая, обычной влажности. Периферических отеков нет. Периферические лимфоузлы не пальпируются. Носовое дыхание свободное. В легких дыхание везикулярное, проводится во все отделы, хрипов нет. ЧДД 20 в мин. Границы сердечной тупости не расширены. Тоны сердца ясные, звонкие, ритмичные. ЧСС 85 в мин. АД 100/60 мм рт. ст. Язык обложен белым налетом у корня. Живот правильной формы, мягкий, болезненный при пальпации в правой подвздошной области. Печень не увеличена, селезенка не пальпируется. Симптом поколачивания отрицательный. Со слов ребенка стул был сегодня трижды, неоформленный коричневого цвета. Мочеиспускание свободное, безболезненное.

Анамнез жизни: ребенок от I физиологически протекавшей беременности. Роды I срочные, физиологичные. Масса тела при рождении 3000 г, длина 50 см. Рос и развивался соответственно возрасту. На грудном вскармливании до 3 мес, далее искусственное, прикормы введены в 5 мес. (гречневая каша и кабачок). С 1 года питается с общего стола. Диеты и режима питания не придерживается. Прививки выполнены по возрасту в соответствии с Национальным календарем. Перенесенные заболевания и операции: ветряная оспа в возрасте 5 лет, аденотомия в возрасте 7 лет. Аллергологический анамнез не отягощен. Наследственность отягощена: дядя по линии отца умер в 54 года от кишечной непроходимости (диагноз мама ребенка назвать затрудняется), мама больна псориазом.

**Общий анализ крови** – Эр -  $3.1 \cdot 10^{12}$ , ЦП - 0,94, Г - 115 г/л, Тр –  $185 \cdot 10^{12}$ , Л –  $4.6 \cdot 10^9$ , п/я - 2, с/я - 64, э - 7, м - 1, л - 25, СОЭ - 18 мм/час.

**Биохимический анализ крови:** АЛТ- 18 Ед/л, АСТ -22 Ед/л, Белок общий - 62 г/л, Билирубин общий - 6,2 мкмоль/л, сывороточное железо - 10,2 мкмоль/л, Калий - 4,7 ммоль/л, Натрий -144 ммоль/л, мочевины – 4,5 ммоль/л, креатинин – 81 мкмоль/л, СРБ – 8 мг/мл.

**Анализ кала на яйца и личинки гельминтов, простейшие и их цисты - отрицательно.**

Фекальный кальпротектин - 2262 мкг/г (норма 10-1800 мкг/г).

**Рентгенография тонкого кишечника с пассажем бариевой взвеси**

Заключение: Стеноз подвздошной кишки. Рекомендована колоноскопия.

**Тотальная колоноскопия с илеоскопией**

Слизистая оболочка на всем протяжении толстого кишечника не изменена, за Баугиновой заслонкой отмечается небольшое стенозирование терминального отдела подвздошной кишки, слизистая оболочка гиперемирована, напоминает «булыжную мостовую», контактно незначительно кровоточива.

При проведении исследования была взята ступенчатая биопсия слизистой оболочки: 2 образца из подвздошной кишки, и 5 образцов из различных отделов толстой кишки, включая прямую. При проведении морфологического исследования в биоптатах, полученных из подвздошной кишки выявлено: утолщение слизистой, трансмуральное воспаление, микрогранулемы, число бокаловидных клеток и поверхностный эпителий в норме, крипт абцессов не выявлено. В инфильтрате преобладают лимфоциты, в несколько меньшем количестве определяются плазматические клетки, эозинофилы и сегментоядерные лейкоциты единичны. В остальных образцах морфологических изменений не выявлено. Заключение: Терминальный илеит с морфологическими признаками (Болезни Крона)

ЭГДС: Патологии не выявлено.

Вопросы: 1. Сформулируйте и обоснуйте диагноз.

2. Определите тактику оказания медицинской помощи.

3. Назначьте лечение пациенту.

4. Определите дальнейшее диспансерное наблюдение, группу здоровья и прогноз для жизни и здоровья.

#### **Задача №14.**

Подросток 15 лет с мамой на приеме у участкового педиатра

Жалобы: боли в эпигастрии, чаще на голодный желудок, кислый вкус во рту, запоры, слабость

Анамнез заболевания. В возрасте 12 лет у мальчика впервые появились боли в животе на голодный желудок, после обследования в стационаре была диагностирована язвенная болезнь двенадцатиперстной кишки. После проведенного курса лечения жалобы купировались, состояние ребенка нормализовалось. В дальнейшем мальчик состоял на диспансерном наблюдении у гастроэнтеролога, придерживался диеты и получал курсы противорецидивной терапии. В течение 3 лет у пациента дважды было обострение заболевания, эндоскопически был подтвержденный рецидив язвенной болезни, получал курс антисекреторной терапии амбулаторно. На протяжении последнего года мальчик перестал придерживаться диеты и режима питания, стал часто употреблять фастфуд, при возникновении болей в животе самостоятельно принимал антацидные препараты. Мама связывает

обострение заболевания с погрешностями в диете и психоэмоциональным перенапряжением у ребенка.

Анамнез жизни. Мальчик от 1 физиологически протекавшей беременности. Роды I срочные, самостоятельные. Масса тела при рождении 3300 г, длина 50 см. Оценка по шкале Апгар 8/9 баллов. Раннее развитие по возрасту. До 4 мес. ребенок находился на естественном вскармливании, далее искусственное, с 5 мес. введен прикорм – каши, овощное пюре. Прививки выполнены по возрасту в соответствии с Национальным Календарем. Перенесенные заболевания: острые респираторные заболевания 1-2 раза в год, ветряная оспа в 6 лет. Аллергологический анамнез не отягощен. На диспансерном учете состоит у гастроэнтеролога с диагнозом язвенная болезнь двенадцатиперстной кишки с 12 лет. Семейный анамнез: у деда и старшего брата по линии отца язвенная болезнь.

Объективный статус. Состояние ребенка удовлетворительное, самочувствие хорошее. Рост 174 см, вес 72 кг. Кожные покровы бледные, чистые, умеренной влажности и эластичности. Подкожно-жировой слой выражен достаточно, распределен равномерно. Периферические лимфоузлы не пальпируются. Носовое дыхание свободное. В легких дыхание везикулярное, проводится во все отделы, хрипов нет. Границы сердечной тупости не расширены. Тоны сердца ясные, звонкие, ритмичные. Язык сильно обложен белым налетом у корня. Живот мягкий, болезненный при пальпации в эпигастральной области, доступен глубокой пальпации во всех отделах. Симптом Менделя положительный. Печень и селезенка не увеличены. Пузырные симптомы отрицательные. Со слов ребенка стул оформленный коричневого цвета, регулярный. Мочеиспускание свободное, безболезненное. **Общий анализ крови** – Эр -  $4.1 \cdot 10^{12}$ , ЦП - 0,94, Г - 125 г/л, Тр –  $285 \cdot 10^{12}$ , Л –  $6.6 \cdot 10^9$ , п/я - 2, с/я - 64, э - 7, м - 1, л - 25, СОЭ - 8 мм/час.

**Общий анализ мочи** – количество – 90 мл, цвет – светло-желтый, прозрачная, удельный вес – 1025, белок – 0,33, сахар – 0, слизь – +, лейкоциты – 2-3 в поле зрения, эритроциты – 0 в поле зрения, эпителий – 5-7 в поле зрения.

**Биохимический анализ крови:** АЛТ- 25Ед/л, АСТ -19 Ед/л, Белок общий - 60 г/л, Билирубин общий - 6,2 мкмоль/л, сывороточное железо - 8,2 мкмоль/л, Калий - 4,35ммоль/л, Натрий -142 ммоль/л, мочевины – 4,5 ммоль/л, креатинин – 98 мкмоль/л, Глюкоза - 5,73 ммоль/л, общий холестерин - 4,5ммоль, общий холестерин – 5,0 ммоль/л, ЛПНП – 3,2 ммоль/л, ЛПВП- 1,3 ммоль/л.

**Анализ кала на антиген H. Pylori** (качественное определение антигенов (иммунохроматографический экспресс-метод) – Обнаружено

**Кал на скрытую кровь** – отрицательно

**ФЭГДС с биопсией:** Пищевод свободно проходим. Слизистая оболочка пищевода не изменена. “Зубчатая линия” прослеживается равномерно. Кардия смыкается полностью, перистальтирует активно. В желудке много мутного содержимого. Складки обычного калибра, хорошо расправляются

воздухом. Слизистая оболочка желудка отечна в теле и в антральном отделе. Привратник розетковидной формы, перистальтика активная. Луковица 12 перстной кишки обычных размеров. Слизистые оболочки очагово гиперемированы, отмечается активная язва 0,3 x 0,2 см, с неровными контурами, частично фрагментирована, с перифокальной реакцией. Б/д переход проходим свободно. Постлуковичный отдел – складки обычного калибра, концентрично расположены. Слизистые оболочки розовые. Фатеров сосок по медиальной стенке, уплощен. Желчь на проведении ФЭГДС выделялась дробно. Заключение: Пангастрит. Дуодено-гастральный рефлюкс. Дуоденит. Язва луковицы двенадциперстной кишки, 1 стадия.

**УЗИ органов брюшной полости:** Печень: топография не изменена, контуры чёткие, ровные, размеры: правая доля 143 мм, левая доля 68 мм. Структура однородная, эхогенность не изменена, сосудистый рисунок незначительно усилен. Желчный пузырь: 88×23 мм, стенка не утолщена, форма не изменена, отмечается лабильный перегиб в теле, содержимое гомогенное. Поджелудочная железа: контуры чёткие, ровные, сохранены. Размеры: головка 17 мм, тело 16 мм, хвост 23 мм (N 17/13/18). Эхогенность паренхимы не изменена, структура однородная. Заключение: Патологии не выявлено.

**Вопросы:** 1. Сформулируйте и обоснуйте диагноз.

2. Укажите какие предрасполагающие факторы имеют наибольшее значение в развитии заболевания.

3. Какие возможные осложнения можно ожидать при данном диагнозе.

3. Назначьте лечение пациенту.

4. Определите дальнейшее диспансерное наблюдение, группу здоровья и прогноз для жизни и здоровья.

### **Задача №15.**

В приемное отделение обратилась мама с девочкой 5 лет

Жалобы: на учащенное, болезненное мочеиспускание в течение 2 дней, императивные позывы на мочеиспускание, резкий запах мочи.

Анамнез заболевания: заболела остро, когда появились жалобы на учащённое, болезненное мочеиспускание. Вчера вечером повышение температуры до 37,4°C. Родители вчера вечером самостоятельно дважды дали ацетаминофен и фуразидин 50мг.

Анамнез жизни: Ребенок от 2-й беременности, протекавшей на фоне токсикоза в 1-м триместре. Роды 1-е, в срок, путём кесарева сечения. Масса тела при рождении: 3580 гр., длина 56 см. Привита в соответствии с Нац. календарем по возрасту. От кори привита. Туб. анамнез: не отягощен. Аллергологический анамнез: страдает атопическим дерматитом, аллергическая реакция в виде сыпи на шоколад, цитрусовые, арахис, рыбу. Перенесенные заболевания: ОРВИ 3-4 р/год, отит в возрасте 3 лет, ветряная

оспа. Состоит на диспансерном наблюдении у гастроэнтеролога по поводу хронического запора.

Объективный статус: Т -36,9°С. ЧСС – 90 уд. в мин. ЧДД – 25 в мин. АД – 90/60 мм рт. ст. Длина тела – 115 см. Масса тела – 22 кг. Состояние ближе к удовлетворительному. Appetit сохранен. Кожные покровы: бледно-розовые, чистые от инфекционной и аллергической сыпи, сухие. Тургор тканей удовлетворительный. Отеков, пастозности нет. Видимые слизистые: чистые, бледно-розовые, влажные, блестящие. Миндалины чистые от налетов. Периферические лимфатические узлы: пальпируются мелкие, единичные, безболезненные, не спаяны с окружающими тканями. Носовое дыхание свободное, отделяемого нет. Дыхание в легких везикулярное, равномерно проводится во все отделы, хрипы не выслушиваются. Сердечные тоны громкие, отмечается небольшая дыхательная аритмия, тихий систолический шум на верхушке. Язык влажный, чистый. Живот обычной формы, симметричный, активно участвует в акте дыхания, безболезненный при пальпации в надлонной области. Печень не увеличена, селезенка не пальпируется. Стула за последние сутки не было. Область почек визуально не изменена. Пальпация области почек безболезненна. Симптом поколачивания отрицательный с обеих сторон. Мочеиспускание свободное, болезненное, учащённое. Моча с резким запахом. В конце мочеиспускания сегодня отмечалось появление капельки крови. Наружные половые органы развиты и сформированы правильно. Менингеальных симптомов нет.

Общий анализ крови: эр. -  $4,4 \times 10^{12}/л$ , Нв - 130 г/л, цв. п. - 0,91, лейкоц. -  $10,1 \times 10^9/л$ , э - 1%, п/я - 3%, с - 49%, л - 41%, м - 6%, СОЭ - 10 мм/час.

Общий анализ мочи: цвет - желтый, относительная плотность мочи - 1012, белок, глюкоза - отсутствуют, эпителий плоский - 1–2 в п/з, лейкоциты – на все п/з, эритроциты – 15 в п/зр, цилиндры – 1-3, слизь - +.

### **УЗИ почек и мочевого пузыря**

**ЛЕВАЯ ПОЧКА:** Размер средний; 80x31 мм; Положение в типичном месте; Паренхима дифференцирована; ЧЛС не расширена; Сосуды при ЦДК к/ток не изменен; Мочеточник не расширен;

**ПРАВАЯ ПОЧКА:** Размер средний; 81x32 мм; Положение в типичном месте; Паренхима дифференцирована; ЧЛС не расширена; Сосуды при ЦДК к/ток не изменен; Мочеточник не расширен;

**МОЧЕВОЙ ПУЗЫРЬ:** округлой формы, заполнен; Стенки утолщены до 6-7 мм, слоистые; Просвет: взвесь мелкодисперсного осадка в большом количестве; **ЗАКЛЮЧЕНИЕ:** Косвенные признаки ИМВП.

Вопросы: 1. Сформулируйте и обоснуйте диагноз.

2. Укажите факторы риска в развитии заболевания у данного пациента.

3. Назначьте лечение пациенту.

4. Определите дальнейшее диспансерное наблюдение, группу здоровья и прогноз для жизни и здоровья.

### Задача №16.

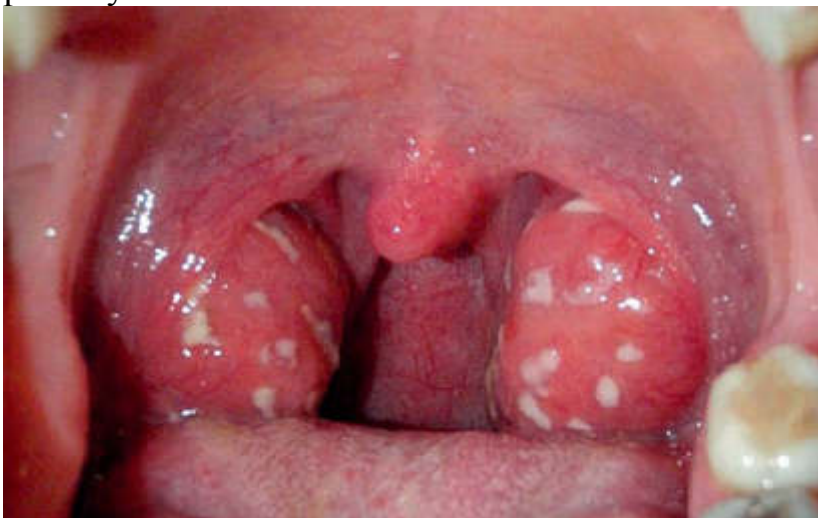Вызов на дом к ребёнку 5,5 лет.

Жалобы: Повышение температуры тела до 38,9°C, выраженные боли в горле, снижение аппетита.

Анамнез заболевания: Ребенок заболел остро, сутки назад. Заболевание началось с вышеперечисленных жалоб. Дома все здоровы.

Анамнез жизни: Мальчик единственный ребенок в семье, от молодых здоровых родителей. В возрасте 3 лет ребенок оформлен в детский сад. Острыми респираторными заболеваниями болеет редко. На диспансерном учете не состоит.

Объективный статус: Физическое развитие: рост–121 см, масса тела–24,5 кг, окружность грудной клетки–60см. Состояние средней степени тяжести за счет интоксикационного синдрома. Самочувствие: страдает – беспокоит боль в горле, снижен аппетит, отмечается общая слабость. Кожные покровы чистые, бледные. Видимые слизистые чистые, в зеве яркая отграниченная гиперемия. Миндалины гипертрофированы, отечные, с большим количеством гнойных фолликулов. Губы сухие. Подчелюстные лимфоузлы увеличены в размерах до 1-1,5 см, слегка болезненные, с кожей и подкожной клетчаткой не спаяны. Носовое дыхание свободно. В легких перкуторно определяется ясный легочный звук. Аускультативно дыхание везикулярное. ЧДД–28 в 1 мин. Тоны сердца звучные, ритмичные, шумов нет. ЧСС – 110 в 1 мин. Живот мягкий, при пальпации безболезненный во всех отделах. Печень по краю реберной дуги, селезенка не пальпируется. Мочится свободно. Стул 1 раз в сутки.



**Вопросы:**

1. Сформулируйте и обоснуйте диагноз.
2. Какие необходимо провести методы диагностики для уточнения диагноза.
3. В каких условиях необходимо осуществлять лечение (амбулаторных, стационарных педиатрического или инфекционного отделения, дневного стационара)?
4. Назначьте пациенту лечение. В каких случаях показано проведение антибактериальной терапии, укажите препарат выбора, определите длительность терапии.
5. Показано ли диспансерное наблюдение после перенесенной инфекции при данном заболевании, если да, уточните его продолжительность.

**Задача №17.**

Девочка 3., 13 лет, поступила на обследование с жалобами на полиартралгию в течение последних 4-х месяцев, повышенную утомляемость, высыпания на лице, периодически субфебрильную температуру до 37,3–37,8 °С.

Анамнез заболевания: начало заболевания связывают с перенесенной ОРВИ, протекавшей с высокой лихорадкой. Уже на фоне сохраняющегося субфебрилитета девочка отдыхала летом в Крыму, после чего указанные жалобы усилились. Из анамнеза жизни известно, что до настоящего заболевания росла и развивалась нормально, болела 2–3 раза в год простудными заболеваниями, протекавшими относительно нетяжело.

При поступлении состояние средней тяжести. Больная правильного телосложения, удовлетворительного питания. Кожа бледная. Отмечаются бледно окрашенные эритематозно-дескваматозные элементы на лице, преимущественно на щеках и переносице, ладонный капиллярит. Имеются изменения суставов в виде припухлости и умеренной болезненности лучезапястных, локтевых и голеностопных суставов, движения в полном объеме. Подмышечные, задние шейные и кубитальные лимфоузлы умеренно увеличены. В легких дыхание везикулярное, хрипов нет. Границы относительной сердечной тупости: правая - по правому краю грудины, верхняя - по III ребру, левая - на 1 см кнутри от левой средне-ключичной линии. Тоны сердца несколько приглушены, ритмичные, ЧСС - 68 уд./мин., шумов нет. Живот мягкий, безболезненный, печень и селезенка не увеличены. Стул оформленный, мочеиспускание не нарушено.

Общий анализ крови: эр. -  $3,2 \times 10^{12}/л$ , Нв - 92 г/л, тромб. -  $90 \times 10^9/л$ , лейкоц. -  $2,5 \times 10^9/л$ , э - 2%, п/я - 2%, с - 62%, л - 31%, м - 3%, СОЭ - 45 мм/час.

Общий анализ мочи: относительная плотность мочи - 1012, белок - 0,33 мг/л, лейкоциты - 3–4 в п/з, эритроциты - 20–25 в п/з.



Биохимический анализ крови: общий белок - 63 г/л, альбумины - 46%, глобулины: альфа1- - 5%, альфа2- - 12%, бета- - 5%, гамма- - 32%, АЛТ - 32 Ед/л, АСТ - 25 Ед/л, мочевины - 4,5 ммоль/л, креатинин - 98 ммоль/л.

Проба Зимницкого: относительная плотность мочи: 1006–1014, дневной диурез - 320, ночной диурез - 460. Клиренс по эндогенному креатинину - 80 мл/мин.

### **Вопросы:**

1. Обоснуйте предварительный диагноз.
2. Какое дополнительное обследование необходимо провести больной?

### **Задача №18.**

В приемное отделение стационара обратились родители с мальчиком 4 лет  
**Жалобы:** На затрудненное дыхание, повышение температуры тела до 39,3°C, обильное слюнотечение, выраженное беспокойство.

#### **Анамнез заболевания**

Заболел остро вчера, когда после прогулки пожаловался на заложенность носа, появилось покашливание. Вечером повышение температуры тела до 39,0°C. С целью снижения температуры родители самостоятельно давали ибупрофен. На утро жалобы сохранялись, состояние ребёнка ухудшилось, усилилась одышка и выросла слабость.

#### **Анамнез жизни**

Ребенок от 2 беременности, протекавшей с резус-конфликтом, 2 своевременных самостоятельных родов. Масса тела при рождении 4000 г, длина тела 56 см, закричал сразу, выписан из роддома на 3 сутки, на грудном вскармливании до 6 мес. Психомоторное развитие по возрасту. Травм и операций не было. Аллергоанамнез отягощён: аллергическая реакция в виде сыпи на лекарственные препараты: парацетамол, фенистил; пищу: молоко, говядину, курицу, куриное яйцо. Вакцинация: привит однократно АКДС. В роддоме мед. отвод в связи с резус-конфликтом. От кори не привит. Перенесенные заболевания: ОРВИ 3-4 р/год. Эпидемиологический анамнез: не отягощён. Наследственный анамнез: отец страдает бронхиальной астмой

#### **Объективный статус**

T -39,3°C. ЧСС – 156 уд. в мин. ЧДД – 54 в мин. Sat.O<sub>2</sub> - 94%  
Общее состояние тяжёлое. Выраженная одышка, возбуждение, дыхание с шумным вдохом, низким звуком на выдохе, гиперсаливация, тризм. Видимые слизистые: бледные, чистые, отмечается цианоз носогубного треугольника, акроцианоз. Осмотр ротоглотки не производился. Пальпируются единичные подчелюстные лимфоузлы, безболезненные, эластичные. Остальные группы периферических лимфоузлов не пальпируются. Грудная клетка цилиндрической формы. Носовое дыхание затруднено, слизистое отделяемое

в небольшом количестве. Аускультативно дыхание жесткое, равномерно проводится во все отделы, выслушиваются необильные проводные хрипы. Аускультативно тоны сердца звучные, ритмичные, тахикардия. При пальпации живот обычной формы, мягкий, доступен глубокой пальпации, безболезненный во всех отделах. Печень не увеличена. Селезенка не пальпируется. Область почек визуалью не изменена. Симптом поколачивания отрицательный с обеих сторон. Стул, со слов матери, оформленный, 1 раз в сутки, без патологических примесей. Мочеиспускание свободное, безболезненное. Моча жёлтого цвета. Очаговой и менингеальной симптоматики нет.

## Результаты лабораторных методов обследования

### Клинический анализ крови

Показатель	Ед.	Min	Max	Рез.
Гематокрит	%	33	41	32.77
Гемоглобин	г/л	115	145	124.40
Эритроциты	10 <sup>12</sup> /мкл	3,8	5,8	5.45
Базофилы	%	0	0,6	0.20
Базофилы абс	10 <sup>9</sup> /мкл	0,05	0,2	0.04
Эозинофилы	%	2	6	0.90
Эозинофилы абс	10 <sup>9</sup> /мкл	0,1	0,6	0.18
Нейтрофилы	%	48	51	83.40
Нейтрофилы абс	10 <sup>9</sup> /мкл	1,1	5,8	19.03
Моноциты	%	3	9	3.30
Моноциты абс	10 <sup>9</sup> /мкл	0,38	1,26	1.64
Лимфоциты	%	42	72	12.20
Лимфоциты абс	10 <sup>9</sup> /мкл	2	8	4.39
Средний объем тромбоцита	фл	7	10	8.32
Тромбоциты	10 <sup>3</sup> /мкл	184	488	413.00
Индекс распред.эритроцитов	%	11	14	15.13
Средняя конц.гемоглобина	г/л	320	360	0.00
Среднее сод. гемоглобина	пг	22	34	0.00
Средний объем эритроцита	фл	69	93	60.13
Лейкоциты	10 <sup>9</sup> /мкл	4,5	13,5	21.78
Скорость оседания эритроцитов (СОЭ)	мм/ч	Min	Max	50

## Результаты инструментального метода обследования

### Рентгенография шеи

На рентгенограмме шеи в передне-задней и боковой проекции определяется отёк надгортанника, положительный симптом «большого пальца»,

увеличение надгортанника в размерах на рентгенограмме в боковой проекции.

**Вопросы:**

1. Ваш клинический диагноз. Какова этиология заболевания?
2. Требуются ли дополнительные методы исследования для уточнения диагноза?
3. Дальнейшая тактика ведения пациента. Назначьте лечение.
4. Прогноз для жизни и выздоровления, меры профилактики.

**Задача №19.**

Мальчик 2 лет 8 месяцев госпитализирован в стационар.

**Жалобы:** На фебрильную лихорадку, отказ от еды.

**Анамнез заболевания:** Лихорадка до 39,7°C в течение 4 дней. С первых суток болезни умеренный насморк. Со второго дня болезни ухудшилось самочувствие, стал меньше есть, тогда же педиатром назначен азитромицин в дозе 10 мг/кг/сут. Через сутки была проведена смена антибиотика на цефиксим в дозе 8 мг/кг/сут. В связи с сохранением лихорадки и отказом от еды ребенок госпитализирован

**Анамнез жизни**

Родился доношенным, находился на грудном вскармливании, далее адекватное введение прикорма. Психоземotionalное и физическое развитие по возрасту. Аллергологический анамнез – не отягощен. Семейный анамнез – не отягощен. Вакцинирован согласно Национальному календарю прививок. Посещает детский сад.

**Объективный статус**

- состояние средней тяжести
- достаточного питания
- выраженная раздражительность, капризность
- лихорадка 39,3°C. SpO<sub>2</sub> – 95%
- умеренная гиперемия конъюнктив, слизистое отделяемое из носа
- отоскопия – без патологии
- лимфатические узлы не увеличены
- частота дыхания 50 в минуту, без участия вспомогательной мускулатуры, редкий непродуктивный кашель
- в легких дыхание жесткое, укорочение и единичные хрипы справа в аксиллярной области
- по другим органам и системам без изменений

**Результаты обследования**

**Общий анализ крови**

Показатель	Значение	Норма
Гемоглобин (Hb, г/л)	121	110-140
Эритроциты (RBC x10 <sup>12</sup> /л)	4,19	3,7-5,3

Показатель	Значение	Норма
Цветовой показатель (MCHC,%)	88	0,85-1,15
Ретикулоциты (RTC,%)	4	3-15
Лейкоциты (WBCx10 <sup>9</sup> /л)	22,11	6-12
Нейтрофилы (%)	76,4	30-33
Моноциты (%)	5	4-10
Эозинофилы (EOS,%)	1,1	1-5
Лимфоциты (LYM,%)	17,5	45-70
Тромбоциты (PLTx10 <sup>9</sup> /л)	268	180-400
СОЭ (ESR,мм/ч)	26	4-12

#### **Исследование уровня С-реактивного белка**

255,7 мг/л (норма не более 5 мг/л)

#### **Исследование уровня прокальцитонина**

9,2 нг/мл (норма менее 0,05 нг/мл)

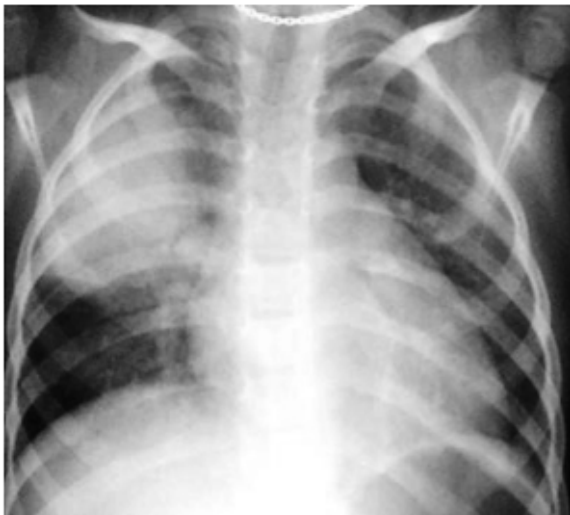#### **Бактериологическое исследование крови**

*Streptococcus pneumoniae* обильный рост

#### **Результаты инструментального метода обследования**

##### **Рентгенография органов грудной клетки**

Очагово-инфильтративные изменения в паренхиме верхней доли правого легкого. Усиление легочного рисунка с двух сторон по смешанному типу. Стенки бронхов подчеркнуты, не утолщены. Сердце обычной формы и размеров. Контуры четкие. Купола диафрагмы ровные, ровные, четкие. Синусы свободны.



#### **Вопросы:**

1. Поставьте диагноз.
2. Проанализируйте стартовую антибактериальную терапию, укажите причины ее неэффективности.
3. Выберите препараты для этиотропной и патогенетической терапии, путь его введения и длительность терапии.

4. Показано ли диспансерное наблюдение после перенесенной инфекции при данном заболевании, если да, уточните его продолжительность.

### **Задача №20**

Больной, 4 года. Жалобы на приеме: подъем температуры до 38°C в течение 3-х дней, снижается на фоне приема парацетамола, кашель сухой, снижение аппетита, вялость, слабость, головокружение, боль в правом подреберье.

Из анамнеза: посещает детский сад, занимается плаванием. В семье больных нет.

При осмотре: ребенок вялый, температура 38,20С. Дыхание шумное. Катаральных изменений нет. Носовое дыхание свободное. Кашель малопродуктивный. ЧД - 38 в 1 мин. Кожа бледная. Отмечается участие в акте дыхания вспомогательной мускулатуры. В легких дыхание проводится по всем полям, жесткое. Выслушиваются сухие рассеянные хрипы, ослабление дыхания справа в подлопаточной области. Перкуторно - притупление легочного звука справа по задней поверхности под углом лопатки. Тоны сердца ритмичные. Живот мягкий, безболезненный. Печень, селезенка не увеличены. Стул ежедневный, оформленный, диурез в норме.

Общий анализ крови: эр. - 4,8 x 10<sup>12</sup>/л, Нв - 120 г/л, лейкоц. - 15,2 x 10<sup>9</sup>/л, э - 2%, с - 65%, п - 10%, л - 20%, м - 5%, СОЭ - 20 мм/ч.

#### **Вопросы:**

1. Поставьте предварительный диагноз.
2. Определите дальнейшую тактику ведения больного.
3. Какие дополнительные исследования должны быть проведены?
4. Предположите этиологический фактор заболевания.

### **Задача №21**

В поликлиническое отделение обратились родители с мальчиком 4 лет.

#### **Жалобы**

Температура до 39°C, боль в горле, насморк

#### **Анамнез заболевания**

Заболел остро. Вчера отмечалась вялость и повышение температуры до 37,7°C. Сегодня утром подъем температуры до 39°C, сильная боль в горле, явления ринита

#### **Анамнез жизни**

Мальчик от 3 беременности, протекавшей на фоне ОРВИ у матери в 3 триместре. Роды 3, на 39 неделе, самостоятельные. Вес при рождении 3250 гр. Рост 52 см. Ранний период адаптации гладкий. Выписан из роддома на 4 сутки. Период новорожденности: без особенностей. Вскармливание:

смешанное. Прикорм по возрасту. Перенесенные заболевания: ОРВИ 2-3 раза в год, антибактериальную терапию ранее не получал. Привит: по календарю. Аллергоанамнез: не отягощен. Туб. анамнез: не отягощен. Эпид. анамнез: контакт по ОРВИ в детском саду, употреблял в пищу домашнюю еду, за пределы РФ не выезжали

### **Объективный статус**

Состояние ребёнка средней тяжести за счет проявлений инфекционного токсикоза, катаральных явлений. На момент осмотра фебрильно лихорадит. Катаральные явления выражены умеренно. Одышки нет. На осмотр реагирует адекватно. Аппетит снижен. Отеков нет. Костно-мышечная системы без видимой патологии. Грудная клетка цилиндрической формы. Движения в суставах в полном объеме, безболезненные. Подкожно-жировая клетчатка распределена равномерно. Тургор тканей удовлетворительный. Периферические лимфоузлы пальпируются переднешейные, безболезненные. Кожные покровы бледно-розовые, чистые от инфекционной сыпи. Слизистые чистые, влажные. Конъюнктивы не гиперемированы, отделяемого нет. Зев гиперемирован. Слизистая ротоглотки чистая, задняя стенка гиперемирована, стекает слизь. Носовое дыхание частично затруднено, отделяемое слизистое. В лёгких дыхание пуэрильное над всей поверхностью, хрипов нет. Область сердца визуально не изменена. Границы сердца – в пределах возрастной нормы. Сердечные тоны ясные, ритмичные, органические шумы не выслушиваются. Живот мягкий, доступен глубокой пальпации, б/б при пальпации во всех отделах. Печень у края рёберной дуги, селезенка не пальпируется. Половые органы сформированы по мужскому типу. Яички опущены в мошонку, признаков воспаления нет. Стул оформленный, без патологических примесей. Мочится хорошо. Очаговой неврологической и менингеальной симптоматики нет. Психомоторное развитие по возрасту.

### **Вопросы:**

Вопросы:

1. Поставьте предварительный диагноз.
2. Определите дальнейшую тактику ведения больного.
3. Какие дополнительные исследования необходимо провести?
4. Назначьте лечение.

### **Задача №22**

Родители с мальчиком 4 лет обратились в приемное отделение стационара

### **Жалобы**

Мама мальчика 4-х лет, жалуется на подъем температуры до 38°C у ребенка в течение 4 суток, насморк со слизистым отделяемым, кашель, преимущественно сухой, в течение 2 последних дней - со скудной мокротой

### **Анамнез заболевания**

Ребенок от 1 беременности, протекавшей физиологично, 1 родов, в срок, масса при рождении – 3300 гр., рост 51 см. на грудном вскармливании до 1 года. Профилактические прививки по возрасту и по национальному календарю, патологических реакций не было, но от пневмококка и менингококка не привит. Перенес ветряную оспу. Аллергических реакций не отмечено. Травм, операций не было. На учете у специалистов не состоит.

### **Анамнез жизни**

Заболел 4 дня назад, когда повысилась температура до 38 °С, появился насморк и все перечисленные жалобы. Самостоятельно принимали сироп нурофена для снижения температуры, закапывали в нос називин.

### **Объективный статус**

Состояние ребенка относительно удовлетворительное. Температура тела 37,3 °С. Ребенок правильного телосложения, удовлетворительного питания. Носовое дыхание затруднено за счет слизистого отделяемого. Кожные покровы бледные, чистые. В зеве отмечается разлитая гиперемия дужек, задней стенки глотки. Периферические лимфоузлы не увеличены, единичные, подвижные, безболезненные. При осмотре грудная клетка правильной формы. ЧДД – 25 в минуту. Перкуторно над легкими – ясный легочный звук. Аускультативно дыхание жесткое, выслушиваются диффузные, непостоянные сухие хрипы на вдохе. Тоны сердца ясные, ритмичные, ЧСС 118 в мин. Живот правильной формы обычной конфигурации, участвует в акте дыхания, при пальпации мягкий, безболезненный. Печень и селезенка не увеличены. Стул и мочеиспускание не нарушены.

### **Результаты лабораторного метода обследования**

#### **Клинический анализ крови**

Показатель	Min	Max	Результат	Ед.изм.
гемоглобин	20	160	123	г/л
гематокрит	31	44	34	%
эритроциты	4.1	4.3	4.1	млн/мкл
тромбоциты	56	408	283	тыс/мкл
лейкоциты	4.5	13	7,5	тыс/мкл

Показатель	Min	Max	Результат	Ед.изм.
нейтрофилы			34	%
палочкоядерные	1	5	2	%
сегментоядерные	45	60	27	%
лимфоциты	25	40	57	%
моноциты	0	13	5	%
базофилы	0	1	0	%
эозинофилы	0.5	5	1	%
(СОЭ)	2	10	8	мм/час

Вопросы:

1. Поставьте диагноз, укажите основные диагностические критерии.
2. Есть ли необходимость в дополнительных исследованиях?
3. Определите тактику ведения.
4. Назначьте лечение.

### **Задача №23**

Вызов кареты скорой медицинской помощи к ребенку 2 лет 2 месяцев

#### **Жалобы**

На осиплость голоса, грубый, навязчивый кашель, насморк, шумное дыхание

#### **Анамнез заболевания**

Заболела остро вчера, когда появились заложенность носа, сухой кашель, осиплость голоса, вечером повышение температуры тела до 37,7°C. Ночью развился приступ затруднённого, шумного дыхания, отмечалось выраженное беспокойство ребёнка. По поводу чего обратились за неотложной помощью.

#### **Анамнез жизни**

Ребенок от 1 беременности, протекавшей физиологически, 1 срочных самостоятельных родов. Масса тела при рождении 3850 г, длина тела 53 см, на грудном вскармливании до 6 месяцев. Психомоторное развитие по возрасту. Травм, операций не было. Аллергоанамнез: не отягощён. Вакцинация: в соответствии с календарём, от гриппа не привита. Перенесенные заболевания: ОРВИ 3-4 раза в год. На диспансерном учёте у узких специалистов не состоит. Эпидемиологический анамнез: бабушка болеет ОРВИ.



## Объективный статус

T -37,4°C. ЧСС – 140 уд. в мин. ЧДД – 31 в мин. Sat.O<sub>2</sub> - 95%  
Общее состояние средней степени тяжести. Кожные покровы бледные, чистые от инфекционной и аллергической сыпи, умеренной влажности, цианоз носогубного треугольника. Видимые слизистые оболочки: бледно-розовые, чистые, умеренной влажности. Слизистая оболочка задней стенки глотки и небных дужек гиперемирована, задняя стенка рыхлая, миндалины без наложений. Лимфатическая система: пальпируются единичные подчелюстные, переднешейные лимфоузлы, мелкие, безболезненные, эластичные. Носовое дыхание затруднено, слизистое отделяемое в умеренном количестве. Голос осиплый. Отмечается грубый навязчивый кашель, экспираторная одышка, участие вспомогательной мускулатуры, втяжением податливых мест грудной клетки, раздуванием крыльев носа. Аускультативно дыхание жесткое, равномерно проводится во все отделы, выслушиваются необильные проводные хрипы. Перкуторно область сердца не изменена, границы относительной сердечной тупости в пределах возрастной нормы. Аускультативно тоны сердца звучные, ритмичные. Язык чистый, влажный. При пальпации живот обычной формы, мягкий, доступен глубокой пальпации, безболезненный во всех отделах. Печень не увеличена. Селезенка не пальпируется. Область почек визуально не изменена. Симптом поколачивания отрицательный с обеих сторон. Стул, со слов матери, оформленный, 1 раз в сутки, без патологических примесей. Мочеиспускание свободное, безболезненное. Моча, со слов матери, желтого цвета. Очаговой и менингеальной симптоматики нет.

Вопросы:

1. Ваш диагноз и его обоснование.
2. Назначьте лечение.
3. Определите тактику ведения пациента.
4. Меры профилактики заболевания.

### Задача № 24.

Девочка 11 лет, больна 1 год, жалобы на «голодные» боли в эпигастрии, появляются утром натощак, через 1,5-2 часа после еды, ночью, купируются приемом пищи. Беспокоят отрыжка кислым, стул регулярный, оформленный. Первое обращение к врачу неделю назад, после амбулаторной ЭГДС госпитализирована.

У матери ребенка язвенная болезнь двенадцатиперстной кишки, у отца – гастрит, у бабушки по линии матери – язвенная болезнь двенадцатиперстной кишки. Акушерский и ранний анамнез без патологии. Учится в специальной школе 6 дней в неделю, занимается 3 раза в неделю хореографией. По характеру интраверт. Осмотр: рост 148 см, масса 34 кг, кожа бледно-розовая,

чистая. Живот: синдром Менделя положителен в эпигастрии, при поверхностной и глубокой пальпации небольшой мышечный дефанс и болезненность в эпигастрии и пилородуоденальной области, также болезненность в точке Дежардена и Мейро – Робсона. Печень не увеличена, без боли. По другим органам без патологии.

Общий анализ мочи: без патологии.

Биохимический анализ крови: общий белок – 72 г/л, АлАТ – 19 Ед/л, АсАт – 24 Ед/л, ЩФ – 138 Ед/л (норма 7-140), амилаза – 100 Ед/л (норма 10-120), тимоловая проба – 4 ед, билирубин – 15 мкмоль/л, из них связ. – 3 мкмоль/л.

Эзофагогастродуоденоскопия: слизистая пищевода розовая, кардия смыкается. В желудке мутная слизь, слизистая с очаговой гиперемией, в антруме на стенках множественные разнокалиберные выбухания. Слизистая луковицы дуоденум – очагово гиперемирована, отечная, на задней стенке язвенный дефект 0,8 x 0,6 см, округлой формы с гиперемированным валиком, дно покрыто фибрином. Взята биопсия.

УЗИ органов брюшной полости: печень не увеличена, паренхима гомогенная, эхогенность не изменена, сосудистая сеть не расширена. Желчный пузырь грушевидной формы 55 x 21 мм с перегибом в дне, содержимое его гомогенное, стенки 1 мм. В желудке большое количество гетерогенного содержимого, стенки его утолщены. Поджелудочная железа: головка 21 мм (норма 18), тело 15 мм (норма 15), хвост 22 мм (норма 18), эхогенность головки и хвоста снижена.

Ацидометрия желудка: натошак – рН в теле 2,4; в антруме 4,2; через 30 минут после стимуляции 0,1% р-ром гистамина в дозе 0,008 мг/кг – рН в теле 1,4; в атруме 2,8.

Дыхательный уреазный тест: положительный.

Биопсийный тест на НР-инфекцию: положительный (++)

### **Вопросы:**

1. Клинический диагноз и его обоснование.
2. Современные принципы лечения данного заболевания.

### **Задача №25**

Вызов на дом к ребёнку 4 лет на 8 день заболевания

### **Жалобы**

Навязчивый кашель, общую слабость, снижение аппетита

### **Анамнез заболевания**

Заболела около недели назад, с появления редкого сухого кашля. Общее самочувствие не страдало. В дальнейшем кашель постепенно участился, стал приступообразным, навязчивым. На 5-й день кашель стал приступообразным, беспокоит в том числе ночью, сопровождается свистящим звучным вдохом. Иногда в конце приступа кашля возникает рвота. Количество приступов кашля до 15 в течение последних суток.

## Анамнез жизни

- От 3 беременности, 2 срочных родов
- Росла и развивалась в соответствии с возрастом
- На первом году жизни проявления атопического дерматита, повторные эпизоды обструктивного бронхита, в связи с чем прививалась по индивидуальному графику
- Наследственность: у бабушки по линии отца бронхиальная астма.
- Около двух недель назад гостили в доме, в котором болеет ребенок (длительный кашель без лихорадки)
- Девочка посещает детское дошкольное учреждение

## Объективный статус

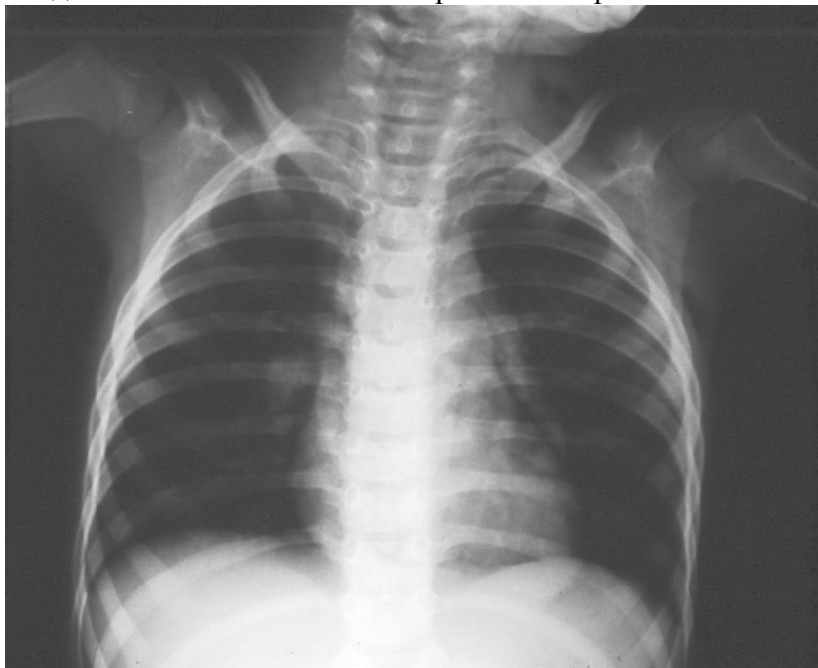Общее состояние ребенка средней тяжести. Сон беспокойный, прерывистый, аппетит снижен. Девочка вялая, капризная. Лихорадки нет. Носовое дыхание свободное. Одутловатость лица, отечность век, выбухание шейных вен, гиперемия лица во время приступа. Кожные покровы бледные, видны несколько мелких кровоизлияний на коже лица. При осмотре зева – легкая краевая гиперемия небных дужек. Язвочка на уздечке языка. Периферические лимфатические узлы не увеличены, безболезненные при пальпации. Перкуторно над легкими звук с коробочным оттенком, дыхание жесткое, проводится во все отделы, рассеянные сухие хрипы и единичные влажные крупно- и среднепузырчатые. ЧДД 30 в мин. Тоны сердца ясные, ритмичные. ЧСС 115 в мин. Живот мягкий, безболезненный, печень, селезенка не увеличены. Стул, мочеиспускание не нарушены. Очаговой и менингеальной симптоматики нет.

## Клинический анализ крови

показатель	Min	Max	результат	Ед.измерения
гемоглобин	120	160	127	г/л
гематокрит	31	44	31	%
эритроциты	4.1	4.3	4.2	млн/мкл
тромбоциты	156	408	294	тыс/мкл
лейкоциты	4.5	13	28	тыс/мкл
нейтрофилы			20	%
палочкоядерные	1	5	1	%
сегментоядерные	45	60	19	%
лимфоциты	25	40	77	%
Моноциты	0	13	3	%
базофилы	0	1	0	%
эозинофилы	0.5	5	0	%
(СОЭ)	2	10	9	мм/час

### Рентгенография органов грудной клетки

- На обзорной рентгенограмме органов грудной клетки в прямой проекции инфильтративных, очаговых изменений не определяется. Воздушность легочной ткани во всех отделах в значительной степени повышена, сосудистый рисунок обеднен. Рентгенологические признаки эмфиземы легких.



• Вопросы:

1. Сформулируйте диагноз. Какие дополнительные исследования необходимо провести для подтверждения диагноза?
2. Определите тактику ведения пациента.
3. Назначьте комплексную терапию данному больному.
4. Какие режимные моменты следует соблюдать ребенку?

### Задача №26

Девочка 8 лет. Жалобы на осиплость, периодический грубый кашель с плохо отходящей мокротой во сне и во время бодрствования, умеренную боль и сухость в горле.

#### Анамнез заболевания

Ребенок болен 3 день. Со слов матери заболела после переохлаждения, когда появилось першение и небольшая боль в горле, осиплость голоса. На следующий день повысилась температура тела до  $37,6^{\circ}\text{C}$ , появился кашель. С сегодняшнего дня кашель стал грубым, «лающим». Сегодня температура не повышалась. Обратились в поликлинику.

#### Анамнез жизни

Ребенок второй в семье. Росла и развивалась в соответствии с возрастом. Привита по календарю. Контакт с больными острыми инфекционными

заболеваниями, туберкулезом отрицает. В возрасте 5 лет 6 мес ветряная оспа. На диспансерном учете у врачей специалистов не состоит. Травмы, операции отрицает. Аллергических реакций на пищевые продукты, лекарственные средства ранее не отмечены. Посещает школу в течении 2 лет. Занимается в музыкальной школе хоровым пением. Простудными заболеваниями за последний календарный год болела 3 раза - лечение получала амбулаторно.

### **Объективный статус**

Состояние удовлетворительное. Самочувствие нарушено в связи с осиплостью голоса, частым, грубым кашлем. Голос грубый, сиплый. В носовых ходах небольшое количество слизистого отделяемого. Не лихорадит. Одышки нет. Кожные покровы бледно-розовые, чистые. При осмотре глотки: небные миндалины умеренно гипертрофированы, лакуны чистые. Задняя стенка глотки гиперемирована, зернистая, стекает небольшое количество слизи. Язык у корня обложен белым налетом. Регионарные лимфатические узлы (подчелюстные, шейные) пальпируются размером до 1,0 см безболезненны при пальпации. Перкуторно над легкими ясный легочный звук, дыхание жесткое, хрипов нет. Частота дыхания 20 в минуту. Тоны сердца ясные, звучные, ритмичные, шум не выслушивается. ЧСС – 84 в минуту. Живот мягкий, безболезненный. Печень, селезенка не пальпируются. Стул, мочеиспускание не нарушены.

Вопросы:

1. Сформулируйте диагноз. Какие дополнительные исследования необходимо провести для подтверждения диагноза?
2. Определите тактику ведения пациента.
3. Назначьте комплексную терапию данному больному.

### **Задача №27**

Девочка подросток 17 лет обратилась в поликлинику к участковому педиатру

**Жалобы** на слабость, плохую успеваемость в школе, ночную потливость, сердцебиение, округлые образования над ключицей, в подмышечных областях, левом и правом паху, отечность нижней конечности справа, ежевечерние подъемы температуры до 37,4°C, потерю веса, кашель с отделением слизистой мокроты.

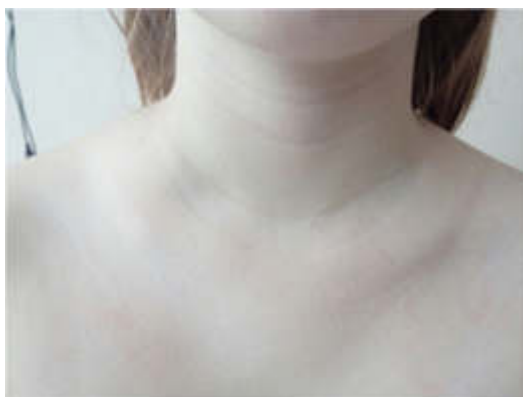**Анамнез заболевания.** Считает себя больной в течение 2,5-х месяцев, когда впервые отметила появление слабости, повышенной ночной потливости и округлых, безболезненных образований над ключицей справа, в подмышечных и паховых областях с обеих сторон. В это время семья находилась на даче. Обратилась к врачу, когда уже длительно сохранялась

субфебрильная температура, усилилась слабость. появилось сердцебиение. Последнюю неделю до обращения появился кашель с отделением светлой мокроты. За два месяца девочка похудела на 8 кг.

### **Анамнез жизни**

Ребенок от 1-й беременности, протекавшей физиологически. Роды нормальные, в срок. Масса 3750 гр., длина 52 см. Привита в соответствии с Нац.календарем по возрасту. Туб. анамнез: не отягощен. Аллергологический анамнез на прием продуктов, лекарственных препаратов не отягощен. Отмечается аллергия (ринит) на цветение березы, трав в апреле-мае. Травмы: нет. Операции: нет. Гемотрансфузии не проводились. Перенесенные заболевания: ОРВИ до 3-х р/год. Детские инфекции: ветряная оспа +, краснуха +. На Д-учете у узких специалистов не состоит Наследственность: со слов матери, не отягощена.

### **Объективный статус**



Состояние средней степени тяжести, кожные покровы бледные, чистые от инфекционной и аллергической сыпи, влажные. Пальпируются шейные лимфоузлы до 2,0 см; подмышечные и паховые лимфоузлы до 2,0-2,5 см в диаметре средней степени плотности, безболезненные, эластичные. В легких дыхание жесткое, хрипов нет, ЧДД-18 в мин. Тоны сердца ясные, ритм правильный, шумов нет. ЧСС – 105 ударов в мин. АД 130 и 75 мм рт. ст. Зев слегка гиперемирован. Язык обложен белым налетом у корня. Живот, мягкий, безболезненный, чувствителен при пальпации в правом и левом подреберьях. Печень выступает на 3 см ниже реберной дуги, селезенка пальпируется ниже края левой реберной дуги на 2см. Стул оформленный. Очаговой неврологической симптоматики нет.

### **Результаты лабораторных методов обследования**

#### **Клинический анализ крови**

Показатель	Результат	Норма	Единицы измерения
Лейкоциты	12,1	4,5-9	тыс/мкл

Показатель	Результат	Норма	Единицы измерения
Палочкоядерные	7	1-5	%
Сегментоядерные	52	45-60	%
Эозинофилы	0	0,5-5	%
Базофилы	1	0-1	%
Лимфоциты	27	25-40	%
Моноциты	13	6-13	%
Эритроциты	2,1	4,1-4,5	млн/мкл
Гемоглобин	65	120-150	г/л
Цветовой показатель	0,89	0,80-1,02	-
Тромбоциты	67	180-320	тыс/мкл
СОЭ	36	2-10	мм/ч

#### Биохимический анализ крови

Наименование	Нормы	Результат
Общий белок, г/л	57 - 82	63,8
Альбумин, г/л	32 - 52	40,4
Азот мочевины, ммоль/л	3,2 - 8,2	5,9
Креатинин, мг/дл	0,5-1,3	0,82
Билирубин общий, мкмоль/л	3,0 – 21,0	28,9
Билирубин прямой, мкмоль/л	0,0 - 5,0	8,3
АЛТ, ед/л	0 - 40,0	29
АСТ, ед/л	0 - 40,0	39
ГГТ, ед/л	0-73,0	12
Щелочная фосфатаза, ед/л	70,0 - 360	57
Мочевая кислота, мкмоль/л	143,0 - 420,0	381
Лактатдегидрогеназа, ед/л	240,0 - 480,0	745
Железо сыворотки, мкмоль/л	9,0 - 30,4	32,3
Трансферрин, г/л	2,00 - 3,60	3,5

Наименование	Нормы	Результат
% насыщения железом	20 - 55	32
Ферритин, нг/мл	15,0 - 300,0	330
Глюкоза, ммоль/л	4,1 – 5,9	4,9

## **Результаты инструментальных методов обследования**

### **Биопсия лимфоузла с морфологическим исследованием**

Биопсия правого надключичного подмышечного лимфоузла: Структура исследуемого лимфатического узла нарушена за счет опухоли, состоящей из крупных и гигантских атипичных одно- и многоядерных клеток типа Ходжкина и Березовского-Штенберга, расположенных на фоне реактивной клеточной инфильтрации из малых лимфоцитов, макрофагов, гистиоцитов, эозинофилов.

### **КТ органов грудной и брюшной полости**

При компьютерной томографии (КТ) органов грудной клетки выявляются множественные яремные лимфоузлы, все группы средостенных лимфоузлов размером до 2,0 см. Стенки бронхов утолщены, уплотнены.

При КТ органов брюшной полости печень не увеличена, спленомегалия (селезенка до 193x64 мм), выявляются увеличенные лимфоузлы в воротах печени, селезенки, парааортальные лимфоузлы до 43x43мм.

### **Морфологическое исследование костного мозга (трепанобиопсия):**

Костномозговые полости диффузно выполнены лимфоидными клетками. Элементы нормального гемопоэза в резко сниженном количестве.

### **Электрокардиограмма**

Синусовый ритм, с ЧСС 80 ударов в минуту. Нормальное положение электрической оси сердца

Вопросы:

1. Сформулируйте диагноз и обоснуйте диагностические критерии. Какое дополнительные исследования необходимо провести для подтверждения диагноза?
2. Определите тактику ведения пациента.
3. Определите группы препаратов, которые используют в терапии данного заболевания.
4. Определите прогноз для жизни и здоровья.



## **Задача №28**

На амбулаторном приёме у участкового педиатра мальчик 2-х месяцев жизни

**Жалобы** на беспокойство через 30 мин после еды, слизь и прожилки крови в стуле

### **Анамнез заболевания**

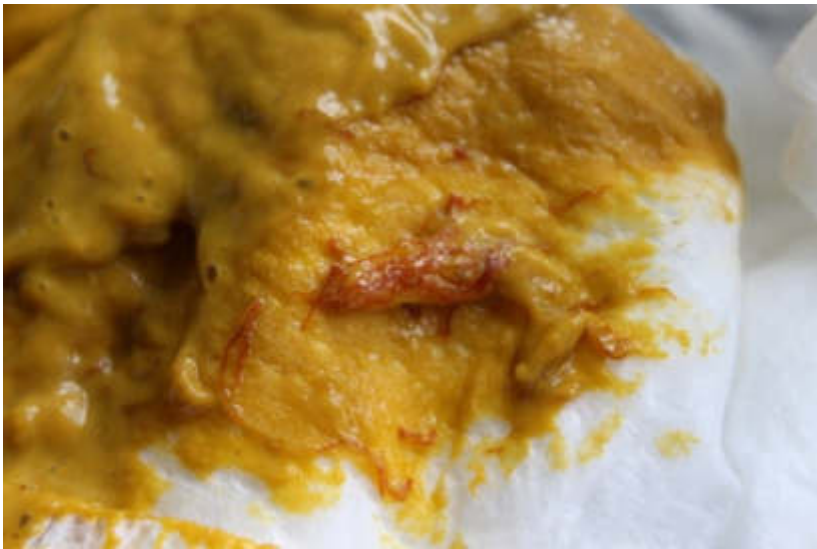После перевода ребенка на искусственное вскармливание в 1 месяц 1 неделю ребёнок стал более беспокойным, часто плачет, плохо спит, во время кормления отказывается сосать, кричит. В возрасте 1,5 месяцев был сдан кал на углеводы, выявлено увеличение углеводов до 3%, назначен препарат, содержащий лактазу. На фоне лечения консистенция кала стала более густой, частота стула снизилась до 6 раз в сутки, но появилась слизь и прожилки крови.

### **Анамнез жизни**

- ребенок рожден от II беременности, вторых родов со сроком гестации 38 недель, течение беременности: токсикоз первой половины, угроза прерывания на ранних сроках, масса тела при рождении 3620 г., длина 54 см
- семья ребенка относится к категории благополучных, наследственный аллергический анамнез: у отца были проявления атопического дерматита до 2 лет, у матери крапивница на арахис
- вакцинирован согласно Национальному календарю по возрасту

### **Объективный статус**

- Состояние удовлетворительное, самочувствие хорошее,
- Не лихорадит
- Кожные покровы бледно-розовой окраски; вокруг ануса отмечается гиперемия; слизистые оболочки чистые, влажные
- В легких дыхание пуэрильное, хрипов нет. Сердечные тоны ясные, ритмичные
- При пальпации живот мягкий, безболезненный; печень +2 см из-под края реберной дуги, селезенка не пальпируется
- Частота стула до 6 раз в сутки, консистенция желеобразная, оттенок зеленоватый, присутствует слизь в большом количестве, прожилки крови



- Масса тела -5100 г (6 коридор), длина -58 см (5 коридор);
- Психометрия:

Аз – следит взором за движущейся перед глазами игрушкой;  
Ас – – прислушивается;  
Э – - улыбается;  
Д.о. – удерживает голову 1-2 минуты в вертикальном положении.

Вопросы:

1. Оцените физическое и нервно-психическое развитие.
2. Поставьте и обоснуйте диагноз.
3. Дайте рекомендации по вскармливанию и введению прикорма, какова длительность элиминационной диеты.
4. Какие возможны осложнения данного состояния?

#### **Задача №29**

На приеме у участкового педиатра мать с девочкой 3 лет. Цель визита – оформление в детский сад

**Жалобы:** Нет

**Анамнез заболевания:** Нет

**Анамнез жизни:** девочка от первой беременности (угроза прерывания в 12, 24 недели, ОРВИ в 24 и 26 нед, анемия 1 степени 28-30 нед). Роды в 36 недель, стремительные. Закричала сразу, оценка по шкале АРGAR 6-7 баллов. К груди приложена на 2-е сутки. Масса при рождении–3050 г, рост–54 см, окружность головы–36 см, груди–35 см. Прививки BCG, V1 ВГ«В» сделаны в родильном доме. На грудном вскармливании до 2 мес, затем смесь «Малютка». На 1-м году жизни диагностирована анемия 1 степени, рахит легкой степени тяжести. С 9 мес до 2 лет сведений нет, т.к. ребенок менял

место жительства. С 2 лет болела ОРЗ 4 раза. Вакцинирована по индивидуальному календарю.

**Генеалогический анамнез:** индекс отягощенности – 0,5.

**Социальный анамнез:** Проживает в семье с низким материальным достатком, мать вынуждена выйти на работу. Отец курит. Проживают 4 человека в однокомнатной квартире, санитарно-гигиенические условия удовлетворительные.

### **Объективный статус**

**Физическое развитие:** рост – 97 см (5 коридор), масса тела – 14100 г. (4 коридор), окружность головы – 50,0 см (5 коридор), груди – 52,0 см (5 коридор). Нервно-психическое развитие: Ра - говорит предложениями более 3 слов, Ср - подбирает по образцу разнообразные предметы 4 основных цветов, Н – полностью одевается, не умеет застегивать пуговицы, И – элементы ролевой игры, Д – перешагивает через палку, приподнятую от пола на 30-36 см.

**Объективно:** состояние удовлетворительное. Самочувствие хорошее. Аппетит хороший, сон глубокий. Температура– 36,6° С, ЧДД– 30 в 1 мин, ЧСС– 108 в 1 мин. Кожные покровы и слизистые чистые. В ротоглотке – угасающая гиперемия. В легких дыхание пуэрильное. Границы сердца в пределах возрастной нормы, тоны ясные, ритмичные. Живот мягкий, безболезненный во всех отделах. Печень +1+1+2 см, эластичная, безболезненная. Стул 1 раз в сутки, без особенностей.

### **Результаты лабораторных методов обследования**

#### **Общий анализ крови**

Показатель	Результат	Единицы
Эритроциты	3,9	$\times 10^{12}/л$
Гемоглобин	120	г/л
Гематокрит	36	%
Тромбоциты	242	тыс/мкл
Лейкоциты	9,3	$\times 10^9/л$ (норма до 11,3)
Палочкоядерные	2	%
Сегментоядерные	34	%
Эозинофилы	4	%
Лимфоциты	52	%

Показатель	Результат	Единицы
Моноциты	8	%
Базофилы	0	%
Цветовой показатель	0,97	
СОЭ	3	мм/ч

### **Общий анализ мочи**

Соломенно-желтая, прозрачная,  
 Рн-6,2,  
 уд.плот. – 1014,  
 лейкоциты – 0.6 в п/зр,  
 эритроциты – 0 в п/зр (до 1),  
 бактерии – отсутствуют,  
 белок – норма,  
 слизь – 0.5/мкл (до 0,6),  
 кристаллы солей –0,1/мкл (до 0,1),  
 кетоновые тела –отрицательно.

Вопросы:

1. Оцените физическое и нервно-психическое развитие, социальный, генеалогический и биологический анамнез, уровень резистентности
2. Какие консультации узких специалистов показаны ребенку.
3. Какие формы медицинской документации оформляются в этом случае?

### **Задача №30**

В приемное отделение обратилась мама с девочкой 5 лет

**Жалобы:** На учащенное, болезненное мочеиспускание в течение 2 дней, императивные позывы на мочеиспускание, резкий запах мочи.

**Анамнез заболевания:** Заболела вчера, когда появились жалобы на учащённое, болезненное мочеиспускание. Вчера вечером повышение температуры до 37,4°C. Родители вчера вечером самостоятельно дважды дали парацетамол.

### **Анамнез жизни**

Ребенок от 2-й беременности, протекавшей на фоне токсикоза в 1-м триместре. Роды 1-е, в срок, путём кесарева сечения. Масса тела при рождении: 3580 гр., длина 56 см. Привита в соответствии с Нац. календарем по возрасту. Аллергологический анамнез: страдает атопическим дерматитом, аллергическая реакция в виде сыпи на шоколад, цитрусовые, арахис, рыбу.

Травмы: нет. Операции: нет. Гемотрансфузии не проводились. Перенесенные заболевания: ОРВИ 3-4 р/год, отит в возрасте 3 лет, ветряная оспа. На Д-учете у узких специалистов: у гастроэнтеролога – запоры. Наследственность: отец страдает аллергическим ринитом.

### **Объективный статус**

Т -36,9°C. ЧСС – 90 уд. в мин. ЧДД – 25 в мин. АД – 90/60 мм рт. ст. Длина тела – 115 см. Масса тела – 22 кг. Состояние ближе к удовлетворительному. Аппетит сохранен. Кожные покровы: бледно-розовые, чистые от инфекционной и аллергической сыпи, сухие. Тургор тканей удовлетворительный. Отеков, пастозности нет. Видимые слизистые: чистые, бледно-розовые, влажные, блестящие. Миндалины чистые от налетов. Периферические лимфатические узлы: пальпируются мелкие, единичные, безболезненные, не спаяны с окружающими тканями. Носовое дыхание свободное, отделяемого нет. Дыхание в легких везикулярное, равномерно проводится во все отделы, хрипы не выслушиваются. Сердечные тоны громкие, отмечается небольшая дыхательная аритмия, тихий систолический шум на верхушке. Язык влажный, чистый. Живот обычной формы, симметричный, активно участвует в акте дыхания, безболезненный при пальпации в надлонной области. Печень не увеличена, селезенка не пальпируется. Стула за последние сутки не было. Область почек визуально не изменена. Пальпация области почек безболезненна. Симптом поколачивания отрицательный с обеих сторон. Мочеиспускание свободное, болезненное, учащённое. Моча с резким запахом. В конце мочеиспускания сегодня отмечалось появление капельки крови. Наружные половые органы развиты и сформированы правильно. Менингеальных симптомов нет.

### **Результаты лабораторных методов обследования**

#### **Клинический анализ крови**

<b>ОБЩИЙ АНАЛИЗ КРОВИ</b>	<b>Ед/изм</b>	<b>Долж.зн.</b>	<b>Результат</b>
HGB	г/л	115 - 140	<b>123</b>
WBC	10 <sup>9</sup> /л	5,8 - 13,6	<b>10,04</b>
RBC	10 <sup>12</sup> /л	3,9 - 5,3	<b>4,24</b>
HCT	%	34 - 40	<b>36</b>
Нейтрофилы %	%	48 - 51	<b>36,2</b>
Лимфоциты %	%	42 - 70	<b>49,6</b>
Моноциты %	%	3 - 9	<b>8,9</b>
Эозинофилы %	%	2 - 6	<b>4,9</b>

<b>ОБЩИЙ АНАЛИЗ КРОВИ</b>	<b>Ед/изм</b>	<b>Долж.зн.</b>	<b>Результат</b>
Базофилы %	%	0 - 0,6	<b>0,4</b>
Незрелые гранулоциты %	%	<1	<b>0,3</b>
RDW-CV	%	12 - 15	<b>13,5</b>
СОЭ	мм/час	2 - 20	<b>2</b>

**Клинический анализ мочи**

<b>Показатель</b>	<b>Ед.</b>	<b>Min</b>	<b>Max</b>	<b>Результат</b>
Эритроциты количество	кл/мкл	0	10	869.70
Эритроциты	п/зр	0	1	155.7
Лейкоциты количество	кл/мкл	0	20	3192
Лейкоциты	п/зр	0	7	57.4
Эпителий плоский	кл/мкл	0	39,6	7.60
Эпителий плоский	п/зр	0	7	1368
Эпителий переходный. почечный	кл/кл	0	4,5	3.20
Эпителий переходный, почечный	п/зр	0	1	0,76
Цилиндры патологические	кл/мкл	0	0,5	0,64
Цилиндры	кл/мкл	0	5	1.68
Цилиндры	п/зр	0	1	0.3024
Бактерии	кл/мкл	0	60	55.10
Кристаллы	кл/мкл	0	0,1	00
Дрожжевые клетки	кл/мкл	0	0	00
Дрожжевые клетки	п/зр	0	0	0
Слизь	кл/мкл	0	0,6	0.12
Глюкоза	-			отрицат
Белок	г/л	0	0,25	норма
Билирубин	-			отрицат
Уробилиноген	-	0	5	3.2
Нитраты	-			отрицат

Показатель	Ед.	Min	Max	Результат
pH	-	5,5	7	7.0
Кетон	-			отрицат
Прозрачность	-			позрачн
Относительная плотность	-			1.012
Цвет	-			желтый

## **Результаты инструментальных методов обследования**

### **УЗИ почек и мочевого пузыря**

**ЛЕВАЯ ПОЧКА:** Размер средний; 80x31 мм; Положение в типичном месте; Паренхима дифференцирована;

ЧЛС не расширена; Сосуды при ЦДК к/ток не изменен; Мочеточник не расширен;

**ПРАВАЯ ПОЧКА:** Размер средний; 81x32 мм; Положение в типичном месте; Паренхима дифференцирована;

ЧЛС не расширена; Сосуды при ЦДК к/ток не изменен; Мочеточник не расширен;

**МОЧЕВОЙ ПУЗЫРЬ:** округлой формы, заполнен; Стенки утолщены до 6-7 мм, слоистые;

Просвет: взвесь мелкодисперсного осадка в большом количестве;

Вопросы:

1. Сформулируйте диагноз и обоснуйте диагностические критерии. Какие предрасполагающие факторы могли повлиять на развитие заболевания?
2. Определите тактику ведения пациента.
3. Назначьте лечение.