

Документ подписан простой электронной подписью

Информация о владельце:

ФИО: ФГБОУ ВО ВолгГМУ Минздрава России

Должность: ФГБОУ ВО ВолгГМУ Минздрава России

Дата подписания: 29.09.2025 14:58:28

Уникальный программный ключ:

123d1d365abac3d0cd5b93c39c0f12a00bb02446

Федеральное государственное  
бюджетное образовательное

«УТВЕРЖДАЮ»

Директор Института НМФО

**Разработчики программы:**

№	Ф.И.О.	Должность	Ученая степень/ звание	Кафедра (полное название)
1.	Щава С.Н.	Доцент кафедры педиатрии и неонатологии ИНМФО	к.м.н./доцент	Педиатрии и неонатологии Института НМФО
2.	Ерёмина Г.В.	Ассистент кафедры педиатрии и неонатологии ИНМФО		Педиатрии и неонатологии Института НМФО

Основная профессиональная образовательная программа высшего образования – программа ординатуры (уровень подготовки кадров высшей квалификации) по специальности 31.08.32 - Дерматовенерология.

**Рабочая программа обсуждена** на заседании кафедры протокол № 6 от «01» 06 2023 года

Заведующий кафедрой педиатрии и неонатологии Института НМФО,  
д.м.н., профессор \_\_\_\_\_ И.Н. Шишиморов

**Рецензент:** заведующий кафедрой дерматовенерологии ФГБОУ ВО Северо-Осетинской государственной медицинской академии Минздрава России д.м.н. В.Т. Базаев

**Рабочая программа согласована** с учебно-методической комиссией Института НМФО ВолгГМУ, протокол № 1 от «29» 01 2023 года

Председатель УМК \_\_\_\_\_



М.М. Королева

Начальник отдела учебно-методического сопровождения и производственной практики \_\_\_\_\_

М.Л. Науменко

**Рабочая программа утверждена** на заседании Ученого совета Института НМФО протокол №1 от «29» 01 2023 года

Секретарь Ученого совета \_\_\_\_\_



В.Д. Заклякова

**ФОС ТЕСТИРОВАНИЯ ГОСУДАРСТВЕННОЙ  
(ИТОГОВОЙ ГОСУДАРСТВЕННОЙ) АТТЕСТАЦИИ.**

**РАЗДЕЛ 1: «ДЕРМАТОЛОГИЯ»**

**ОБЩАЯ ДЕРМАТОЛОГИЯ**

1. Специфическое гипосенсибилизирующее действие оказывают препараты:  
**антигистаминные препараты**  
глюкокортикостероиды  
препараты кальция  
тиосульфата натрия
2. Показанием к применению цитостатиков является:  
**тяжёлые формы псориаза**  
тяжёлое течение экземы  
тяжёлое течение атопического дерматита  
диффузная склеродермия
3. Строение эккринных потовых желез зависит от  
**возраста**  
локализации  
размеров  
пола
4. Вегетация - это  
**разрастание сосочкового слоя дермы**  
разрастание сосочкового и сетчатого слоёв дермы  
разрастание сосочкового слоя дермы и эпидермиса  
разрастание всех слоёв кожи
5. Первичный элемент, залегающий в гиподерме:  
**узел**  
бугорок  
волдырь  
папула
6. Гиперкератоз - это утолщение  
**рогового слоя**  
базального слоя  
шиповидного слоя  
зернистого слоя
7. С гиперсекрецией сальных желез связано развитие

**акне вульгарных**

себорейной акантолитической пузырьчатки  
дискоидной красной волчанки  
себорейного псориаза

8. Сухость кожи является постоянным признаком

**ихтиоза**

токсикодермии  
генерализованного кандидоза  
псориаза

9. Акантоз - это

**пролиферация шиповатого слоя**

пролиферация рогового слоя  
пролиферация зернистого слоя  
пролиферация базального слоя

10. К осложнениям, наблюдающимся при наружном применении глюкокортикостероидных средств, относятся

**атрофия кожи, пиодермии**

лихенификация  
келоидные рубцы  
обильное шелушение

11. При образовании волдыря возникает:

**отёк сосочкового слоя дермы**

пролиферация эпидермиса  
инфильтрация всех слоёв кожи  
инфильтрация дермы

12. Атрофия кожи - это

**истончение дермы и эпидермиса**

уменьшение количества сосудов дермы  
уплощение сосочкового слоя  
истончение сетчатого слоя

13. Спонгиоз - это

**межклеточный отёк шиповатого слоя эпидермиса**

разрушение межклеточных связей в шиповатом слое  
разрушение связи между эпидермисом и дермой  
инфильтрация дермы и пролиферация эпидермиса

14. Вторичным элементом, появляющимся после нарушения целостности

только эпидермиса, является

**эрозия**

язва  
лихенификация  
рубец

15. Дискератоз - это

**нарушение ороговения отдельных клеток или группы клеток эпидермиса**

усиление ороговения эпидермиса  
отсутствие ороговения в эпидермисе  
любое отклонение от нормального ороговения

16. Акантолиз - это

**разрушение межклеточных связей в шиповатом слое эпидермиса**

разрушение связи между эпидермисом и дермой  
нарушение ороговения эпидермиса  
межклеточный отёк эпидермиса и дермы

17. Гранулёз - это утолщение

**зернистого слоя**

базального слоя  
рогового слоя  
шиповидного слоя

18. Шелушение при паракератозе преимущественно

**пластинчатое**

муковидное  
отрубевидное  
отсутствует

19. Острое экссудативное воспаление кожи:

**эритема, отёк, микровезикулы**

эритема, пигментация, шелушение  
эритема, лихенификация, трещины  
эритема, папулы, эскориации

20. К первичным экссудативным бесполостным морфологическим элементам относится:

**волдырь**

узел  
папула  
бугорок

21. В процессе эволюции бугорка возникает

**рубец или рубцовая атрофия**

стойкая пигментация

лихенификация  
обильное шелушение

22. Многослойный плоский эпителий слизистой оболочки полости рта характеризуется отсутствием

**рогового слоя**  
базального слоя  
зернистого слоя  
шиповидного слоя

23. Экссудативный патогистологический процесс

**акантолиз**  
папилломатоз  
элаидоз  
акантоз

24. Вегетация может формироваться в процессе эволюции

**папулы**  
пятна  
узла  
бугорка

25. Лихенификация типичный вторичный элемент при

**атопическом дерматите**  
токсикодермии  
псориазе  
почесухе взрослых

26. Первичный морфологический элемент, характерный для крапивницы

**волдырь**  
пятно  
бугорок  
везикула

27. Функциональная активность апокринных потовых желез связана с

**возрастом**  
полом  
физической активностью  
национальностью

28. Меланоциты располагаются в

**базальном слое эпидермиса**  
сосочковом слое дермы  
любом слое эпидермиса  
сетчатом слое дермы

29. Апокринные железы по строению являются  
**трубчатыми**  
альвеолярными  
смешанного строения  
строение зависит от локализации железы
30. При хроническом воспалении кожи применяется  
**мазь**  
болтушка  
раствор  
паста
31. При какой локализации папулы чаще всего эрозируются  
**полость рта, складки**  
в\ч головы  
туловище  
ладони и подошвы
32. В состав эпидермиса входит  
**блестящий слой**  
сосудистый слой  
сосочковый слой  
сетчатый слой
33. Придатками кожи являются:  
**ногти**  
сосуды  
пигментные клетки  
мышцы
34. Наружное лечение при остром экссудативном воспалении,  
проявляющимся мокнутием  
**холодная примочка с водным антисептическим раствором**  
присыпка мелкодисперсным антисептическим порошком  
влажно-высыхающая повязка с водным антисептическим раствором  
глюкокортикостероидные мази
35. В базальном слое эпидермиса располагаются:  
**клетки Лангерганса**  
фибробласты  
тучные клетки  
гистиоциты
36. Основным клеточным компонентом дермы является

**ГИСТИОЦИТЫ**  
липоциты  
кератиноциты  
меланоциты

37. Себорея связана с функцией

**сальных желёз**  
экринных желёз  
кератинизации  
апокринных желёз

38. Физиотерапевтическое лечение рекомендуется

**при псориазе**  
при аллергическом контактном дерматите  
при акантолитической пузырьчатке  
при доброкачественных опухолях кожи

39. Типичная локализация лихенификации при атопическом дерматите

**крупные складки**  
волосистая часть головы  
ладони и подошвы  
разгибательные участки конечностей

40. Патогистологический процесс формирования микровезикул:

**спонгиоз**  
акантоз  
акантолиз  
эпидермолиз

41. При наружном применении веществ сенсibiliзирующего действия может возникнуть:

**аллергический контактный дерматит**  
токсикодермия  
крапивница  
простой контактный дерматит

42. К первичным экссудативным полостным морфологическим элементам относится:

**пустула**  
волдырь  
пятно  
папула

43. В состав дермы входит:

**сетчатый слой**



сосудистый слой  
роговой слой  
базальный слой

44. Обязательное назначение системных глюкокортикостероидных препаратов входит в лечение:

**акантолитической пузырчатки**

псориаза  
очаговой склеродермии  
токсикодермии

45. Истинным полиморфизмом всегда проявляется:

**герпетиформный дерматит Дюринга**

красный плоский лишай  
псориаз  
акантолитическая пузырчатка

46. Всегда исчезает бесследно:

**волдырь**  
бугорок  
пустула  
узел

47. Глубина залегания фликтены:

**под роговым слоем**  
в шиповатом слое эпидермиса  
между эпидермисом и дермой  
в сосочковом слое дермы

48. Типичная локализация вегетаций:

**складки и вокруг естественных отверстий**

волосистая часть головы и лицо  
кожа туловища  
ладони и подошвы

49. Лучшая форма для наружного лечения ногтевых пластинок:

**лак**  
пластырь  
мазь  
раствор

50. Вторичный элемент, появлению которого не предшествует первичный элемент:

**эксфолиация**

вегетация  
трещина  
лихенификация

## **ХРОНИЧЕСКИЕ ДЕРМАТОЗЫ**

1. Красный волосяной лишай Девержи у взрослых больных имеет признак:  
**гиперкератоз ладоней и подошв**  
дистрофия волос  
поражение слизистых  
артропатия
2. Лихеноидный параспориоз характеризуется  
**лентиккулярными, красновато-бурого цвета папулами, с отрубевидной чешуйкой**  
лентиккулярными, красновато-бурого цвета папулами, везикулами, геморрагическими пятнами  
лентиккулярными, ярко-красного цвета папулами, крупнопластинчатым шелушением  
эритемо-сквамозными и геморрагическими пятнами
3. В патогенезе розацеа имеет значение:  
**ангионевроз**  
гистаминолиберализация  
сухость кожи  
непереносимость глютена
4. Первые проявления атопического дерматита чаще всего возникают  
**в 2-3-месячном возрасте**  
после 1 года  
в дошкольном возрасте  
с рождения
5. При артропатическом псориазе целесообразно назначить  
**нестероидные противовоспалительные препараты**  
витамины группы В  
иммуномодуляторы  
пенициллин и преднизолон
6. Типичные папулы красного плоского лишая

**плоские, полигональные, розово-сиреневого цвета, с восковидным блеском**

ярко-красного цвета, с чёткими границами, различной формы

ялоские, бледно-розового цвета, с муковидным шелушением

плоские, красного цвета, с пластинчатым шелушением

7. Синоним атопического дерматита в грудном возрасте:

**детская экзема**

детская крапивница

детская почесуха

нейродермит

8. К тяжёлой форме псориаза относится:

**псориатическая эритродермия**

себорейный псориаз

пустулёзный псориаз Барбера

ладонно-подошвенный псориаз

9. Телеангиэктатическая форма пигментной крапивницы обычно наблюдается

**исключительно у взрослых больных**

в любом возрасте с одинаковой частотой

в пубертатный период

в детском возрасте

10. Кольцевидная гранулема часто развивается при

**сахарном диабете**

гипертонической болезни

бронхиальной астме

аритмии

11. Причина развития энтеропатического акродерматита:

**врожденное нарушение всасывания цинка в двенадцатиперстной кишке**

ферментопатия ЖКТ

склонность к дисбиозу кишечника

надпочечниковая недостаточность

12. Иммунопатологические аутоиммунные процессы при акантолитической пузырьчатке:

**отложение Ig G в области межклеточных контактов шиповатого слоя**  
повышение уровня Ig E в сыворотке крови  
появление антиядерных аутоантител  
отложение Ig A в области базальной мембраны и сосочкового слоя дермы

13. Для синдрома Нетертона характерно:

**дистрофия волос**  
дистрофия ногтей  
кератодермия  
отсутствие эккринных потовых желёз

14. Саркома Капоши при СПИДе (эпидемическая форма), в отличие от идиопатической, классической формы, характеризуется

**локализацией на голове, шее, лице, во рту**  
преимущественной локализацией на нижних и верхних конечностях  
постепенным медленным развитием и распространением элементов  
постепенным появлением болезненности в местах давления на подошвах

15. Вульгарный ихтиоз часто сочетается с

**атопическим дерматитом**  
псориазом  
экземой  
вульгарными акне

16. Атопия - это:

**врождённая гиперчувствительность без сенсibilизации**  
идиосинкразия  
моновалентная сенсibilизация  
поливалентная сенсibilизация

17. При ихтиозиформных эритродермиях необходимо назначение

глюкокортикостероидов  
**сразу после рождения**  
через 2 месяца после рождения  
противопоказано  
на 2 году жизни

18. Рубцующийся пемфигоид является разновидностью:

**неакантолитической пузырьчатки**  
акантолитической пузырьчатки

герпетиформного дерматита Дюринга  
врождённого буллёзного эпидермолиза

19. Типичные пигментации при множественном нейрофиброматозе (болезни реклингхаузена) характеризуются **постепенным увеличением числа "кофейных" пятен (не менее 6)** появлением пигментаций после инсоляций темным цветом пигментаций и обильных волос на их поверхности пигментациями с периферической депигментацией
20. Невус Сеттона - это **периневоидная лейкодерма (периневоидное витилиго)** анемический невус сосудистый невус голубой невус
21. В течение атопического дерматита различают **три стадии возрастной динамики эволюции** три стадии в зависимости от осложнений сезонные стадии стадийности нет
22. Ониходистрофии часто возникают при **красном волосяном лишае Девержи** атопическом дерматите экзематозной эритродермии склеродермии
23. Пустулёзный псориаз Барбера **отличается торпидностью к лечению** относится к тяжёлым формам характеризуется генерализованными высыпаниями сопровождается системными симптомами
24. Склередеме Бушке предшествует **инфекционные заболевания** заболевания аллергического генеза эндокринные заболевания травмы и отравления

25. Иммунологические изменения при атопическом дерматите:  
**увеличение уровня Ig E**  
увеличение уровня Ig A  
увеличение уровня Ig B  
увеличение уровня Ig G
26. Для врождённого буллёзного эпидермолиза характерно:  
**образование пузырей в местах травмы**  
связь с заболеванием ЖКТ  
выздоровление к периоду полового созревания  
расположение пузыря внутри эпидермиса
27. Клинический признак центробежной эритемы Биетта в отличие от дискоидной красной волчанки:  
**отсутствие гиперкератоза и атрофии**  
отёчность и чёткость границ очагов  
эритема, обильное шелушение  
отсутствие субъективных ощущений
28. Принцип лечения синдрома Лайелла:  
**массивная глюкокортикостероидная терапия**  
общеукрепляющая терапия  
массивная антибактериальная терапия  
десенсибилизирующая терапия
29. Пигментная крапивница у детей представляет собой  
**одну из форм мастоцитоза**  
детскую почесуху  
форму атопического дерматита  
холинергическую крапивницу
30. Для местного лечения ихтиоза рекомендуется:  
**эмоленты**  
глюкокортикостероидные мази  
2% салициловая мазь  
антибактериальные мази
31. У грудных детей дифференциальную диагностику склеродермии проводят:  
**со склередемой**

с адипонекрозом  
с преходящими отёками новорождённых  
со склеромикседемой

32. Норвежская чесотка

**вызывается аномальной реакцией хозяина**

вызывается чесоточными клещами - паразитами животных

является разновидностью почесухи взрослых

представляет географическую разновидность обычной чесотки

33. Люпус-карцинома - это

**развитие рака кожи на фоне туберкулезной волчанки или на рубце после туберкулезной волчанки**

одновременное возникновение туберкулезной волчанки и рака кожи

развитие туберкулезной волчанки на фоне рака кожи

развитие рака кожи у больного туберкулезной волчанкой независимо от локализации обоих заболеваний

34. Длительность аллергического контактного дерматита

**не более 2-х месяцев**

не более 6 месяцев

не более 1 года

несколько лет

35. Синдром Лайелла является разновидностью

**токсикодермии**

атопического дерматита

экзематозной эритродермии

многоформной экссудативной эритемы

36. Стадия т-лимфомы

**бляшечная**

пустулёзная

уртикарная

пузырная

37. Осложнением атопического дерматита, обусловленного вирусом простого герпеса является

**герпетическая экзема Капоши**

вирусный менингит

герпетиформный дерматоз Дюринга  
вульгарное импетиго

38. Частое поражение кожи при сахарном диабете

**липоидный некробиоз**

ксантомы

атеромы сальных желёз

гирсутизм

39. В патогенезе микробной экземы основополагающее значение имеет

**бактериальная сенсibilизация**

лекарственная сенсibilизация

аутоагрессия

иммунодефицит

40. Длительное применение наружной гормональной терапии при атопическом дерматите может привести к

**атрофии кожи**

стойкой лихенификации

полному выздоровлению, наиболее эффективно, без осложнений

полному прекращению зуда

41. При фолликулярном дискератозе Дарье поражаются

**ногти (ониходистрофия, подногтевой гиперкератоз)**

слизистые

суставы

волосы (выпадение и полиозис)

42. Основным признаком Саркомы Капоши при ВИЧ-инфекции является

**развитие у лиц молодого возраста**

отсутствие поражения слизистых

благоприятный прогноз

фокусное расположение высыпаний

43. Для розацеа характерны признаки

**эритема, папулы, пустулы, телеангиэктазии на лице**

эритема, папулы, везикулы на лице и на волосистой части головы

эритема с чёткими границами на лице

комедоны, папулы, пустулы на лице и на коже спины, груди



44. В лечении идиопатической Саркомы Капоши (ангиоретикулёз Капоши) применяется  
**проспидин**  
изотретиноины  
метотрексат  
преднизолон
45. Кольцевидная гранулема характеризуется  
**бесследным разрешением**  
постоянным зудом  
пластинчатым шелушением  
образованием рубцов
46. Ле-клетки представляют собой:  
**лейкоциты, фагоцитировавшие остатки ядра поврежденных клеток**  
акантолитические клетки  
патологические циркулирующие иммунные комплексы  
дегенеративно - измененные шиповатые эпидермоциты
47. Клинический критерий диагностики дерматомиозита на коже это  
**симптом очков**  
периорбитальная сухость кожи  
диффузная плотность кожи  
генерализованный, мучительный зуд
48. Псориаз при СПИДе чаще протекает в виде  
**генерализованного пустулёзного псориаза**  
вульгарного псориаза  
псориатической артропатии  
ладонно-подошвенного псориаза
49. Зуд кожи постоянный признак  
**герпетиформного дерматита Дюринга**  
идиопатической саркомы Капоши (ангиоретикулёз Капоши)  
псориаза  
буллёзного пемфигоида Левера
50. Абсолютный признак атопического дерматита  
**мучительный зуд**  
инфраорбитальные складки Моргана

стойкий белый дермографизм  
высокий уровень иммуноглобулина E

51. Повышенная чувствительность к глютену развивается при  
**герпетиформном дерматите Дюринга**  
врождённом буллёзном эпидермолизе  
акантолитической пузырчатке  
герпесе беременных
52. Акантолиз с высоким расположением внутриэпидермальных пузырей в зернистом слое в биоптате кожи обнаруживается при  
**листовидной форме акантолитической пузырчатке**  
врождённом буллёзном эпидермолизе  
буллёзном пемфигоиде Лёвера  
герпесе беременных
53. Причиной фотоиндуцированной лекарственной токсикодермии может быть прием  
**тетрациклина**  
преднизолона  
плаквенила  
аспирина
54. Исходом поражения мышц при дерматомиозите может быть  
**мышечная атрофия**  
гипертрофия  
амилоидоз  
рубцовая атрофия
55. Для системной склеродермии характерно  
**диффузное уплотнение кожи**  
уплотнение кожи по ходу нервно-сосудистого пучка  
эритродермия  
атрофия кожи
56. Локализация фолликулярного гиперкератоза  
**разгибательные поверхности конечностей**  
сгибательные поверхности конечностей  
лицо  
волосистая часть головы

57. Абсолютные признаки атопического дерматита

**характерная морфология и локализация высыпаний**

белый дермографизм

симптом Дени-Моргана

частые кожные инфекции

57. Герпетическая экзема Капоши проявляется

**оспенновидными элементами**

папулами

пузырями

геморрагическими высыпаниями

58 Для кератоакантомы характерно

**быстрый рост, отторжение распадающихся масс, с одновременным уплощением опухоли**

медленный, прогрессирующий рост, отсутствие воспаления, атрофия

быстрый рост, центральный распад, изъязвление

быстрый рост, без распада, воспаление

59. Склерема – это

**своеобразная форма отёка с заметным уплотнением кожи и подкожной жировой клетчатки**

уплотнение кожи вследствие гипертермии в период новорожденности

уплотнение кожи и развитие пузырей в складках

переходное состояние в период новорожденности

60. Адипонекроз новорожденных характеризуется наличием:

**в подкожно-жировой клетчатке отграниченных плотных инфильтратов**

утолщения и усиленная складчатости ладоней и подошв

на коже и слизистых оболочках инфильтративных и эрозивно-язвенных поражений

в области живота, головы язвенно-некротических поражений

61. Клиническими проявлениями при Т-лимфоме, в опухолевой стадии (грибовидный микоз) является

**опухолевидно-узловатые образования с язвенным распадом**

мучительный (биопсирующий) зуд, глубокие эксфолиации, линейные рубцы

эритематозно-сквамозные пятна, сильный зуд  
волдыри, пузыри, папулы, сильный зуд

62 При лечении метотрексатом больных псориазом желательно применять

**гепатопротекторы**

ретиноиды

сульфаниламиды

нестероидные противовоспалительные средства

63. При длительном применении антибиотиков для лечения больных  
очаговой склеродермией возможны побочные явления

**токсикодермия**

усиление индурации кожи

образование келоидов

пиодермии

64. Клинический признак дискоидной красной волчанки

**эритема, инфильтрация, гиперкератоз, атрофия**

инфильтрация, депигментация, шелушение

инфильтрация, гиперкератоз, трещины, шелушения

эритема, отёк, уплотнение, склерозирование

65. Для всех вариантов ихтиоза характерно гистологическое изменение  
эпидермиса в виде

**гиперкератоза**

паракератоза

гранулёза

акантоза

66. Клинический признак узловатой эритемы

**воспалительные, болезненные узлы, преимущественно на нижних  
конечностях**

невоспалительные узлы, любой локализации

воспалительные, болезненные узлы, с изъязвлением, преимущественно на  
нижних конечностях

невоспалительные, пигментированные, безболезненные узлы любой  
локализации

67. Признак очаговой алопеции в прогредиентной стадии

**наличие зоны расшатанных волос вокруг очага облысения**

дистрофия волос

перекрученные волосы

диффузное поредение волос

68. Для местного лечения врождённого буллёзного эпидермолиза применяются

**регенерирующие растворы и гели**

противогрибковые кремы

глюкокортикостероидные мази

противовирусные мази

69. Самой тяжёлой формой лекарственной токсикодермии является

**синдром Лайелла**

синдром Стивенса-Джонсона

крапивница

узловатая эритема

70. Для геморрагического васкулита характерна

**петехиальная сыпь**

бугорки

эксориации

вегетации

71. Основной аутоантиген при СКВ

**ДНК**

коллаген

актин

миозин

72. СПИД-маркерное заболевание

**саркома Капоши**

склеродермия

псориаз

красный плоский лишай

73. Показанием к назначению антигистаминных препаратов является

**контактно-аллергический дерматит**

простой контактный дерматит

вульгарный псориаз

акантолитическая пузырьчатка

74. Частым осложнением кортикостероидной терапии при лечении акантолитической пузырьчатки является

**синдром Иценко-Кушинга**

синдром Рейно

кератодермия

невралгия

75. Стафилококковый синдром обожженной кожи связан

**со стафилококковой инфекцией в органах дыхания**

с приёмом антибиотиков

с химическим ожогом, осложнённым вторичным инфицированием

с термическим ожогом, осложнённым вторичным инфицированием

76. При герпетической экземе Капоши пузырьки и пустулы с пупковидным вдавлением появляются сначала

**на лице и тыле кистей**

по ходу ветвей нервов

на гениталиях

на ладонях и подошвах

77. Герпетическая экзема Капоши связана

**с вирусом простого герпеса I типа**

с вирусом гепатита А и В

со стрептококковой инфекцией

с аллергическими реакциями

78. Комплекс изменений лица, включающих эктропион, экслабион, монголоидный разрез глаз, врожденную деформацию ушных раковин, характерен для

**врожденного ихтиоза**

атопического дерматита

ангидротической эктодермальной дисплазии

пигментной ксеродермы

79. Часто встречающийся признак "атопического лица"

**суборбитальная складка века**

телеангиэктазии

экзофтальм  
макрохейлит

80. Разрежение бровей или исчезновение их на отдельных участках может быть при

**атопическом дерматите**  
себорейном псориазе  
себорейной экземе  
конглобатных угрях

81. Слизистая полость рта при акантолитической пузырьчатке не поражается при такой форме как

**эксфолиативная**  
вульгарная  
себорейная  
вегетирующая

82. Профилактика злокачественных опухолей кожи включает

**лечение предраковых заболеваний**  
исключение поваренной соли  
безглютеновую диету  
санаторно-курортное лечение

83. Состояние при склереме новорожденных характеризуется

**тяжелым общим состоянием, понижением температуры, замедлением дыхания**

состоянием средней тяжести, тахикардией, возбуждением  
удовлетворительным состоянием, замедлением дыхания, брадикардией  
тяжелым общим состоянием, повышением температуры, интоксикацией

84. К тяжёлому осложнению атопического дерматита у детей относится

**атопическая ювенильная катаракта**  
астигматизм  
синдром Иценко - Кушинга  
нефропатия

85. Особенности течения псориаза в грудном возрасте

**экссудативный характер**  
поражение слизистых оболочек

артропатия  
преимущественно ограниченные формы

86. Для аутосомно-доминантного вульгарного ихтиоза характерно

**повышенная складчатость ладоней**

оттопыренные уши

гипертелоризм

большой рот

87. Детская почесуха по-другому называется

**строфулюс**

диатез

экссудативная почесуха

конституциональная экзема

88. Наиболее распространенная теория возникновения акантолитической  
пузырчатки

**аутоиммунная**

инфекционно-вирусная

паразитарная

наследственная энтеропатия

89. Акантолитические клетки - это

**дегенеративные шиповатые клетки эпидермиса**

измененные лейкоциты сыворотки крови

базальные клетки эпидермиса

бозинофильные лейкоциты в содержимом пузырей

90. Слизистые оболочки при герпетиформном дерматите Дюринга поражаются

**никогда не поражаются**

часто

всегда

редко

91. К наследственным дерматозам с фоточувствительностью относится

**световая оспа Базена**

врождённый буллёзный эпидермолиз

доброкачественная семейная пузырчатка Хейли – Хейли

фолликулярный дискератоз Дарье



92. Признак активности процесса при склеродермии  
**сиреневое кольцо по периферии**  
выраженная плотность очага  
центр бляшки имеет цвет слоновой кости  
атрофия инфильтрата
93. Герпетическая экзема Капоши проявляется  
**оспенновидными элементами**  
папулами  
пузырями  
геморрагическими высыпаниями
94. Частое осложнение атопического дерматита  
**присоединение вторичной инфекции**  
артропатия  
трансформация в злокачественные новообразования  
невралгия
95. В отделении реанимации проводится лечение больных  
**синдромом Лайелла**  
многоформной экссудативной эритемой  
сульфоэритемой  
острой стадией экземы
96. Универсальное распространение себорейного дерматита при ВИЧ-инфекции свидетельствует о  
**выраженной иммуносупрессии**  
присоединении грибковой флоры  
хорошем прогнозе течения ВИЧ-инфекции  
патологии желудочно-кишечного тракта
97. Клинические отличия экземы от аллергического контактного дерматита  
**хроническое воспаление**  
микровезикулы, мокнутие  
обильное шелушение  
зуд
98. Поддерживающая глюкокортикостероидная терапия акантолитической пузырьчатки должна применяться в течение

### **всей жизни**

1 года

1 месяца

6 месяцев

99. В патогенезе дерматита Дюринга принимает участие  
**патология тонкого кишечника, синдром мальабсорбции**  
гиперчувствительность замедленного типа  
гиперчувствительность немедленного типа  
непереносимость антибиотиков
100. Особенностью герпетиформного дерматита Дюринга у детей является  
**тенденция к выздоровлению в пубертатный период**  
отсутствие зуда  
мономорфные высыпания  
сочетанное поражение кожи и слизистых

## **ИНФЕКЦИОННЫЕ ДЕРМАТОЗЫ**

1. Везикулопустулёз новорожденных представляет собой  
**перипорит, остиоперипорит, вызванные стафилококковой инфекцией**  
стафилококковый пемфигус  
остиофолликулит  
пузырьковый лишай
2. Стафилодермия с поражением эккринных потовых желез  
**множественные абсцессы новорождённых**  
гидраденит  
карбункул  
фурункулёз
3. Для стрептококкового импетиго характерным является  
**высокая контагиозность для детей**  
проникновение возбудителя через придатки кожи  
зависимость течения заболевания от состояния иммунной системы  
хроническое течение
4. Стафилококковый синдром обожженной кожи дифференцируют с  
**синдромом Лайелла**  
врожденным буллезным эпидермолизом  
синдромом Стивенса-Джонсона

акантолитической пузырьчаткой

5. При хронической язвенной пиодермии применяют  
**глюкокортикостероиды**  
стафилококковый антифагин  
Т-активин  
стафилококковый гамма-глобулин
6. Стафилодермия грудного возраста  
**эксфолиативный дерматит Риттера**  
щелевидное импетиго  
фурункулёз  
вульгарный сикоз
7. Разновидность бородавок  
**остроконечные кондиломы**  
широкие кондиломы  
контагиозный моллюск  
контагиозное импетиго
8. Механизм образования полостных элементов, характерный для герпеса  
простого и опоясывающего  
**баллонизирующая дегенерация**  
спонгиоз  
вакуольная дегенерация  
акантолиз
9. Инфицированию 2 типом простого герпеса приводит  
**половой контакт**  
гемотрансфузия  
внутриутробно  
бытовой контакт
10. Типичное осложнение опоясывающего герпеса  
**невралгия**  
анестезия  
парез  
паралич
11. Специфическая иммуностимуляция антигерпетической вакциной  
проводится в  
**период полной ремиссии**  
период неполной ремиссии  
период обострения  
целях профилактики

12. Самая типичная локализация остроконечных кондилом  
**генитальная и анальная области**  
складки  
туловище  
слизистая полости рта
13. Вирусное заболевание наиболее заразное для детей дошкольного возраста  
**контагиозный моллюск**  
простой герпес  
остроконечные кондиломы  
плоские бородавки
14. Типичная локализация для опоясывающего герпеса  
**по ходу нервных стволов**  
волосистая часть головы  
слизистая полости рта  
наружные половые органы
15. Излюбленная локализация туберкулёзной волчанки  
**лицо и ушные раковины**  
туловище и конечности  
слизистая полости рта  
крупные складки
16. Излюбленная локализация колликативного туберкулёза  
**подчелюстные и шейные лимфатические узлы**  
подкрыльцовые лимфатические узлы  
пахово-бедренные лимфатические узлы  
кубитальные лимфатические узлы
17. Для туберкулёзной волчанки характерно  
**медленно прогрессирующее течение**  
быстро прогрессирующее течение  
рецидивирующее течение  
острое течение
18. Локализованная форма туберкулёза кожи  
**индуративная эритема Базена**  
острый диссеминированный милиарный туберкулёз  
папуло-некротический туберкулёз  
лихеноидный туберкулёз
19. Диссеминированная форма туберкулёза кожи  
**папуло-некротический туберкулёз**

колликвативный туберкулёз  
туберкулёзная волчанка  
бородавчатый туберкулёз

20. После вскрытия узла при колликвативном туберкулезе образуется  
**свищевой ход**  
узлы не вскрываются  
эрозия  
язва
21. Поражения кожи при лепре характеризуются  
**отсутствием воспаления, анестезией**  
острым воспалением, болью  
отсутствием воспаления, периодическим, сильным зудом  
хроническим воспалением, незначительным зудом
22. Самый контагиозный тип лепры  
**лепроматозный**  
туберкулоидный  
недифференцированный  
диморфный
23. Основными препаратами при лечении лепры являются  
**сульфоны**  
сульфаниламиды  
аналгетики  
глюкокортикостероиды
24. При псевдофурункулезе в воспалительный процесс вовлекаются  
**экринные потовые железы**  
апокринные потовые железы  
волосяные фолликулы  
сальные железы
25. Вульгарный сикоз отличается от остиофолликулита  
**хроническим течением**  
возрастной динамикой  
первичными элементами  
вторичными элементами
26. Рожистое воспаление  
**стрептококковая инфекция кожи и подкожной клетчатки**  
стафилококковая инфекция кожи и подкожной клетчатки  
вирусная инфекция кожи  
микотическая инфекция кожи

27. Специфический иммуномодулятор  
**стафилококковый антифагин**  
тактивин  
пирогенал  
полиоксидоний
28. Для лечения фурункула в области лица применяют  
**антибиотики широкого спектра действия**  
специфическую иммунотерапию  
хирургическое вмешательство  
лазерное облучение крови
29. К стрепто-стафилодермиям относятся  
**вульгарное импетиго**  
вульгарная эктима  
вульгарный сикоз  
акне вульгарные
30. При эпидемической пузырчатке новорождённых назначают  
**антибиотики**  
УФО  
глюкокортикостероиды  
ихтиол
31. Подрывающие фолликулиты Гоффмана являются  
**тяжёлой формой хронической пиодермии**  
тяжёлой формой острой пиодермии  
осложнением фолликулитов волосистой части головы  
осложнением себорейной экземы
32. Гангренозная пиодермия возникает чаще всего на фоне  
**хронического язвенного колита**  
сердечной недостаточности  
ревматоидного артрита  
хронической пневмонии
33. При стаптококковой эктиме в воспалительный процесс вовлекаются  
**кожа вне придатков**  
потовые железы  
волосы  
сальные железы
34. Характерный клинический признак чесотки  
**милиарные парные папулы и везикулы, эксориации**

эритема, пузыри, эрозии  
милиарные и лентикулярные экскориированные папулы  
волдыри

35. Преимущественный путь заражения чесоткой у взрослых  
**половой**

трансмиссивный  
контактный прямой бытовой  
контактный не прямой бытовой

36. Особенности течения чесотки у грудных детей  
**возможная локализация на лице, в/ч головы, ладонях и подошвах**  
отсутствие зуда

высыпания преимущественно в складках и на гениталиях  
возможное поражение слизистых оболочек

37. Дифференциальная диагностика туберкулёза кожи проводится с  
**третичным сифилисом**

ранним врождённым сифилисом  
первичным сифилисом  
вторичным сифилисом

38. Ребёнок, лечившийся по поводу микроспории волосистой части головы,  
может посещать школу после

**третьего отрицательного контрольного анализа**

сразу после окончания лечения  
одного отрицательного контрольного анализа  
второго отрицательного контрольного анализа

39. Клиническая разновидность онихомикозов

**гипертрофическая**

язвенная  
эритематозная  
депигментная

40. Клиническая разновидность эпидермофитии стоп

**сквамозная**

герпетиформная  
пятнистая  
инфильтративно-нагноительная

41. Источник заражения при инфильтративно-нагноительной трихофитии

**крупный рогатый скот**

кошки, собаки, больной человек  
мелкий рогатый скот

птицы

42. Для хронической «чёрноточечной» трихофитии характерно  
**отсутствие субъективных ощущений**  
склонность к генерализации  
острое воспаление  
болеют чаще мужчины
43. Возбудитель эритразмы  
**коринебактерия**  
руброфитон  
микроспорум  
эпидермофитон
44. Первичный элемент при отрубевидном лишае  
**невоспалительное пятно**  
везикула  
папула  
пустула
45. К кератомикозам относят  
**отрубевидный лишай**  
«стригущий лишай»  
паразитарный сикоз  
простой лишай
46. К глубоким микозам относят  
**хромомикоз**  
эритразма  
кандидоз  
фавус
47. Клинический признак паховой эпидермофитии  
**эритема, везикулы, шелушение**  
пузыри, эрозии, корки  
лихенификация, трещины, шелушение  
эритема, отёк, микровезикулы, мокнутие
48. К факторам, способствующим развитию кандидоза кожи, относится  
**иммунодефицит**  
трение и мацерация  
чрезмерная инсоляция  
сухость кожи
49. Для микроспории волосистой части головы характерно



**очаги крупные, обломанные волосы**

очаги мелкие, множественные, рубцовая алопеция

диффузное выпадение волос

очаги крупные, выпадение волос

50. Для глубокой инфильтративно-нагноительной трихофитии характерно **самопроизвольное разрешение с образованием втянутых рубцов**  
хроническое течение  
общее недомогание, повышение температуры  
склонность к генерализации

**РАЗДЕЛ 2: «ВЕНЕРОЛОГИЯ»**

1. При сифилитическом регионарном склеродените в патологический процесс вовлекается  
**ткань лимфатического узла**  
окружающая клетчатка  
кожа над лимфатическим узлом  
капсула лимфатического узла
2. Шанкр-амигдалит - это  
**увеличенная миндалина обычной окраски**  
эрозия миндалины  
язва миндалины  
увеличенная гиперемированная миндалина
3. Разновидность сифилитической алопеции  
**мелкоочаговая**  
крупноочаговая  
универсальная  
тотальная
4. Достоверный признак позднего врожденного сифилиса  
**лабиринтная глухота**  
седловидный нос  
саблевидные голени  
бугорковая сыпь туловища
5. Удлинение инкубационного периода сифилиса наблюдается при  
**приеме антибиотиков в течение инкубационного периода**  
продолжении половой жизни с источником заражения  
сопутствующих инфекционных заболеваниях  
биполярном расположении твердых шанкров

6. Шанкр-панариций - это  
**увеличение в объеме фаланги пальца без дефекта с признаками воспаления**  
острое воспаление ногтевого валика  
эрозия или язва на пальцах кистей  
увеличение в объеме фаланги пальца без дефекта и без признаков воспаления
7. Основные изменения при гистологическом исследовании вторичных сифилидов локализуются в  
**дерме**  
подкожной клетчатке  
мышцах  
эпидермисе
8. Клинической разновидностью бугоркового сифилида является  
**серпигинирующий сифилид**  
околосуставные узловатости  
сифилитическая эктима  
гуммозные инфильтраты
9. Наибольшее диагностическое значение в распознавании аневризмы аорты сифилитического генеза имеют следующие исследования  
**рентгенография**  
серология  
аускультация  
перкуссия
10. В "триаду Гетчинсона" при позднем врожденном сифилисе входит  
**паренхиматозный кератит**  
саблевидные голени  
"кисетообразные" зубы (моляры)  
гумма твердого неба
11. Патогномоничным проявлением спинной сухотки является  
**синдром Аргайла - Робертсона**  
атаксия  
анизокория  
арефлексия
12. Симптомом Аргайла - Робертсона  
**сохранение реакции конвергенции глаз при отсутствии реакции зрачков на свет**  
быстро прогрессирующая деградация личности  
внезапные «кинжальные» боли в области туловища

нарушение функции тазовых органов

13. Для сифилитической эритематозной ангины характерны  
**резкие границы эритемы в зеве**  
выраженная отечность миндалин  
резкая болезненность  
высокая температура тела
14. Укорочение инкубационного периода сифилиса наблюдается при  
**развитии множественных твёрдых шанкров**  
биполярном расположении твёрдых шанкров  
местном лечении  
приеме антибиотиков
15. Клинический признак третичного сифилиса  
**розеола Фурнье**  
сифилитическая эктима  
сифилитическая рупия  
нумулярный сифилид
16. Для спинной сухотки характерно  
**внезапные, сильные боли в определённых участках туловища**  
прогрессирующая деградация личности  
бред, галлюцинации  
агрессивное поведение
17. При третичном сифилисе чаще страдает  
**кардиоваскулярная система**  
печень  
почки  
кишечник
18. Признаки прогрессивного паралича  
**прогрессирующее слабоумие**  
невралгии  
нарушение координации  
отсутствие рефлексов
19. Исход сифилитической гуммы  
**втянутый, звездчатый рубец**  
гипертрофический рубец  
бесследное исчезновение  
атрофия
20. Сифилитическое поражение плода происходит

**на 5-ом месяце беременности**  
непосредственно перед родами  
сразу после инфицирования  
на 2-ом месяце беременности

21. Первичная сифилома или её остатки являются  
**являются проявлением первичного и вторичного свежего сифилиса**  
проявлением только первичного сифилиса  
проявлением вторичного рецидивного сифилиса  
проявлением только вторичного свежего сифилиса
22. Особенности папул в анальной и генитальной области  
**эрозивание, гипертрофия, слияние**  
выраженные субъективные ощущения  
отсутствие склонности к росту и слиянию  
частое вторичное инфицирование
23. К вторичным сифилидам относится  
**пустула**  
бугорок  
гумма  
волдырь
24. Реакция обострения Герксгеймера - это  
**повышение температуры, появление розеол после начала лечения.**  
обострение сопутствующих заболеваний кожи и внутренних органов  
реакция лимфатической системы  
появление пустулёзных сифилидов
25. Самое характерное свойство сифилитической розеолы  
**фокусное расположение**  
склонность к слиянию  
шелушение  
легкий зуд
26. Вторичный период сифилиса начинается с  
**генерализованных высыпаний на коже и слизистых**  
исчезновения первичной сифиломы  
исчезновения регионарного аденита  
момента появления положительных серологических реакций
27. Для вторичных сифилидов характерно  
**истинный полиморфизм**  
локализация только на гениталиях  
генерализованный зуд

стойкие остаточные явления

28. Заразительные проявления первичного сифилиса

**типичные твёрдые шанкры**

атипичные твёрдые шанкры

регионарный лимфаденит

региональный лимфангит

29. Самая частая локализация широких кондилом

**генитальная и анальная область**

туловище

предплечья и голени

ладони и подошвы

30. Симптом, характерный для вторичного сифилиса

**симптом «скошенного луга»**

симптом Никольского

симптом «дамского каблучка»

симптом «медовых сот»

31. Пустулы при вторичном сифилисе обусловлены

**распадом папулёзных инфильтратов при наличии тяжелой соматической патологии**

локализацией высыпаний

присоединением вторичной инфекции

пустулёзным характером высыпаний источника заражения

32. Клиническая разновидность папулёзного сифилида

**широкие кондиломы**

оспеновидный сифилид

фолликулярная розеола

рупия

33. Вторичный сифилис развивается после заражения через

**2-3 месяца**

8-10 месяца

2-3 недели

4-5 недель

34. Проявлением вторичного свежего сифилиса является

**розеола**

алопеция

лейкодерма

широкие кондиломы

35. Всем вторичным сифилидам свойственно:  
**отсутствие признаков острого воспаления**  
шелушение  
локализация преимущественно на гениталиях  
острое воспаление
36. Клиническая разновидность пустулёзного сифилида  
**оспенovidный**  
абсцедирующий  
генерализованный  
фолликулярный
37. Для вторичного свежего сифилиса характерно  
**высыпания вторичного периода и остаточные явления первичного периода**  
широкие кондиломы  
крупного размера высыпания, склонные к группировке  
пустулы
38. Для папул вторичного сифилиса характерно  
**шелушение по типу «воротничка Биетта»**  
полигональная форма  
пупкообразное вдавление в центре  
пластинчатое шелушение
39. Суперинфекция при вторичном сифилисе проявляется  
**появлением розеол и папул**  
появлением бугорков и пустул  
наслоением вторичной бактериальной инфекции  
появлением твердого шанкра
40. Самый типичный размер папул при вторичном сифилисе  
**лентикулярный**  
нумулярный  
бляшки  
милиарный
41. Длительность инкубационного периода сифилиса  
**3-4 недели**  
4 - 6 месяцев  
3-5 дней  
1-1,5 года
42. L - форма спирохеты - это  
**форма выживания спирохеты при неблагоприятных для неё условиях**

начальная стадия редупликации спирохеты  
заразительная форма  
сапрофитная форма, обитающая в ротовой полости

43. Основной признак атипичных твёрдых шанкров  
**отсутствие эрозии или язвы**  
экстрагенитальная локализация  
островоспалительные явления  
поверхность шанкра находится ниже уровня кожи
44. Причина появления множественных твёрдых шанкров  
**наличие заболеваний, сопровождающихся зудом и расчёсами**  
выраженный иммунодефицит  
применение антибиотиков в инкубационном периоде  
наличие сопутствующих соматических заболеваний
45. Контагиозным проявлением первичного сифилиса является  
**эрозивный или изъязвлённый твёрдый шанкр**  
твёрдый шанкр в стадии эпителизации  
региональный лимфаденит  
атипичный твёрдый шанкр
46. Атипичным твердым шанкрам является  
**индуративный отек**  
шанкр красной каймы губ  
шанкр гладкой кожи  
шанкр языка
47. Длительность первичного сифилиса  
**6-8 недель**  
3-4 месяца  
6 месяцев и более  
3-4 недели
48. Проявления третичного сифилиса  
**не заразительны**  
заразительны, в зависимости от локализации  
очень заразительны  
менее заразительны, чем ранние сифилиды
49. Осложнение первичной сифиломы при иммунодефиците  
**фагеденизм**  
фимоз  
баланит  
баланопостит

50. Осложнение первичной сифиломы у мужчин  
**парафимоз**  
индуративный отек  
орхит  
бартолинит
51. Достоверный признак позднего врожденного сифилиса  
**зубы Гетчинсона**  
рубцы Робинсона-Фурнье  
ягодицеобразный череп  
седловидные голени
52. Патогномоничным поражением костей при раннем врожденном сифилисе является  
**остеохондрит**  
периостит  
остеомиелит  
остеохондроз
53. Патогномоничным проявлением раннего врожденного сифилиса грудного возраста является  
**сифилитическая пузырчатка**  
широкие кондиломы  
мелкоочаговая алопеция  
сифилитическая лейкодерма
54. Наиболее часто при раннем врожденном сифилисе поражается  
**костная система**  
сердечно-сосудистая система  
желудочно – кишечный тракт  
мочевыводящая система
55. При раннем врожденном сифилисе из внутренних органов чаще всего поражается  
**печень**  
почки  
лёгкие  
желудок
56. Проявления позднего врожденного сифилиса чаще всего возникают в  
возрасте  
**от 4 до 17 лет**  
от 17 до 25 лет  
в любом возрасте  
от 2 до 4 лет



- 57.Вероятный признак позднего врождённого сифилиса  
**седловидный нос**  
готическое нёбо  
лабиринтная глухота  
отсутствие мечевидного отростка
- 58.Проявления раннего врождённого сифилиса возникают в возрасте  
**с рождения до 2 лет**  
с рождения до 17 лет  
с 1 года до 2 лет  
в любом возрасте
- 59.Рубцы Робинсона-Фурнье при врождённом сифилисе появляются  
**при разрешении папулёзной инфильтрации**  
при разрешении гуммозной инфильтрации  
не имеют отношение к врождённому сифилису  
спонтанно
- 60.Саблевидные голени при позднем врождённом сифилисе являются  
**вероятным признаком**  
стигмой  
не имеют отношение к врождённому сифилису  
достоверным признаком
- 61.Основным критерием дифференциальной диагностики вторичного сифилиса и раннего врождённого сифилиса у ребёнка до 2 лет является  
**выявление источника заражения**  
серологические реакции  
клиника  
обнаружение бледных трепонем
- 62.Седловидный нос формируется вследствие разрешения  
**сифилитического ринита**  
бугоркового сифилида  
не имеет отношения к сифилису  
диффузной инфильтрации
- 63.К атипичным твёрдым шанкрам относится  
**шанкр-панариций**  
эрозивный твёрдый шанкр миндалина  
эрозивный твёрдый шанкр ногтевого валика  
множественные твёрдые шанкры
- 64.Твёрдый шанкр у детей до 4 лет локализуется преимущественно

**на коже**

на слизистой полости рта

на гениталиях

периаанально

65. При вторичном сифилисе заразными являются

**пустулы**

алопеция

розеола

лейкодерма

66. В настоящее время путь заражения сифилиса для детей преимущественно

**транспланцентарный**

гемотрансфузионный

бытовой

половой

67. Классификация врожденного сифилиса

**ранний и поздний**

первичный и вторичный

скрытый и активный

неведомый

68. Для лабораторной диагностики сифилиса используют

**ИФА, РМП**

АНФ, определение ЦИК

СРБ, общий анализ крови

АЛТ, АСТ

69. Для раннего врожденного сифилиса характерно

**папулы**

гуммы

бугорки

ягодицеобразный череп

70. Профилактическое лечение сифилиса беременным женщинам проводится

**после 20 недели**

не проводится

в любой срок беременности

до 20 недели

71. Возбудителем гонореи является

**диплококк грамотрицательный**

диплококк грамположительный

диплококк внеклеточный

диплококк внутриклеточный

72. Наиболее частой причиной рецидивов гонореи является ассоциация гонококков с  
**трихомонадами**  
уреаплазмой  
микоплазмой  
кандидами
73. Наиболее доступным для поражения гонококками являются слизистые оболочки, выстланные  
**цилиндрическим эпителием**  
многослойным плоским ороговевающим эпителием  
многослойным плоским неороговевающим эпителием  
переходным эпителием
74. Принципы лечения свежей торпидной гонореи  
**только антибиотики**  
достаточно местного лечения  
антибиотики+местное лечение  
антибиотики+иммунотерапия
75. К осложнениям гонорейной инфекции у мужчин относятся  
**эпидидимит**  
конъюнктивит  
фарингит  
проктит
76. Показаниями для одновременного назначения нескольких антибиотиков являются  
**осложненная и восходящая гонорея**  
хроническая гонорея  
свежая гонорея  
торпидная гонорея
77. Урогенитальной инфекцией является  
**хламидиоз**  
педикулёз  
сифилис  
остроконечные кондиломы
78. Заражение маленьких девочек гонореей обычно происходит при  
**тесном бытовом контакте с больной матерью**  
плохой гигиене половых органов  
ослабленном иммунитете

половом контакте

79. Наиболее распространенным осложнением гонореи у мужчин является  
**простатит**  
баланопостит  
орхит  
артрит
80. С целью диагностики трихомониаза у женщин исследуют  
**отделяемое заднего свода влагалища**  
отделяемое уретры  
нити в моче  
отделяемое цервикального канала
81. Поражения суставов наблюдаются при  
**гонорее**  
трихомонозе  
кандидозе  
уреаплазмозе
82. С целью диагностики урогенитального хламидиоза у женщин исследуется соскоб со слизистой оболочки  
**уретры и цервикального канала**  
цервикального канала и прямой кишки  
уретры и прямой кишки  
уретры и заднего свода влагалища
83. Контроль излеченности хламидийной инфекции после окончания лечения проводится  
**через 1 месяц**  
через 10-14 дней  
сразу после окончания лечения  
через 7-10 дней
84. К экстрагенитальной гонорее относится  
**конъюнктивит**  
артрит  
проктит  
фарингит
85. Для девочек характерным заболеванием, вызванным гонококком является  
**вульвовагинит**  
проктит  
уретрит  
эндоцервицит

86. Длительность свежей гонореи  
**до 2 месяцев**  
до 6 месяцев  
до 1 года  
до 1 месяца
87. К инфекциям, передаваемым половым путем относятся  
**хламидиоз**  
болезнь Рейтера  
кандидоз  
паховая эпидермофития
88. Диагностика ИППП основывается на  
**выявлении возбудителя**  
устранении воспалительного процесса  
обследовании полового партнера  
только на клинических данных
89. В целях профилактики гонобленореи новорожденным закапывают на  
слизистую глаз  
**30% раствор сульфацила-натрия немедленно после рождения и через  
2 часа**  
30% раствор сульфацила-натрия немедленно после рождения однократно  
30% раствор сульфацила-натрия через 2 часа после рождения  
2% раствор резорцина немедленно после рождения однократно
90. Основная характеристика бактериального вагиноза  
**обнаружение "ключевых клеток"**  
обильные пенистые выделения  
жжение и боль при мочеиспускании  
лейкоцитоз
91. Преимущественный путь заражения гонореей у новорожденных  
**в родах**  
транспланцентарный  
половой  
бытовой
92. Топической диагностикой острого гонококкового уретрита является  
**проба Томпсона**  
провокация  
уретроскопия  
микроскопия

93. Влагалищная гарднерелла  
**факультативный анаэроб**  
факультативный аэроб  
облигатный анаэроб  
облигатный аэроб
94. Контроль излеченности при урогенитальных инфекциях  
**проводиться всегда**  
проводиться в зависимости от течения и формы инфекции  
не проводится  
проводиться на усмотрение врача
95. Для женщин типичной формой гонореи является  
**эндоцервицит**  
вульвовагинит  
уретрит  
вульвит
96. На современном этапе основным препаратом при лечении сифилиса является  
**цефтриаксон**  
эритромицин  
доксциклин  
азитромицин
97. Новорождённым показано проведение микробиологического обследования с целью идентификации хламидий в сроки  
**при рождении и на 5-6-й день жизни**  
каждый месяц в течение 3 месяцев  
только при рождении  
через 1 месяц после рождения
98. Наиболее частой причиной рецидивов гонореи является ассоциация гонококков с  
**трихомонадами**  
уреаплазмой  
кандидами  
хламидиями
99. Урогенитальные инфекции являются частой причиной  
**бесплодия**  
сепсиса  
гломерулонефрита  
колита

100. Формы свежей гонореи

**острая, подострая, торпидная**

острая, торпидная, гонококконосительство

острая, подострая, хроническая

острая, хроническая, гонококконосительство

**ФОС ПРАКТИЧЕСКИХ НАВЫКОВ ГОСУДАРСТВЕННОЙ (ИТОГОВОЙ  
ГОСУДАРСТВЕННОЙ) АТТЕСТАЦИИ**

1. Методика осмотра, опроса дерматовенерологического пациента.
2. Методика оформления истории болезни дерматовенерологического пациента.
3. Составление плана обследования дерматовенерологического пациента.
4. Принципы описания локального статуса.
5. Исследование тактильной, болевой, тепловой и холодовой чувствительности.
6. Лабораторные критерии диагностики в дерматовенерологии (микроскопия, цитология).
7. Вспомогательные клинические исследования в дерматологии (дермографизм, диаскопия, дерматоскопия).
8. Методика осмотра, пальпации, поскабливания для определения характера первичных и вторичных элементов.
9. Лабораторные критерии диагностики в дерматовенерологии (гистология, гистохимия).
10. Принципы местной терапии в дерматовенерологии.
11. Методика применения наружных лекарственных средств.
12. Методика применения различных форм наружных лекарственных средств, в зависимости от характера, локализации воспалительного процесса.
13. Принципы применения примочки при остром, экссудативном воспалении кожи.
14. Принципы наружного лечения при подостром неинфекционном воспалении кожи.
15. Принципы наружного лечения при хроническом воспалении кожи.
16. Принципы наружной терапии при поверхностных пиодермиях.
17. Принципы наружного лечения при глубоких пиодермиях.
18. Принципы наружного лечения при локализации на волосистой части головы.
19. Принципы наружного лечения при локализации в складках.

20. Принципы наружного лечения онихомикозов.
21. Принципы наружного деструктивного лечения бородавок.
22. Принципы местного лечения контагиозного моллюска.
23. Принципы наружного лечения при пузырьных дерматозах.
24. Принципы наружного лечения хронических дерматозов при локализации на ладонях и подошвах.
25. Принципы наружного лечения хронических дерматозов при локализации на слизистой полости рта.
26. Методика применения примочек. Показания. Противопоказания.
27. Определение и виды дермографизма.
28. Осмотр волосистой части головы и гладкой кожи при дерматомикозах в лучах лампы Вуда.
29. Симптом Кебнера при псориазе, красном плоском лишае.
30. Методика взятия материала для проведения цитологического исследования при пузырьных дерматозах (мазок – отпечаток на акантолитические клетки).
31. Симптом Горчакова – Арди при чесотке.
32. Проба Ядассона при пузырьных дерматозах.
33. Методика взятия материала для проведения гистологического исследования при пузырьных дерматозах.
34. Методика проведения псориазической триады.
31. Проба Бальцера при кератомикозах.
35. Проведение пробы Уикхема при красном плоском лишае.
36. Методика проведения пробы Бенъе – Мещерского и «дамского каблучка» при дискоидной красной волчанке.
37. Методика взятия материала для проведения микроскопического исследования при дерматомикозах.
38. Методика проведения РИФ при пузырьных дерматозах.
39. Симптом Бенъе-Мещерского.
40. Диаскопия при саркоидозе.
41. Симптом Никольского и Асбо – Ганзена при акантолитической пузырьчатке.
42. Симптом Унны.
43. Триада Аусшпитца.
44. Симптом «яблочного желе» при туберкулезе кожи.
45. Ободок Воронова при псориазе.
46. Методика взятия материала для проведения микроскопического исследования при сифилисе.
47. Исследования отделяемого на бледную терапию.



48. Реакция Яриша – Лукашевича – Герксгеймера при сифилисе.
49. Особенности шелушения папул при вторичном сифилисе («воротничок Биетта»)
50. Симптом Пинкуса при сифилисе.
51. Серологические реакции при сифилисе.
52. Методика осмотра больного сифилисом.
52. Методика лабораторной диагностики урогенитальных инфекций.
53. Методика взятия материала, приготовление мазков, нативных препаратов для исследования при урогенитальных инфекциях.
54. Микроскопическое исследование урогенитальных инфекций.
55. Культуральный метод исследования диагностики урогенитальных заболеваний.
56. Методика взятия материала для исследования при урогенитальном трихомониазе.
57. Методика взятия материала для лабораторной диагностики урогенитальных инфекций.
58. Методика лабораторной диагностики на гонококковую инфекцию
59. Методика взятия материала для исследования при урогенитальном хламидиозе.
60. Методика опроса пациента при урогенитальных инфекциях.

#### **ФОС К УСТНОМУ СОБЕСЕДОВАНИЮ ГОСУДАРСТВЕННОЙ (ИТОГОВОЙ ГОСУДАРСТВЕННОЙ) АТТЕСТАЦИИ**

1. Функции кожи (защитная, секреторная, синтетическая, иммунная).
2. Экссудативные процессы в эпидермисе.
3. Проллиферативные процессы в эпидермисе.
4. Патология придатков кожи (волосы, ногти, сальные, потовые железы).
5. Первичные морфологические пролиферативные элементы сыпи.
6. Первичные морфологические экссудативные элементы сыпи.
7. Первичные полостные элементы сыпи.
8. Первичные глубокие элементы сыпи.
9. Вторичные элементы сыпи.
10. Полиморфизм сыпи истинный и ложный. Различия, клинические примеры.
11. Симптомы и синдромы в дерматовенерологии.
12. Гистопатологические изменения в дерме.
13. Методы диагностики грибковых заболеваний кожи.
14. Методы диагностики пузырных дерматозов.
15. Принципы топической терапии дерматологической патологии.

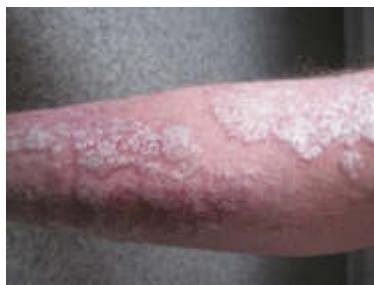16. Физиотерапевтические методы лечения при хронических дерматозах.
17. Простой герпес. Эпидемиология. Классификация. Клиника. Диагностика. Лечение.
18. Себорейный дерматит. Этиология. Патогенез. Клиника. Диагностика. Лечение.
19. Дисхромические дерматозы.
20. Этиология, патогенез псориаза. Диагностика и клиническая характеристика псориаза. Лечение псориаза.
21. Параспориоз. Клинические формы. Критерии диагностики. Лечение.
22. Токсикодермия. Эпидемиология. Классификация. Клиника. Диагностика. Лечение.
23. Токсический эпидермолит Лайелла. Клиника, диагностика, лечение.
24. Хронические пиодермии. Диагностика. Клиника. Принципы лечения хронических пиодермий.
25. Поверхностные пиодермии. Клинические разновидности. Диагностика. Лечение.
26. Глубокие пиодермии. Клинические разновидности. Диагностика. Лечение.
27. Пиодермии у детей. Клинические разновидности.
28. Понятие об атопии. Атопический дерматит. Определение. Международные клинико-лабораторные критерии диагностики атопического дерматита. Принципы лечения атопического дерматита.
29. Экзема. Патогенез. Формы. Клиника, диагностика, лечение.
30. Акне. Патогенез. Классификация. Клиника. Лечение.
31. Склеродермия. Патогенез. Клиника, диагностика, лечение.
32. Склеродермоподобные дерматозы. Диагностика. Лечение.
33. Дерматомиозит. Клинические проявления на коже.
34. Красная волчанка. Патогенез. Клиника, диагностика, лечение.
35. Доброкачественные опухоли кожи (сосудистые и эпидермальные).
36. Неинвазивные и инвазивные раки кожи (базалиома, спиноцеллюлярный рак)
37. Болезнь Лайма. Эпидемиология. Клиника. Лечение.
38. Атрофии кожи.
39. Алопеции. Патогенез. Клиника. Диагностика, лечение.
40. Остроконечные кондиломы. Этиология. Диагностика. Лечение.
41. Опоясывающий герпес. Этиология. Патогенез. Клинические проявления. Диагностика. Лечение.

42. Врожденный буллезный эпидермолиз. Этиопатогенез. Классификация. Клинические формы.
43. Ихтиозы. Этиопатогенез. Классификация. Клинические формы.
44. Кандидозы кожи и слизистых оболочек. Клинические формы. Диагностика. Лечение.
45. Бородавki. Этиология. Патогенез. Клинические разновидности. Методы лечения.
46. Кератомикозы и псевдомикозы.
47. Педикулёз. Эпидемиология. Виды. Клиника. Лечение.
48. Крапивница. Патогенез. Клинические формы. Лечение.
49. Саркоидоз. Этиология. Патогенез. Клиника. Критерии диагностики. Методы лечения.
50. Акантолитическая пузырьчатка. Патогенез. Клинические формы. Диагностика. Лечение.
51. Многоформная экссудативная эритема. Патогенез. Клиника. Лечение.
52. Герпетиформный дерматит Дюринга. Патогенез. Клиника. Лечение.
53. Буллезный пемфигоид. Этиопатогенез. Клинические формы. Критерии диагностики. Принципы лечения.
54. Красный плоский лишай. Патогенез. Клиника. Лечение.
55. Розацеа. Патогенез. Стадии болезни. Клиника. Лечение.
56. Розовый лишай Жибера. Этиопатогенез. Клиника
57. Контактные дерматиты. Этиопатогенез. Классификация. Клиника. Лечение.
58. Васкулиты кожи. Этиопатогенетические аспекты. Классификация. Клинические формы. Диагностика. Лечение.
59. Гранулематозные заболевания кожи.
60. Онихомикозы. Эпидемиология. Клинические формы. Диагностика. Принципы лечения.
61. Болезни ногтей. Разновидности. Диагностика. Принципы лечения.
62. Микозы стоп. Эпидемиология. Клинические формы. Диагностика. Принципы лечения.
63. Микозы крупных складок. Дифференциальная диагностика. Лечение.
64. Трихомикозы. Этиология. Патогенез. Клинические формы. Диагностика. Лечение.
65. Кожный зуд. Патогенез. Клиника. Лечение.
66. Чесотка. Эпидемиология. Клиника. Лечение.
67. Кожная форма порфирии. Патогенез. Клинические проявления. Диагностика и лечение.

68. Меланома. Провоцирующие факторы. Клинические формы, диагностика.
69. Лепра. Этиология. Патогенез. Клинические формы.
70. Болезнь Рейтера. Клинические проявления. Критерии диагностики.
71. Дерматологические аспекты СПИДа.
72. Лимфомы кожи.
73. Туберкулез кожи. Клинические разновидности. Диагностика.
74. Ладонно-подошвенные дерматозы. Диагностика. Лечение.
75. Паранеопластические дерматозы
76. Первичный период сифилиса. Критерии диагностики. Атипичные формы твердого шанкра. Осложнения первичной сифиломы.
77. Дифференциальный диагноз первичной сифиломы (мягкий шанкр, шанкриформная пиодермия, острые язвы вульвы Чапина-Липшютца).
78. Вторичный сифилис. Характеристика. Вторичные сифилиды. Критерии диагностики вторичного сифилиса.
79. Дифференциальная диагностика вторичных сифилидов.
80. Виды пустулезного сифилида. Дифференциальная диагностика
81. Дифференциальная диагностика сифилиса и ложных позитивных серологических реакций.
82. Третичный сифилис. Характеристика. Патогенез. Клиника. Критерии диагностики. Врожденный сифилис ранний и поздний. Клиника. Диагностика.
83. Третичный сифилис. Бугорковый сифилид. Гуммозный сифилид. Разновидности.
84. Виды лечения при сифилисе (специфическое, превентивное, пробное, профилактическое). Сифилис и беременность. Тактика.
85. Иммуногенез сифилиса (реинфекция, суперифекция, инфекционный иммунитет). Серорезистентность при сифилисе. Диагностика. Тактика.
86. Скрытый период сифилиса. Классификация. Критерии диагностики. Дифференциальный диагноз с ложноположительными реакциями.
87. Лабораторная диагностика сифилиса.
88. Этиопатогенез сифилиса. Эпидемиология. Общее течение приобретенного сифилиса.
89. Нейросифилис. Клинические формы. Течение. Прогноз.
90. Урогенитальные ИППП (гонорея, трихомониаз, хламидиоз). Особенности клиники. Диагностика. Принципы лечения урогенитальных ИППП.

## ФОС СИТУАЦИОННЫХ ЗАДАЧ ГОСУДАРСТВЕННОЙ (ИТОГОВОЙ ГОСУДАРСТВЕННОЙ) АТТЕСТАЦИИ

### Задача 1



**Рис.1**

Пациент М., 54 лет жалуется на высыпания на коже туловища, волосистой части головы, верхних и нижних конечностей.

*Анамнез:* Болен с 23 лет, когда впервые появились высыпания на коже волосистой части головы, без видимой причины. Применял различные мази, шампуни, отмечался эффект. В летнее время обычно высыпания разрешались, в зимнее время отмечал обострения. В течение последних 2 лет стали появляться шелушащиеся высыпания на коленях и локтях, которые уменьшались на фоне применения гормональных мазей и в летнее время после загара. После перенесенной ангины месяц назад появились высыпания по всему кожному покрову. Применял местное лечение, с незначительным эффектом.

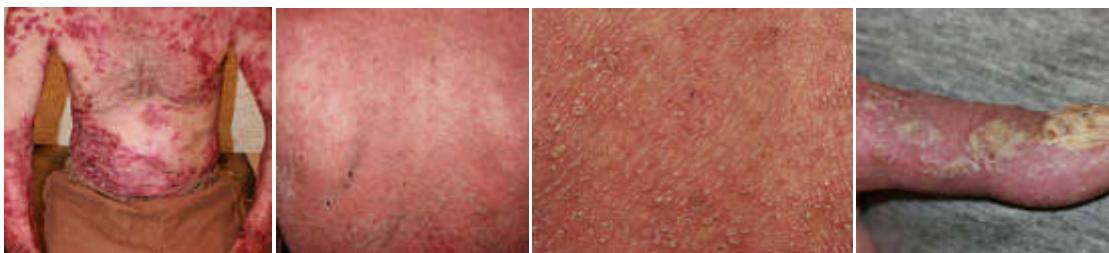*Семейный анамнез:* у матери больного периодически возникали подобные красные шелушащиеся высыпания на локтях, преимущественно в зимний период.

*Объективно:* на коже волосистой части головы по краю роста волос, разгибательной поверхности предплечий, голеней, туловища имеются папулы различных размеров от нумулярных до бляшек, ярко-розового цвета с серебристо-белыми чешуйками на поверхности, при поскабливании которых определяется последовательно феномен стеаринового пятна, терминальной пленки, кровяной росы. По периферии элементов имеется эритематозный венчик, отдельные бляшки в области пояса имеют линейную форму.

*Вопросы:*

1. Какой диагноз можно поставить данному пациенту?
2. Обоснуйте диагноз?
3. Какая клиническая разновидность и стадия заболевания?
4. Какова тактика лечения данного пациента?

## Задача 2



**Рис.2**

Пациент М., 30 лет предъявляет жалобы на высыпания по всему кожному покрову.

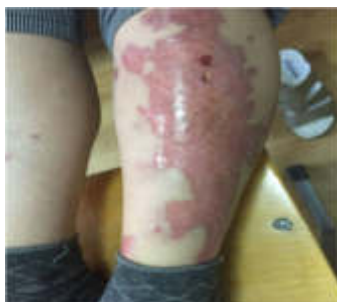*Анамнез:* Болен приблизительно 4-5 месяцев, когда высыпания стали распространяться по всему кожному покрову, до генерализации высыпаний отмечались розовые шелушащиеся бляшки на волосистой части головы. Не лечился. Много лет употребляет инъекционные наркотики, ведет беспорядочную половую жизнь.

*Объективно:* по всему кожному покрову имеются множественные папулы различных размеров, округлой формы, преимущественно бляшки ярко-красного цвета с выраженной инфильтрацией, с желтоватыми корками на поверхности, в толще папул многочисленные милиарные пустулы. В подмышечных складках эрозии ярко-красного цвета, покрытые белесоватым налетом. В области ладоней и подошв выраженная инфильтрация кожи с шелушением на поверхности, многочисленные милиарные пустулы. Отмечается деформация ногтевых пластин пальцев кистей и стоп, утолщение околоногтевых валиков с явлениями гиперкератоза. При обследовании выявлены положительные реакции крови на ВИЧ. В соскобе с ладоней и подошв выявлены споры и мицелий паразитарных грибов, с подмышечных впадин дрожжеподобные грибы.

*Вопросы:*

1. О каких СПИД-ассоциированных заболеваниях можно подумать у данного больного?
2. Какова тактика в отношении данного пациента?

## Задача 3



Пациентка Ж., 65 лет обратилась с жалобами на высыпания на коже нижних конечностей.

*Анамнез:* Впервые высыпания появились год назад в виде пятен на передней поверхности голени, без субъективных ощущений, которые

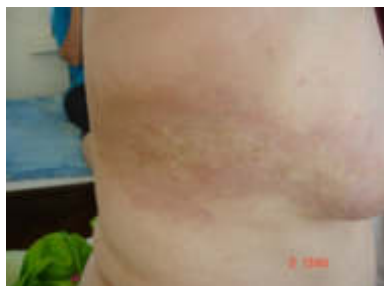пациентка оставила без внимания. В течении последних нескольких месяцев высыпания стали увеличиваться в размерах, появилась атрофия кожи. Страдает ожирением 2 степени, гипертонической болезнью, сахарным диабетом 2 типа в течение 5 лет, диету, назначенную врачом-эндокринологом не соблюдает, сахароснижающие препараты принимает не регулярно.

*Объективно:* в области передней поверхности обеих голени и тыла правой стопы имеются бляшки розовато-красноватого цвета с оранжево-желтым оттенком, в пределах которых имеются участки атрофии в центре, наиболее выраженные в области голени.

*Вопросы:*

1. Какой диагноз можно поставить данной пациентке?
2. Обоснуйте диагноз.
3. Какова тактика лечения данной пациентки?

#### **Задача 4**



**Рис.4**

Пациентка 37 лет обратилась с жалобами на уплотнение на коже туловища.

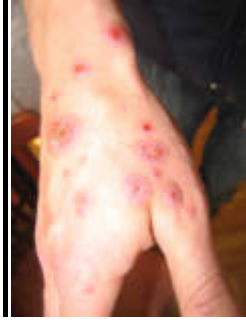*Анамнез:* Впервые появились высыпания в виде пятен на туловище 3 года назад, которые постепенно стали уплотняться, а затем в центре очагов появилась атрофия кожи. Отмечает хронический гайморит, кариес.

*Объективно:* в области боковой поверхности туловища справа имеется очаг большого размера, примерно 10 x 20 см в пределах которого кожа уплотнена, по периферии имеется сиреневато-лиловый венчик, в центре участки атрофии цвета слоновой кости. При пальпации очаг плотный, безболезненный в складку кожа не собирается. *Субъективно:* чувство стягивания кожи.

*Вопросы:*

1. Какой диагноз можно выставить данной пациентке?
2. Какова тактика обследования и лечения данной пациентки?

### Задача 5



**Рис.5**

Пациент М., 15 лет предъявляет жалобы на высыпания на коже конечностей, небольшой зуд, жжение.

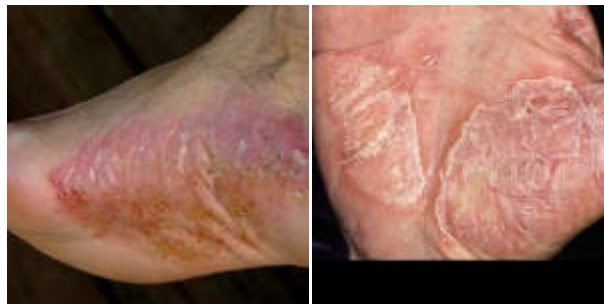*Анамнез:* Впервые подобные высыпания появились 1,5 года назад, появление заболевания ни с чем не связывает. Обращался к врачу по месту жительства, был выставлен диагноз: «аллергия» (?), проводилось лечение антигистаминными препаратами, ТГКС, с временным эффектом. Затем заболевание приняло рецидивирующий характер - обострения 1 раз в 2 месяца, температура не повышалась. Последнее обострение 1 месяц назад.

*Объективно:* на тыльной поверхности кистей и стоп имеются сосудистые отечные пятна размером от 2-3 см, округлой формы, розово – красного цвета, имеют двуконтурность, местами в центре имеется пузырек - симптом «птичьего глаза». При пальпации пятен отмечается болезненность, сыпь носит симметричный характер. Слизистые оболочки полости рта не поражены. Лимфатические узлы не увеличены.

*Вопросы:*

1. Какой диагноз можно поставить данному пациенту?
2. Обоснуйте диагноз.
3. Какое лечение необходимо назначить пациенту, согласно стандартам?

### Задача 6



**Рис.6**

Пациент М., 54 года предъявляет жалобы на высыпания на коже кистей и стоп.

*Анамнез:* Впервые подобные высыпания появились 2,5 года назад только в области ладоней. Обращался к врачу по месту жительства, был поставлен диагноз: хроническая экзема. Проводилось лечение антигистаминными препаратами, ТГКС (топическими глюкокортикостероидами) в виде мазей,



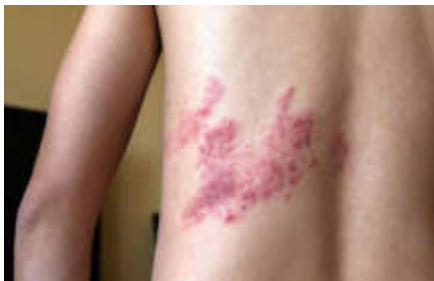которые эффекта не дали. 1,5 месяца назад появилась высыпания на подошвах.

*Объективно:* кожный процесс носит ограниченный, симметричный характер, локализуется в области ладоней и подошв с переходом на тыльную поверхность. Процесс представлен бляшками розового цвета с четкими контурами, больших размеров, занимающих большую часть поверхности ладоней, на подошвах – бляшки меньших размеров, покрытые серозными корками и чешуйками, на этом фоне имеются единичные трещины.

*Вопросы:*

1. Какой диагноз можно поставить данному пациенту?
2. Обоснование диагноза?
3. Какое лечение необходимо назначить пациенту, согласно стандартам?

### Задача 7



**Рис.7**

Пациент У., 32 лет предъявляет жалобы на высыпания на коже, приступообразную сильную боль в местах высыпаний.

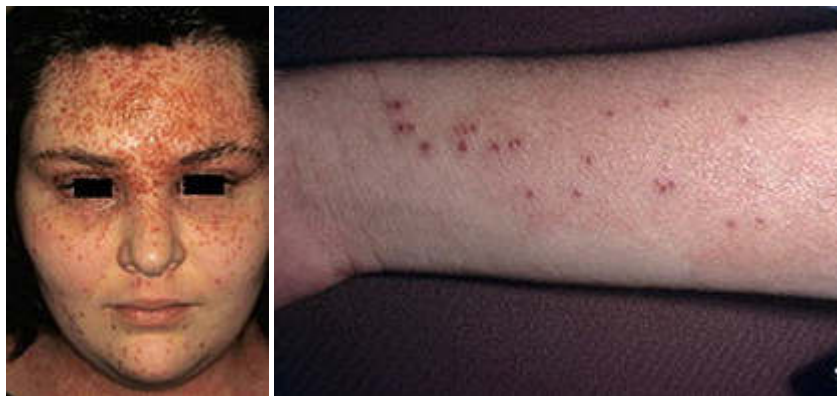*Анамнез:* Впервые подобные высыпания появились 3 дня назад, высыпаниям за 1-2 дня предшествовали сильный зуд и боль. К врачу не обращался, самостоятельно принимал анальгин, цетрин, смазывал маслом, но эффекта не было.

*Объективно:* кожный процесс на коже носит асимметричный характер, локализуется в области левой половине туловища, занимая межреберные промежутки спины. Представлен эритематозными очагами без четких контуров, отеком, на фоне которых имеются пузырьки, серозные и геморрагические корки. Лимфатические узлы не увеличены.

*Вопросы:*

1. Какой диагноз можно поставить данному пациенту?
2. Обоснуйте диагноз.
2. Какое лечение необходимо назначить пациенту?

### Задача 8



**Рис. 8**

Пациентка 26 лет жалуется на высыпания на коже, высокую температуру (38-39 °).

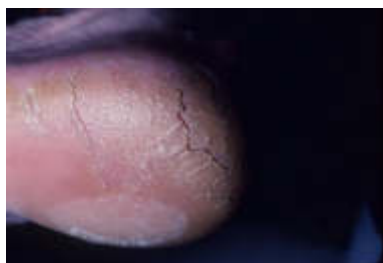*Анамнез:* Впервые подобные высыпания появились 2 дня назад. С грудного возраста страдает atopическим дерматитом. Неделю назад бабушка, живущая вместе с ней, переболела простым герпесом.

*Объективно:* на коже лица, кистях предплечьях имеются множественные оспенновидные пузырьки, местами с гнойным содержимым.

*Вопросы:*

1. Предварительный диагноз?
2. Обоснуйте диагноз.
2. Какое лечение нужно назначить?

### Задача 9



**Рис.9**

Пациентка Ж., 55 лет предъявляет жалобы на уплотнение кожи на подошвах, болезненность при ходьбе.

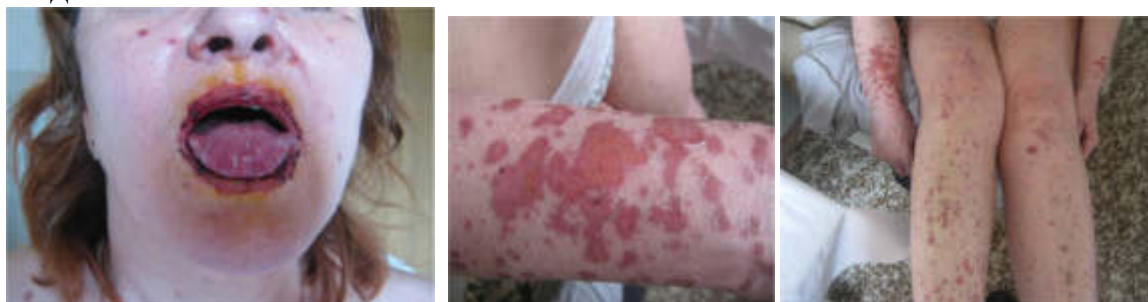*Анамнез:* Считает себя больной в течении 6-8 месяцев, когда впервые появились подобные высыпания. Постепенно процесс прогрессировал: увеличивались в размерах очаги изменения кожи, появлялись новые высыпания. Самостоятельно проводила местное лечение смягчающими мазями, с временным эффектом.

*Объективно:* Кожный процесс носит ограниченный симметричный характер, локализуется на подошвах, свод свободен от высыпаний. Процесс представлен диффузными очагами уплотнения с массивными роговыми наслоениями, на фоне которых имеются глубокие трещины.

*Вопросы:*

1. Какой диагноз можно поставить данной пациентке?
2. Какова тактика обследования и лечения данной пациентки?

### Задача № 10



**Рис.10**

Пациентка 40 лет жалуется на высыпания на коже, во рту, общую слабость, субфебрильную температуру.

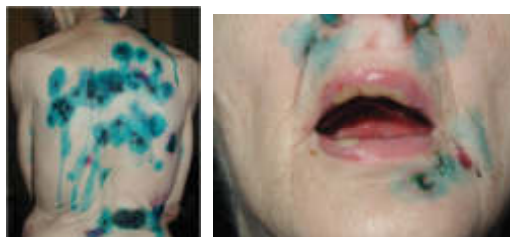*Анамнез:* Считает себя больной в течении 2-х недель, когда после ОРЗ появились подобные высыпания.

*Объективно:* на коже туловища, верхних и нижних конечностей имеются многочисленные отечные пятна размером от 2-3 см, округлой формы, розово – красного цвета, имеют двуконтурность, местами в центре имеется пузырек - симптом «птичьего глаза»; единичные пузыри, эрозии, геморрагические корки. Красная кайма губ отёчна, на этом фоне имеются обширные эрозии, покрытые геморрагическими корками. На слизистой полости рта в области твердого неба имеются мясо-красного цвета эрозии. Конъюнктивы глаз гиперемированы. При исследовании общего анализа крови выявлен лейкоцитоз и высокий показатель СОЭ.

*Вопросы:*

- 1.Какой диагноз можно поставить данной пациентке?
- 2.Обоснование диагноза.
- 3.Какое лечение необходимо назначить?

### Задача 11



**Рис. 11**

Женщина 65 лет жалуется на высыпания на коже туловища, губах, в полости рта, болезненность.

*Анамнез:* Считает себя больной в течение 5 месяцев, когда впервые появились высыпания в полости рта. Проконсультирована стоматологом, назначено местное лечение по поводу «эрозивного стоматита», которое не оказало эффекта. Постепенно количество высыпаний в полости рта увеличилось, появились высыпания (пузыри) на коже туловища, которые

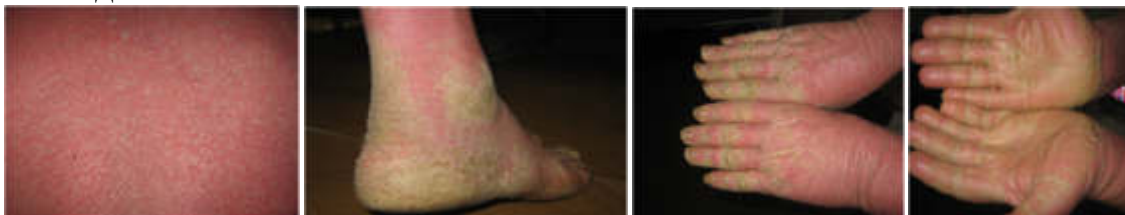быстро вскрывались. Эрозии на туловище и в полости рта сливались, не эпителизировались. Отмечает выраженную болезненность при приёме пищи.

*Объективно:* на коже туловища, лица, в полости рта многочисленные эрозии на фоне видимо здоровой кожи без признаков воспаления, корки.

*Вопросы:*

1. Предварительный диагноз?
2. Какое обследование необходимо провести данной пациентке?
3. Какое лечение необходимо назначить?

### Задача 12



Пациент 60 лет, обратился с жалобами на покраснение кожи туловища, конечностей, головы, субфебрильную температуру, общую слабость.

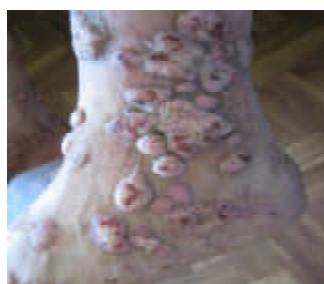*Анамнез:* Заболел около месяца назад, когда после контакта с концентрированной соляной кислотой появилось покраснение кожи в месте контакта. По месту жительства в поликлинике был назначен преднизолон в дозе 40 мг в таблетках в сутки. Поскольку эффекта от лечения не было, дозу увеличили до 90 мг в сутки, после чего развилась эритродермия с эксфолиативным шелушением.

*Объективно:* поражен весь кожный покров. Кожа красного цвета, инфильтрирована, имеются участки лихенификации и крупнопластинчатое шелушение. На коже спины имеется фолликулярный гиперкератоз, островки здоровой кожи. В области ладоней и подошв кожа утолщена, желтого цвета, все ногтевые пластинки изменены.

*Вопросы:*

1. Предварительный диагноз?
2. Какое обследование необходимо провести данному пациенту?
3. Какое лечение необходимо назначить?

### Задача 13



Пациентка 65 лет обратилась с жалобами на зудящие высыпания в области голени и стоп.

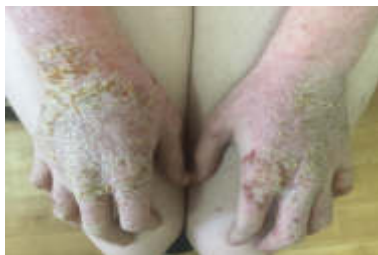*Анамнез:* Считает себя больной в течение 3-х лет, когда впервые появились подобные высыпания на коже нижних конечностей.

*Объективно:* на коже обеих голени, тыльной поверхности стоп имеются многочисленные сгруппированные, полигональные веррукозные лентикулярные и нумулярные папулы, розово-синюшного цвета, на поверхности которых многочисленные геморрагические корки. При гистологическом исследовании очагов выявлено: вакуольная дегенерация клеток базального слоя, акантоз, выраженный гранулез, гиперкератоз, полосовидная инфильтрация дермы.

*Вопросы:*

1. Какой диагноз можно поставить данной пациентке?
2. Обоснование диагноза.
3. Какое лечение необходимо назначить?

#### Задача 14



**Рис.14**

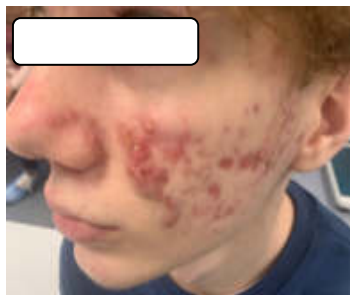Пациентка 29 лет жалуется на высыпания на коже кистей, сильный зуд.

*Анамнез:* Считает себя больной в течении 4 месяцев, когда впервые появились пузырьки, мокнутие и зуд в области кистей. Пробовала самостоятельно использовать анилиновые красители, кремы с топическими глюкокортикостероидами, но ничего не помогало. *Объективно:* кожа тыльной поверхности кистей с переходом на лучезапястные суставы воспалена розового цвета, инфильтрирована, границы нечеткие, на поверхности имеются желтые корочки и чешуйки.

*Вопросы:*

1. Какой диагноз можно поставить данной пациентке?
2. Обоснование диагноза.
3. Какое лечение необходимо назначить?

#### Задача 15



### Рис.15

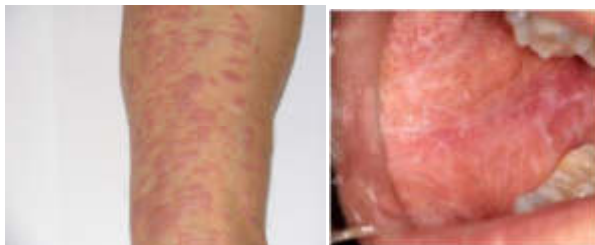Пациент М. 15 лет, жалуется на высыпания на коже, боль. Болен около года. К врачу не обращался и не лечился. Старший брат страдает подобным заболеванием.

При осмотре: кожный процесс носит ограниченный характер и локализуется в области щек, представлен узелками, пустулами, узлами мясо-красного цвета, болезненные при пальпации, имеются поверхностные рубцы. Процесс носит симметричный характер. Увеличены подчелюстные лимфоузлы.

*Вопросы:*

1. Какой диагноз можно поставить данному пациенту?
2. Какое лечение необходимо назначить данному пациенту, согласно стандартам?

### Задача 16



### Рис.16

Мужчина 35 лет обратился с жалобами на зудящие высыпания на коже туловища и конечностей.

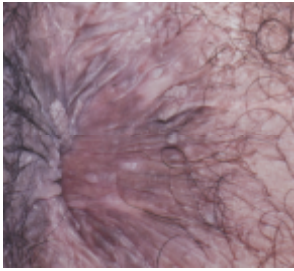
*Анамнез:* Высыпания появились 1-1,5 месяца назад, постепенно увеличиваясь в количестве и распространённости, беспокоил постоянный, сильный зуд, в местах расчёсов через некоторое время стали появляться новые высыпания. Появление заболевания связывает с длительной, напряжённой обстановкой на работе. Отмечает нарушение сна, подавленность, раздражительность.

*Объективно:* на коже туловища, сгибательных поверхностях верхних и разгибательной поверхности нижних конечностей имеются множественные полигональные папулы розово-синюшного цвета, с блеском при боковом освещении. При осмотре слизистой полости рта обнаружены папулы «покрытые беловатым налётом», который не снимается шпателем.

*Вопросы:*

1. Какой диагноз можно поставить данному пациенту?
2. На основании каких критериев поставлен данный диагноз?
3. Какое лечение необходимо назначить данному пациенту?

### Задача 17



**Рис. 17**

Пациент М., 44 года жалуется на «опухоли» в перианальной области.

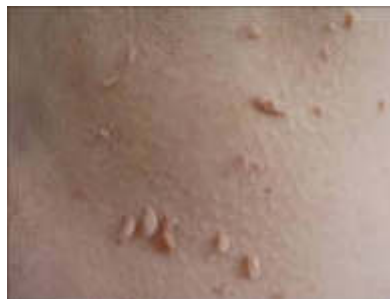*Анамнез:* Проявления заметил несколько месяцев назад. Появление заболевания ни с чем не связывает. Предполагал, что это геморрой. Принимал 2 курса свечи «Релиф», которые не дали эффекта. Субъективных ощущений не отмечает.

*Объективно:* в перианальной области множество милиарных и лентикулярных узелков цвета кожи, с неровной поверхностью, расположенные на ножке.

*Вопросы:*

1. Какой диагноз можно поставить данному пациенту?
2. Какое лечение необходимо назначить пациенту, согласно стандартам?

### Задача 18



**Рис.18**

Пациентка В, 59 лет, предъявляет жалобы на высыпания на коже шеи, подмышечных впадин в течении 3-х лет, субъективных ощущений нет.

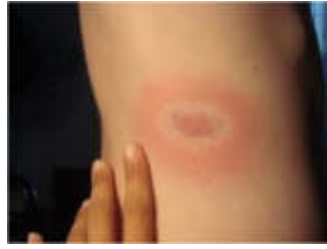*Анамнез:* страдает ожирением 2 степени, сахарным диабетом 2-го типа, гипертонической болезнью 3, риск 3, желчно-каменной болезнью.

*Объективно:* на коже шеи, подмышечных впадин имеются множественные (около 30) опухолевидные образования на тонкой ножке, цвета нормальной кожи, размером от 1 до 10 мм.

*Вопросы:*

- 1.Какой диагноз?
2. Какое лечение необходимо провести данной пациентке?

## Задача 19



**Рис.19**

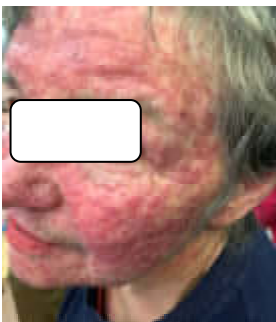Пациент С, 25 лет обратился с жалобами на высыпания в области туловища. Субъективных ощущений не отмечает. Месяц назад в этом месте отметил укус клеща.

*Объективно:* на коже туловища имеется очаг гиперемии диаметром 17 см, с чуть размытыми границами, кольцевидной формы, в центре одиночная гиперемированная папула, диаметром 3 см.

*Вопросы:*

1. Ваш диагноз, его обоснование.
2. Определите тактику обследования и лечения?

## Задача 20



**Рис.20**

Пациентка О, 55 лет, обратилась с жалобами на высыпания на лице, чувство жжения.

*Анамнез:* Считает себя больной в течение 5 лет. Высыпания сопровождаются лёгким жжением. Появление заболевания ни с чем не связывает. Ухудшение отмечает от приёма горячих напитков, острой пищи, посещения бани.

*Объективно:* кожный процесс носит ограниченный характер и локализуется в области лица, представлен разлитой эритемой, отеком, на фоне которой имеются папуло-пустулезные высыпания. Очаг поражения занимает всю поверхность кожи лица.

*Вопросы:*

1. Ваш диагноз, его обоснование.
2. Определите тактику обследования и лечения



## Задача 21



Девочка, 12 лет, жалуется на высыпания на коже, зуд.

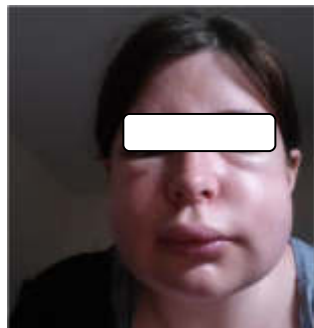
*Анамнез:* Считает себя больной около 10 лет. Ухудшение кожного процесса отмечает после расстройств функции ЖКТ.

*Объективно:* кожа лица диффузно сухая, имеется отрубевидное шелушение, более заметное на веках, периорбитальная пигментация, складчатость кожи нижнего века. В области щёк, периорально и на красной кайме губ на фоне эритемы шелушение, папулы, трещины, корочки. На тыле кистей застойная гиперемия, очаги шелушения, трещины, кожа ладоней влажная, синюшная.

*Вопросы:*

1. Какой диагноз можно поставить данной пациентке?
2. Обоснуйте диагноз.
3. Определите тактику обследования и лечения

## Задача 22



Пациентка Т, 21 год, предъявляет жалобы на отёк лица, чувство распирания, возникшие сутки назад, кашель. Появление заболевания ни с чем не связывает.

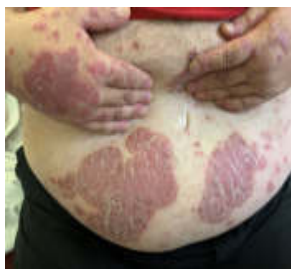*Анамнез:* страдает хронической крапивницей в течении 5 лет, аналогичные высыпания на лице были 6 месяцев назад.

*Объективно:* Кожа лица, шеи, губы увеличены за счет выраженного отека, глазные щели сужены, кожа розового цвета.

*Вопросы:*

1. Какой диагноз можно поставить данной пациентке?
2. Обоснуйте диагноз.
3. Определите тактику обследования и лечения?

## Задача 23



**Рис.23**

Пациент Д., 48 лет. Жалуется на высыпания на коже. Субъективных ощущений не отмечает.

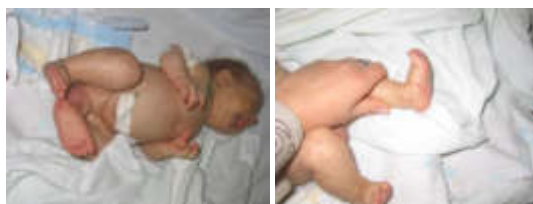Анамнез: Подобные высыпания стали появляться 5 лет назад, к врачу не обращался, т.к. думал, что это «аллергия», которая пройдет. Страдает сахарным диабетом 10 лет, принимает метформин, страдает ожирением 4 степени. В роду подобных заболеваний не было.

*Объективно:* на коже волосистой части головы, разгибательной поверхности локтевых, коленных суставов, тыла кистей, животе, спине (область поясницы) имеются папулы и бляшки мясо-красного цвета, округлых очертаний, плоской формы, размером от чечевицы до ладони взрослого человека. Суставы и ногтевые пластинки не изменены. При покашливании вызывается триада феноменов Аушпитца.

*Вопросы:*

1. Какой диагноз можно поставить данному пациенту?
2. На основании каких критериев поставлен данный диагноз?
3. Какова тактика лечения данного пациента, согласно стандартам?

## Задача 24



Новорожденный родился от первой беременности в срок, вес 3 кг, рост 50 см. При рождении в области ладоней и подошв имелись пузыри с серозным содержимым. При осмотре: Состояние тяжелое, пневмония, гепатоспленомегалия, ринит, на коже ладоней вскрывшиеся пузыри, в области подошв малинового цвета разлитая эритема, местами пластинчатое шелушение. При обследовании: кровь на сифилис ИФА суммарные антитела положительно, IgM (+) положительно IgG (+) положительно, титр 1:1280, РМП (+) положительно.

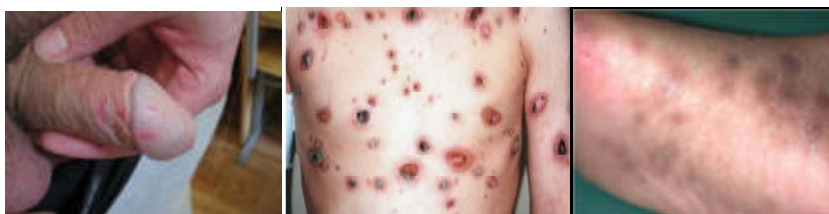*Анамнез:* мать ребенка во время беременности на учете не состояла. Не замужем, злоупотребляет алкоголем, ведет беспорядочную половую жизнь.

*Объективно:* в полости рта и на гениталиях обнаружены эрозивные папулы, едва заметная розеола в области туловища, пальпируются паховые и кубитальные лимфоузлы размером с фасоль, горошину, плотно-эластической консистенции, подвижные безболезненные, кожа над ними не изменена. При обследовании матери: кровь на сифилис ИФА суммарные антитела положительно, IgM (-) отрицательно IgG (+) положительно, титр 1:160, РМП (+) положительно титр 1:80.

*Вопросы:*

1. Какой диагноз можно поставить ребенку и его матери ?
2. На основании каких критериев можно предположить данный диагноз?

### Задача 25



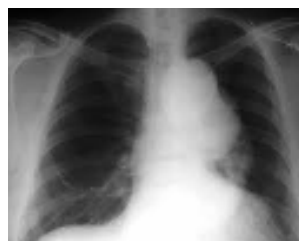К дерматовенерологу обратился пациент 33 лет с жалобами на высыпания в области туловища, полового члена. Болен около месяца. Не женат. Ведет беспорядочную половую жизнь, употребляет алкоголь.

*Объективно:* в области туловища имеются множественные пустулезные элементы с серозно-геморрагической корочкой в центре, на коже ладоней и подошв кольцевидное шелушение, в области полового члена множественные эрозии правильных округлых очертаний, безболезненные, все лимфоузлы увеличены. РМП положительная.

*Вопросы:*

1. Предварительный диагноз
2. Какова тактика данного пациента в плане обследования и у становления окончательного диагноза?

### Задача 26



В кардиологическое отделение поступил пациент 73 лет с аневризмой аорты, недостаточностью аортальных клапанов, сердечной недостаточностью.

*Анамнез:* При подготовке к операции ИФА суммарные антитела: «слабоположительно» с низким титром антител. Консультирован дерматовенерологом, выявлено, что болел сифилисом 30 лет назад, лечение

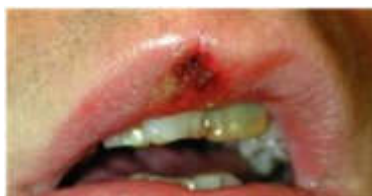проводилось в стационаре, выписки нет, КСК не проходил. В дальнейшем обследование на сифилис не проходил.

*Объективно:* на коже и слизистых проявлений сифилиса нет.

*Вопросы:*

1. Предварительный диагноз.
2. План обследования.
3. Лечение.

### Задача 27



На прием к дерматовенерологу обратился пациент в возрасте 22 лет с жалобами на «язвочку» на верхней губе.

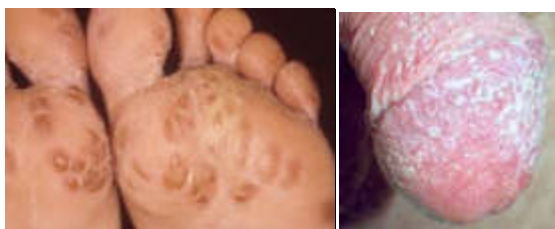*Анамнез:* «язвочка» появилась 7 дней назад, безболезненна, самостоятельно не лечилась, половая жизнь беспорядочна.

*Объективно:* на верхней губе имеется эрозия, плотная в основании, округлой формы, размером 0,7x1,0 см, безболезненна при пальпации, без признаков воспаления, подчелюстные, шейные, околоушные лимфоузлы не увеличены РМП «отрицательно», ИФА: суммарные антитела «отрицательно».

*Вопросы:*

1. Какой предварительный диагноз можно поставить данному пациенту?
2. На основании каких критериев поставлен данный диагноз?
3. Какова тактика лечения данного пациента?

### Задача 28



**Рис.28**

Пациент Д., 19 лет, предъявляет жалобы на высыпания на головке полового члена в течение 1 года, мигрирующие боли в области коленных и голеностопных суставов, «раздражение глаз», сопровождающихся фотофобией, покраснением, слезотечением, высыпания на подошвах.

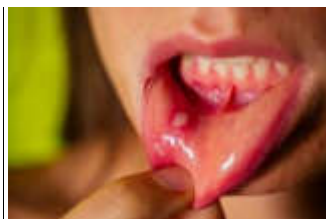*Анамнез:* состоит на учёте и проходит периодическое лечение у уролога по поводу хронического простатита.

*Объективно:* на коже головки полового члена диффузная гиперемия с чёткими границами, слизистые выделения с поверхности, отмечается гиперемия конъюнктивы и слизисто-гнойные выделения из глаз.

*Вопросы:*

1. Ваш предварительный диагноз, его обоснование
2. Определите тактику обследования и лечения.

### **Задача 29**



**Рис.29**

Женщина 25 лет обратилась с жалобами на выпадение волос. Все серологические реакции резко положительные.

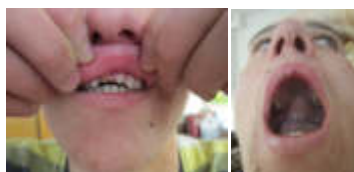*Анамнез:* В браке 5 лет. Внебрачные связи отрицает. Муж обследован: на коже и слизистых проявлений сифилиса нет, все серологические реакции резко положительные. Мужу выставлен диагноз: Ранний скрытый сифилис. Ребёнок, мальчик 3-х лет: на коже и слизистых проявлений сифилиса нет, все серологические реакции отрицательны.

*Объективно:* На волосистой части головы мелкоочаговая алопеция, на коже туловища многочисленные розеолы, в полости рта эрозивные папулы.

*Вопросы:*

1. Предварительный диагноз.
2. Какова тактика лечения данной пациентки?
3. Какова тактика в отношении ребёнка?

### **Задача 30**



Мальчик 16 лет, беженец из Таджикистана обследовался в поликлинике для получения гражданства РФ. При исследовании крови были выявлены антитела к бледной трепонеме методом ИФА суммарные положительно (+), иммуноглобулины G положительно (+) титр 1:40, JgM отрицательно (-).

*Анамнез:* Половой жизнью не живет, ранее сифилисом не болел. Мать болела сифилисом, лечилась в Таджикистане, однако лечение получила не полностью, профилактического лечения сифилиса в период беременности не получала, страдает алкоголизмом. В настоящее время привлечение к обследованию невозможно.

*Объективно:* психическое и физическое развитие соответствует возрасту 16 лет. Кожа нормальной окраски, высыпаний нет, лимфатические узлы не увеличены. Передние верхние резцы имеют бочкообразную форму с полулунной выемкой на поверхности, маленьких размеров. Имеется высокое готическое небо.

*Вопросы:*

1. Какой диагноз можно поставить данному пациенту?
2. На основании каких критериев поставлен данный диагноз?
3. Какова тактика лечения данного пациента?

\*Протокол дополнений и изменений к «ФОС итоговая (государственная итоговая) аттестация» от 16.05.2022 года