ФЕДЕРАЛЬНОЕ ГОСУДАРСТВЕННОЕ БЮДЖЕТНОЕ ОБРАЗОВАТЕЛЬНОЕ УЧРЕЖДЕНИЕ ВЫСШЕГО ОБРАЗОВАНИЯ
«СТАВРОПОЛЬСКИЙ ГОСУДАРСТВЕННЫЙ МЕДИЦИНСКИЙ УНИВЕРСИТЕТ»
МИНИСТЕРСТВА ЗДРАВООХРАНЕНИЯ РОССИЙСКОЙ ФЕДЕРАЦИИ

На правах рукописи

ПАРАЗЯН
Лиана Аршаковна

ОСОБЕННОСТИ РЕГЕНЕРАЦИИ И ТЕРАПИИ ПАТОЛОГИИ ПУЛЬПЫ ЗУБА С ЧАСТИЧНЫМ ИЛИ ПОЛНЫМ СОХРАНЕНИЕМ ЕЕ ЖИЗНЕСПОСОБНОСТИ

(экспериментальное исследование)

14.01.14 – стоматология
14.03.03 – патологическая физиология

ДИССЕРТАЦИЯ
на соискание ученой степени
кандидата медицинских наук

Научные руководители:
доктор медицинских наук,
профессор С.В.СИРАК
доктор медицинских наук,
профессор Е.В. ЩЕТИНИН

Ставрополь 2016

ОГЛАВЛЕНИЕ

ВВЕДЕНИЕ		4
ГЛАВА 1. СОВРЕМЕННЫЕ ПРЕДСТАВЛЕНИЯ ОБ ЭТИОЛОГИИ И ПАТОГЕНЕЗЕ ВОСПАЛЕНИЯ ПУЛЬПЫ ЗУБА, МЕТОДАХ ЛЕЧЕНИЯ ПУЛЬПИТА С ПОЛНЫМ ИЛИ ЧАСТИЧНЫМ СОХРАНЕНИЕМ ЕЕ ЖИЗНЕСПОСОБНОСТИ (обзор литературы)		13
1.1.	*Этиология пульпита*	13
1.2.	*Саногенетические возможности пульпы зубов*	17
1.3.	*Патогенез пульпита*	22
1.4.	*Клиническая картина воспаления пульпы*	27
1.5.	*Методы лечения пульпита, направленные на сохранение жизнедеятельности пульпы (биологические методы)*	33
1.6.	*Резюме*	49
ГЛАВА 2. МАТЕРИАЛ И МЕТОДЫ ИССЛЕДОВАНИЯ		50
2.1.	*Материалы и методы клинической части исследования*	50
2.2.	*Материалы и методы экспериментальной части исследования*	
2.2.1.	*Экспериментальная модель аутотрансплантации зубов*	50
2.2.2.	*Экспериментальная модель острого очагового пульпита*	57
2.2.3.	*Экспериментальная модель внутрипульпарной гипертермии*	58
2.2.4.	*Оценка защитных возможностей пульпы зубов при пародонтите in vitro*	60
2.3.	*Материал и методы функциональных методов исследования*	61
2.4.	*Материал и методы статистической обработки данных*	62
ГЛАВА 3. ИССЛЕДОВАНИЕ ПАТОФИЗИОЛОГИЧЕСКИХ РЕАКЦИЙ ПУЛЬПЫ ЗУБА В ЭКСПЕРИМЕНТАЛЬНЫХ УСЛОВИЯХ: ПРИ ВОСПАЛЕНИИ, ГИПЕРТЕРМИИ И ПАРОДОНТИТЕ		64
3.1. Патофизиологические и морфофункциональные реакции пульпы зуба в условиях воспаления		64
3.2. Оценка биохимических и гистологических показателей пульпы интактых зубов в условиях экспериментальной внутрипульпарной гипертермии		72
3.3. Оценка защитных возможностей пульпы зубов при пародонтите		79
3.4. Резюме		84
ГЛАВА 4. РАЗРАБОТКА ЛЕЧЕБНЫХ ПАСТ ДЛЯ ЛЕЧЕНИЯ ПУЛЬПИТА С СОХРАНЕНИЕМ И БЕЗ СОХРАНЕНИЯ ЖИЗНЕСПОСОБНОСТИ ПУЛЬПЫ ЗУБА		85
4.1. Разработка оригинальной пасты для лечения острого очагового		85

пульпита с сохранением жизнеспособности пульпы зуба	
4.2. Разработка оригинальной пасты для пломбирования корневых каналов при лечении пульпита без сохранения жизнеспособности пульпы зуба	90
ГЛАВА 5. КЛИНИЧЕСКАЯ ОЦЕНКА ЭФФЕКТИВНОСТИ ЛЕЧЕНИЯ ПАТОЛОГИИ ПУЛЬПЫ ТРАДИЦИОННЫМИ СРЕДСТВАМИ И РАЗРАБОТАННОЙ ЛЕЧЕБНОЙ ПАСТОЙ	97
ГЛАВА 6. РАЗРАБОТКА СПОСОБА АУТОТРАНСПЛАНТАНТАЦИИ ЗУБА С СОХРАНЕНИЕМ ЖИЗНЕСПОСОБНОСТИ ЕГО ПУЛЬПЫ	120
ЗАКЛЮЧЕНИЕ	142
ВЫВОДЫ	149
ПРАКТИЧЕСКИЕ РЕКОМЕНДАЦИИ	152
СПИСОК ЛИТЕРАТУРЫ	153

ИСПОЛЬЗОВАННЫЕ СОКРАЩЕНИЯ

ДС - дуплексная сонография;

мкА - микроампер;

ПТС - показатель тонуса сосудов;

ПП - плотный, пигментированный надпульпарный дентин;

ПМП - плотный, малопигментированный надпульпарный дентин;

МП - мягкий пигментированный надпульпарный дентин;

ММП - мягкий, малопигментированный надпульпарный дентин;

НПД – надпульпарный дентин;

РИ - реографический индекс;

РБЧ – реакция болевой чувствительности;

РЛП – разработанная лечебная паста;

СИЦ – стеклоиономерный цемент;

ЦДС - цветовое дуплексное сканирование

ЭОД – электроодонтодиагностика;

ЭВП – электровозбудимость пульпы;

DMEM/F12 - ростовая среда;

PuraMatrix/3DM – гидрогель;

ВВЕДЕНИЕ

Актуальность исследования

Как показывают данные современной литературы, воспаление пульпы и околозубных тканей – одна из самых частых причин преждевременной утраты зубов (О.В. Кононова, 2008; Е.В. Боровский, 2011; H. Behnia, 2012; W. Guo, 2014). Воспаление пульпы и тканей периодонта оказывает патологическое влияние на весь организм, что требует безотлагательного вмешательства врача для решения вопроса о виде лечения, основанного на знаниях о закономерностях течения патофизиологических и морфогенетических процессов в этих тканях. Острое и хроническое воспаление пульпы вызывает патологические изменения в дентине зуба, проявляющееся дистрофией и некрозом одонтобластов, что обусловливает формирование очагов персистирующей микрофлоры, проникающей в периапикальные ткани через систему дентинных канальцев (И.А. Беленова, 2010; Г.Р. Рувинская, 2012; S. Nakamura, 2009; M.J. Honda, 2010; P. Rechmann, 2015).

Несмотря на значительные успехи в изучении механизмов развития, течения и исхода воспалительного процесса, современные данные о регенерации пульпы, связи ее защитных систем и путей распространения инфекции при развитии воспалительной реакции в тканях зуба и периодонтальной области, не позволяют точно прогнозировать исход заболевания, а тем более, решать вопросы о сохранении ее жизнеспособности. Для обоснования наиболее эффективного метода терапии исследователям необходимо учитывать интенсивность патоморфологических нарушений при патологии пульпы и периодонта, что позволит в значительной мере расширить существующие представления о морфогенезе околопульпарных осложнений и существенно улучшить результаты лечения (А.К. Бирагова, 2011; Л.А. Дмитриева, 2012; Y. Yamada, 2013; L. Zhang, 2014).

Степень разработанности темы

На протяжении длительного времени в стоматологии проводятся исследования по разработке и совершенствованию методов лечения пульпита,

обеспечивающих сохранение пульпы не только в жизнеспособном, но и в функционирующем состоянии. Между тем успешное лечение невозможно без точной диагностики состояния пульпы (С.А. Фролова, 2011; И.В. Вахрушев, 2011; M. Padial-Molina, 2014). В арсенале у стоматологов до настоящего времени всё еще недостаточно объективных прижизненных методов исследования, позволяющих оценить функциональное состояние пульпы. Несмотря на серьезные успехи последних лет в терапии пульпита методом витальной экстирпации, проблема сохранения корневой пульпы при различных формах воспаления остается нерешенной (В.Н. Безносик, 2010; J.-Y. Park, 2010; K.M. Mrozik, 2013). Современный этап развития биологической терапии пульпита характеризуется интенсивными поисками наиболее эффективных средств, сохраняющих корневую пульпу и стимулирующих дентинообразование. С этой целью было предложено много различных лечебных препаратов (дентинные опилки, антибиотики, сочетание их с кортикостероидами, гидроокись кальция и др.), но пока это не привело к полному разрешению проблемы излечения и сохранения воспаленной пульпы (В.И. Гречишников, 1993; 2004; В.П. Бережной, 2007; Н.А. Калинина, 2010; С.В. Юниченко, 2012; J.M. Hare, 2010; K. Iwasaki, 2014; G. Avila-Ortiz, 2015; A. Pisciotta, 2015).

В целом ряде исследований последних лет показано, что после удаления коронковой пульпы возникает специфический пептидный ответ - в виде реакции гуморального и клеточного иммунитета организма (В.П. Загороднова, 2009; М.И. Шамсутдинов, 2010; A. Pivoriuunas, 2010; H.F. Rios, 2011; S. Sood, 2012). Кроме этого, установлено, что фибробласты пульпы способны к синтезу биологичеки активных веществ, стимулируют клеточную пролиферацию и образование коллагена (Д.А. Черджиева, 2010; P. Langova, 2015). Нет так давно появились экспериментально-клинические исследования по применению различных биологических материалов для прямого покрытия пульпы: искусственного дентина (К.М. Алибеков, 2006), коллагена (О.Ф. Конобевцев, 2005), аллогенной костной муки (А.Г. Арушанян, 2012), кальций-фосфатной

керамики (М.И. Земскова, 2004), кальцитонина (М.И. Меджидов, 2006); фибронектина (В.П. Бережной, 2007); гидроксиапатита ультравысокой дисперсности (А.И. Воложин, 2008), лизоцима (Л.А. Дмитриева, 2012). По мнению некоторых авторов, довольно перспективным является прямое покрытие пульпы адгезивным композитным материалом (Н.Н. Файзуллаева, 2009) или специальным адгезивом без кислотного протравливания после пульпотомии (N. Barker, 2014).

Вместе с этим, анализ литературных данных свидетельствует о разнообразных подходах к трактовке исхода и осложнений биологического метода терапии воспаленной пульпы, поскольку разные исследователи одни и те же ситуации, возникающие в ходе лечебных мероприятий, относят либо к неудачам, либо к осложнениям (В.В. Таиров, 2009; А.Г. Сирак, 2013; G. Ding, 2010; W.S. Borgnakke, 2013). Кроме этого, до сих пор отсутствует единообразный подход и систематизация данных о регенеративных способностях пульпы зуба в условиях воспаления – отсюда и различные подходы к ее сохранению, от умеренных, «биологических», до радикальных, «хирургических» (В.В. Баранов, 2010; F.M. Marques, 2010; J. Liu, 2014). По нашему мнению, основой для улучшения качества лечения больных с воспалением пульпы зуба является поиск новых подходов и приемов оптимизации лечебной тактики на основании определения патофизиологических аспектов регенерации пульпы и факторов, влияющих на прогнозирование исхода заболевания под воздействием различных средств терапии.

Цель исследования.

Повышение эффективности лечения патологии пульпы зуба при полном или частичном сохранении ее жизнеспособности путем оптимизации саногенетических механизмов регенерации.

Задачи исследования

1. Провести анализ эффективности использования современных методов лечения пульпита с полным или частичным сохранением ее жизнеспособности.

2. Изучить патофизиологические и морфофункциональные реакции пульпы зуба в условиях эксперимента при воспалении и гипертермии *in vivo*.

3. Дать оценку защитных возможностей пульпы зубов при пародонтите *in vitro.*

4. Разработать новые лечебные средства для терапии пульпита с частичным сохранением и без сохранения жизнеспособности пульпы зуба.

5. В клинических условиях оценить эффективность лечения глубокого кариеса и острого очагового пульпита с использованием гидроокиси кальция, стеклоиономерного цемента и разработанной лечебной пасты.

6. Разработать способ аутотрансплантации зуба с полным сохранением жизнеспособности его пульпы и оценить структурно-физиологические и регенеративные особенности пульпы аутотрансплантированных зубов в эксперименте.

7. Разработать практические рекомендации по использованию полученных экспериментальных данных в клинике терапевтической стоматологии.

Научная новизна исследования

В результате проведенного экспериментального исследования получены новые и дополнены уже имеющиеся сведения о патофизиологических реакциях пульпы зуба в условиях гипертермии и воспаления, установлена интенсивность морфофункциональной перестройки основных компонентов интратубулярного дентина и пульпы под влиянием внешних факторов.

Впервые установлено, что температурный фактор одонтопрепарирования влияет на активность кислых лизосомальных гликозидаз, значительно ухудшая условия для функционирования клеток пульпы зуба. Подтверждены высокие защитные потенции гистиоцитов пульпы, которые реализуются посредством

фагоцитоза микроорганизмов и дистрофически измененных клеточных элементов.

Впервые в ассоциативное поле патологической физиологии и стоматологии введено новое понятие о саногенетических возможностях пульпы зуба при реализации комплекса защитно-приспособительных механизмов, направленных на сохранение гомеостаза и целостности не только зубочелюстной системы, но и организма в целом.

Впервые разработана паста для лечения пульпита с сохранением жизнеспособности пульпы зуба (патент РФ на изобретение №2546003) и паста для пломбирования корневых каналов без сохранения жизнеспособности пульпы зуба (патент РФ на изобретение №2545761).

Впервые разработан способ аутотрансплантации зуба с сохранением жизнеспособности его пульпы (патент РФ на изобретение №2446786). В экспериментальных условиях доказана эффективность разработанного способа аутотрансплантации, которая обеспечивается тканеинженерной конструкцией, состоящей из предварительно культивированных мезенхимальных клеток пульпы зуба-донора и матрицы-носителя для этих клеток - гидрогеля PuraMatrix/3DM.

Впервые установлено, что процесс регенерации пульпы зуба после аутотрансплантации с использованием разработанной тканеинженерной конструкции сопровождается ускорением смены фаз регенераторного процесса, сокращением сроков периода клеточной инфильтрации, ускорением темпа нео- и ангиогенеза, а также диффузным разрастанием сосудистой сети пульпы.

Теоретическая и практическая значимость работы

Разработана оригинальная паста для лечения острого очагового пульпита с сохранением жизнеспособности пульпы зуба.

Предложена оригинальная паста для пломбирования корневых каналов при лечении пульпита без сохранения жизнеспособности пульпы зуба.

Использование новых разработанных средств терапии позволяет оптимизировать механизмы воспаления, изолировав корневую пульпу от распространения воспалительного процесса в апикальном направлении, стимулировать репаративный дентиногенез с образованием высокоминерализованного «дентинного» мостика.

Экспериментально обосновано использование активаторов заингибированных гликозидаз и ингибиторов активировавшихся гликозидаз пульпы зуба сразу после препарирования твердых тканей интактных зубов.

Установлена сильная корреляционная связь ($r=1,89$, $p<0,05$) между интенсивностью экссудативно-гиперемических, гнойно-инфильтративных изменений в пульпе в различные стадии воспаления и характером дуплексной сонографии, что позволяет использовать данный метод функционального исследования для дифференциальной диагностики воспалительных заболеваний пульпы.

Разработанный способ аутотрансплантации, как один из методов восстановления целостности зубного ряда, может рассматриваться в виде альтернативы дентальной имплантации.

Полученные данные патофизиологического исследования являются теоретической базой для разработки и внедрения новых методов профилактики, диагностики и лечения воспалительных заболеваний пульпы зубов.

Методология и методы исследования

Исследование выполнялось в категориальных полях стоматологии и патологической физиологии с использованием интегративного и целевого междисциплинарного подхода, опирающихся на методы научного прогнозирования и экстраполяции данных. Работа выполнена в дизайне многоцентрового исследования на экспериментальных животных по методике сравнения с формированием основных и контрольных групп, с физическим моделированием различных патологических состояний пульпы зубов с прогностическим уклоном. Разработанные экспериментальные модели

отвечают всем необходимым для научных исследований требованиям, включая ингерентность, простоту и адекватность. Сбор и обработка данных о результатах исследования проводились методом структуризации в соответствии с разработанным автором дизайном научной работы. Использованы экспериментальные, инструментальные, лабораторные, морфологические, гистологические, иммуногистохимические, функциональные, электронно-микроскопические, клинические и статистические методы исследования.

Основные научные положения диссертации, выносимые на защиту

1. Скорость распространения воспалительного процесса в пульпе зуба в направлении от поверхностных участков к центру коронковой пульпы и далее в корневую пульпу и периапикальные ткани зависит от силы и длительности воздействия патологического раздражителя.

2. Способность пульпы зуба к регенерации и сопротивлению внешним раздражителям определяется ее устойчивостью к местным расстройствам микроциркуляторного русла, а при достаточной силе повреждающего фактора - к полному сосудистому стазу в зоне воспаления и в прилежащих тканях.

3. Расположение пульпы в замкнутом пространстве и отсутствие коллатерального кровообращения ограничивает ее способность к увеличению в объеме, что значительно осложняет развитие воспалительной реакции и приводит к некрозу тканей.

4. Разработанный способ аутотрансплантации зуба с сохранением жизнеспособности его пульпы позволяет эффективно использовать ее при лечении различных патологических состояний, в том числе при наличии сверхкомплектных, ретинированных и дистопированных зубов.

5. Сохранение жизнеспособности пульпы позволяет снизить частоту возникновения периодонтитов благодаря блокированию распространения бактериальной инфекции за апекс корня зуба.

Степень достоверности и апробация результатов исследования

Достоверность проведенного исследования определяется формированием достаточного количества клинических (n=112) и экспериментальных (n = 26) наблюдений животных, наличием групп сравнения, использованием современных методов функциональной диагностики, электронно-микроскопического и иммуногистохимического исследований, обработкой полученных результатов современными методами статистического анализа.

Научное исследование проведено в рамках Государственного задания Министерства здравоохранения Российской Федерации для ФГБОУ ВО «Ставропольский государственный медицинский университет» Министерства здравоохранения Российской Федерации по осуществлению научных исследований и разработок, в ч.2, р.1, по теме: «Стволовые клетки пульпы зуба в регенерации и иммуномодуляции». В результате поэтапного финансирования в 2015-2016 гг. научной работы, которая легла в основу диссертационного исследования, автором получены новые сведения о морфофункциональных и патофизиологических механизмах регенерации пульпы зуба, что позволило внедрить их в учебный и лечебный процесс.

Автор является победителем программы У.М.Н.И.К. (участник молодежного научно-инновационного конкурса) в 2015 г., учрежденной Правительством РФ, проводимой «Фондом содействия развитию малых форм предприятий в научно-технической сфере». Финансовая поддержка Фонда позволила провести ряд исследований в рамках выполнения представленной к защите диссертационной работы.

Материалы диссертационного исследования доложены и обсуждены на научных форумах: «Современные проблемы амбулаторной хирургической стоматологии» (г. Ростов-на-Дону, 2012 г), VII Всероссийском научном форуме с международным участием «Морфология 2013» (г. Москва, 2013), XV итоговой (межрегиональной) научной конференции студентов и молодых ученых (Ставрополь, 2014); I International Symposion «Age of Regenerative Medicine» on Proliferation and Differentiation of human ecto-mesenchymal Stem

Cells from Human Palate evaluated in vitro and ex vivo (Stavropol, 11.11. 2014); II International Symposion «Age of Regenerative Medicine» on Proliferation and Differentiation of human ecto-mesenchymal Stem Cells from Human Palate evaluated in vitro and ex vivo (Stavropol, 13-18.05.2015); VI Открытой международной научно-практической конференции молодых ученых и студентов «Актуальные проблемы экспериментальной и клинической медицины» (Москва, 22-25.11.2015).

Апробация диссертации проведена на объединенном заседании сотрудников кафедры патологической физиологии, нормальной физиологии, стоматологии ФГБОУ ВО СтГМУ Минздрава России.

По теме диссертации опубликованы 14 печатных работ, из них 11 – в изданиях, включенных в Перечень российских рецензируемых научных журналов, в которых должны быть опубликованы основные научные результаты диссертаций на соискание ученых степеней доктора и кандидата наук, выполненных и опубликованных в соавторстве с Арутюновым А.В., Слетовым А.А., Зекерьяевым Р.С., Гатило Ю.Ю., получено 3 патента РФ на изобретение.

Личный вклад автора. Автором лично определена цель и задачи исследования, проведен тематический патентно-информационный поиск, анализ научной литературы по проблеме исследования. Под руководством научных руководителей выполнялись экспериментальные и лабораторные исследования, патентный поиск, выполнение лечебных мероприятий. Самостоятельно проведена статистическая обработка полученных результатов, написаны все главы работы, сформулированы выводы и практические рекомендации. В публикациях, написанных в соавторстве, другим авторам принадлежит консультативная помощь. Вклад в проведенное исследование составляет 90%. Личный вклад автора при оформлении публикаций по теме диссертации составляет 70%.

Реализация результатов исследования. Результаты исследования внедрены и используются в лечебной работе государственных и частных

учреждений, в том числе стоматологической поликлинике №1 г. Ставрополя, стоматологической поликлинике г. Михайловска, стоматологических отделениях центральных районных больниц городов Буденновск и Ипатово Ставропольского края, в частных стоматологических клиниках «Фитодент» и «Полет». Материалы диссертационного исследования используются в учебном процессе на кафедрах патологической физиологии, нормальной физиологии, стоматологии, хирургической стоматологии и челюстно-лицевой хирургии, терапевтической стоматологии, стоматологии детского возраста Ставропольского государственного медицинского университета.

Объем и структура диссертации

Работа изложена на 180 страницах машинописного текста и состоит из введения, 6 глав, заключения, списка литературы и приложений, содержит 10 таблиц, иллюстрирована 44 рисунками и микрофотографиями. Указатель литературы содержит 234 источника, из них 121 отечественных и 113 зарубежных авторов. Диссертационное исследование выполнено в Ставропольском государственном медицинском университете на кафедрах:

- «Стоматологии» в рамках отраслевой научно-исследовательской программы №22 «Стоматология». Номер государственной регистрации: 05506863178.
- «Патологической физиологии» в рамках НИОКР «Индивидуальная реактивность и вариативность патологических состояний и фармакологического эффекта». Номер государственной регистрации: 01201355201.

ГЛАВА 1. СОВРЕМЕННЫЕ ПРЕДСТАВЛЕНИЯ ОБ ЭТИОЛОГИИ И ПАТОГЕНЕЗЕ ВОСПАЛЕНИЯ ПУЛЬПЫ ЗУБА, МЕТОДАХ ЛЕЧЕНИЯ ПУЛЬПИТА С ПОЛНЫМ ИЛИ ЧАСТИЧНЫМ СОХРАНЕНИЕМ ЕЕ ЖИЗНЕСПОСОБНОСТИ (обзор литературы)

1.1. Этиология пульпита

Сегодня уже достаточно хорошо известно, что кариес является основной причиной воспаления пульпы. Пульпит развивается как следствие комплексного взаимодействия микроорганизмов, продуктов их жизнедеятельности и распадающегося органического вещества дентина [22, 56]. Важно, что наиболее часто при различных формах пульпита выявляются ассоциации анаэробных бактерий с грамположительными кокками [14, 55, 78, 92].

Большинство выделяемых при пульпите микроорганизмов показывают высокий уровень вирулентности, а также выраженную способность к сенсибилизации лабораторных животных. Данные обстоятельства рассматриваются как важнейший компонент патогенеза пульпита [16, 67, 112].

Исследованиями О.А. Кумировой (2015) доказана необходимость проведения цитологических и бактериоскопических исследований пульпы для прогнозирования эффективности биологического метода лечения хронического фиброзного пульпита [67]. В работе Л.А. Дмитриевой (2012) указывается на важную роль изменения проницаемости дентина для микроорганизмов под воздействием различных факторов при лечении осложнений кариеса зубов [39]. При рассмотрении реакции пульпы зуба на микробное воздействие Л.А. Елизова (2004) установила, что активизация патогенной микрофлоры происходит под воздействием различных методов обработки кариозной полости, включая механическую и химическую (обработку антисептическими растворами) [45].

Из других факторов, способствующих развитию пульпита, ученые чаще всего указывают на следующие: травма (отлом части коронки, перелом корневой или коронковой части зуба, вскрытие полости зуба при формировании кариозной полости); воздействие химических веществ (фосфорная кислота при травлении эмали и дентина при пломбировании, мономер, выделяемый из пломб, фтористый натрий, тимол), при этом, несмотря на совершенствование материалов для изготовления пломб, опасность воспаления и последующей гибели пульпы от пломбировочных материалов все еще весьма высока [3, 34, 45, 77, 89, 117, 145].

В исследовании В.Н. Безносик (2010) проводится анализ морфофункциональных особенностей пульпы и дентиногенеза в условиях травматического периодонтита, автором доказана адаптогенная и оптимизирующая роль окситоцина в реализации структурами периодонта, пульпы и дентина своих репаративных возможностей [12].

Так, по данным Carinci et all. (2008), основной причиной гибели пульпы фронтальных зубов являются пломбы из стоматологических пломбировочных материалов химического отверждения, по данным ряда ученых, в 25% случаях через год после лечения среднего и глубокого кариеса с наложением силикатных пломб наблюдалась гибель пульпы [21, 39, 188, 191]. Также среди патологических факторов развития пульпита выделяют температурные влияния (препарирование твердых тканей зуба под коронку или без охлаждения, наличие больших металлических пломб) и погрешности в пломбировании, усадка пломбировочных материалов, приводящих к появлению краевой проницаемости [9, 11, 28, 62, 99, 107].

По другим данным, полученным Л.В. Осиповой (2007) при острой травме возможно сохранение жизнеспособности пульпы постоянных зубов передней группы с незавершенным формированием корней [84]. В частности, автор в результате проведенных исследований показала, что частичная пульпотомия, применяемая в комплексе с низкоинтенсивным лазерным излучением, позволяет сократить сроки восстановления физиологических свойств

сосудисто-нервного пучка зуба, уменьшает риск возникновения осложнений; тем самым, повышая эффективность лечения пациентов данной категории [84].

Некоторые исследователи считают, что микротоки также могут способствовать появлению пульпита [119, 145]. Так, в исследовании С.А. Фроловой (2011) при исследовании критериев оценки микроциркуляциии в пульпе зуба методом ультразвуковой допплерографии установлено, что появлению пульпита могут способствовать нарушения гемодинамики сосудистого русла пульпы [111]. Ранее в исследовании А.В. Саловой (2008) при проведении сравнительной оценки реодентографических показателей сосудов пульпы зубов при глубоком кариесе и пульпите получены сходные данные о ведущей роли гемодинамических сдвигов в пульпе зуба в развитии пульпита [95].

Что касается путей проникновения микробов, то они могут быть различными. Наиболее частый путь - из кариозной полости по дентинным канальцам. При этом для оценки степени распространенности воспалительного процесса в пульпе немаловажное значение приобретает локализация кариозной полости. Локализация кариеса на пришеечной и апроксимальной поверхности может способствовать быстрому поражению корневой и коронковой пульпы, в то время как при кариесе жевательной поверхности корневая пульпа не всегда и не сразу вовлекается в патологический процесс [13, 61, 88, 202].

В сравнительно редких случаях инфекция проникает через одно из апикальных отверстий, при этом непременным условием должно быть наличие патологического зубодесневого кармана, остеомиелита, гайморита, опухолевого процесса, инфекционных заболеваний [74, 83, 116]. Говоря о гематогенном пути инфицирования пульпы, некоторые авторы утверждают, что он может иметь место только при значительной бактериемии, ибо гистогематический барьер оказывается непреодолимым при небольшой бактериемии [136].

Для более точного представления о патогенезе пульпита необходимо считаться с особенностями структуры, функции, обмена, поскольку именно они

накладывают основной отпечаток на характер воспаления пульпы [3, 4, 12, 43, 54, 71, 90].

Изучение биологии и морфологии пульпы представляет интерес не только в теоретическом отношении, но и имеет непосредственное практическое значение. Научиться лечить воспаление пульпы - это значит предотвратить распространение воспаления из пульпы в периодонт [10].

Особую значимость этому вопросу придает то обстоятельство, что по существу, все научные разработки по этиотропному обоснованию методов сохранения пульпы так не нашли применения в широкой стоматологической практике, несмотря на то, что такие попытки предпринимались ранее [26, 57, 134, 140, 152, 155, 169].

1.2. Саногенетические возможности пульпы зубов

Исследованиями российских и зарубежных авторов последних лет установлено, что пульпа обладает высокой реактивностью и способностью к мобилизации своих защитно-приспособительных механизмов [8, 16. 34, 46, 66, 82, 97, 103, 114, 145, 166, 193].

При изучении патогенеза пульпита представляется важным остановиться на некоторых компонентах пульпы, играющих основную роль в регенераторных процессах в ней. Само воспаление является биологически защитной реакцией, направленной на борьбу с вредным агентом и нанесенным им повреждением [22, 56].

Одним из компонентов соединительнотканных образований пульпы, участвующих в воспалении и во многом предопределяющих его развитие, являются кислые и нейтральные муко- и полисахариды и окислительно-восстановительные ферменты [22, 56].

Опубликованные за последнее десятилетие работы доказали важную роль мукополисахаридов в жизнедеятельности соединительной ткани. Они участвуют в механизмах, обеспечивающих проницаемость основного вещества,

в процессе образования, созревания и дифференциации соединительнотканных волокон, в дентиногенезе, в патогенезе воспаления.

В пульпе интактных, полностью сформированных зубов нейтральные и кислые мукополисахариды располагаются по ходу коллагеновых волокон, вокруг кровеносных сосудов, в стенках сосудов; в одонтобластах они выявляются в небольшом количестве [22, 56].

Ферментам пульпы в последнее время уделяется большое внимание в связи с попытками раскрыть интимные процессы метаболизма пульпы при различных функциональных перестройках и патологических процессах (влияние различных агентов в эксперименте, дентинообразовательная функция пульпы, перестройка цемента, воспаление и т. д.).

Необходимо отметить, что активность кислой и щелочной фосфатаз, аденозинтрифосфатазы, тиаминовой пирофосфатазы, глюкозо-6-фосфатдегидрогеназы, сукциндегидрогеназы, дегидрогеназы янтарной кислоты, фосфорилазы изучалась ранее при экспериментальном пульпите [126, 132, 155, 172].

В работе Г.И.Донского (2008) исследованы ауторегулярные механизмы зуба и его кариесрезистентность. Экспериментальными исследованиями установлено наличие в пульпе гидролитических (фосфатазы и холинэстеразы) и окислительно-восстановительных ферментов (дегидрогеназы, цитохромоксидазы, каталазы) [42].

Щелочная и кислая фосфатазы изучались главным образом в различных фазах формирования твердых тканей зуба. Благодаря исследованиям ряда авторов, [116] в пульпе выявлены также ферменты, расщепляющие глюкозу и гликоген: глюкозо-6-фосфатдегидрогеназа и 6-фосфоглюконатдегидрогеназа. Последняя при расщеплении углеводов образует пентозу, использующуюся при синтезе нуклеиновых кислот [18, 76].

Нуклеиновые кислоты (РНК и ДНК) изучались в основном при формировании тканей зуба, поскольку клетки, участвующие в генезе твердых тканей зуба, нуждаются в большом количестве РНК [12, 99]. Работ,

посвященных изучению нуклеиновых кислот в полностью сформированных зубах человека, очень мало. Marques-Ferreira R. et all (2011) с помощью гистохимических методов и флюоресцентной микроскопии обнаружили наличие нуклеиновых кислот (ДНК и РНК) в пульпе интактных зубов в возрасте 20-30 лет [18, 76].

В репаративных процессах пульпы большое значение придается проблеме синтеза белка, который осуществляется как в одонтобластах, так, по-видимому, и в фибробластах [10, 36], особенно в период отграничения воспалительного очага. Изучение этих вопросов имеет важное значение в связи с образованием коллагена [7, 19, 55].

Современные биохимические и гистохимические методы позволяют выявить мукополисахариды, нуклеиновые кислоты, ферменты в пульпе, однако, чтобы связать биогистохимические находки с патофизиологическими понятиями. В работе Behnia H. et all (2012) подчеркивается необходимость более углубленного изучения количественных и качественных изменений мукополисахаридов, нуклеиновых кислот и активности ферментов в зависимости от возраста, а также в зависимости от стадии и характера воспалительного процесса в пульпе [131].

Что касается клеточного состава пульпы, то в плане излагаемого материала защитную роль играют одонтобласты, фибробласты, макрофаги, адвентициальные клетки [2, 16, 145, 152, 190]. Наряду с другими функциями (трофическая, сенсорная) одонтобласты осуществляют защитную деятельность пульпы, принимая участие вместе с другими компонентами ее (ферменты, мукополисахариды, фибробласты) в образовании вторичного дентина при кариесе, стираемости, биологических методах лечения пульпита [8, 17, 98, 155, 172, 194].

При воспалении пульпы видная роль принадлежит макрофагам. Благодаря их способности к фагоцитозу они поглощают микроорганизмы, дегенерирующие лейкоциты, активно осуществляя защитную функцию пульпы. По мнению Murakami, S. et all (2011) адвентициальные клетки, способные

превращаться при воспалении в макрофаги, также осуществляют эту функцию [207].

В третьей фибробластической фазе воспаления основная роль принадлежит фибробластам, количество их в очаге воспаления увеличивается, располагаясь по периферии воспалительного очага, они принимают активное участие в выработке коллагеновых волокон [142, 156].

Что касается плазматических клеток, нередко обнаруживаемых при хронических пульпитах, то есть все основания причислить их к числу клеток защитно-приспособительного аппарата пульпы, поскольку многочисленными современными исследованиями доказана их причастность к выработке антител [61, 67, 93, 109, 155, 202].

В механизме защитно-приспособительной реакции пульпы известную роль играют и малодифференцированные звездчатые и адвентициальные клетки. В исследованиях А.В. Московского (2009) показана морфофункциональная роль пульпы зуба и дана оценка иммунного статуса при кариесе, его осложнениях и заболеваниях пародонта, доказана их способность при асептическом воспалении превращаться в макрофаги и фибробласты [81].

По данным Behnia H. et all (2011), Du J. et all (2014), пульпа обладает значительной защитной способностью также за счет клеток ретикулоэндотелнальной системы [131, 150].

Барьерную функцию поддерживает и волокнистая строма пульпы, представленная сетью коллагеновых волокон, которые могут уменьшать воспалительный ацидоз в пульпе благодаря их способности набухать в кислой среде [72, 96]. В исследовании А.К. Бираговой (2011), посвященной изучению клинико-экспериментальных аспектов лечения глубокого кариеса и острого очагового пульпита с использованием комбинированных лекарственных паст доказано преобладание пучков плотной соединительной ткани над клеточными элементами в корневой пульпе. По мнению автора это в значительной степени способствует ее устойчивости к воздействию различных вредных факторов (инфекция, лекарственные препараты, травма) [16].

Таким образом, синтез белка, активность ферментов, накопление кислых мукополисахарпдов, фагоцитарная и коллагенообразовательная функции клеточных элементов пульпы составляют единую цепь процесса, направленного на борьбу с микробным воспалением в ней [20, 133].

В связи с приведенными выше данными нельзя не отметить, что пульпа имеет высокодифференцированный собственный нервно-рецепторный аппарат. Мякотные и безмякотные нервные волокна, входя через апикальные отверстия, образуют в коронковой пульпе нервное субодонтобластическое сплетение Рашкова, отдельные волокна которого проникают в предентин [98, 121]. Что касается наличия нервных волокон в обызвествленном дентине и в области эмалево-дентинной границы, то этот вопрос пока остается спорным, несмотря на обнаружение отдельными авторами [87, 125, 199] с помощью электронного микроскопа нервных окончаний в этой области. Например, в исследовании Г.К. Бурды (2008) проводится лечение глубокого кариеса в зависимости от состояния дентина дна кариозной полости, определяемого при помощи растровой микроскопии [22].

Отмечая особенности васкуляризации пульпы, большинство современных исследователей указывают на наличие не только артериальных, но и артерио-венозных анастомозов [112, 188]. Кроме того, корневая пульпа через систему дельтовидных каналов имеет дополнительную связь с сосудами периодонта. Учитывая, тот факт, что кровоснабжение пульпы происходит в неблагоприятных условиях закрытой полости, ряд авторов полагает, что изменение скорости венозного оттока под влиянием пульсовых колебаний артерий, а также наличие большой сети капилляров следует отнести к компенсаторным приспособлениям пульпы [3, 9, 51, 70, 88, 103, 129, 156].

Вопрос о пульсовых колебаниях вен представляет не только теоретический, но и практический интерес, что же касается капиллярного типа кровоснабжения пульпы, существует мнение, что он способствует быстрому развитию в ней воспалительного процесса [3, 12, 17].

Электронно-микроскопическое изучение сосудов пульпы [21, 59] показало, что большинство артерий и вен пульпы не содержит эластических волокон в среднем слое; внутренней и наружной эластической мембраны также нет, вместо этого существует хорошо развитая субэндотелиальная базальная мембрана, разветвления которой охватывают каждую мышечную клетку. С возрастом количество эластичных волокон увеличивается. Эндотелиальные клетки артериальных сосудов содержат протофибриллы [72, 109, 133, 196]. Адвентиция состоит из множества рыхло расположенных коллагеновых фибрилл. Иннервация мышечной стенки сосуда осуществляется специальными вегетативными мульти-терминальными синапсами. Эти данные во многом объясняют появившиеся в последнее время сведения о научных разработках по выделению эктомезенхимальных клеток из пульпы молочного зуба с учетом фенотипа и первичной оценки возможности применения данных клеток в тканевой инженерии [23, 227, 234]

1.3. Патогенез пульпита

При воспалении пульпы отмечается комплекс функциональных и структурных изменений, тесно связанных между собой и развивающихся в известной последовательности и взаимозависимости. Выраженность этих сосудисто-тканевых изменений определяется не только вирулентностью микробов, действием токсинов и продуктов нарушенного обмена веществ, обладающих значительной физиологической активностью, но п состоянием реактивных свойств пульпы и организма в целом. При пониженной реактивности организма воспаление в пульпе может протекать без сильной реакции, с преобладанием альтеративных явлений, т.е., минуя острую стадию, развивается хронический пульпит [22, 56]. Сахарный диабет, например, сопровождаясь нарушением синтеза белка, углеводного и жирового обмена, одновременно протекает с накоплением кетоновых тел; последние, подавляют

обмен веществ, вследствие чего возникают воспалительные явления, а заживление протекает медленно [22, 56].

В сложной и до конца не изученной реакции воспаления пульпы выделяют несколько характерных признаков: альтерацию, экссудацию, нарушение обмена веществ и пролиферацию [22, 56].

Клинико-гистологические и экспериментальные исследования показывают, что в большинстве случаев острый пульпит протекает с образованием абсцессов и быстрым гнойным расплавлением значительной части пульпы [22, 56]. Значительно реже процесс отграничивается. Чем же вызван столь быстрый некроз пульпы? Естественно предложить, что острое воспаление пульпы протекает по гиперергическому типу. Справедливость такого допущения с очевидностью подтверждается сенсибилизацией пульпы микробами и продуктами их обмена, а также экспериментальными работами [22, 56].

В частности, работы В.В. Паникаровского (1989), О.В. Кононовой (2008), Д.А. Черджиевой (2010) показали, что у сенсибилизированных животных достаточно небольшой дозы микробов, чтобы вызвать быстро протекающее тяжелое воспаление пульпы с явлениями геморрагии, хотя полость зуба при этом не вскрывалась и ткань пульпы не травмировалась [65, 86, 113]. Пониженная фагоцитарная активность, отек ткани, множественные кровоизлияния, угнетение фибробластической реакции в очаге гиперергического воспаления ведут к быстрому распространению инфекции и некрозу пульпы в течение нескольких дней. У несенсибилизироваиных животных автор, наоборот, наблюдала рассасывание очагов воспалительной инфильтрации пульпы. На фоне сенсибилизации пульпы острое воспаление может развиться под влиянием как общих (переохлаждение, инфекция), так и местных провоцирующих агентов (механические, термические) [112, 115, 130].

Экспериментальные гисто-биохимические исследования последних лет показали, что при остром воспалении пульпы альтерация является начальным пусковым механизмом, при этом имеется в виду снижение активности ферментов (фосфатаза, сукциндегидрогеназа и др.), нарушение обмена

нуклеиновых кислот, деполимеризация кислых мукополисахаридов, т. е. процессов, протекающих на субмикроскопическом уровне [84, 135, 149].

Позже альтеративные явления захватывают нервные рецепторы пульпы, клетки, межклеточное вещество, сосуды. Гиалуронидаза расщепляет гиалуроновую кислоту, вследствие чего нарушается проницаемость соединительнотканных структур. На фоне рефлекторно расширенных сосудов с нарушенной проницаемостью стенок происходит образование экссудата, вначале серозного, затем серозно-гнойного и в конце концов гнойного. Экссудат приводит к гипоксии, которая еще больше изменяет обмен веществ в пульпе, повышая анаэробный гликолиз [73, 144]. Последний приводит к ацидозу. В начальной стадии воспаления, особенно в корневой пульпе, коллагеновые волокна, по-видимому, нейтрализуют кислые соединения, но затем ацидоз приобретает необратимый характер [3, 17, 146].

Сдвиг pH в кислую сторону угнетает фагоцитарную активность клеток пульпы [156]. Боль при остром воспалении пульпы возникает за счет экссудата и повышения давления в полости зуба, а также, по-видимому, под влиянием ацидоза, накопления биогенных аминов и их раздражающего действия на нервно-рецепторный аппарат пульпы. Этот период характеризуется быстрым нарастанием и углублением альтеративных явлений, приводящих в конечном итоге к образованию абсцессов в пульпе, которые, сливаясь вместе, образуют очаги гнойного расплавления [55, 168].

Кроме вышеуказанных причин (реактивность организма, вирулентность микробов), быстрое распространение воспалительного процесса в пульпе и появление тяжелых деструктивных изменений зависят от целостности стенок полости зуба и капиллярного типа кровоснабжения коронковой пульпы [27, 49].

Исход острого воспаления пульпы может быть различным. Оно может закончиться гнойным расплавлением всей пульпы с вовлечением в патологический процесс окружающих тканей или привести к некрозу пульпы. Наконец, острый воспалительный процесс может стихнуть и принять хроническое течение [43].

Отграничение воспалительного процесса проявляется, прежде всего образованием воспалительного вала благодаря действию продуктов распада лейкоцитов, которые стимулируют пролиферацию клеток. Основное значение в образовании волокон приобретают фибробласты [52, 141].

В защитной зоне отмечается активный фибриллогенез, накапливаются кислые мукополисахариды, в цитоплазме фибробластов [207] возрастает содержание РНК, повышается активность окислительно-восстановительных ферментов [53, 59, 73, 98].

Клинико-анатомические сопоставления свидетельствуют о значительном расхождении в диагностике форм пульпита, особенно в выявлении частичного серозного воспаления. Это говорит о несовершенстве методов диагностики и современных классификаций [121].

Учет степени поражения пульпы с патологоанатомической точки зрения позволяет выделить четыре следующие группы: сосудистые расстройства, кровоизлияние, гиперемию и собственно, воспаление.

В свою очередь, *экссудативное воспаление* приводит к развитию поверхностного пульпита, частичного пульпита (серозного), диффузного (общего) или гнойного пульпита (абсцесс, флегмона пульпы).

Пролиферативное воспаление приводит последовательно к развитию фиброзного и гранулематозного пульпита [18, 112].

Далее на первый план выступают регрессивные процессы в виде атрофии, некроза и гангрены пульпы (частичная, общая, сухая, влажная).

Возможны и прогрессивные процессы – в виде дентиклей.

Несмотря на то что данная классификация почти полностью отражает морфологические особенности пульпитов, она не нашла широкого применения в клинике терапевтической стоматологии, поскольку диагностика многих поражений пульпы практически невозможна [19, 21].

Широкую популярность получила известная клинико-анатомическая классификация Е.М. Гофунга (1927) благодаря максимальной приближенности к клинике. Из других систематизаций пульпита, предложенных

отечественными и зарубежными авторами и имеющих теоретический и практический интерес, следует указать на классификации Д. А. Энтина (1939), И. Г. Лукомского (1949), Taatz с соавторами (1970) [20]

С точки зрения учения о классификации, ряд предложенных авторами схем нельзя признать удачными, поскольку классификация должна строиться на основании клинических, патологоанатомических и/или других признаков. Поэтому включать одновременно в клиническую классификацию пульпита воспаление пульпы по этиологическому признаку и путям распространения инфекции, на взгляд некоторых ученых, нецелесообразно [55, 59].

Что касается остаточного пульпита, то он не является самостоятельной формой, а относится к разделу ошибок и осложнений при лечении пульпита [14, 221]. В последние годы наблюдается тенденция к упрощению существующих и введению новых классификаций. Появился ряд новых классификаций пульпита, отражающих в известной степени новые данные клиники, биологии и морфологии пульпита.

Наиболее полной из современных классификаций зарубежных авторов является классификация Farmer и Lawton (1966) [218]. Авторы выделяют в воспалении пульпы последовательно гиперемию, затем - острые пульпиты (закрытые и открытые формы), далее - хронические пульпиты (закрытые и открытые формы - язвенный, гипертрофический пульпит), далее - некроз и гангрена пульпы. Регрессивные изменения пульпы авторы рассматривают как ретикулярную, фиброзную и гиалиновую дегенерацию. Авторы не исключают образование кист и петрификацию (дентикли).

Вышеприведенная классификация по существу является патологоанатомической и не может быть полностью использована в клинике.

В ряде других классификаций сказывается желание авторов приблизить их к запросам клиники. Классификации пульпита по Sommer (1975) включает гиперемию, острый, хронический пульпит, некроз, кальцификацию и атрофию пульпы.

Приведенные классификации хотя и далеки от совершенства, но отличаются простотой и могут быть использованы в повседневной практике, за исключением, пожалуй, состояния гиперемии, кальцификации и атрофии пульпы, которые диагностируются весьма трудно. Если кальцификация пульпы (дентикли) нередко определяется рентгенологически, то диагностика гиперемии пульпы в условиях поликлиники практически невозможна. К тому же гиперемия не имеет четкой симптоматики и является результатом влияния как местных, так и общих факторов [54, 103, 177, 193, 206].

Сегодня выделяют следующие формы воспаления пульпы. Острый пульпит: острый серозно-гнойный очаговый и острый гнойный диффузный пульпит. Хронический пульпит: хронический простой (фиброзный), хронический пролиферативный (гранулематозный) и хронический гангренозный пульпит. Обострившийся хронический пульпит.

Принимая во внимание то обстоятельство, что серозное очаговое воспаление пульпы быстро переходит в гнойное и весьма редко диагностируется, ряд авторов считает считаем нецелесообразным включать эту форму в классификацию [60, 126].

Учитывая значительный процент несовпадений клинических и патологоанатомических диагнозов, а также несовершенство методов сохранения пульпы, некоторые ученые считают возможным в условиях клиники использовать следующую рабочую классификацию пульпитов.

Острые формы воспаления. Острый пульпит (открытые и закрытые формы), причем биологические методы лечения наиболее эффективны при пульпите, протекающем при закрытой полости зуба. Хронические формы воспаления. Хронический пульпит фиброзный (закрытые и открытые формы), хронический пульпит гангренозный, хронический пролиферативный пульпит [30, 76, 101].

1.4. Клиническая картина воспаления пульпы

Острый серозно-гнойный очаговый пульпит. Клинически эта форма характеризуется впервые появившимися самопроизвольными болями, продолжающимися не более суток. Могут быть ночные боли, больной точно указывает пораженный зуб. Характер боли (режущая, стреляющая и т. д., иррадиация болей, длительные интермиссии) в большинстве случаев не определяет морфологические особенности пульпита. На степень распространения процесса в пульпе с большой степенью достоверности указывают первичность болей и фактор времени [11, 215].

Объективно имеется глубокая кариозная полость; зондирование болезненно в 1-2 точках, полость зуба не вскрыта, перкуссия безболезненна. Характерна резкая реакция на холод и менее выраженная - на тепло.

Порог возбудимости пульпы снижен – 8-17 мка.

Надо сказать, что правильная диагностика этой формы представляет особый интерес для практической стоматологии, ибо только начальные стадии острого воспаления, как показал опыт, могут быть излечены с помощью биологических методов. Сегодня ученые считают, что точная диагностика различных форм пульпита является одной из основных задач, стоящих перед исследователями [7, 25, 30, 40].

Острый гнойный диффузный пульпит диагностируется на основании приступообразных самопроизвольных болей, нередко достигающих значительной силы, ночных болей: больной не может точно указать на причинный зуб. Боли могут возникать от холодного и горячего.

Имеется глубокая кариозная полость; зондирование болезненно в одной точке, сообщение кариозной полости с полостью зуба с помощью зонда не определяется, перкуссия зуба может быть болезненная. От холодного и горячего может возникнуть длительный острый болевой приступ. Понижен порог электровозбудимости пульпы, однако это не играет основной роли в диагностике форм пульпита. Диагноз ставится на основании данных анамнеза и комплексного обследования (термометрия, электрометрия и т. д.).

Хронический простой (фиброзный) пульпит. Фиброзный пульпит может быть исходом острого пульпита или развиться первично как хронический процесс. Поэтому большое значение в диагностике приобретают анамнестические данные и состояние дна кариозной полости. В первом случае оно обычно бывает размягчено, во втором - отличается значительной плотностью. Эта форма может клинически ничем себя не проявлять, но иногда больные жалуются на боли от температурных раздражителей, при попадании пищи [50].

Объективно имеется глубокая кариозная полость; полость зуба может быть закрыта или открыта. При открытой полости отмечается значительная чувствительность при зондировании, при закрытой полости боль при зондировании чаще отсутствует. При постановке диагноза хронического простого пульпита следует учитывать, что зуб ранее мог быть лечен как средний или глубокий кариес. В таких случаях получение объективных данных лучше проводить после удаления пломбы [56, 59, 65, 73, 98].

Термометрия показывает медленно возникающую нарастающую боль от горячего. Уместно заметить, что хронические пульпиты характеризуются уменьшением чувствительности к холодному и повышением ее к горячему. Данные электровозбудимости значительно варьируют. При рентгенографии выявляется кариозная полость, может иметь место расширение периодонтальной щели [88].

Хронический пролиферативный пульпит не представляет трудностей для диагностики. Характеризуется появлением болей при попадании пищи в кариозную полость, при этом возможна кровоточивость. Самопроизвольные боли отсутствуют. Редко наблюдается значительное разрастание пульпы и выбухание ее из кариозной полости в виде полипа [93, 103].

Хронический пролиферативный пульпит необходимо дифференцировать с разросшимся десневым сосочком, разрастанием грануляционной ткани при перфорации дна полости в области бифуркации. При обследовании определяется вскрытая полость зуба, прикосновение к пульпе вызывает слабую

боль. К электрометрическому исследованию обычно не прибегают. Рентгенологическое обследование нередко обнаруживает расширение периодонтальной щели [88, 103].

Хронический гангренозный пульпит. При этой форме пульпита могут иметь место самопроизвольные боли, однако этот симптом не является постоянным, нередко больные указывают на боли при попадании пищи, при приеме горячего. Гангренозный пульпит может протекать при закрытой и открытой полости зуба. При обследовании нередко отмечается отсутствие реакции на поверхностное зондирование, что указывает на гибель коронковой пульпы, однако глубокое зондирование вызывает боль [118]. При некрозе коронковой пульпы она представляется в виде бесструктурной массы с неприятным запахом, при этом электровозбудимость пульпы сильно понижена (40-60 мкА). От горячего медленно возникает ноющая боль. Рентгенологически из всех форм хронического воспаления пульпы гангренозный пульпит чаще всего вызывает патологические изменения в периодонте в виде расширения периодонтальной щели, иногда с разрежением костной ткани [50, 144].

Обострившийся хронический пульпит. Характерной особенностью этой формы являются повторно возникающие самопроизвольные боли. Обычно обострения хронического пульпита возникают при закрытой полости зуба, редко - при открытой. Чаще других дают обострения хронический простой (фиброзный) и гангренозный пульпит. Диагностика обострившегося хронического пульпита (фиброзного, гангренозного, пролиферативного) при открытой полости зуба не сложна. Значительно труднее те же формы диагностируются в случаях закрытой полости зуба. Основными опорными пунктами в диагностике служат данные анамнеза (повторность приступов самопроизвольных болен) и клиники (состояние надпульпового слоя, чувствительность к перкуссии, наличие или отсутствие болей при зондировании, данные термо- и электрометрии) [14, 38, 105].

Патологическая гистология пульпита. Острый серозно-гнойный очаговый и диффузный пульпит микроскопически характеризуются резким расширением

капилляров, краевым стоянием лейкоцитов, диапедезными кровоизлияниями, очаговой инфильтрацией, преимущественно нейтрофильными лейкоцитами, выраженной экссудативной реакцией [2, 16].

При экспериментальном пульпите ряд авторов наблюдали картину серозно-гнойного пульпита до 24 часов с момента травмы [144, 167, 173, 188, 201]. Необходимо отметить, что при этой форме воспаления альтеративный компонент воспаления являлся ведущим, что приводило к тяжелым деструктивным поражениям на обширных территориях коронковой пульпы. В дальнейшем в центре очага разрушению подвергаются волокна соединительнотканной основы и ткань приобретает вид бесструктурной массы, с огромным количеством лейкоцитов, находящихся в различных стадиях некробиоза. По периферии абсцесса также отмечается резкое расширение и полнокровие сосудов, имеются периваскулярые инфильтраты. В зоне воспаления слой одонтобластов разрушен [180].

Нередко гнойная инфильтрация приобретает диффузный характер с образованием нескольких абсцессов и распространением воспалительного процесса на часть корневой пульпы. Позже наряду с нейтрофильными лейкоцитами в инфильтрате появляются эозинофилы, макрофаги, лимфоциты, что указывает на затухание и организацию воспалительного процесса.

Хронический простой (фиброзный) пульпит. Гистологически при этой форме воспаления превалируют склеротические изменения, пульпа подвергается фиброзу [9, 17]. Количество клеточных элементов, в том числе и одонтобластов, уменьшается, в отдельных участках пульпы видны расширенные сосуды, очаги мелкоклеточной инфильтрации и увеличение количества волокон. Воспалительные изменения корневой пульпы выражены менее заметно [14, 38, 59].

При *хроническом пролиферативном пульпите* наблюдается образование сосудов, особенно мелких. Кроме того, в начальной стадии продуктивного воспаления отмечается интенсивное образование фибробластов и новых соединительнотканных волокон. Эту стадию в аспекте динамического течения

гистологически квалифицируют как гранулематозный пульпит [41, 92, 107, 122]. В дальнейшем продуктивное воспаление (развитие грануляционной ткани) может приобрести доминирующий характер с интенсивным образованием волокон. В результате этого процесса образуется пролиферативный (гипертрофический) пульпит, иногда с разрастанием пульпы из полости зуба в виде полипа [16, 92, 164].

Хронический гангренозный пульпит характеризуется некрозом части или всей коронковой пульпы. Микроскопически погибшая пульпа представляется в виде бесструктурного зернистого распада. Одонтобласты в коронковой пульпе отсутствуют. Вне зоны распада корневая пульпа находится в состоянии хронического воспаления (расширение сосудов, отек ткани, мелкоклеточная инфильтрация, образование волокон). На границе распада ткани пульпы определяется отграничивающая зона с выраженным фибриллогенезом [12, 16, 19].

Обострившийся хронический пульпит. Тот факт, что хронический пульпит может давать обострения, с позиций клиники не вызывает сомнений. К тому же он нашел подтверждение и в эксперименте. В динамическом наблюдении за развитием экспериментального травматического пульпита Friedewald, V.E. et all (2009) отметили значительное число обострений хронического пульпита. Патогистология обострившегося хронического пульпита в большой степени определяется той формой, которая предшествовала обострению [166].

На фоне хронического воспаления возникают новые очаги острого гнойного воспаления. Видны лейкоцитарные инфильтраты с распадом лейкоцитов, набухание и распад волокон. Гнойный инфильтрат разрушает соединительнотканную капсулу, в результате чего процесс нередко переходит на корневую пульпу с перифокальной реакцией в периодонте.

Методы лечения пульпита. Современные методы лечения пульпита можно классифицировать следующим образом. Без удаления пульпы: с сохранением всей пульпы, с сохранением корневой пульпы (метод витальной ампутации). С удалением пульпы: метод витальной экстирпации [17, 33] .

1.5. Методы лечения пульпита, направленные на сохранение жизнедеятельности пульпы (биологические методы)

Методы лечения пульпита, направленные на сохранение жизнедеятельности всей или только корневой пульпы, получили название биологических методов [51, 69, 104, 120]. Обоснованием для их применения послужили, с одной стороны, новые данные о биологии и морфологии пульпы, ее реактивности и способности противостоять различным факторам (микробы, травмы, токсины и др.), с другой - появление ряда новых препаратов с выраженным антимикробным и противовоспалительным действием (антибиотики, кортикостероиды и др.). Показаниями к применению метода сохранения всей пульпы являются острый очаговый и травматический пульпит (случайно вскрытая полость зуба). Опыт применения биологического метода показал, что эффективность лечения (благоприятные отдаленные результаты - не менее чем 2-3 года) зависит от ряда объективных данных [51, 90, 116, 188].

В первую очередь к ним относятся: 1) фактор времени (давность развития пульпита не больше суток); 2) возраст больного (биологический метод дает лучшие результаты в молодом возрасте); 3) отсутствие перкуторной реакции; 4) пути распространения инфекции (при маргинальном, контактном, гематогенном внедрении инфекции п локализации кариозной полости в пришеечной области биологический метод лечения не показан); 5) данные электрометрии (при электровозбудимости пульпы в 40-60 мкА биологический метод противопоказан); 6) рентгенологические данные (наличие деформации периодонтальной щели является показанием к удалению пульпы); 7) правильное проведение лечения [3, 90, 91].

Принимая во внимание устойчивость и привыкание микроорганизмов к антибиотикам, индивидуальную и сезонную чувствительность микроорганизмов воспаленной пульпы к ним [108], а также отсутствие чувствительности к лактобактериям [127], в настоящее время не принято применять для сохранения воспаленной пульпы один антибиотик. Обычно

используют сочетание нескольких антибиотиков [199], иногда антибиотики комбинируют с сульфаниламидами [202], также используют эритромицин, биомицин, левомицетин с норсульфазолом, сульфадимизином, этазолом [34, 105].

Имеется довольно много сведений об успешном применении гидроокиси кальция для лечения пульпита с сохранением жизнеспособности пульпы. Причем ее используют как в чистом виде [21, 69, 85, 99], так и в комбинации с жженой магнезией, содой, бромистым калием [26], с эвгенолом [49], с антибиотиками [11], с антисептиками [40].

K. Hynes (2013) для лечения воспаленной пульпы успешно применил пасту биоксил, которая состоит из гидроокиси кальция (1 г), мономицина, полимиксина или тетрациклина, белой глины (0,3 г), сыворотки (доводится до консистенции насты). Сразу после приготовления pH пасты = 12,3, через месяц = 10,2 [171].

В настоящее время отечественная промышленность выпускает два препарата с гидроокисью кальция: кальмецин и кальцин. Кальмецин, кроме гидроокиси кальция, содержит окись цинка, сухую плазму крови и альбуцид. В качестве растворителя применяется раствор метилцеллюлозы, паста твердеет через 2-3 минуты. Кальцин выпускается в виде пасты, содержит гидроокись кальция, окись цинка; основой является смесь глицерина и вазелина.

Широкое применение гидроокиси кальция объясняется антимикробным, противовоспалительным (изменение pH воспаленной пульпы) и одонтотропным действием [10, 55, 75, 104, 122].

Определенные успехи в сохранении пульпы достигнуты после применения кортикостероидных препаратов. Впервые для этих целей они использовались в 1958 г., в дальнейшем различные гормоны коры надпочечников (гидрокортизон, преднизолон, триамсинолон, дексаметазон и др.) изучались в эксперименте и клинике как в чистом виде, так и в комбинациях с различными антибиотиками и препаратами нитрофуранового ряда - биомицином,

тетрациклином, тетрамицином, стрептомицином, синтомицином, неомицином [11, 18, 34, 71, 109, 155].

Смысл применения глюкокортикоидов состоит в том, что, тормозя активность гиалуронидазы - фермента, расщепляющего цементирующую соединительнотканные волокна гиалуроновую кислоту, глюкокортикоиды понижают проницаемость капилляров и при наличии воспалительного процесса задерживают образование экссудации. Особенно они показаны, когда воспаление развивается в замкнутых полостях, а также при аллергическом воспалении [14, 25, 194].

Из изложенного ясно, что использование глюкокортикоидов в сочетании с антибиотиками для лечения пульпита имеются соответствующие предпосылки. Результаты применения кортикостероидов в сочетании с антибиотиками, по данным литературы, отличаются вариабельностью. Некоторые авторы [24, 25. 56, 106, 127, 201] считают, что они изменяют клиническую картину пульпита, снижают реактивную способность пульпы и подавляют дентиногенез. Поэтому попытки сохранить воспаленную пульну с помощью кортикостероидов пока имеют как экспериментальное, так и практическое значение.

Однако большинство авторов считают, что при учете определенных показаний, о которых говорилось выше, под влиянием кортикостероидов, обладающих противовоспалительным, антиаллергическим и антипролиферативным действием, быстро наступает клиническое выздоровление с восстановлением жизнеспособности пульпы [22, 55, 69, 83, 177]. При этом необходимо отметить, что целесообразность лечения пульпита производными гормонов коры надпочечников подтверждена также гистологическими данными [44, 91, 107, 204]. Желая придать пастам с глюкокортикостероидами дентиногенное действие, некоторые авторы вводят в их состав гидроокись кальция или эвгенол [155, 183].

В последнее время фармакотерапия пульпита осуществляется путем сочетанного действия нескольких препаратов, обладающих выраженными противовоспалительными, антиаллергическими, дентиногенными свойствами

[14, 23, 55, 69, 182]. Пасты с глюкокортикоидами готовятся примерно по одному принципу, в них входят глюкокортикостероид, антибиотик, анестезирующее вещество. При составлении прописи пасты с кортикостероидными препаратами необходимо учитывать различную активность их действия.

Метод лечения пульпита с сохранением всей пульпы. Применение биологического метода требует соблюдения правил асептики и антисептики [51, 90]. После инъекционной анестезии зуб изолируют от слюны стерильными ватными валиками, кариозную полость высушивают и тщательно экскаватором удаляют размягченный дентин. Для хорошей обзорности и доступа к операционному полю кариозную полость широко раскрывают и удаляют все нависающие края. Окончательное удаление размягченного дентина проводят шаровидным бором, при этом полость зуба насильственно не вскрывают, учитывая, что лекарственные вещества довольно быстро проникают в пульпу [49, 76, 100, 113]. Кроме того, нельзя забывать, что вскрытие рога пульпы является тяжелой травмой, нередко приводящей к ее гибели [55, 67, 77, 84].

Некоторые авторы [16, 31] с целью снижения внутрипульпарного давления и болевых ощущений, а также создания более благоприятных условий для диффузии лекарственных веществ в пульпу предлагают вскрывать рог пульпы. Jonsson, T. et all (2014) считают, что если с момента возникновения первых симптомов прошло больше суток, боли усиливаются и явления интоксикации нарастают, то рог пульпы нужно обязательно вскрыть, чтобы дать отток экссудату [181]. Ранее К.М. Алибеков (2006) при экспериментальном изучении реакции дентина и пульпы зуба на биоактивный керамический материал фторгидроксиапатит кальция в сочетании с β-трикальцийфосфатом пришёл к аналогичному выводу [2].

После некротомии полость промывают теплой стерильной дистиллированной водой или физиологическим раствором, высушивают и па дно накладывают полиантибиотическую пасту или пасту из антибиотика и сульфаниламидного препарата [90]. В первых двух ситуациях контроль за

больным осуществляется через 1-2 суток. При отсутствии болей после первичного наложения лекарственной повязки лечение заканчивается во второе посещение наложением постоянной пломбы, причем поверх пасты оставляют искусственный дентин [17, 25, 56]. В.С. Воробьев с соавторами (2010) при изучении эффективности биогенной пасты на основе брефостеопласта при превентивном и биологическом лечении пульпита доказал, что перед наложением постоянной пломбы целесообразно проверить жизнеспособность пульпы с помощью электрометрического метода. При наличии болей во второе посещение производится смена лечебной повязки [26]. Несколько ранее в работе Г.И. Донского (2001) получены достоверные данные об изменении биоэлектрической активности пульпы в условиях ее электростимуляции [41], на основании полученных данных автор в 2008 году разработал теорию возникновения и поддержания ауторегулярных механизмов зуба для повышения его кариесрезистентности [42].

Методика применения паст с глюкокортикостероидами несколько иная. Пасту накладывают на 3-7 дней. В следующее посещение при отсутствии боли пасту удаляют и накладывают одонтотропную цинкэвгенольную пасту, стимулирующую, как известно, дентиногенную функцию пульпы [38]. Смесь гидрокортизона с порошком синтомицина и стрептоцида вначале оставляют в виде тампона [34, 51, 95].

Во второе посещение сочетание этих препаратов оставляют уже в виде пасты, приготовленной на искусственном дентине. Замена кортикостероидной пасты на одонтотропную проводится в третье посещение больного. Это изменение методики объясняется имеющимися в литературе указаниями о подавлении глюкокортикостероидами способности пульпы к регенерации [22, 89].

Существенное значение в дальнейшей судьбе пульпы, как показывает обзор литературных данных, играет герметизм пломб [101]. Возникновение краевой проницаемости вследствие плохой адгезии пломбировочных

материалов способствует в ряде случаев появлению рецидива воспаления пульпы [54, 85, 110].

Анатомо-физиологические особенности пульпы, с одной стороны, не позволяют точно диагностировать отдельные формы воспаления, с другой - способствуют быстрому распространению в ней воспалительного процесса [64, 102, 143, 221]. Именно поэтому, оценивая реальные успехи биологического метода лечения пульпита, направленного на сохранение жизнеспособности всей пульпы, нельзя не согласиться с мнением ряда авторов о необходимости значительного расширения показаний к его применению, в частности для лечения обострившегося хронического пульпита [4, 26, 51, 59, 62, 85, 99, 106, 123, 115, 119, 137, 166, 191, 215, 234].

В целом ряде научных работ последних лет проводится сравнительная характеристика мезенхимальных клеток пульпы зубов и костного мозга, ученые пытаются оценить фенотип и возможности применения в тканевой инженерии кости регенераторного потенциала пульпы зуба – однако, для этого, сначала необходимо ее сохранить. Так, в работе И.В. Вахрушева (2011) установлено, что первичные культуры мезенхимальных клеток пульпы молочного зуба содержат мультипотентные мезенхимальные стромальные клетки, способные к остеогенной и адипогенной дифференцировке in vitro. По данным автора, полученные методом селективного лазерного спекания трехмерные биодеградируемые скэффолды на основе полилактида могут быть использованы в комплексе с мезенхимальными клетками при создании тканеинженерных конструкций. Кроме этого, автором установлено, что мезенхимальные клетки пульпы молочного зуба обладают способностью к остеогенной дифференцировке при культивировании на полилактидных скэффолдах. Данные исследования подчеркивают перспективность разработки биологических методов сохранения пульпы для расширения возможностей по ее дальнейшему культивированию [23].

В исследовании A. Revilla et all (2015) проводится анализ текущих достижений в дифференциации клеток пульпы в условиях воспаления, авторы

получили новые данные о высоком регенераторном потенциале мезенхимальных клеток и возможностей использования этих сведений в клеточно-регенеративной медицине [219]. В фундаментальной научной работе последних лет, выполненной W. Qin et all (2012) доказано наличие в пульпе высокодифференцированных клеток, в частности, одонтобластов, которые при индуцировании активности морфогенетических белков способны принимать участие в регенерации костной ткани [218].

В экспериментальной научной работе М.И. Шамсутдинова (2009) установлены основные характеристики стволовых и прогениторных клеток пульпы после ортопедического препарирования твердых тканей зуба, автором показаны механизмы возможного регулирования изменения свойств данных клеток под влиянием определенных фармакотерапевтических средств [117].

С другой стороны, говоря о перспективности этого направления, необходимо отметить, что фармакотерапия пульпита, по-видимому, найдет свое применение в ближайшем будущем. Большинство современных клиницистов утверждают, что вопрос о лечении случайно вскрытой пульпы в большинстве случаев решается положительно [37, 105, 110]. При этом обычно применяют препараты, содержащие гидроокись кальция или эвгенол [40, 100, 105]. С меньшим успехом используются антибиотики в сочетании с сульфаниламидами или глюкокортикостероидами. Необходимо при этом напомнить, что обнажение полости зуба при наличии размягченного дентина в большинстве случаев следует расценивать как хронический пульпит [34, 105]. В диссертационной работе Т.А. Беловой (2009) приводятся данные о положительном эффекте односеансного лечения пульпитов и их профилактики с применением гидрата окиси кальция [14]. Клиническим критерием успешного лечения, по мнению некоторых авторов, является отсутствие болей, нормальные показатели электровозбудимости пульпы (2-6 мкА) [44], отсутствие изменений со стороны периодонта в отдаленные сроки на рентгенограмме [88]; гистологически - образование минерализованного

мостика, закрывающего дефект. Нередко образование остеодентина на месте дефекта можно выявить рентгенологически [14, 43, 49, 58].

Метод лечения с сохранением корневой пульпы (метод витальной ампутации). Метод направлен на сохранение жизнеспособности корневой пульпы. Основная цель метода - сохранение периодонта в интактном состоянии - базируется на значительной устойчивости корневой пульпы к различным воздействиям (микробы, токсины, лекарственные вещества), которая в свою очередь обусловлена особенностями гистологического строения (бедность клеточными элементами, большое число коллагеновых волокон) и функции корневой пульпы [17, 25, 67].

Принципиальные положения метода с указанием на возможность превращения корневой пульпы после удаления коронковой в остеоидную ткань были разработаны давно [145]. В настоящее время этот метод используется с наложением на пульпу смеси антибиотика с сульфаниламидными препаратами [91], стерильных дентинных и костных опилок в сочетании с антибиотиками [34, 105], антибиотиков с глюкокортикоидами [112], гидроокиси кальция [65].

В фундаментальной научной работе Михаила Марковича Царинского (1968) разработаны основные положения современной теории биологического подхода в лечении патологии пульпы, которые легли в основу существующих сегодня методов, основанных, в том числе на системных взглядах взаимосвязи репаративных свойств клеток пульпы с состоянием нервной системы организма в целом [112]. В многочисленных научных трудах профессора М.М. Царинского, его последователей и учеников доказано, что заместительный дентин образуется под влиянием раздражения соответствующих нервных образований, что позволило внедрить новые витальные методы лечения пульпита в практическое здравоохранение [30-34, 51, 67, 78, 105].

Под влиянием вышеназванных научных разработок был разработан метод витальной ампутации пульпы с сохранением корневой пульпы, который показан прежде всего при травматическом пульпите (случайно обнажившаяся пульпа), остром очаговом и хроническом простом (фиброзном) пульпитах

[112]. Оперативное вмешательство на зубе при этом методе проводится в условиях соблюдения правил асептики (предварительное полоскание полости рта раствором марганцовокислого калия 1:5000, обработка зуба перекисью водорода, раствором марганцовокислого калия или 2% раствором йода).

После наступления обезболивания обрабатывают кариозную полость (удаление нависающих краев, расширение полости, выведение ее на жевательную поверхность при показаниях, некротомия). Перед вскрытием или расширением (если она была вскрыта) подготовленную полость обрабатывают слабым раствором антисептика [34, 115]. Крышу полости зуба удаляют стерильным фиссурным или шаровидными борами. Коронковую пульпу удаляют экскаватором или бором, затем небольшим стерильным обратно-конусовидным бором из устьев каждого из каналов высверливают пульпу и там же делают небольшую площадку. Образующимися при этом опилками дентина прикрывают культю пульпы, далее накладывают пасту из гидроокиси кальция (кальцемин, кальцин-паста), цинк-эвгенольную пасту и повязку из искусственного дентина. Постоянную пломбу следует накладывать не ранее чем через 3-4 недели [106].

По мнению некоторых авторов, лучшие результаты в многокорневых зубах дает метод витальной ампутации, где более четко выражена анатомическая граница и гистологическое различие между коронковой и корневой пульпой [43, 48, 56, 77].

На основании гистологических исследований установлено, что процессы регенерации пульпы при этом методе протекают по общим закономерностям регенерации ран [34,105]. Результатом такой регенерациии является закрытие в конечном итоге места повреждения несовершенной остеоидоподобной тканью. При этом корневая пульпа сохраняется или замещается соединительной тканью периодонта [34, 105].

Отдавая должное методу витальной ампутации, следует, отметить, что для него характерно наличие осложнений, появляющихся как сразу после лечения, так и в более поздние сроки [115]. К ранним осложнениям относятся корневые

пульпиты (так называемые остаточные пульпиты), к поздним - периодонтиты, протекающие как с более или менее выраженной клиникой, так и выявляющиеся только рентгенологически через 1-2 года. Тем не менее, общее число осложнений при этом методе меньше, чем при методе девитальной ампутации [34, 105].

Учитывая распространенность у нас метода девитальной ампутации (удаление коронковой пульпы после девитализации мышьяковистой пастой), ряд авторов считает, что, именно он является основной причиной развития периодонтитов и поэтому применять его нужно лишь при наличии абсолютных показаний (тяжелое общее состояние, не полностью сформированные корни постоянных зубов, непроходимость корневых каналов) [34,105,118,155,178,202, 213]. При этом ряд авторов подчеркивают, что использование паст, не обладающих мумифицирующим действием (йодоформная, пасты с антибиотиками и сульфаниламидными препаратами, тимоловая и др.) является грубой ошибкой. Нецелесообразно их применять также и в однокорневых зубах, где нет резкого анатомического перехода между коронковой и корневой пульпой [54, 115, 183, 200].

В отличие от классического метода витальной ампутации Karoussis, I.K. et all (2013) предложили свою интересную модификацию, направленную на сохранение жизнеспособности только апикальной части корневой пульпы, поскольку полное удаление пульпы практически невозможно из-за многочисленных ответвлений ее в верхушечной трети канала (regio rami ramificationes). Эта модификация применима при гиперемии пульпы и всех формах пульпита без изменений со стороны периодонта (отсутствие чувствительности к перкуссии и изменений на рентгенограмме). Зуб лечат под местной анестезией в один сеанс с удалением коронковой пульпы и $^{2}/_{3}$ корневой. При этом канал расширяют специальным инструментом или дрильбором и пломбируют разработанной авторами для этих целей пастой [183]. Разработанная паста обладает высокими антисептическими свойствами, оказывает гемостатическое и мумифицирующее действие и в сочетании с

большой способностью к диффузии способствует метаплазии пульпы. Предложенный авторами метод изучен экспериментально и клинически во многих странах Европы и Азии (Италия, Швейцария, Германия, Франция, Бельгия, Швеция, Австрия, Япония) и получил хорошую оценку [116, 122, 147, 202].

Таким образом, за последние годы получены новые данные о механизмах восстановления (регенерации) пораженной пульпы. В целом ряде исследований последних лет показано, что после удаления коронковой пульпы возникает специфический пептидный ответ [191] - в виде реакции гуморального и клеточного иммунитета организма [49]. Кроме этого, установлено, что фибробласты пульпы стимулируют синтез простагландина (за счет выявления брадикинина и тромбина), образование коллагена и клеточную пролиферацию [37, 197]. Недавно появились экспериментально-клинические исследования по применению различных биологических материалов для прямого покрытия пульпы: искусственного дентина [15]; аллогенной костной муки и биокерамики [2, 43, 47, 54, 76, 224], коллагена [64], биогенной пасты на основе брефостеопласта [26], кальцитонина [61]; фибронектина [77, 83], линкомицина и лизоцима [37, 40, 89], нитрата калия [63], гидроксиапатита ультравысокой дисперсности [65], комбинированных лечебных паст [16, 100]. По мнению некоторых авторов, довольно перспективным является прямое покрытие пульпы адгезивным композитным материалом [101, 102] или специальным адгезивом без кислотного протравливания после пульпотомии [106].

Так, в работе М.А. Дубовой (2003) доказано, что применение биогенных материалов и их сочетаний при витальной ампутации пульпы позволяет надежно изолировать пульпу зуба от распространения воспалительного процесса, стимулировать регенераторный процесс с образованием дентинного мостика с сохранением жизнеспособной пульпы. Полученные автором положительные результаты позволяют повысить эффективность лечения пульпита методом витальной ампутации пульпы [43].

С другой стороны, В.В. Афанасьев (2005) приводит данные о разработке нового способа лечения пульпита, включающего комплекс мероприятий, с применением низкочастотного ультразвука и солкосерила, проводимый при витальной пульпэктомии в два посещения и показанный при необратимых формах пульпита и эндодонтическом лечении по ортопедическим показаниям. Автором при экспериментальном исследовании установлено, что витальная пульпоэктомия в один сеанс приводит к ярко выраженным посттравматическим воспалительным изменениям периапикальных тканей с последующим их некрозом, дезинтеграционным изменениями костной ткани и периодонта с замещением его структур грубоволокнистой фиброзной тканью [7].

Метод витальной экстирпации. Метод витальной экстирпации применяется в практике чаще других методов. Он предусматривает полное удаление пульпы под анестезией с применением диатермокоагуляции [43]. Показания: все формы тотального воспаления пульпы, особенно с реактивными изменениями в периодонте (положительная реакция на перкуссию, деформация периодонтальной щели на рентгенограмме), воспаление корневой пульпы (после витальной и девитальной ампутации) [14, 67].

Витальная экстирпация проводится под анестезией в условиях строгой асептики (полоскание полости рта, обработка зуба и изоляция его от слюны). Первые этапы оперативного вмешательства осуществляются так же, как при методе витальной ампутации (некротомия, удаление коронковой пульпы стерильным бором или экскаватором). Сужение полости зуба в месте перехода коронки в корень снимается небольшим круглым или фиссурноконусовидным бором. Затем корневую пульпу коагулируют с помощью аппарата ДК (экспозиция 3 секунды, напряжение 50-60 Вт) и удаляют пульпоэкстрактором; канал промывают слабым раствором антисептика и пломбируют. Одним из основных факторов, определяющих судьбу зуба при витальной экстирпации, является минимальное травмирование периодонта [9, 46]. Во избежание травмы периодонта пульпу необходимо удалять на протяжении канала, не выходя за пределы верхушечного отверстия [12, 217].

Lee Y.-H. et all (2013) предлагают оставлять пульпу в верхушечной части канала как барьер, предохраняющий периодонт от воспаления [192].

Метод витальной экстирпации может быть выполнен и без диатермокоагуляции пульпы, но условия для регенерации в этом случае будут хуже, так как образуется рваная рана со слабой тенденцией к заживлению [56, 81, 188].

Гистологически процесс регенерации пульпы в апикальной части зуба после метода витальной экстирпации также протекает с образованием цементоподобной ткани, хотя этот процесс во многом зависит от локализации повреждения пульпы, неодинаковой степени травмы, применения различных лекарственных препаратов и пломбировочных материалов [134].

Что касается медикаментозной обработки корневых каналов после витальной экстирпации, то авторы рекомендуют отдавать предпочтение антисептикам с широким спектром действия и не раздражающим периодонт, таким, как перекись водорода, 0,1% раствор декамина, 1% раствор хлорамина, препараты нитрофуранового ряда - 0,5% раствор фурацилина, 0,1-0,15% растворы фурадонина и фуразолидона, даже если речь идет о лечении гангренозного пульпита [10, 23, 54, 113, 171].

Обработка каналов сильнодействующими антисептиками при лечении пульпита и периодонтита противопоказана, поскольку при этом в большей степени нарушается реактивная защита тканей периодонта, в частности фагоцитоз [1, 19, 43, 59, 86, 119]. Кроме того, одной из задач при лечении пульпита является, как известно, создание безвоспалительной зоны в периодонте, чему отнюдь не способствует применение таких сильнодействующих препаратов, как эвгенол [13].

Очень высокие требования предъявляются в настоящее время к материалам для заполнения корневых каналов после витальной экстирпации пульпы. Они должны способствовать заживлению поврежденной пульпы, обладать антисептическим действием, хорошей адгезией и рентгеноконтрастностью [74, 116]. Для пломбирования корневых каналов после витальной экстирпации

могут использоваться следующие материалы: кальцин-паста с гидроокисью кальция; цинк-эвгенольная паста; фосфат-цемент; эпоксидный материал на основе смолы ЭД-6, отвердителя диэтилентриамина (ДТА) и наполнителя углекислого или сернокислого бария. Имеются сведения об использовании паст с антибиотиками, сульфаниламидными препаратами, кортикостероидами, по мнению авторов, они обладают выраженными противовоспалительными свойствами [21, 39, 42, 103, 142, 159, 174]. Важно при этом учитывать, что глюкокортикостероиды не стимулируют регенерацию поврежденной ткани - последнее обстоятельство имеет первостепенное значение и определяет выбор пломбировочного материала. Необходимо, отметить, что при заполнении каналов пломбировочный материал не должен выводиться за пределы верхушечного отверстия независимо от того, определяются рентгенологически изменения в периодонте или нет [103].

Из зарубежных материалов для пломбирования каналов после витальной экстирпации с хорошей стороны зарекомендовали себя диакет, АН-26 и N2 [116]. Некоторые авторы [116] предлагают для пломбирования корневых каналов после витальной экстирпации применять пасты с мумифицирующими свойствами [122, 184, 206]. Имеются сведения, что мумифицирующие препараты целесообразнее применять в случаях неполного удаления пульпы, т. е. при так называемом смешанном методе лечения [119].

Смешанный метод лечения пульпита - это по существу сочетание методов витальной или девитальной ампутации и экстирпации. Необходимость в его применении обусловливается трудностью прохождения корневых каналов в молярах (щечные каналы верхних и медиальные - нижних моляров), причем тактика врача зависит от основного метода лечения, т.е. от того, проводится ли лечение пульпита после действия мышьяковистой пасты (девитальная экстирпация) или под анестезией (витальная экстирпация) [26, 66, 230]. При первом варианте в хорошо проходимых каналах проводится полное удаление пульпы с пломбированием канала корневым герметиком, в частично проходимых - удаление с последующей мумификацией [93, 115, 220].

Аутотрансплантация зубов. Аутотрансплантацией зуба называют удаление зуба и его реплантацию в другую лунку у одного и того же субъекта, кроме этого, это может быть удаление зуба и его пересадка в противоположную часть челюсти в предварительно искусственно подготовленную лунку на беззубом альвеолярном гребне [27, 190, 209, 218]. В 1954 году Hale M.L. сообщал об успешном использовании аутотрансплантированных зубов в качестве опорных зубов при протезировании на нижней челюсти [163]. В основе методики - экономическая эффективность. Преимущество метода состоит в возможности использования зуба, ранее не функционирующего (например, ретинированные премоляры или третьи моляры) для восстановления окклюзии и целостности зубного ряда. Основные проблемы – операционная травма нескольких зон зубочелюстного комплекса, непредсказуемость приживления по сравнению с традиционными ортопедическими вмешательствами (дентальные имплантаты, мостовидные протезы, съемные протезы). Приживляемость аутотрансплантированного зуба напрямую зависит от сохранения целостности пульпы зуба или ее регенерации в коротки сроки [23, 123, 124, 125].

З.Р. Галеева (2002) считает, что в основе морфофункциональной перестройки пульпы реплантированных зубов лежат процессы стимулирования регенераторной и трофической функций одонтобластов [27]. По мнению научного коллектива под руководством Andreasen J.O. et all (1990), которые исследовали в течение нескольких лет эффективность аутотрансплантации 370 премоляров, ведущую роль в восстановлении функции аутотрансплантированного зуба играет, то, насколько быстро пульпа зуба получает необходимую иннервацию и кровоснабжение, поскольку процессы ангио- и неогенеза неразрывно связаны с ее регенераторным потенциалом [122-124]. Использование современных клеточных технологий направленной регенерации значительно упрощает процессы стимулирования регенеративной функции пульпы, ускоряет ее восстановление и значит, приживляемость аутотрансплантированного зуба [209, 218]. В литературе последних лет имеется

несколько сообщений об успешных аутотрансплантациях ретинированных и сверхкомплектных зубов с использованием стволовых клеток, предварительно выделенных и дифференцированных из клеток пульпы [143]. Прекультивированные клетки пульпы играют роль «сталкеров» и инициирующих регенерацию факторов, что подчеркивается их активизацией в условии размещения на тканеинженерных конструкциях с использованием различных стимулирующих регенерацию материалов [132, 157].

За рубежом широкое распространение получили технологии выделения стволовых клеток из зубных фолликулов для тканевой инженерии челюстно-лицевой области [167, 169, 186]. Данные исследования, безусловно, нуждаются в продолжении для уточнения роли прогениторных механизмов регенеративной функции пульпы зуба, что позволит в будущем уверенно прогнозировать восстановление функции как пульпы интактного (при витальной ампутации, например), так и пульпы аутотрансплантированного зуба [182]. В ряде научных работ последних лет рассматривались вопросы реализации неоваскулогенеза под влиянием определенных индуцирующих факторов, например, гиалуронидазы [176], сульфатированных гликозаминогликанов [197] как своеобразных мезенхимальных прекурсоров регенерации. В других работах исследовали роль эндотелиальных прогениторных клеток, представляющих собой фракцию клеток, которые, подобно эмбриональным ангиобластам, пролиферируют и мигрируют в ответ на ангиогенные факторы роста и дифференцируются в зрелые эндотелиальные клетки in situ [122, 199].

Avila-Ortiz G. et all (2015) сообщают о способности этих клеток ускорять формирование сосудов во взрослом организме, способствовать неоваскуляризации и восстановлению ишемизированных тканей [127]. Идентификация источников прогениторных клеток и понимание молекулярных механизмов мобилизации, миграции и дифференцировки этих клеток являются основой эффективной терапевтической стратегии в регенеративной медицине [168]. Васкулогенез эндотелиальными прогениторными клетками может быть определяющим фактором для начала каскада тканевой и органной регенерации

в стоматологии, поскольку в пульпе зуба находятся стволовые клетки, которые секретируют большой спектр проангиогенных факторов роста и могут дифференцироваться в эндотелиальные клетки in vitro, а также способствовать неоваскуляризации in vivo [134, 144, 151, 156].

Как показали Ishizaka R., et all (2012), регенерация пульпы после ее экстирпации и введения в корневой канал фракционной смеси аутогенных стволовых клеток/клеток-предшественников из костного мозга и жировой ткани значительно ускоряется [134, 144, 151, 156], и дальнейшие исследования в данном направлении представляется нам весьма перспективными.

1.6. Резюме

Таким образом, анализ литературных данных подтверждает ряд теоретических и практических наработок по обоснованию использования биологического метода лечения пульпита, как метода по полному и частичному сохранению жизнеспособности пульпы зуба. Вместе с этим, практически отсутствуют данные о механизмах регенерации пульпы зуба при использовании данной методики, имеются крайне противоречивые сведения о патогенетических аспектах интенсификации дентиногенеза с использованием лечебных препаратов, стимулирующих данную функцию одонтобластов. Существует необходимость систематизации имеющихся данных о патофизиологических реакциях пульпы зуба в условиях ограниченного воспаления и направленной регенерации, стимулируемой с помощью паст и препаратов, обладающих одонтотропным действием. И, наконец, весьма перспективными представляются вопросы исследования механизмов регенерации ампутированной/экстирпированной пульпы или пульпы зуба аутотрансплантированного зуба. В последнем случае эффективность приживления аутотрансплантата трудно предсказуема, поскольку несмотря на то, что клетки пульпы аутотрансплантированного зуба сразу идентифицируются в сосудах принимающего ложа/лунки после реплантации, они не всегда оказывают положительное влияние на реваскуляризацию.

ГЛАВА 2. МАТЕРИАЛ И МЕТОДЫ ИССЛЕДОВАНИЯ

2.1. Материал и методы клинической части исследования

В соответствии с поставленными задачами выполнено комплексное клиническое обследование, лечение и систематическое наблюдение за состоянием твердых тканей и пульпы 158 зубов у 112 пациентов в возрасте от 16 до 50 лет, составивших основную и контрольную группы.

В основной группе (80 пациентов) проведено лечение 120 зубов с диагнозом глубокий кариес и острый очаговый пульпит по разработанным схемам с использованием новой лечебной пасты **(**патент РФ на изобретение №2446786).

В контрольной группе (32 пациента) по общепринятым стандартизированным методикам выполнено лечение 38 зубов по поводу глубокого кариеса и острого очагового пульпита. В контрольной группе использовали гидроокись кальция («Dycal»), всего пролечено 18 зубов, и стеклоиономерный цемент (СИЦ) «Ketac Molar», всего пролечено 20 зубов.

Основным начальным этапом исследования являлось получение прецизионных сведений об исходном состоянии твердых тканей и пульпы при глубоком кариесе и остром очаговом пульпите.

Для получения этих данных проведен комплекс клинических тестов по индивидуализированной оценке состояния пульпы с использованием следующих критериев: размер кариозной полости, состояние надпульпарного дентина, показателя теста на 5% сахарозу, структурно-функциональной устойчивости эмали по данным ТЭР-теста, электровозбудимости пульпы (ЭВП) и рентгенологический контроль толщины надпульпарного дентина.

При рентгенологическом исследовании выполняли близкофокусную контактную рентгенографию, цифровую ортопантомографию на аппарате «Planmeca Proscan» по стандартной методике с распределением визуализируемых структур по величине отображения в пропорции от 1:1,2 до

1:1,75. Всего выполнено 320 исследований. При определении толщины надпульпарного дентина учитывали возникающие вертикальные и горизонтальные искажения на ортопантомограмме, для коррекции которых использовали систему цифровой обработки рентгеновского изображения с помощью компьютерной программы «Correct inc». Кроме того, проводили последовательное усиление срезов плотности, преобразование амплитудного рельефа и псевдорельефа, что позволяло лучше оценить исследуемые области до и после проведенного лечения.

2.2. Материалы и методы экспериментальной части исследования

Экспериментальная часть настоящей диссертационной работы имела своей целью установить структурно-физиологические и морфофункциональные особенности пульпы зубов при патологических состояниях *in vivo*: воспалении, гипертермии, а также после формирования модели экспериментального острого травматического пульпита и аутотрансплантации.

Обоснованность проведения экспериментального исследования *in vivo* на экспериментальных животных продиктована особенностью проведения патоморфологической части исследования по оценке регенераторных и защитных свойств пульпы зуба в динамике, чего в лабораторных исследованиях добиться невозможно.

2.1.1. Экспериментальная модель аутотрансплантации зубов

Выбор в качестве экспериментальной модели нижних резцов (зацепов) барана обусловлен следующими причинами: большой объем доступной ткани для гистологического и морфологического исследований, простота содержания и низкий уровень агрессии животного, типичный вид животных для региона Северного Кавказа, высокий регенераторный потенциал донорских зон, позволяющий в соответствии с законом РФ «О защите животных от жестокого

обращения» и Болонской конвенции (1999) не умерщвлять животное при заборе материала.

Объектом исследования в данной части эксперимента стали 14 взрослых баранов в возрасте от 3 до 5 лет. Животных разделили на 2 группы – основную и контрольную. В обеих группах животных оперировали под общим внутривенным наркозом (Zoletil 50) по одинаковой методике. Операцию проводили с соблюдением правил асептики, для аутотрансплантации использовали резцы (зацепы) нижней челюсти. После общего обезболивания проводили дополнительно местную анестезию Sol. Lidocaini 2% с адреналином в разведении 1:200000 для снижения кровоточивости операционного поля (рис. 1).

Рисунок 1. Местное обезболивание в ходе операции

Десневой край у зубов, подлежавших пересадке, отслаивали скальпелем, зубы постепенно расшатывали с помощью клювовидных щипцов и удаляли (рис. 2-3). После экстракции (рис. 4) зубы помещали в стерильный физиологический раствор и хранили при температуре 4°С.

Рисунок 2. Расшатывание зубов

Рисунок 3. Удаление зуба

Рисунок 4. Все удаленные резцы с одной нижней челюсти перед обработкой и аутотрансплантацией

Как в контрольной, так и в основной группах каждый удаленный зуб пересаживали в освободившуюся лунку с противоположной стороны той же челюсти, т.е. меняли зубы местами. В контрольной группе трансплантировали зуб в лунку, заполненную сгустком крови (рис. 5). В основной группе перед аутотрансплантацией принимающее ложе (лунку) на 2/3 заполняли индуктором регенерации, гидрогелем PuraMatrix/3DM (Corning Incorporated, Япония) с мезенхимальными клетками (рис. 6).

Рисунок 5. Аутотрансплантация зуба в контрольной группе (кровяной сгусток)

Рисунок 6. Аутотрансплантация зуба в основной группе, тканеинженерная конструкция, (отмечена стрелками)

Данная тканеинженерная конструкция представляет собой синтетический биодеградируемый матрикс-гель из семейства пептидных биоматериалов на основе олигопептидных фрагментов, формирующий нанонити и предварительно культивированные мезенхимальные клетки барана, обработанные 5-азацитидином. Готовый тканеинженерный продукт получали путем добавления геля к предварительно культивированным мезенхиальным клеткм *in situ*. Все трансплантированные зубы в обеих группах шинировали между собой с помощью композитного пломбировочного материала.

Всего животным пересажено 112 зубов. Через 2-3 часа после операции животные становились активными, а через 6-12 часов начинали принимать пищу. В последующие 2-3 суток у них наблюдалась повышенная саливация. В период от 3 месяцев до 1 года вследствие рассасывания корней в контрольной и основной группах выпало 9 зубов (4 и 5 соответственно) - потеря обусловлена явным несоответствием трансплантируемого корня и воспринимающего ложа.

Через 3, 15 и 30 суток, 3 и 6 месяцев от начала эксперимента под общим наркозом аутотрансплантированные зубы выпиливали блоком с окружающими мягкими тканями и альвеолярным отростком, рану ушивали. Операцию проводили без умерщвления животных, поскольку объем нанесенной

операционной травмы не представлял критической угрозы для их жизни. Изъятые блоки с аутотрансплантированными зубами фиксировали в 10% нейтральном формалине, после чего проводили декальцинацию блоков в трилоне-Б. Далее материал заливали в гистологическую среду «Гистомикс» с использованием гистологического процессора замкнутого типа Tissue-Tek VIP™ 5 Jr и станции парафиновой заливки Tissue-Tek® TEC™ 5 фирмы Sakura, Япония (рис. 7-8). Из полученных блоков делали гистологические срезы толщиной 5-7 мкм и окрашивали гематоксилином и эозином, по Маллори красителями (Bio-Optica, Италия и Биовитрум, Россия) пикрофуксином (по Ван Гизон), Бишу, альциановым синим, Бильшовскому (на коллагеновые волокна). на ротационном микротоме Accu-Cut@SRMtm200 с автоматическим мультистейнером Prisma™ (рис. 9). Интенсивность и характер реакции пульпы и тканей периодонта аутотрансплантированных зубов оценивали с помощью гистологического и морфометрического методов сравнения. Помимо описания микрофотограмм с полученных срезов, проводили количественную оценку морфологических признаков на каждом исследуемом препарате.

Рисунок 7. Гистологический процессор замкнутого типа Tissue-Tek VIP™ 5 Jr. с вакуумом

Рисунок 8. Станция парафиновой заливки Tissue-tekTEC

Рисунок 9. Ротационный микротом Accu-Cut@SRMtm200

Для иммуногистохимических реакций использовали моноклональные антитела к β-галактозидазе (Diagnostic BioSystems, Нидерланды 1:25 – 1:50), моноклональные мышиные антитела к фактору Виллебранда (Diagnostic BioSystems, Нидерланды 1:25 – 1:50) и поликлональные кроличьи антитела к α-SMA (SpringBioScience, США). Негативным контролем служили реакции с заменой первых антител раствором для разведения (SpringBioScience, США).

Микроскопию срезов проводили на цифровом микроскопе со встроенным фотоаппаратом Olympus BX45 (рис. 10).

С каждого препарата окрашенного позитивно на β-галактозидазу, фактор Виллебранда и a-SMA, выполняли по 10 цифровых снимков (в формате jpg, размером 3136×2352 пикселей в палитре 24 бит) случайно выбранных полей зрения при увеличении x100, x200, x400 и x1000. Морфометрические исследования проводили с использованием программы Видео-Тест Морфология 5.1 для Windows. Полученные цифровые данные были анализированы с применением статистического метода t-критерия Стьюдента в программе Primer of Biostatistics 4.03 для Windows. Достоверными считали различия при $p<0,05$.

Рисунок 10. Цитфровой микроскоп со встроенным фотоаппаратом Olympus BX45

Исследование проведено в рамках Государственного задания Министерства здравоохранения Российской Федерации для ГБОУ ВПО «Ставропольский государственный медицинский университет» Министерства здравоохранения Российской Федерации по осуществлению научных исследований и разработок, в ч.2, р.1, по теме: «Стволовые клетки пульпы зуба в регенерации и иммуномодуляции» совместно с Всероссийским НИИ

овцеводства и козоводства и Ставропольским государственным аграрным университетом (Ставрополь).

2.1.2. Экспериментальная модель острого очагового пульпита

У 6 годовалых баранов массой 20-25 кг под тиопенталовым наркозом (0,1 мг на 3 кг массы животного) проводили трепанацию коронок резцов нижней челюсти (зацепов) с щечной поверхности до просвечивания пульпы и обнажали последнюю с помощью стоматологического зонда. В **контрольной** группе (3 животных) зубы оставляли в таком состоянии на протяжении всего эксперимента, удаляя через 1 ч, 1, 3, 10, 20 и 30 суток. В основной группе после вскрытия пульповой камеры зондом на обнаженный рог пульпы накладывали разработанную оригинальную пасту для лечения острого очагового пульпита с сохранением жизнеспособности пульпы зуба (патент РФ на изобретение №2446786), также удаляя зубы, как и в контрольной группе, через 1 ч, 1, 3, 10, 20 и 30 суток.

После удаления зубов их фиксировали в 10% растворе забуференного формалина и декальцинировали в 25% растворе трилона-Б. Материал после проводки через спирты восходящей плотности заливали в парафин. Гистологические срезы окрашивали гематоксилином и эозином, по Маллори, Массону и Ван-Гизон.

2.1.3. Экспериментальная модель внутрипульпарной гипертермии

Экспериментальное исследование проведено на 6 беспородных собаках. Выделены 3 группы животных. 1-я группа (интактные) служила контролем; клыки животных 2-й группы подвергали тепловому воздействию (50°С) в течение 1 мин, 3-й группы - подвергали тепловому воздействию (50°С) в течение 2 мин. Нагревание осуществляли под общим наркозом с помощью полировочных дисков средней зернистости, контролируя изменение

температуры на поверхности зуба с помощью электронного термометра фирмы Simens (рис. 11). После нагревания клыки удаляли под общим наркозом на 1, 2, 3, 4 и 5-е сутки. Таким образом, наряду с контрольной группой, состоявшей из 2 собак (8 клыков), образовали 2 опытных подгруппы, в каждой из которых исследованию подвергнуто 16 зубов соответственно каждому сроку исследования. После извлечения пульпы из клыков их гомогенизировали в 0,9% растворе NaCl и инкубировали в фосфатном буфере с соответствующим значением pH: для β -глюкозидазы 5,5, для β -глюкуронидазы 5,0, для β-N-ацетнлглюкозаминидазы 4,5. Активность ферментов определяли на спектрофотометре СФ-46 и выражали в мкмоль/мин $г^{-1}$ ткани. Активность кислых гликозидаз определяли с использованием официнальных субстратов (4-нитрофенильные производные соответствующих гликозидов, ф. Dana, Германия).

Рисунок 11. Использование полировочного диска для моделирования внутрипульпарной гипертермии с контролем изменения температуры на поверхности зуба с помощью электронного термометра фирмы Simens (отмечен стрелками)

Для гистологического исследования выделенную коронковую пульпу фиксировали в 10% формалине в течение двух суток, с последующей

проводкой, заливкой и получением супертонких серийных срезов на микротоме ф. Malex, по методике Dole. Срезы окрашивали гематоксилином-эозином, микрофуксином по Ван-Гизону, по Футу, по Бишу и серебрением по Mallor. Гистологическое исследование и морфометрию препаратов изучали под электронным микроскопом АКС-30 (США) при различном увеличении.

2.1.4. Оценка защитных возможностей пульпы зубов при пародонтите in vitro

Исследовали пульпу 40 зубов, удаленных у лиц, страдавших пародонтитом. Подготовку материала для электронно-микроскопических исследований проводили по общепринятым методикам - биопрепараты фиксировали в 10% нейтральном формалине и в 2%-ом глутаральдегиде на буферном растворе с нейтральной pH=6,8-7,2. Фиксация происходила при комнатной температуре. Выделенную коронковую пульпу фиксировали в 10% формалине в течение двух суток, с последующей проводкой, заливкой и получением супертонких серийных срезов на микротоме Malex по методике A. Dole (2010). Срезы окрашивали гематоксилином-эозином, микрофуксином по Ван-Гизону, по Футу, по Бишу и серебрением по Mallori. Исследуемые образцы пульпы зуба приклеивали на предметный столик токопроводящим клеем и изучали в растровом электроном микроскопе OLIMPUS (Япония) при ускоряющем напряжении от 5 до 80 мВ. Растровую электронную микроскопию проводили на аппарате JEOL серии JSM-6510 (рис. 12).

Рисунок 12. Аппарат JEOL серии JSM-7500

Разрешение аппарата JEOL в режиме высокого вакуума 3.0 нм (30 кВ), 8.0 нм (3 кВ), 15.0 нм (1 кВ), увеличением от x8 до x300 000 (при 11 кВ или выше), при электрическом сдвиге изображения до ±50 мкм, (WD=10 мм), с сохранением полученных изображений в формате JPEG.

2.2. Материал и методы функциональных методов исследования

Для определения показателей кровотока применяли ультразвуковое исследование - цветовое дуплексное сканирование (ЦДС) или дуплексную сонографию (ДС), которая позволяет одновременно оценивать состояние стенок сосуда и распределение потоков крови.

Результат компьютерной обработки допплеровского сдвига частот получали в виде допплерограммы со спектральным анализом скоростных составляющих кровотока, либо цветовой двухмерно-пространственной картограммой распределения потоков в сосуде. При обработке результатов использовали реографический индекс (РИ) и показатель тонуса сосудов (ПТС). Исследования проводились на ультразвуковом сканере экспертного класса Philips iE33 с использованием линейного датчика Philips L11-3 (рис. 13).



Рисунок 13. Линейный датчик Philips L 11-3

2.7. Материал и методы статистической обработки данных

Материалы исследования подвергнуты математической обработке на персональном компьютере с помощью пакетов статистических программ Exel 2007, Statistica for Windous 5.0. Результаты представлены в виде средней арифметической и ее стандартной ошибки (M±т). Достоверность различий (p) между значениями в разные периоды времени внутри каждой из групп пациентов оценивалась с помощью Т-критерия Вилкоксона (для сопоставления показателей, измеренных в двух разных условиях на одной и той же выборке испытуемых). Для сопоставления двух, трех или более эмпирических распределений одного и того же признака использовали χ^2 - критерий Пирсона, поскольку при проверке простых гипотез и использовании асимптотически оптимального группирования критерий χ^2Пирсона имеет преимущество в мощности по сравнению с непараметрическими критериями. При сравнении значений исследуемого показателя в разных группах в аналогичные периоды времени для оценки достоверности различий использовался метод ранговой корреляции Спирмена. Для оценки различий между двумя малыми независимыми выборками по уровню признаков, измеренных количественно, использовали U-критерий Манна-Уитни.

ГЛАВА 3. ИССЛЕДОВАНИЕ ПАТОФИЗИОЛОГИЧЕСКИХ РЕАКЦИЙ ПУЛЬПЫ ЗУБА В ЭКСПЕРИМЕНТАЛЬНЫХ УСЛОВИЯХ: ПРИ ВОСПАЛЕНИИ, ГИПЕРТЕРМИИ И ПАРОДОНТИТЕ

3.1. Патофизиологические и морфофункциональные реакции пульпы зуба в условиях воспаления

На протяжении длительного времени в стоматологии проводятся исследования по разработке и совершенствованию методов лечения пульпита, обеспечивающих сохранение пульпы не только в жизнеспособном, но и в функционирующем состоянии. Между тем успешное лечение невозможно без точной диагностики состояния пульпы. В арсенале у стоматологов до настоящего времени всё еще недостаточно объективных прижизненных методов исследования, позволяющих оценить функциональное состояние пульпы. Научные работы последних лет указывают на возможность получения объективных данных о структурных и функциональных изменениях, происходящих в пульпе при развитии в ней различных форм воспаления с помощью ультразвука.

Задача данной части настоящего научного исследования – изучить патофизиологические и морфофункциональные реакции пульпы зуба на различных стадиях воспалительного процесса и их корреляцию с ультразвуковыми методами диагностики.

Как показало гистологическое изучение препаратов пульпы зубов животных, уже через 1 ч после нанесения травмы в области рога пульпы обнаруживался ограниченный фокус некроза ткани, окруженный лейкоцитарным валом и поясом перифокальной серозной экссудации на фоне резкого расширения и гиперемии кровеносных сосудов. Воспалительный инфильтрат за пределами лейкоцитарного вала имел диффузный характер и при уменьшении числа лейкоцитов содержал некоторые примеси макрофагов, а также лимфоцитов. Описанные преимущественно экссудативные и в меньшей

степени инфильтративные реакции в ответ на травму выявлялись в центральном слое дистальной части коронковой пульпы и постепенно интенсивность их уменьшалась по направлению к корневой пульпе, где они быстро исчезали. Такая морфологическая картина характерна для острого очагового серозного пульпита (рис. 14 - а, б).

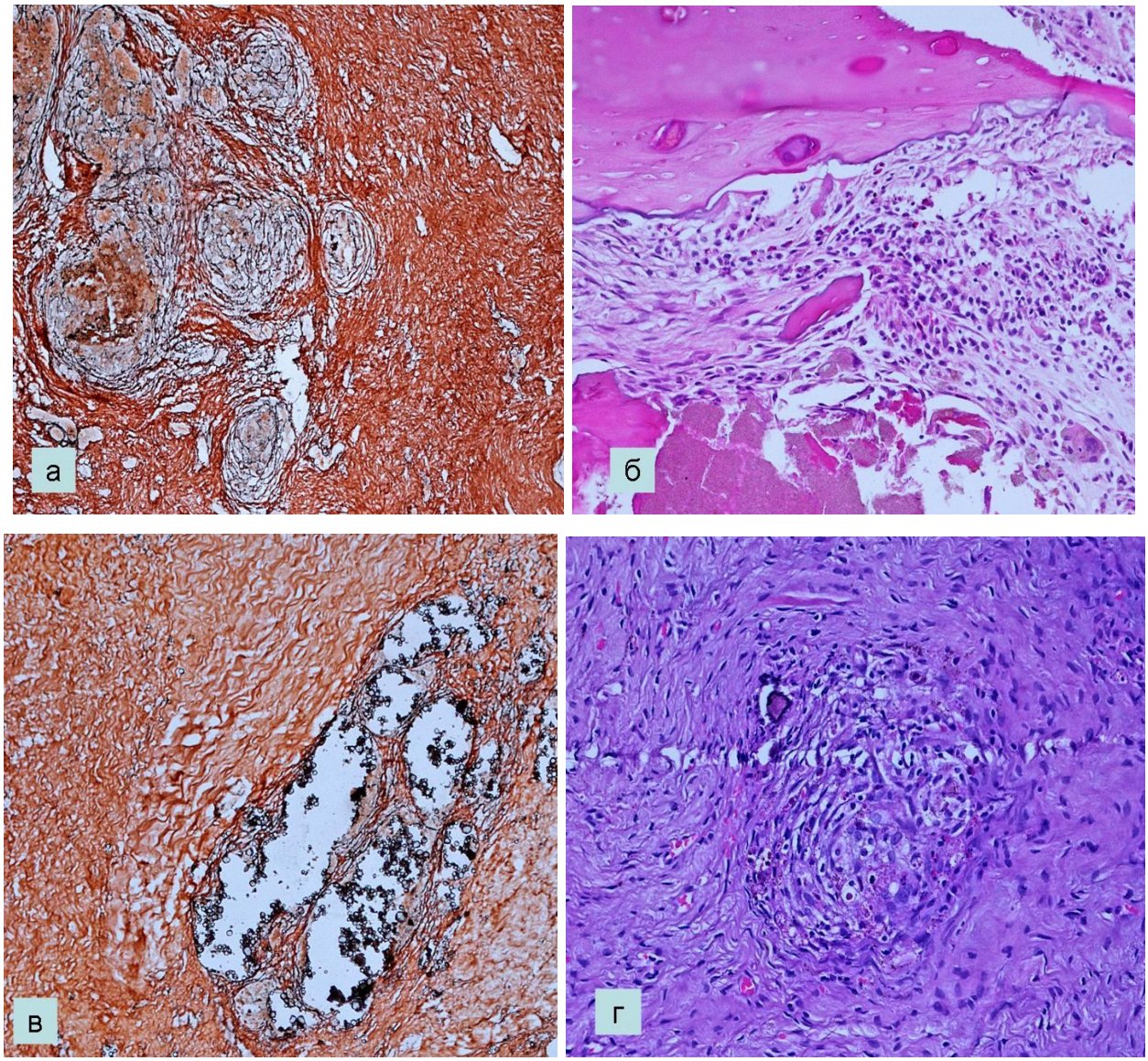

Рисунок 14. Микропрепараты. Морфологическая картина острого пульпита через 1 час (а, б) и 1 сутки (в, г) после начала эксперимента. а – острый очаговый пульпит. Окраска по Ван-Гизон. Ок. 10, об. 20; б – перифокальные гиперемические реакции в коронковой части пульпы вне области травмы. Окраска гематоксилином и эозином. Ок. 10, об. 20; в – острый серозно-гнойный пульпит, фокус некроза с мощной лейкоцитарной инфильтрацией.

Окраска по Ван-Гизон. Ок. 10, об. 20; г – сливные очаги лейкоцитарной инфильтрации в коронковой части пульпы. Окраска по Маллори. Ок. 10, об. 20

Через 1 сутки после начала моделирования пульпита определялась картина диффузного серозно-гнойного пульпита. Отмечалось образование обширной зоны серозно-гнойной экссудации с эпицентром в непосредственной близости от очага деструкции пульпы у дефекта дентина (рис. 14 - в, г). В стороне от этого дефекта отчетливо видны выраженная гиперемия сосудов и серозно-экссудативные явления. При этом лейкоцитарные инфильтраты в виде небольших очагов и сливных зон встречались в коронковой пульпе и в некотором отдалении от области травмы (рис. 14 - г). Характерным являлось распространение лейкоцитарного инфильтрата по пульпе в виде полос вдоль периферического слоя. В проксимальном направлении интенсивность гиперемических, экссудативных и инфильтративных реакций уменьшалась, однако выраженными оставались явления отека. Сосуды по-прежнему расширены, рисунок их стенок смазан, отмечались краевое стояние лейкоцитов и местами их миграция за пределы сосудистой стенки (рис. 15 - а, б).

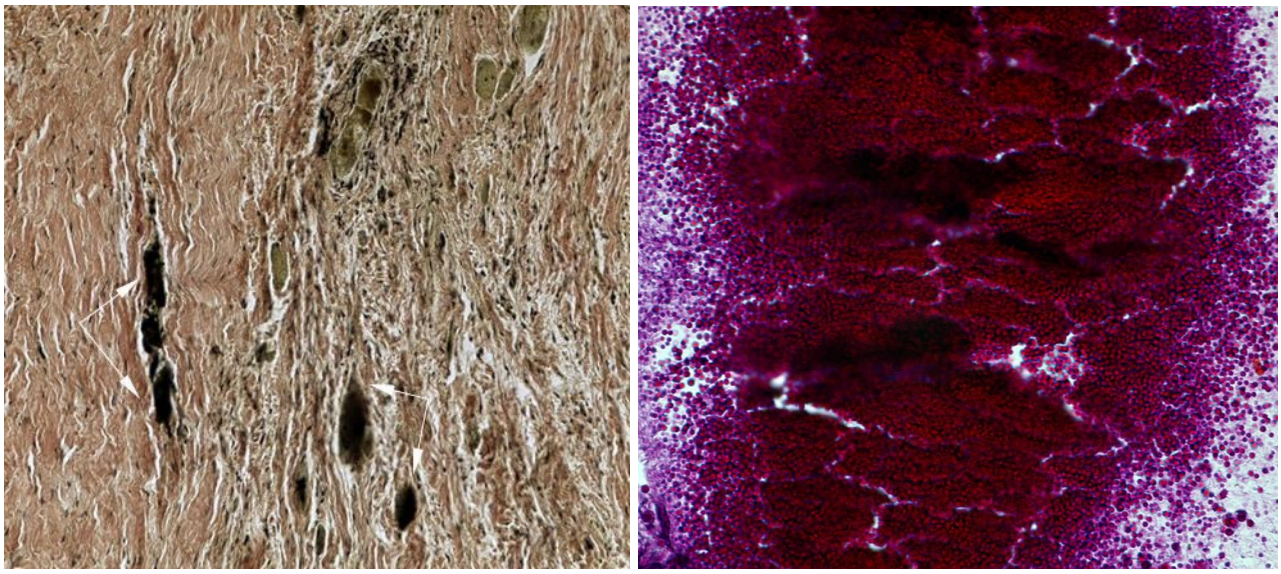

а *б*

Рисунок 15. Микропрепараты. Морфологическая картина острого пульпита через 1 сутки (а, б) после начала эксперимента. а – расширенные кровеносные сосуды в корневой пульпе (отмечены стрелками). Иммуногистохимическая реакция на фактор Виллебранда (а) и α-SMA (б, в, г). Ок.15. об.100. б –

перифокальные гиперемические реакции в коронковой части пульпы в области травмы. Окраска по Ван-Гизон. Ок. 10, об. 20

Через 3 суток в области травмы определялась обширная зона некроза с развитием вокруг мощного лейкоцитарного инфильтрата, постепенно теряющего свою плотность в проксимальном направлении (рис. 16 – а). Кое-где в коронковой пульпе отмечались обширные кровоизлияния (рис. 16 – б), участки серозной экссудации, а также выход лейкоцитов в периваскулярные пространства.

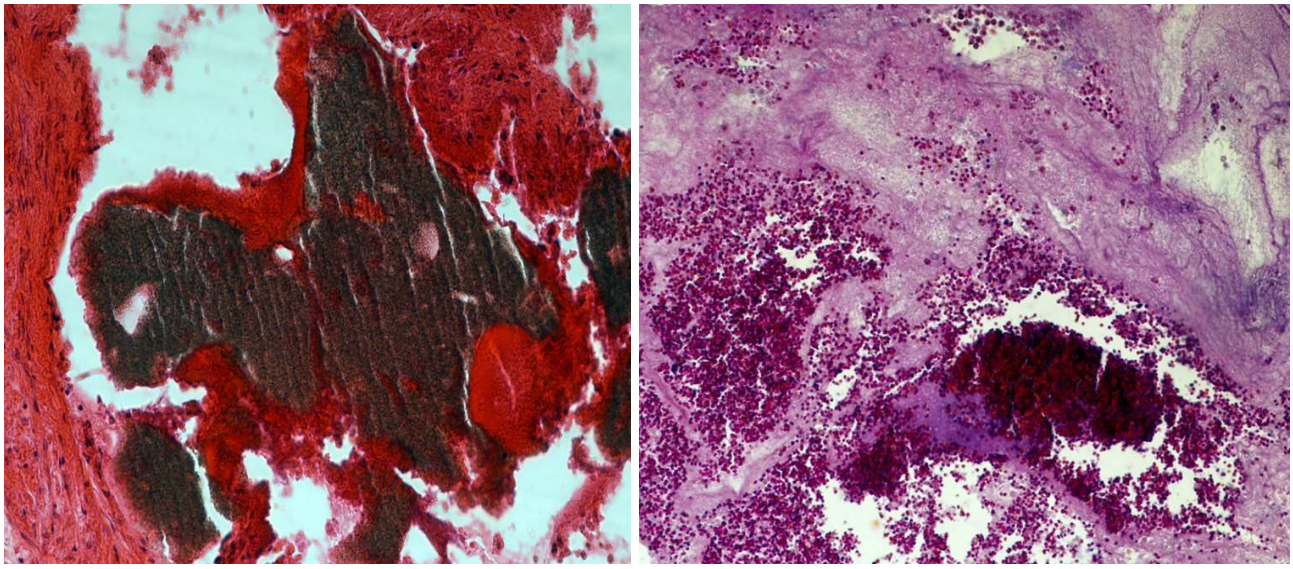

а *б*

Рисунок 16. Микропрепараты. Морфологическая картина острого пульпита через 3 суток (а, б) после начала эксперимента. а – в центре - обширная зона некроза с мощным лейкоцитарным инфильтратом. Окраска гематоксилином и эозином. Ок. 10, об. 20; б - участки серозной экссудации и обширных кровоизлияний. Окраска по Ван-Гизон. Ок. 10, об. 20

В последующие сроки наблюдения экссудативно-гиперемические реакции постепенно угасали в направлении к корневой пульпе и оставалось лишь венозное полнокровие сосудов. В этот же срок при развитии разлитого гнойного процесса в пульпе имело место гнойное расплавление обширных участков коронковой части с явлениями резкого стаза крови, экссудативно-гиперемическими изменениями, достигавшими корневой пульпы, и отеком ее ткани.

На 20 и 30-е сутки, помимо указанных явлений, отмечались и другие варианты течения процесса, в частности картина хронического фиброзного пульпита в «холодной» стадии, а также не резко выраженного обострения. Для первого характерен вялотекущий процесс с формированием в области травмы ограниченного очага деструкции и вала из лимфомакрофагальных элементов вокруг него с зоной из концентрически ориентированных коллагеновых фибрилл (рис. 17).

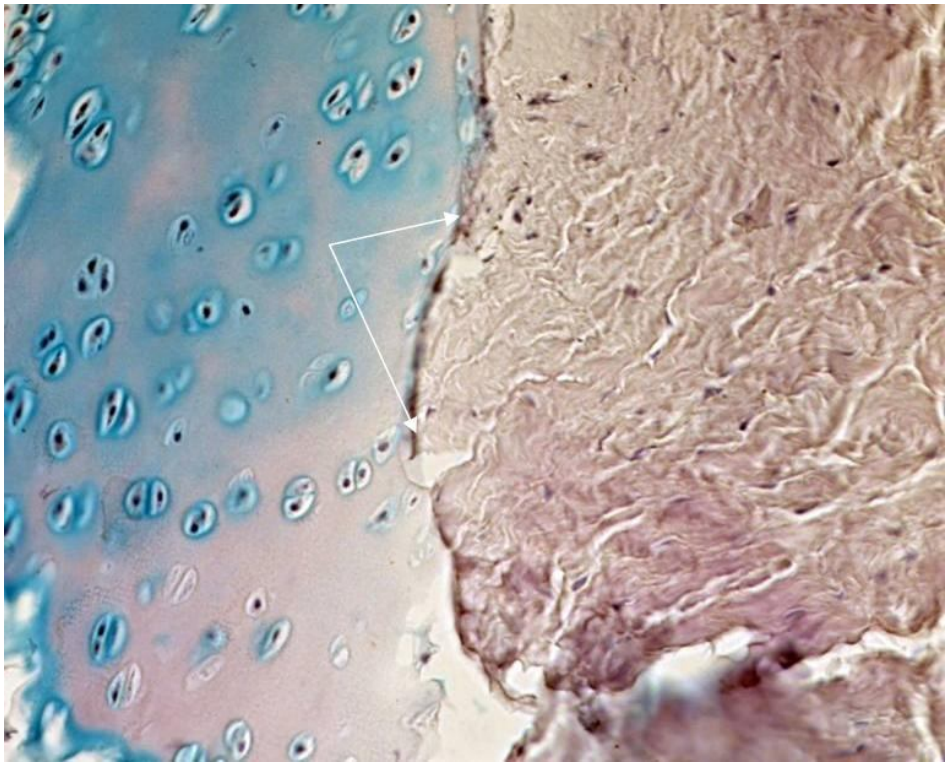

Рисунок 17. Микропрепарат. Морфологическая картина хронического фиброзного пульпита через 20 суток после начала эксперимента. Участки ограниченного очага деструкции и лимфомакрофагального вала (отмечен стрелками) с зоной из концентрически ориентированных коллагеновых фибрилл. Окраска по Бильшовскому. Ок. 10, об. 20

Лимфомакрофагальный инфильтрат в проксимальном направлении быстро сходил на нет, а гиперемические реакции сосудов с явлениями отека определялись лишь в коронковой части пульпы, в целом превалировали склеротические ее изменения (рис. 18).

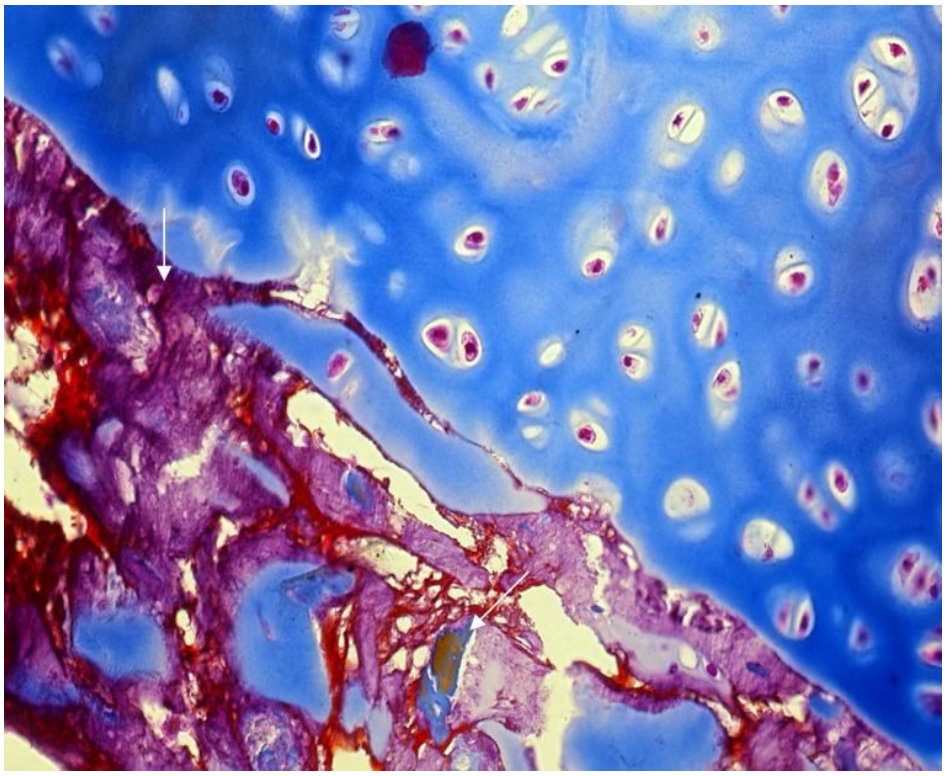

Рисунок 18. Микропрепарат. Морфологическая картина хронического фиброзного пульпита через 30 суток после начала эксперимента. Склеротические изменения коронковой пульпы (отмечены стрелками). Окраска по Маллори. Ок. 10, об. 20

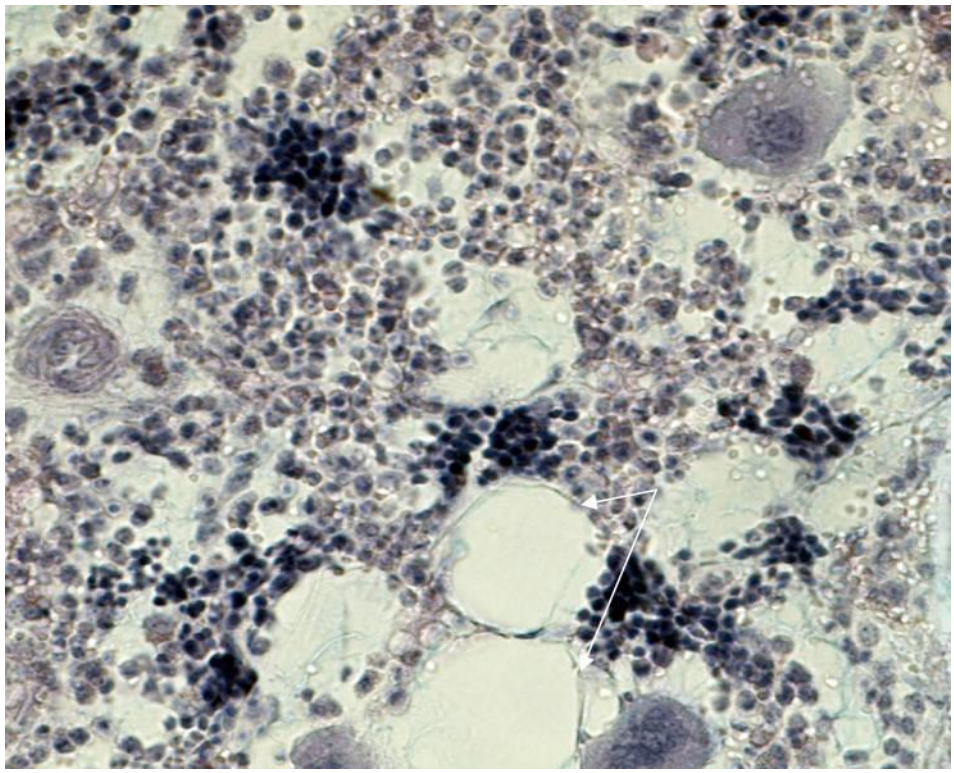

Рисунок 19. Микропрепарат. Морфологическая картина хронического фиброзного пульпита в стадии обострения через 30 суток после начала

эксперимента. Шары дентина и интроглобулярные пространства в коронке зуба (отмечены стрелками). Импрегнация серебром по Футу. Ок. 10, об. 20

В стадии обострения в отдаленные сроки наблюдались умеренные инфильтративно-гиперемические проявления, выраженность которых была меньшей, чем в острой фазе процесса (рис. 19).

По данным ультразвукового исследования, через 1 ч после травмы пульпы наблюдалось резкое падение амплитуды ДС и ПТС по сравнению с исходным уровнем. При визуальной оценке ДС отмечали появление венозной волны и ряда дополнительных волн на нисходящей ее части (рис. 20 - а), что, по-видимому, связано с резким расширением сосудов в ответ на травму и затрудненным оттоком крови на фоне развивающихся экссудативных явлений.

Согласно данным функционального исследования, в этот период наблюдалось значительное уменьшение амплитуды ДС (до 20% от исходного уровня) и снижение ПТС (до 67%). Визуально на ДС определялось наличие выраженной венозной волны (рис. 20 - б). Можно полагать, что дальнейшее падение амплитуды ДС и наличие венозной волны в этот период объясняется прогрессирующим развитием отека. Через 3 суток по-прежнему характерно дальнейшее снижение амплитуды ДС и заметное расслабление тонуса сосудов (рис. 20 - в). Венозная волна выражена незначительно.

Для ультразвуковых показателей при этом было характерно заметное повышение ПТС и снижение амплитуды ДС (рис. 20 - г). ДС пульпы, как правило, не регистрировались при развитии диффузного гнойного и гангренозного пульпитов (20, 30, 40 сутки), сопровождающихся обширной деструкцией пульпы. При этом она отсутствовала и на 20-40-е сутки пульпита в стадии обострения, характеризовавшейся резко выраженными явлениями стаза сосудов и тотальным распространением экссудативно-инфильтративного процесса вплоть до корневой части пульпы.

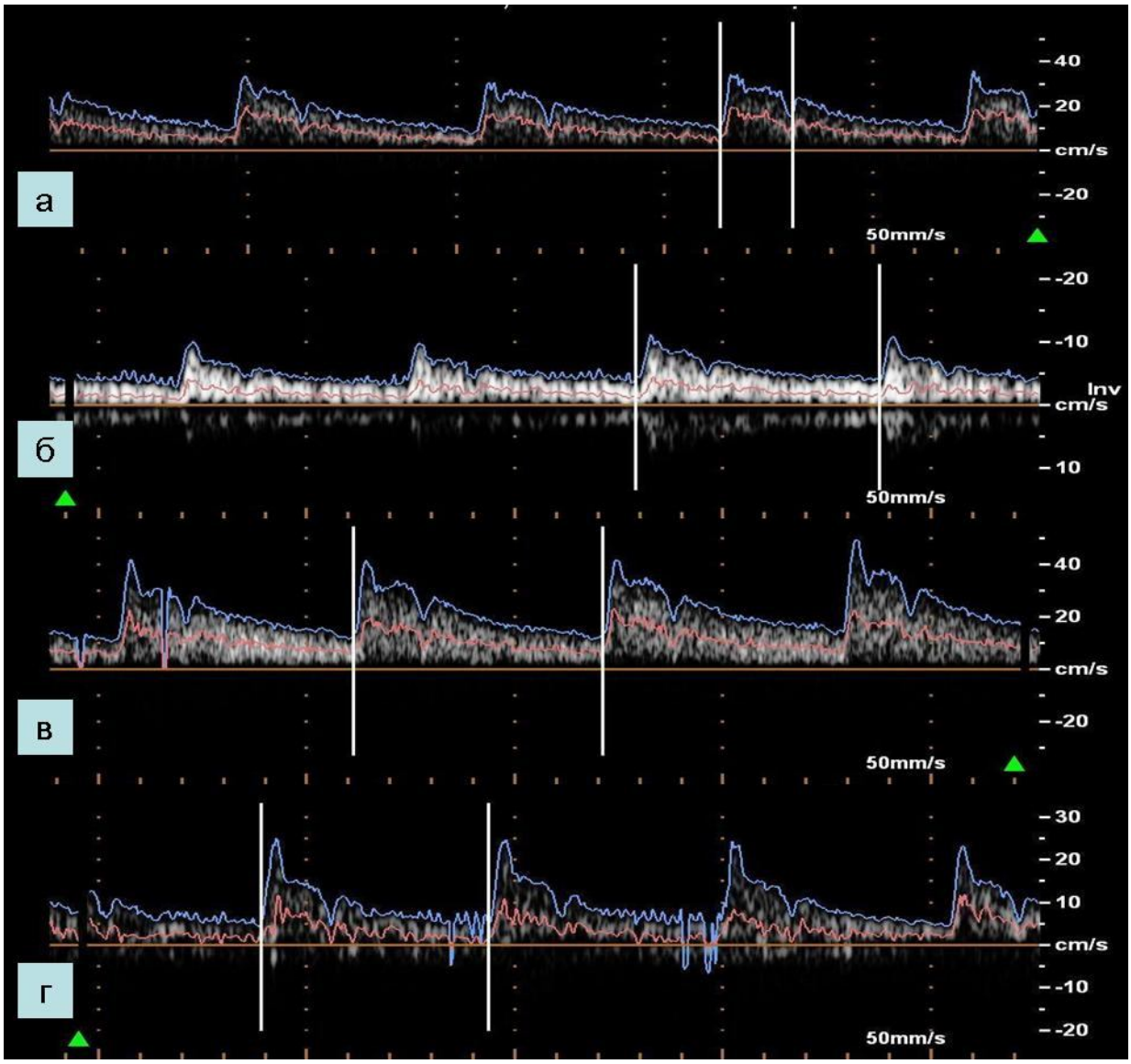

Рисунок 20. Дуплексная сонография пульпы зубов через 1 ч (а), 1 сутки (б), 3 суток (в), и 20 суток (г) после начала эксперимента. а – на нисходящей кривой прослеживается выраженная венозная волна; б – амплитуда снижена, тонус сосудов повышен, венозная волна прослеживается слабо; рост амплитуды, венозная волна выражена незначительно; амплитуда снижена, тонус сосудов резко повышен

Следует отметить, что в ходе исследования установлена прямая корреляция между интенсивностью гнойно-инфильтративных изменений в пульпе в острой и хронической стадиях воспаления пульпы и характером ДС. В острой стадии на фоне очагового серозно-гнойного пульпита характерно уменьшение ПТС и амплитуды ДС, что, по-видимому, связано с резким расширением сосудов, замедлением тока крови в них, а также развитием отека,

который повышает внутритканевое давление, вследствие чего резко ухудшаются условия микроциркуляции. На ДС это подтверждалось появлением венозной и ряда дополнительных волн. В последующем (10 и 20 суток) с переходом процесса в хроническую фазу амплитуда ДС оставалась сниженной, однако ПТС возрастал. Эта динамика характеристик ДС объясняется развитием в поздние сроки склероза в пульпе, а также склеротических изменений самих сосудистых стенок. Нарастание процессов, связанных с распространением на обширные зоны пульпы гнойной инфильтрации, иногда приводящей к некрозу пульпы, проявлялось на ДС отсутствием пульсации сосудов. Характерно, что подобные явления отмечены и в случае сохранения корневой пульпы, когда не наступало ее полной деструкции. Как правило, такие изменения на ДС имели место на фоне обострения хронического пульпита, причем в корневой пульпе обнаруживались экссудативные проявления, гиперемия, резко выраженный отек.

3.2. Оценка биохимических и гистологических показателей пульпы интактых зубов в условиях экспериментальной внутрипульпарной гипертермии

Повсеместно используемое в стоматологической практике одонтопрепарирование существенно влияет на физиологическое состояние пульпы зуба и ее морфологические показатели. Вместе с этим, биохимические изменения при механическом препарировании зубов с использованием высокоскоростных турбинных наконечников под несъемные ортопедические конструкции изучены меньше, чем гистохимические. Как известно, пульпа играет основную роль в метаболизме дентина и других тканей зуба. Богатая иннервация и обильное кровоснабжение определяют быструю регуляцию и высокую интенсивность обмена веществ в пульпе зуба, о чем, в частности, свидетельствует ее высокое тканевое дыхание. В ряде научных работ доказано, что нагревание пульпы влияет на ее функционирование. Именно повышение

температуры ткани при одонтопрепарировании является одним из самых неблагоприятных факторов этой процедуры. Между тем нарушения в пульпе зуба при одонтопрепарировании могут быть частично вызваны нагреванием ткани, приводящем к лабилизации лизосомальных мембран и выходу в цитозоль агрессивных кислых лизосомальных гидролаз. Эти ферменты могут гидролизовать ряд важных углеводсодержащих соединений, приводя тем самым к патологическим изменениям и даже глубоким нарушениям функции клеток пульпы.

Задача данной части настоящего научного исследования - исследование активности кислых лизосомальных гликозидаз (β-глюкуронидазы, β-глюкозидазы и β-N-ацетилглюкозаминидазы) и их влияние на функцию клеток пульпы в условиях экспериментальной внутрипульпарной гипертермии.

У животных контрольной группы наиболее высокой оказалась активность β-N-ацетилглюкозаминидазы: она в 4 раза превосходила таковую β - глюкозидазы и в 6 раз - β-глюкуронидазы, составляя соответственно 0,55, 0,15 и 0,07 мкмоль/мин.

Нагревание клыков собак в течение 1 минуты до 50°С (2-я группа) привело к небольшому повышению активности β-глюкозидазы через 1 и к резкому увеличению активности через 2 суток; спустя 3 и 5 суток активность фермента значительно падала (рис. 21). Такая же динамика выявлялась и при 2 мин теплового воздействия. Через 3 суток после нагревания в течение 2 мин максимальные показатели превышали контрольные в 4,2 раза, а после нагревания в течение 1 мин - только в 1,8 раза. Различия в активности β-глюкуронидазы при 1 и 2 мин температурного воздействия были выражены еще меньше. Через 24 часа после нагревания длительностью как 1 мин, так и 2 мин, активность энзима более чем в 2,5 раза превышала контрольную. Через 3 суток при этих же параметрах нагревания активность фермента оставалась примерно на том же уровне и только через 5 суток снижалась (рис. 22).

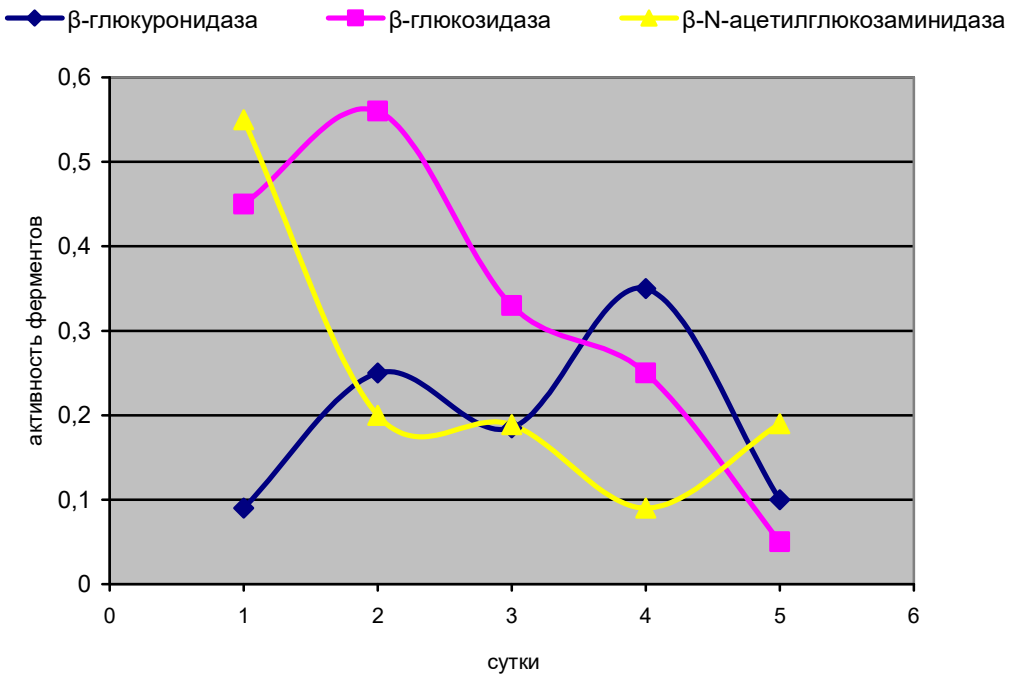

Рисунок 21. Изменение активности кислых лизосомальных гликозидаз через 1 мин нагревания

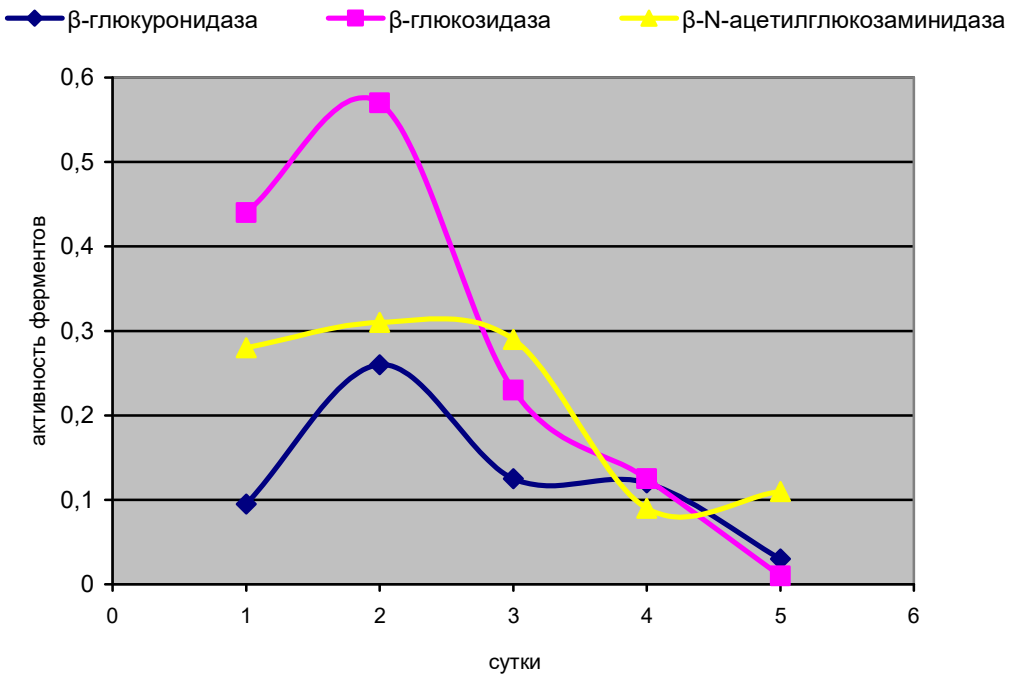

Рисунок 22. Изменение активности кислых лизосомальных гликозидаз через 2 мин нагревания

Если активность β-глюкозидазы, а также β-глюкуронидазы под влиянием нагревания закономерно увеличивалась, то активность β-N-

ацетилглюкозаминидазы в этих же условиях претерпевала противоположные изменения. Через 1 сутки она существенно снизилась и сохранялась примерно на таком же уровне (с небольшими колебаниями) и через 3, и через 5 суток после нагревания.

Следует отметить, что внутрипульповая гипертермия после внешнего воздействия тепла приводила к выраженным гистологическим изменениям в пульпе. Внутрипульпарная температура у собак, в среднем, сопоставима с температурой тела и составляет от 37,5 до 38,5°С. Повышение внутрипульповой температуры на 10,5-11,5°С (до требуемых 50°С) в течение 1 минуты (2-я группа) приводило к появлению ограниченных очажков некроза в отдельных участках пульпы (рис. 23 - а). При повышении внутрипульповой температуры на 10,5-11,5°С в течение 2 минут (3-я группа) возникал общий некроз, проявления которого были хорошо видны уже через 2 суток после нагревания. При нагревании наряду с некрозом наблюдались тромбозы сосудов пульпы (рис. 23 - б).

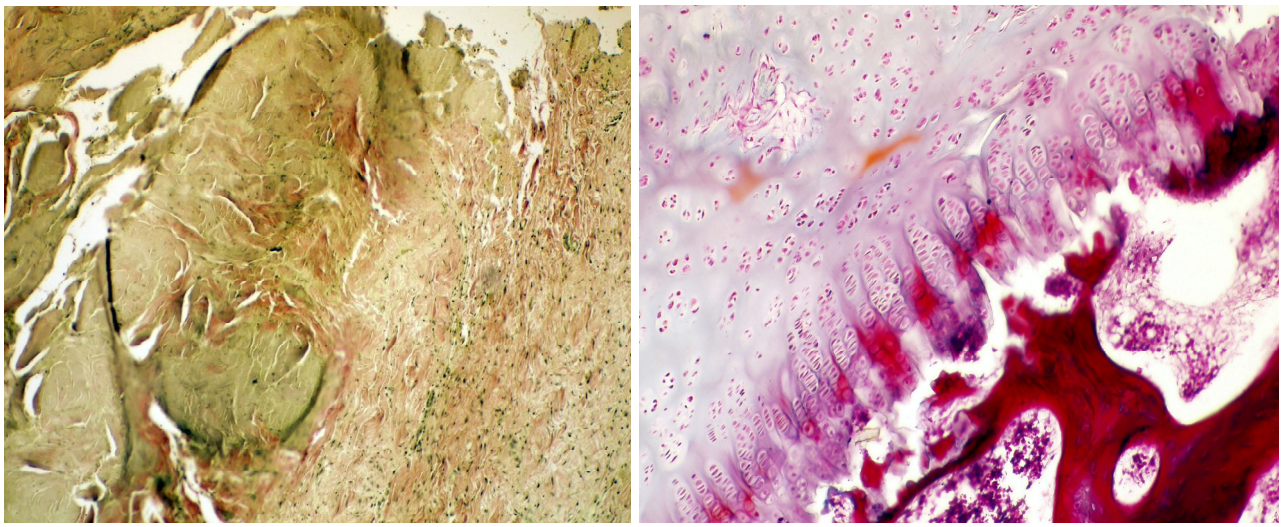

а *б*

Рисунок 23. Микропрепараты. 2 сутки эксперимента. а - ограниченные очаги некроза в пульпе зуба через 1 мин нагревания (2-я группа); б - тромбозы сосудов пульпы (3-я группа). Окраска по Ван-Гизон (а) и по Маллори (б). Ок. 10, об. 20

К 3 суткам эксперимента наблюдалось усиление компенсаторных явлений, морфологические изменения в слое одонтобластов характеризовались в

основном элементами вакуолизации с выраженными дегенеративными изменениями периферических отростков одонтобластов.

В слое субодонтобластов отмечалось резкое увеличение количества лейкоцитов. По этой причине преодонтобласты приобретали овальную форму и неравномерно располагались по массе слоя (рис. 24). Данные морфологические изменения могут свидетельствовать об эволюции отека, прогрессировании некротического процесса, протекающего по асептическому типу, поскольку в этих слоях не было зафиксировано массового содержания микробных тел.

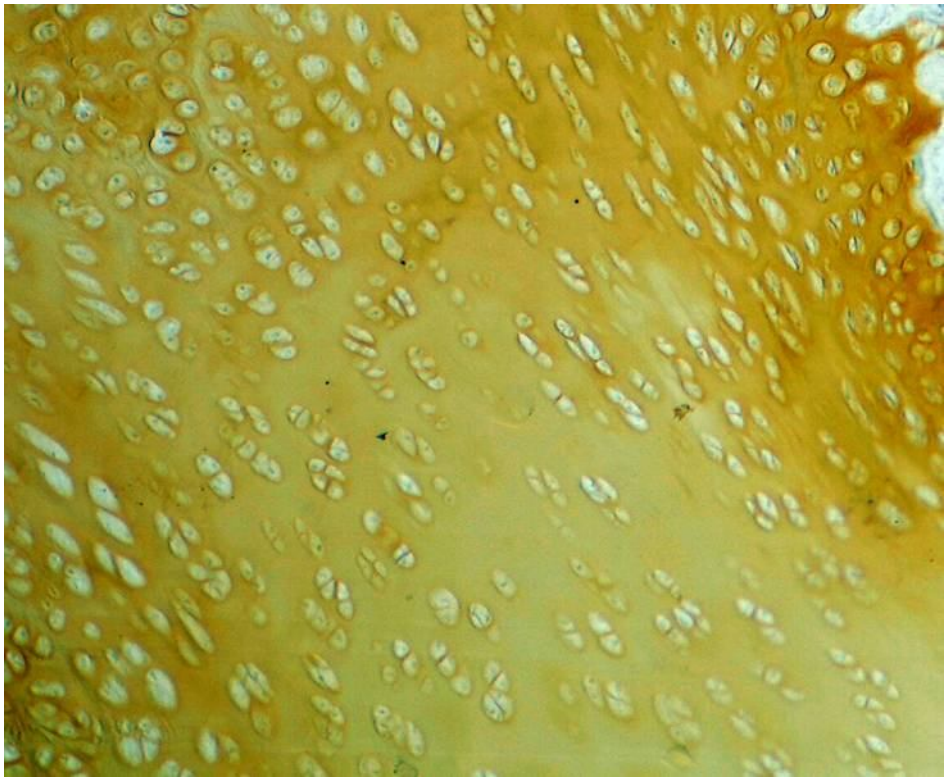

Рисунок 24. Микропрепарат. 3 сутки эксперимента. Неравномерное расположение преодонтобластов овальной формы по массе слоя дентина. Окраска по Ван-Гизон. Ок. 20, об. 40

Установленный факт прямо указывает на формирование первичных признаков коагуляции элементов основного вещества пульпы (экстрацеллюлярного матрикса периферического слоя пульпы). В поверхностном и подповерхностном слоях одонтобластов отмечалось разобщение с появлением радиально-направленных межклеточных пространств. Мелкие капилляры пульпы отличались пристеночным расположением форменных элементов и истончением базальной мембраны. В

перикапиллярной зоне замечены очаги выраженного отека основного вещества, а вот в нервных клетках пульпы к этому сроку явных изменений не отмечалось (рис. 25).

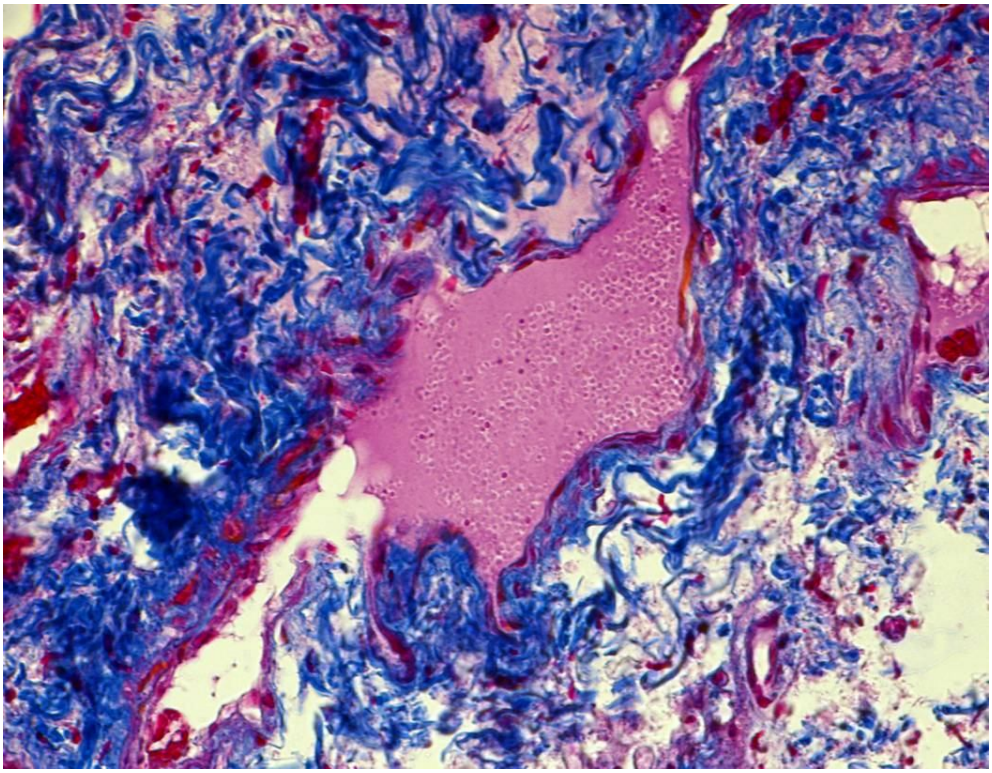

Рисунок 25. Микропрепарат. 3 сутки эксперимента. Очаг выраженного отека (в центре снимка) основного вещества в перикапиллярной зоне. Окраска по Маллори. Ок. 10, об. 20

К 5-м суткам эксперимента выявлены дегенеративно-некротические процессы в виде микроочагов с выявлением небольших участков отчуждения от пульпы. Образование микрополостей с содержанием тканевых детритов определялось на границе одонтобластического и субодонтобластического слоев. В преодонтобластическом слое наблюдались очаги с выраженной дезорганизацией клеточных элементов. В этих участках ближе к центральному слою обнаружена круглоклеточная инфильтрация (рис. 26).

Известно, что воспаление при многих других видах патологии зубочелюстной системы в пульпе характеризуется изменениями не только активности тканевого дыхания, но и распределением изоферментов лактатдегидрогеназы, активности протеиназ, фосфомоноэстераз и других показателей метаболизма.

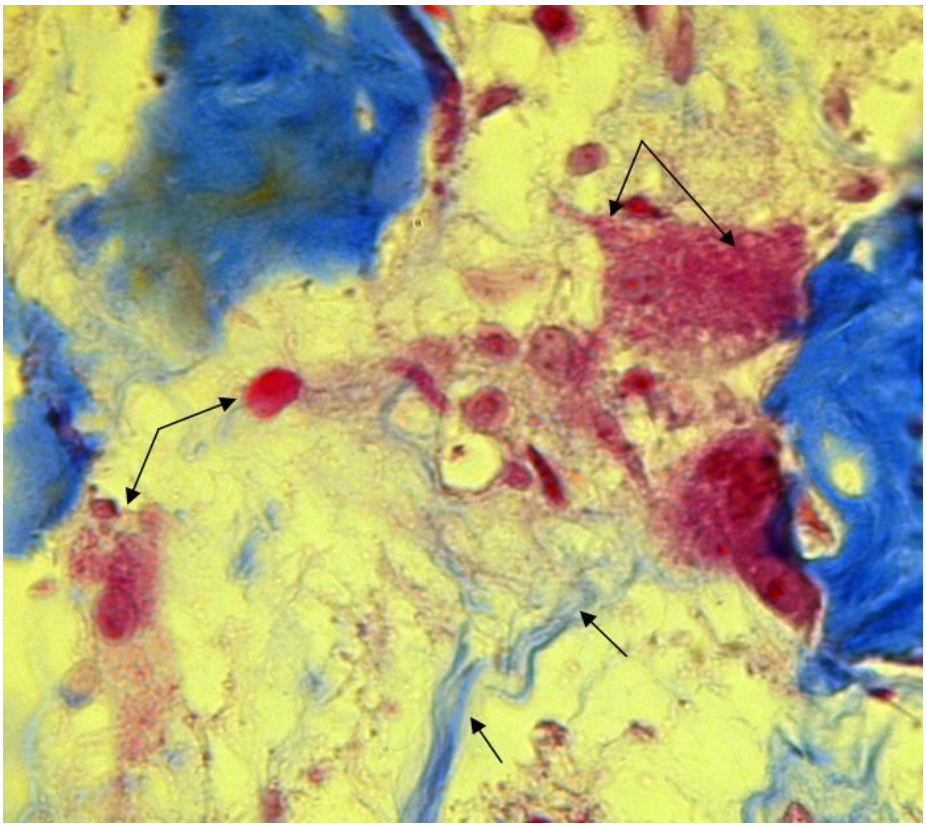

Рисунок 26. Микропрепарат. 5 сутки эксперимента. Дегенеративно-некротические процессы в виде микроочагов с выявлением небольших участков отчуждения от пульпы (двойные стрелки). Мелкие извитые капилляры пульпы (одиночные стрелки). Окраска по Маллори. Ок. 10, об. 20

В этой связи изучение лизосомальных гликозидаз пульпы зуба при температурных режимах, которые могут возникать в стоматологической практике при одонтопрепарировании, представлялось весьма целесообразным. Повышение активности β-глюкозидазы и β-глюкуронидазы при нагревании мы объясняем тем, что тепловое воздействие лабилизирует в том числе и лизосомальные мембраны, в результате чего кислые гликозидазы выходят из лизосомального компартмента в цитозоль. Их свободная активность при этом резко повышается, так как у здоровых животных она в цитозоле на 2-3 порядка ниже, чем в лизосомах. Поэтому переход кислых гликозидаз из лизосом в цитозоль при гипертермии естественно приводит к нарушению структуры и функции ряда гликопротеидов, протеогликанов и других углеводсодержащих соединений, выполняющих важную роль (инициирующие минерализацию белки, гормоны, антитела). Падение активности β-N-ацетилглюкозаминидазы

при температурном воздействии, объясняется ее более высокой термолабильностью по сравнению с β-глюкозидазой и β-глюкуронидазой, активность которых повышалась при нагревании. По-видимому, β-N-ацетилглюкозаминидаза также выходила в цитозоль из лизосомального компартмента, но в неактивной форме. Это становится понятным, если учесть, что даже при температурах (50°С), лишь немного превышающих 37,5-38,5°С (норма для собак), структура β-N-ацетилглюкозаминидазы претерпевает изменения: переходит из мономерной в димерную, что и отражается на активности энзима.

3.3. Оценка защитных возможностей пульпы зубов при пародонтите

Клинические и экспериментальные данные свидетельствуют о чрезвычайно высоких реактивных возможностях пульпы клинически здоровых зубов. Как известно, пульпа играет основную роль в метаболизме дентина и других тканей зуба. Ряд исследований последних лет свидетельствует о выраженных трофических, сенсорных и барьерных функциях пульпы. Установлено, что клетки пульпы имеют высокую фагоцитарную способность, препятствующую проникновению микроорганизмов в периапикальные ткани. Еще одной из особенностей пульпы зуба является высокая поглотительная способность клеток эндотелия сосудов, являющихся одним из резервных физиологических механизмов тканевой защиты, особенно в условиях воспаления. Богатая иннервация и обильное кровоснабжение определяют быструю регуляцию и высокую интенсивность обмена веществ в пульпе зуба, способность рассасывать асептические и инфекционные очаги, инкапсулировать патологические участки, образовывать дентинный мостик или демаркационную линию на границе здоровой и воспаленной ткани. Главные источники защитных сил пульпы представлены элементами ретикулоэндотелиальной ткани, в частности гистиоцитами. Однако до настоящего времени остается нерешенным вопрос о реактивных возможностях

пульпы в процессе проникновения в полость зуба патогенной микрофлоры при пародонтите.

В течение многих лет нерешенным остается вопрос: что более губительно влияет на пульпу: компоненты материалов, находящихся в непосредственной близости с ними, или бактерии и/или их токсины. Длительное время считалось, что некоторые реставрационные материалы из-за своей высокой токсичности вызывают необратимые повреждения пульпы. Однако исследования, проведенные начиная с середины 70-х гг., показали, что пульпа выдерживает присутствие большого разнообразия материалов в том случае, если бактериальный фактор полностью исключен. Если же бактериальная инвазия затрагивает пульпу, происходят серьезные неблагоприятные изменения в пульпе. Наиболее часто причиной возникновения и прогрессирования кариозного процесса и развития осложнений со стороны пульпы являются такие микроорганизмы, как *Streptococcus mutans, Streptococcus viridans, Lactobacilli, Staphylococcus aureus, Staphylococcus haemolyticus, Peptostreptococcus* spp., *Bacteroides* spp.

Задача данной части настоящего научного исследования - изучение защитных возможностей пульпы интактных зубов при пародонтите.

Светооптические и электронно-микроскопические исследования пульпы зубов, удаленных у больных, страдающих пародонтитом, позволили обнаружить значительные изменения всех составных компонентов соединительной ткани и сосудов микроциркуляторного русла (рис. 27). В центральных отделах пульпы в результате гидратации основного вещества отмечались выраженные явления склероза. Процесс затрагивал и клеточные элементы соединительной ткани, особенно фибробласты и одонтобласты. В их цитоплазме обнаруживались признаки гидропической (вакуольной) дистрофии с появлением в клетке вакуолей, наполненных цитоплазматической жидкостью. Гидропическая атрофия имела разнонаправленный характер в различных отделах пульпы. В основном подобные изменения затрагивали коронковую

пульпу, в интерстициальном пространстве которой выявлялась микрофлора, представленная кокковыми, нитевидными формами, а также лептоспирами.

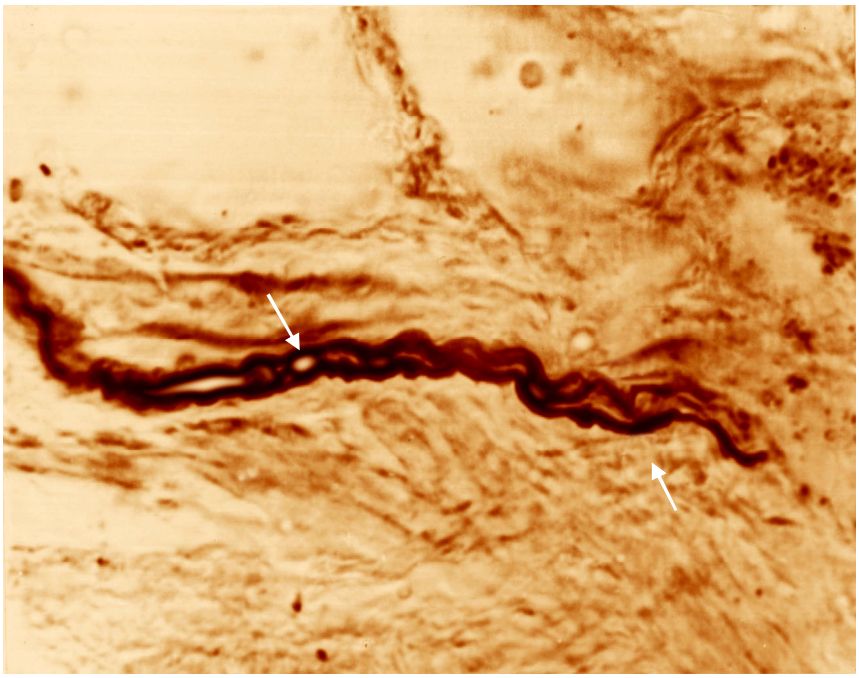

Рисунок 27. Микропрепарат. Сужение и склероз сосудов в промежуточном слое пульпы. Окраска гематоксилином и эозином. Ок. 10, об. 20

Микроорганизмы попадали в полость зуба из пародонтальных карманов. В очагах микроинвазий отмечались скопления клеточных элементов, среди которых преобладали макрофаги, полиморфно-ядерные лейкоциты, лимфоциты и плазматические клетки (рис. 28).

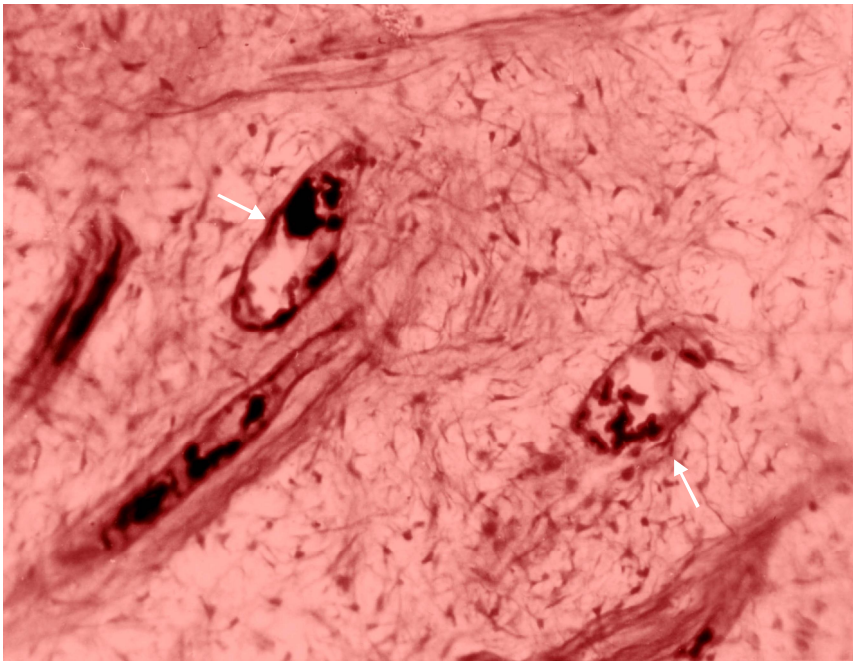

Рисунок 28. Микропрепарат. Фрагмент коронковой части пульпы зуба при пародонтите, повышение концентрации волокнистых элементов. Стрелки - места скопления в очаге микроинвазии макрофагов, лейкоцитов, плазматических клеток. Окраска гематоксилином и эозином. Ок. 10, об. 20

Дистрофические изменения соединительнотканных клеток сочетались с появлениями интерстициального отека, который, по-видимому, представляет собой следствие нарушения структуры транспортных коммуникаций, используемых для перемещения крови и интерстициальной жидкости (рис. 29).

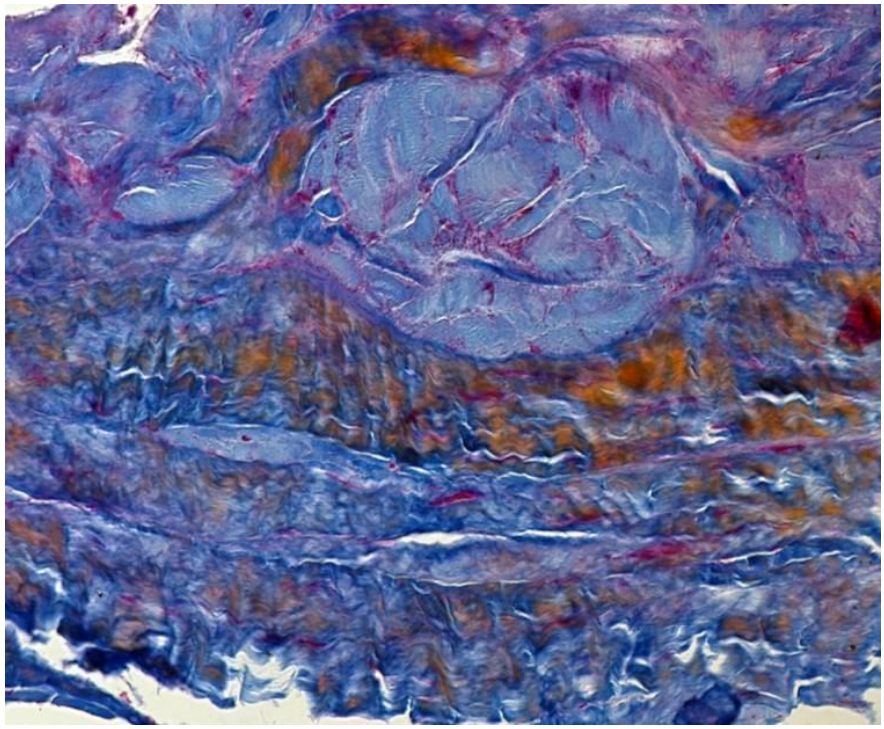

Рисунок 29. Микропрепарат. Интерстициальный отек коронковой пульпы. Окраска по Маллори. Ок. 10, об. 20

Структурные изменения, происходящие при пародонтите в системе микроциркуляции, как и при любом другом виде хронического воспаления, ведут, прежде всего, к нарушению оксигенации тканей, т.е. гипоксии. Этот факт имеет существенное значение для обеспечения некоторых видов защитных реакций, в частности фагоцитоза, поскольку энергетика данного процесса связана с гликолизом, который резко активизируется в ходе воспалительной реакции. На фоне указанных процессов соединительнотканные клетки пульпы - гистиоциты, проявляли признаки подвижности, они активно

фагоцитировали поступившие в ткань пульпы микроорганизмы, причем этапы фагоцитоза удавалось проследить, начиная с фазы контакта с ними.

Как показали электронно-микроскопические исследования, процесс фагоцитоза полиморфноядерными лейкоцитами начинается с адгезии последних к люминальной поверхности эндотелия обменных микрососудов, находящихся в очаге воспаления, а в дальнейшем происходит проникновение через сосудистую стенку по направлению к микроорганизмам. Процессу поглощения предшествуют образование макрофагами и полиморфноядерными лейкоцитами ундулирующих (волнообразных) псевдоподий, окружающих микроорганизмы и прилипание последних к клеточной мембране (рис. 30).

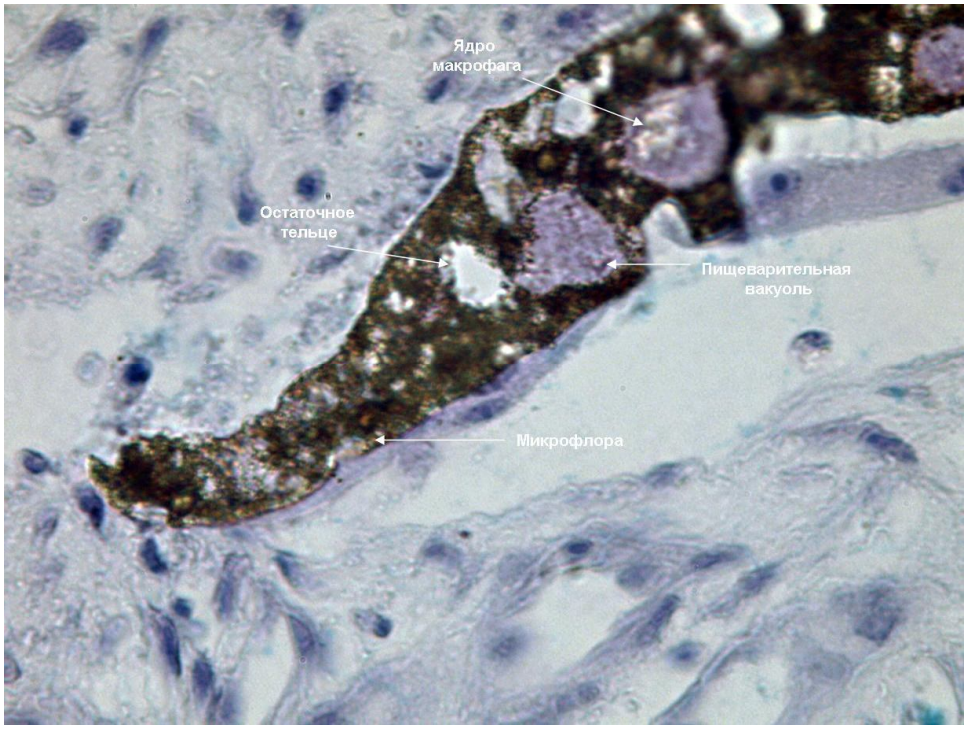

Рисунок 30. Микропрепарат. Макрофаг в стадии фагоцитоза. Растровая электронная микроскопия. Ув. Х 6500

В результате слияния псевдоподий микроорганизмы оказываются заключенными в полость — вакуоль, окруженную мембраной, которая образована за счет поверхности клетки. В дальнейшем происходит слияние оболочки фагоцитарной вакуоли с мембраной лизосомы, дегранулирующее ферменты и бактерицидные вещества которой оказывают воздействие на микроорганизмы.

3.4. Резюме

Как показали результаты проведенного патофизиологического и морфофункционального исследования, острое и обострившееся воспаление в пульпе сопровождается выраженными изменением показателей микроциркуляции сосудистого русла, ведущим из которых является снижение тонуса сосудов и венозной волны. Установлена сильная корреляционная связь ($r=1,89$, $p<0,05$) между интенсивностью экссудативно-гиперемических, гнойно-инфильтративных изменений в пульпе в острой и хронической стадиях воспаления и характером дуплексной сонографии, что позволяет рекомендовать данный метод исследования для дифференциальной диагностики клинической формы пульпита.

Температурный фактор одонтопрепарирования влияет на активность кислых лизосомальных гликозидаз, значительно ухудшая условия для функционирования клеток пульпы зуба в отдаленном периоде (3-5 суток), что диктует необходимость использования активаторов заингибированных гликозидаз и ингибиторов активировавшихся гликозидаз пульпы зуба после одонтопрепарирования интактных зубов.

Проведенные гистологические и электронно-микроскопические исследования пульпы зубов при пародонтите позволили выявить высокие защитные потенции гистиоцитов пульпы, которые реализуются посредством фагоцитоза микроорганизмов и дистрофически измененных клеточных элементов.

Таким образом, все полученные данные могут быть использованы при выборе наиболее эффективного метода терапии патологии твердых тканей зуба.

ГЛАВА 4. РАЗРАБОТКА ЛЕЧЕБНЫХ ПАСТ ДЛЯ ЛЕЧЕНИЯ ПУЛЬПИТА С СОХРАНЕНИЕМ И БЕЗ СОХРАНЕНИЯ ЖИЗНЕСПОСОБНОСТИ ПУЛЬПЫ ЗУБА

4.1. Разработка оригинальной пасты для лечения острого очагового пульпита с сохранением жизнеспособности пульпы зуба

При лечении острого очагового пульпита необходимо решить следующие задачи: устранить болевой синдром, ликвидировать очаг воспаления в пульпе, предохранить ткани периодонта от повреждения, восстановить целостность, форму и функцию зуба. Существующие методы лечения пульпита разделяют на консервативные - направленные на ликвидацию очага воспаления медикаментозными или физиотерапевтическим способами с сохранением пульпы, и хирургические, предусматривающие полное или частичное удаление последней.

При консервативном лечении острого очагового пульпита используют комбинированные лекарственные пасты с длительным противовоспалительным, одонтотропным и антисептическим действием. Известен ряд комбинированных лекарственных паст, приготавливаемых ex tempore с учетом клинической ситуации и сочетаемости компонентов. Пасты содержат одонтотропные вещества, стимулирующие формирование заместительного дентина и процессы реминерализации, глюкокортикостероиды, антибиотики, протеолитические ферменты.

Недостатком данных комбинированных лекарственных паст является, то, что они не твердеют, не обладают достаточной механической прочностью и быстро теряют свою активность под пломбой, кроме этого, их общим недостатком является низкий уровень адгезии к дентину зуба.

Известен способ лечения острого пульпита (патент RU 2309746). На первом этапе осуществляют инструментальную обработку, гемостаз, антисептическое воздействие на кариозную полость или пульпу зуба. Затем

область вскрытой пульпы или ее культи промывают взвесью полисорба в физрастворе. Высушивают и заполняют композицией на основе ультрамикроскопической пористой гидроксиапатитной керамики, солкосерил-желе и антибактериального препарата пролонгированного действия в пропорции 2:1:2. Затем покрывают прокладкой и временной пломбой. Через 14-21 суток на втором этапе проводят удаление прокладки, промывание полости антисептическим раствором с последующей заменой композицией из мелкогранулированной пористой гидроксиапатитной керамики в сочетании с антибактериальным препаратом при соотношении 1:1. Способ обеспечивает эффективность лечения за счет активации адаптивных защитных механизмов, дентинообразования, а также защиты периодонта от распространения инфекционно-токсического процесса.

Недостатками разработанной комбинированной лекарственной композиции в данном способе лечения острого очагового пульпита является слабое одонтотропное действие ультрамикроскопической пористой гидроксиапатитной керамики и низкий репаративный потенциал композиции.

Применяется комбинированная лекарственная паста, содержащая кристаллический лизоцим, белую глину, а также костную муку и гепариновую мазь в соотношении 10:1, известна комбинированная лекарственная паста, содержащая 5% мазь витамина U на 5% геле коллагена с добавлением 0,5% пиромекаина.

Данные комбинированные лекарственные пасты хорошо стимулируют репаративные свойства пульпы зуба и выработку заместительного дентина, однако обладают крайне низкими антисептическими свойствами, не влияют на окислительно-восстановительные процессы в пульпе.

Наиболее близким по технической сущности и выбранный в качестве прототипа является лизоцим-витаминная паста, которая состоит из трех компонентов: лизоцима, масляного раствора витамина «А» и окиси цинка. Паста обладает выраженным бактерицидным и бактериостатическим

действиями, бактериолитическим и одонтотропным эффектами, усиливает окислительно-восстановительные процессы в пульпе.

Однако паста не обладает длительным противовоспалительным и обезболивающим эффектом, не обеспечивает депо органических и неорганических субстратов в надпульпарном дентине, компоненты пасты не способны обеспечить роль физиологической матрицы для нормализации репаративных процессов в пораженной пульпе зуба при остром очаговом пульпите.

Поставлена задача: разработка высокоэффективной противовоспалительной, обезболивающей и антисептической комбинированной лекарственной пасты, обладающей выраженным репаративным действием при консервативном лечении острого очагового пульпита.

Поставленная задача решена путем включения в состав комбинированной лекарственной пасты, содержащей лизоцим, масляный раствор витамина «А», окись цинка, 30% раствора димексида, дексаметазона, неомицина, «Коллост-геля» при следующем соотношении компонентов, мас.%:

Лизоцим	5
Масляный раствор витамина «А»	5
Окись цинка	20
Димексид	5
Дексаметазон	0,1
Неомицин	0,1
Коллост-гель	остальное

Параметры вводимых в состав заявляемой пасты компонентов определяли опытным путем. Введение компонентов ниже нижнего или выше верхнего предела не обеспечивает оптимального лечебного действия, а также ухудшает физико-химические свойства пасты.

Характеристика компонентов комбинированной лекарственной пасты.

Лизоцим – фермент класса гидролаз, обладает антимикробным свойством и ускоряет репаративные процессы в тканях. Лизоцим в сочетании с масляным

раствором витамина «А» усиливает окислительно-восстановительные процессы и улучшает контакты с внутриклеточными образованиями. Окись цинка использована в качестве наполнителя.

Димексид усиливает лечебный эффект компонентов пасты, обладает противовоспалительным, антисептическим и анальгетическим действием. 30% раствор димексида способствует проникновению компонентов пасты через биологические мембраны, усиливает активность других веществ, обладает выраженным обезболивающим действием, проявляет противовоспалительные, антисептические и фибринолитические свойства.

Дексаметазон оказывает выраженное противовоспалительное и антиэкссудативное действие, стабилизирует клеточные мембраны. Неомицин обеспечивает антибактериальное действие.

«Коллост-гель» (ЗАО «БиоФАРМАХОЛДИНГ», Россия) – коллагеновый биоматериал, представляет собой фибриллярный белок соединительной ткани, обеспечивает ее структурную основу, выполняя роль физиологической матрицы, обеспечивающей нормальные репаративные процессы в пульпе. Препарат выпускается в виде геля белого цвета, упакованной в одноразовые пластиковые шприцы, емкостью 0,7 мл. Препарат «Коллост-гель» обеспечивает область коррекции (пульповую камеру) основными биологическими ресурсами, которые требуются для заживления, создает переходный матрикс, который стимулирует иммунную систему организма и активацию гранулоцитов, макрофагов и фибробластов, улучшает перенос факторов роста, высвобождающихся из клеток, усиливает миграцию фибробластов и пролиферацию клеток пульпы. Препарат характеризуется биосовместимостью с тканями человека и не вызывает реакции отторжения, отличается повышенными одонтотропными свойствами.

Сравнительный анализ с прототипом показал, что разработанный состав пасты отличается от известного введением новых компонентов, а именно 30% раствора димексида, дексаметазона, неомицина, коллагенового биоматериала «Коллост-гель» в новом соотношении компонентов.

Проведенный анализ известных паст, сходных с разработанной пастой по спектру терапевтического действия, показал, что состав комбинированной лекарственной пасты, содержащей лизоцим, масляный раствор витамина А, окись цинка, 30% раствор димексида, дексаметазона, неомицин и коллагеновый биоматериал «Коллост-гель», с которым смешиваются все указанные выше ингредиенты, в практике ранее не применялся.

Комбинированную лекарственную пасту готовят следующим образом.

Расчет приведен на 100 г продукта. Пасту готовят ex tempore на стерильном предметном стекле. Сначала смешивают лизоцим (5 г), масляный раствор витамина А (5 г) и окись цинка (20 г). Затем в полученную смесь добавляют 30% раствор димексида (5 г), дексаметазон (0,1 г) и неомицин (0,1 г). После этого полученную смесь тщательно перемешивают с коллагеновым биоматериалом «Коллост-гель» до получения пасты однородной консистенции.

Пасту хранят в темной склянке с притертой пробкой, в полость зуба вносят гладилкой, ватным тампоном или кисточкой.

Предлагаемое техническое решение позволяет получить недорогое, экономически выгодное средство с высокой эффективностью, а также сократить сроки консервативного лечения острого очагового пульпита.

Пример 2. Состав, г:

Лизоцим	8
Масляный раствор витамина «А»	10
Окись цинка	20
Димексид	7
Дексаметазон	0,2
Неомицин	0,2
Коллост-гель	остальное

Способ приготовления пасты примера 2 аналогичен примеру 1.

Пасту по примеру 1 следует использовать при консервативном лечении острого очагового пульпита резцов и клыков, пасту по примеру 2 – при консервативном лечении острого очагового пульпита премоляров и моляров.

Срок годности полученного средства 1 год.

Параметры средства стабильны в процессе хранения. Средство представляет собой светло-коричневую массу с приятным запахом.

Разработанная комбинированная лекарственная паста очень пластична, легко вносится в полость зуба, отличается выраженным противовоспалительным, обезболивающим и антисептическим действием, обладает высокой проникающей способностью, стимулирует репаративную функцию пульпы зуба. Паста стимулирует дентиногенез, безвредна и не имеет побочных действий.

Таким образом, применение разработанной комбинированной лекарственной пасты для консервативного лечения острого очагового пульпита, будет способствовать снижению количества осложнений за счет противовоспалительного, обезболивающего, антисептического действия и стимулирования репаративной функции пульпы.

4.2. Разработка оригинальной пасты для пломбирования корневых каналов при лечении пульпита без сохранения жизнеспособности пульпы зуба

Заключительным и очень важным этапом лечения осложненного кариеса, итогом которого является пульпит и периодонтит, является пломбирование корневых каналов. Отдаленные результаты зависят не столько от использованных методов лечения и лекарственных веществ, сколько от качества заполнения корневых каналов, свойств корневых наполнителей и реактивности организма больного.

Чтобы обеспечить успех этого этапа, следует учитывать диагноз заболевания зуба, подвергаемого лечению, состояние его периапикальных тканей, степень проходимости корневых каналов, групповую принадлежность зуба, общее состояние пациента, необходимость ортопедического или хирургического лечения, а также свойства корневого наполнителя.

Корневой наполнитель должен отвечать следующим требованиям: 1) быть удобным в работе, легко вводиться в канал; 2) быть пластичным, чтобы обеспечить заполнение канала на всем протяжении, повторяя особенности его формы; 3) не уменьшаться в объеме при твердении в канале; 4) не рассасываться в канале; 5) быть непроницаемым для тканевой жидкости; 6) не раздражать периодонт; 7) стимулировать пластическую функцию периодонта; 8) обладать антисептическими свойствами; 9) быть рентгеноконтрастным; 10) не окрашивать зуб; 11) при необходимости легко выводиться из корневого канала.

До настоящего времени материала, отвечающего всем изложенным требованиям, нет. Поэтому изыскания в этой области продолжаются.

Все материалы для заполнения корневых каналов делят на 3 группы: 1) пластичные нетвердеющие; 2) пластичные твердеющие; 3) твердые штифты.

В группу *пластичных нетвердеющих материалов* входят пасты на жировой масляной основе с добавлением цинка оксида и белой глины. Современными материалами являются облепиховая, состоящая из облепихового масла и цинка оксида, и лизоцимсодержащие пасты. Применяют их при лечении пульпита.

Преимущества: бактерицидный эффект, легкость при введении в канал и при распломбировании корневого канала.

Недостатки: все эти пасты не твердеют в корневом канале, поэтому проницаемы для тканевой жидкости и со временем могут рассасываться из верхушечной части канала. Для придания бактерицидных свойств в пасты вводят антисептики. Однако в канале через несколько дней или недель они инактивируются. Препараты, введенные в состав паст, могут вызывать аллергические реакции.

Пластичные твердеющие материалы через определенный промежуток времени утрачивают мягкую консистенцию и затвердевают в просвете корневого канала. Представители этой группы наиболее разнообразны и чаще используются в практической стоматологии.

Преимущества: хорошо обтурируют корневой канал, не рассасываются в канале, кроме этого, цементам этой группы свойственны пластичность, медленное твердение, что создает удобства в работе с ними. Эти цементы вызывают минимальную воспалительную реакцию соединительной ткани в эксперименте. Недостатки: раздражают периодонт, возможна индивидуальная непереносимость эвгенола и его производных.

В попытке усиления положительных и уменьшения отрицательных свойств некоторыми авторами предлагались различные варианты комбинации двух групп пломбировочных материалов: пластичных нетвердеющих и пластичных твердеющих.

Наиболее близкой по сути и выбранной в качестве прототипа является паста плецит, созданная на основе цинк-оксиэвгенольных цементов с добавлением синтетических смол. Паста готовится ex tempore на предметном стекле при смешении порошка и жидкости. Порошок содержит равные части полимера акриловой быстротвердеющей пластмассы, цинка оксида и висмута карбоната, а жидкость является эвгенолом с 3-5% добавлением тимола. Материал твердеет при 37°С в течение часа, в начале твердения приобретает резиноподобную консистенцию.

Преимущества: паста не раздражает периапикальных тканей, при избыточном выведении рассасывается за пределами корня, в случае необходимости ее можно извлечь из канала.

Недостатки: эвгенол с 3-5% добавлением тимола вызывают аллергические реакции, паста не рентгеноконтрастна, поэтому трудно контролировать ее введение в канал, кроме этого, необходимость введения в состав пасты карбоната висмута, который является лекарственным веществом, применяемым для лечения пептических язв, особенно вызванных микроорганизмом Helicobacter pylori малообоснованна.

Поставлена задача: разработать пасту для пломбирования корневых каналов зубов, обладающую высокими пластическими, противовоспалительными, антисептическими, рентгеноконтрастными

свойствами, позволяющими надежно обтурировать корневой канал и эффективно использовать ее при лечении пульпита.

Поставленная задача решена путем введения в состав пасты, содержащей полимер акриловой быстротвердеющей пластмассы (порошок полиметилметакрилата) и цинка оксид, бария сультфата, глюкозамина гидрохлорида, эфирных масел шалфея лекарственного и цветков липы, метилового эфира метакриловой кислоты, при следующем соотношении компонентов, мас.%:

Полимер акриловой быстротвердеющей пластмассы	30
Цинка оксид	30
Бария сульфат	10
Глюкозамина гидрохлорид	10
Эфирное масло шалфея лекарственного	5
Эфирное масло цветков липы	5
Метиловый эфир метакриловой кислоты	10

Параметры вводимых в состав пасты компонентов определяли опытным путем. Введение компонентов ниже нижнего или выше верхнего предела не обеспечивает оптимального воздействия, а также ухудшает внешний вид и запах. Компоненты пасты обладают фармакологическим синергизмом.

Характеристика компонентов заявляемой пасты.

Полимер акриловой быстротвердеющей пластмассы, вводимый в состав пасты, придает ей высокую пластичность, ускоренный срок отверждения, низкую теплопроводность, повышенную твердость и механическую прочность, а также большую химическую стойкость.

Цинка оксид или цинка окись (Zinci oxydum) - вяжущее и адсорбирующее средство. Белый или с желтоватым оттенком аморфный порошок без запаха. Обладает противовоспалительным и антисептическим действием.

Бария сульфат, сернокислая соль бария, в отличие от всех растворимых солей бария не является токсичным для организма веществом, и именно поэтому возможно его применение в качестве рентгеноконтрастного вещества.

Глюкозамин (2-дезокси-2-амино-D-(+)-глюкоза) является активным хондропротекторным средством, его низкая молекулярная масса и высокая фармакологическая активность позволяют обеспечить высокую эффективность в лечении воспалительных процессов в периодонте. Глюкозамина гидрохлорид оказывает стимулирующее влияние на репаративные процессы в структурах соединительнотканного происхождения, а также способствует ингибированию в них дистрофических посттравматических процессов. Механизмом репаративного действия глюкозамина является стимулирование синтеза гликозаминогликанов и коллагена.

Эфирное масло шалфея лекарственного – дезинфицирующее и противовоспалительное действие.

Эфирное масло цветков липы – оказывает противовоспалительное, противоотечное, обволакивающее, иммуностимулирующее свойства, оказывает положительное влияние на минерализацию эмали зуба (кальций – 16,9 мг/г, алюминий – 115,4 мкг/г).

Метиловый эфир метакриловой кислоты, метилметакрилат - сложный метиловый эфир метакриловой кислоты; бесцветная, маслянистая жидкость с ароматическим запахом, введен в состав пасты в качестве мономера

Способ приготовления разработанной пасты.

Пример 1. Количество компонентов дано в расчете на 1 г готового продукта.

Готовят пасту ex tempore на предметном стекле непосредственно перед использованием.

Смешивают 300 мг полимера акриловой быстротвердеющей пластмассы и 300 мг окиси цинка до получения однородного порошка, к нему добавляют 100 мг бария сульфата и 100 мг глюкозамина гидрохлорида. Затем добавляют эфирные 50 мг масла шалфея лекарственного и 50 мг эфирного масла цветков липы и тщательно перемешивают до получения однородной пасты. После этого к полученной смеси добавляют 100 мг метилового эфира метакриловой кислоты.

Наилучшая температура при замешивании пасты 23-25°С. Более высокая температура, как и недостаток мономера (метилового эфира метакриловой кислоты), ускоряет полимеризацию. Поэтому в жаркое время года необходимо несколько увеличить объем жидкости.

При правильном соотношении порошка и жидкости поверхность замешиваемой пасты должна иметь блестящий вид без избытка жидкости.

После замешивания пасты порошок и жидкость проходят стадии пластичного и упругого состояния, а затем переходят в стадию твердого тела.

В пластичном состоянии паста находится около 3 минут, что вполне достаточно для введения в корневой канал. По истечении этого времени паста начинает тянуться нитями, что означает переход в упругое состояние, и спустя 20 минут паста твердеет окончательно.

Обработанный корневой канал зуба должен быть чистым и сухим, так как любое загрязнение (слюна, кровь) задерживает отверждение пасты и снижает ее физико-механические свойства.

Высокие пластические и обтурационные свойства пасты подтверждены *лабораторно-экспериментальным путем*. Для этого 12 зубов, удаленных по клиническим показаниям (пародонтит) были запломбированы пастой, приготовленной по методу прототипа и разработанной пастой.

Чтобы объективно оценить качество обтурации корневого канала при пломбировании пастой-прототипом к ней было добавлено рентгеноконтрастное вещество (бария сульфат). Установлено, что качество заполнения корневого канала пастой-прототипом низкое, паста прилегает к стенкам корневого канала не плотно, в верхушечной трети канал недопломбирован, что может привести в клинических условиях к верхушечному периодонтиту и постпломбировочным болям.

При использовании разработанной пасты, установлено, что она позволяет добиться более плотного заполнения корневого канала до верхушки корня, заполнить не только сам центральный корневой канал, но и дополнительные

мелкие канальцы и коллатерали. Данными исследованиями подтверждены высокие пластические и обтурационные свойства разработанной пасты.

Хорошая совместимость указанных компонентов разработанной пасты, обладающих известными лечебными свойствами, обеспечивает синергизм их действия, приводящий к возникновению новых свойств и широкому спектру фармакологических эффектов.

Разработанная паста отличается от аналогов противовоспалительными, антисептическими, рентгеноконтрастными свойствами, позволяющими эффективно использовать ее при лечении пульпита.

ГЛАВА 5. КЛИНИЧЕСКАЯ ОЦЕНКА ЭФФЕКТИВНОСТИ ЛЕЧЕНИЯ ПАТОЛОГИИ ПУЛЬПЫ ТРАДИЦИОННЫМИ СРЕДСТВАМИ И РАЗРАБОТАННОЙ ЛЕЧЕБНОЙ ПАСТОЙ

В соответствии с поставленными задачами выполнено обследование, лечение, а также систематическое наблюдение за состоянием твердых тканей и пульпы 158 зубов у 112 пациентов в возрасте от 16 до 50 лет, составивших основную и контрольную группы.

В основной группе (80 пациентов) пролечно 120 зубов с диагнозом глубокий кариес и острый очаговый пульпит по разработанным схемам с использованием новой лечебной пасты (патент РФ на изобретение №2446786).

В контрольной группе (32 пациента) по общепринятым стандартизированным методикам выполнено лечение 38 зубов по поводу глубокого кариеса и острого очагового пульпита.

Основным начальным этапом исследования являлось получение прецизионных сведений об исходном состоянии твердых тканей и пульпы при глубоком кариесе и остром очаговом пульпите.

Для получения этих данных проведен комплекс клинических тестов по индивидуализированной оценке состояния пульпы с использованием следующих критериев: размер кариозной полости, состояние надпульпарного дентина, показателя теста на 5% сахарозу, структурно-функциональной устойчивости эмали по данным ТЭР-теста, электровозбудимости пульпы (ЭВП) и рентгенологический контроль толщины надпульпарного дентина.

Полученные сведения об индивидуальной оценке состояния твердых тканей и пульпы зубов при глубоком кариесе и остром очаговом пульпите явились обоснованием для определения необходимого объема лечебных мероприятий как в основной, так и в контрольной группах.

Относительно специфической характеристикой глубоких кариозных полостей является состояние дна или слоев надпульпарного дентина. Данный симптом в литературе характеризуется четырьмя позициями: надпульпарный

дентин оценивается как плотный, малопигментированный - ПМП; мягкий, малопигментированный - ММП; плотный, пигментированный - ПП и мягкий пигментированный - МП. Анализ изучения частоты случаев позволил установить следующее.

В возрасте 16-20 лет, плотный, малопигментированный дентин-МП устойчив к кариозному процессу в 21,42%, но в сочетании с плотным пигментированным-ПП (ПМП+ПП) устойчивость достигается в 64,27±2,43% случаев, а мягкий пигментированный вместе с мягким малопигментированным - в 35,7±1,64%. Увеличение показателя частоты ПМП в сочетании с ПП отмечено в возрастной группе от 21 до 30 лет - 83,86±1,76%. В старшей возрастной группе сочетание ПМП и ПП достаточно высокое - 70,58±2,18% против ММП и МП - 29,4±1,72%. В возрасте от 31 до 40 лет установлено выравнивание показателей относительно младшей возрастной группы и соответствовало ПМП+ПП и ММП+МП 63,15±2,18 % - 36,83±1,74%.

Всего у обследуемого контингента лиц с глубоким кариозным процессом соотношение относительно устойчивых и малоустойчивых видов состояния надпульпарного дентина к кариозной патологии имело значительную разницу ПМП+ПП - ММП+МП - 71,57±1,96% - 28,41±1,36%.

Приведенные данные свидетельствуют, что наряду с обычной тактикой и средствами лечения глубокого кариеса, более чем в половине случаев следует совершенствовать лечебно-реабилитационные подходы для предупреждения развития осложнений. Анализ рентгенологических исследований и рентгенометрические характеристики надпульпарного дентина после препарирования при подготовке к проведению лечебных мероприятий, показывают, что эти данные во многом коррелируют с его состоянием. Так, в возрастном аспекте для плотного малопигментированного дентина в большей степени характерно увеличение слоя на 2,18±0,42-2,26±0,32 мм. Для ММП, показатели толщины надпульпарного дентина находились в достаточно широких пределах вариационного ряда от 1,18±0,56 до 2,84±0,42 мм и не отличались закономерностью относительно возраста. При оценке состояния ПП

надпульпарного дентина, наблюдалось истончение слоя до 1,98±0,30-1,80±0,24 которое не зависело от возраста. Толщина МП дентина, по нашим данным, составила 2,01±0,28 мм.

Таким образом, при подготовке глубоких кариозных полостей к выполнению лечебных манипуляций с наличием форм ПМП, ММП, МП при препарировании удается сохранить слой надпульпарного дентина толщиной до 2-2,5 мм. При ПП дентине возникает возможность максимально удалить грубо измененные ткани, сохраняя при этом слой до 1,8-2,0 мм. Решающим и весьма эффективным дифференциально-диагностическим тестом является электровозбудимость пульпы (ЭВП) и реакция болевой чувствительности (РБЧ) на 5% раствор сахарозы.

Выполненный сравнительный анализ длительности реакции болевой чувствительности при глубоком кариесе выявил закономерность, сущность которой заключается в прямой (r=0,86) корреляционной зависимости РБЧ от состояния надпульпарного дентина.

Статистически малозначимы различия в зубах с ПМП дентином. Колебания данных вариационных рядов не превышали показателей 5,32±1,22-6,20±2,12 секунд ($p<0,1$).

Хронометраж реакции болевой чувствительности в зубах с ММП дентином и мягким пигментированным свидетельствует о выраженных различиях относительно первых двух групп при сохранении той же закономерности относительно возраста ($p<0,05$).

В группе с ММП дентином длительность реакции болевой чувствительности равна 9,46±2,30-8,50±1,46 секунд. В то время, как в группе с МП длительность значительно увеличилась до 12,14±2,14-11,06±1,36 секунд ($p<0,01$).

Представленные данные позволяют высказать мнение об усилении проницаемости надпульпарного дентина от ПМП до МП, снижении его структурно-морфологических, функциональных характеристик и устойчивости к патогенным факторам.

Результаты, полученные при изучении реакции боевой чувствительности, во многом подтверждены при выполнении исследований электровозбудимости пульпы (ЭВП).

Сравнительный анализ показателей электровозбудимости пульпы при глубоком кариесе и остром пульпите показал, что относительно возраста пациентов значение электровозбудимости практически не отличалось: 9,26±0,34-8,85±0,65 и 12,16±0,44-11,88±0,60 мкА соответственно ($p<0,05$). Статистически достоверно пороговыми значениями подтверждается установленная устойчивая ($r=0,76$) корреляционная зависимость снижения ЭВП и состояния дна кариозной полости при глубоком кариесе. При ПМП и ПП показатели электровозбудимости составили в среднем 8,85±0,65-7,76±0,52 мкА, при ММП и, особенно, при МП увеличивались до 9,3±0,79-11,88±0,60 мкА ($p < 0,05$).

Следовательно, сведения о электровозбудимости при глубоком кариесе, с одной стороны, указывают на наличие глубоких структурно-морфологических изменений в слоях надпульпарного дентина, а с другой, являются показателями функциональных расстройств пульпы различной степени.

При остром пульпите показатели электровозбудимости существенно отличались от данных при глубоком кариесе и равнялись 18,40±1,62-17,38±1,72 мкА и в дальнейшем имели тенденцию к росту, поскольку в отдельных случаях цифровые значения отличались от средних статистических в вариационных рядах и достигали 23-24 мкА.

Анализ полученных результатов доказывает, что показатели электровозбудимости вносят существенное дополнение в клиническую оценку функционального состояния пульпы при глубоком кариесе и остром пульпите.

Можно заключить, что клиническое обследование зубов при глубоком кариесе и остром очаговом пульпите и выявленные при этом цифровые значения являются основой для проведения научных исследований и определения адекватных методов и средств лекарственной терапии.

5.1. Ближайшие и отдаленные результаты лечения глубокого кариеса и острого очагового пульпита гидроокисью кальция («Dycal») и *стеклоиономерным цементом (СИЦ) «Ketac Molar» (контрольная группа)*

Оценка результатов эффективности лечения зубов с глубоким кариесом и зубов с острым очаговым пульпитом при использовании в качестве лечебной прокладки стеклоиономерного цемента («Ketac Molar») и гидроокиси кальция («Dycal») показала сходную картину.

После наложения лечебной прокладки на дно кариозной полости, в течение 24 часов в 10 (41,66±2,14%) случаях выявлена периодически возникающая умеренная, быстропроходящая боль.

В ближайшие (1-14 суток) сроки, незначительная болезненность и неприятные ощущения при приеме пищи наблюдались в 8 (33,33±1,69%) случаях. Проведение температурной пробы показало на резкое снижение показателей болевой реакции. Умеренная, кратковременная болевая реакция выявлена в 4 (16,66±1,14%) случаях, а сильная, быстропроходящая - в 2 (8,33±0,66%) случаях.

Ярко выраженных симптомов, характеризующих развитие осложнений в пульпе, не установлено, как и изменений в твердых тканях вылеченных зубов.

В 1-3 сутки после наложения стеклоиономерного цемента и пломбирования зубов установлено устойчивое повышение порога электровозбудимости пульпы, в среднем с 12,64±0,96 мкА до 10,22±0,80 мкА, что составило 19,14%.

К 14 суткам средние показатели пороговой чувствительности составили на 27,37% лучше показателей на этапе диагностики и препарирования глубоких кариозных полостей.

Устойчивое, статистически достоверное, снижение цифровых данных ЭВП в виде усредненных значений в ближайшие сроки, по нашему мнению, обусловлено отсутствием осложнений со стороны пульпы и особенностями структуры стеклоиономерного цемента.

Дальнейшие наблюдения в отдаленные сроки выявили несколько иную закономерность, которая заключалась в стабилизации показателей ЭВП на уровне 9,16±0,46-8,64±0,42-7,60±0,64 мкА. В большей степени это свидетельствует о восстановлении функции пульпы в отдаленные сроки после лечения. В тоже время, на средние показатели ЭВП оказало влияние развитие необратимых форм пульпита, развившихся в трех случаях (12,50±1,25%) в период с 9 по 12 месяц после лечения.

Одновременно сравнивая полученные данные, мы убедились в большей эффективности стеклоиономерного цемента, чем гидроокиси кальция при лечении глубокого кариеса. Наряду с анализом данных о состоянии пульпы после лечения глубокого кариеса стеклоиономерным цементом нами прослежены изменения в твердых тканях по показателям цветовой изменчивости - дисколории и симптома «нарушения краевого прилегания пломб».

Проявление этих симптомов установлено в гораздо более поздние сроки после лечения, чем при применении «Dycal». Так, незначительное усиление дисколории эмали вдоль границы «твердые ткани - пломба» выявлены к 9 месяцам наблюдения и составили в пределах 1,12±0,4-1,18±0,18 балла у 6 зубов (25,0±2,0%). И только к 24 месяцам интенсивность дисколории у 4 (16,6±1,14%) зубов, с осложнениями в пульпе, достигла 2,64±0,4 балла. Симптом нарушения краевого прилегания развился в 4,16±1,64-20,83±2,43% случаев в интервале наблюдения от 9 до 24 месяцев.

Эти данные также подтверждают преимущество стеклоиономерного цемента по сравнению с гидроокисью кальция в качестве лечебной прокладки.

Сравнивая эффективность стеклоиономерного цемента («Ketac Molar») и гидроокиси кальция («Dycal») при лечении глубокого кариеса и анализируя причину и частоту осложнений в динамике реабилитационного периода, установлено следующее.

В ближайшие сроки и в течение первых трех месяцев после лечения каких-либо симптомов и осложнений, как со стороны пульпы, так и со стороны

твердых тканей зубов не выявлено. В интервале 8-24 месяцев наступало постепенное увеличение случаев развития пульпита с 1 (4,16±1,64%) до 4 (16,66±0,98%), а на втором году - 2 (8,33±1,83%) случая реактивных изменений в периодонте, потребовавших адекватного лечения. Следовательно, итоговые показатели частоты осложнений составили 6 случаев (25,0±2,55%). При этом закономерным фактом являются более поздние осложнения, чем после лечения «Dycal», что позволяет говорить об иных причинах возникающих осложнений.

Таким образом, эффективность применения стеклоиономерного цемента для лечения глубокого кариеса составила 75,03±1,25%, что существенно, лучше, чем использование гидроокиси кальция (62,84±2,18%), $p<0,01$. Лечение острого очагового пульпита 16 зубов путем прямого покрытия пульпы стеклоиономерным цементом «Ketac Molar» и наблюдение в динамике позволило установить следующее.

В 1-3 сутки после завершения лечения какой-либо выраженной симптоматики, изменения степени реакции пульпы не выявлено. В интервале 7-14 суток, ближе к исходу этого срока, у двух пациентов (12,52±2,15%) появились приступы болевой реакции, умеренной интенсивности и незначительной длительности. У этих же пациентов увеличился показатель температурной пробы с 3,86±0,52 до 7,32±0,40 сек.

Однако проба на 5% раствор сахарозы оставалась в пределах нормы. У остальных пациентов начальный период реабилитации протекал без осложнений. Показатели электровозбудимости пульпы непосредственно после лечения и в 1-3 сутки свидетельствовали о достаточно интенсивном процессе восстановления порога возбудимости. Средние показатели ЭВП были улучшены с 20,06±0,88 до 12,08±0,84 мкА. На 7-14 сутки порог электровозбудимости пульпы снизился до 10,96±0,80 мкА (таблица 1).

Анализ состояния твердых тканей в плане дисколории не установил какой-либо динамики. Наблюдения в отдаленные сроки показали несколько иную картину развития симптомов осложнений, чем после лечения глубокого кариеса. Уже в интервале первых трех месяцев и к шестому месяцу в двух

(12,5±1,25%), а затем и в одном (6,25±1,25%) случаях реактивный процесс осложнился необратимыми формами пульпита, что потребовало проведения экстирпационных методов лечения. Других осложнений, за исключением указанных случаев, не наблюдалось.

Таблица 1 - Изменения показателей электровозбудимости пульпы после лечения глубокого кариеса СИЦ «Ketac Molar», (ср. мкА, %)

Сроки наблюдения	ЭВП (мкА среднее)	p
До лечения	12,64±0,96	
1-3 суток	10,22±0,08	<0,05
7-14 суток	9,18±0,68	<0,05
1-3месяца	9,16±0,46-8,64±0,42	<0,05
6-9месяца	8,11±0,14	<0,05
12 месяцев	8,12±0,58	<0,01
24 месяца	7,60±0,64	<0,01

Температурная проба, тест на 5% раствор сахарозы и цветовой показатель находились в пределах нормы, соответственно 3,84±0,64 сек.-2,76±0,48сек-1,02±0,34 балла. Показатели электровозбудимости пульпы стабилизировались на уровне 10,68±0,68-7,44±0,44 мкА. В более поздние сроки наблюдения частота осложнений снизилась, что подтверждается 1 (6,25±1,25%) случаем диффузного пульпита и 2 (12,54±2,15%) случаями периодонтита.

5.2. Клиническая оценка эффективности лечения глубокого кариеса и острого очагового пульпита в основной и контрольной группах

Проведенные клинические наблюдения с системным анализом данных, характеризующих состояние твердых тканей и пульпы в ближайшие и отдаленные сроки, убедительно доказали возможность повышения эффективности лечения глубокого кариеса и острых форм пульпита, тем самым решить одну из основных задач исследования.

Подтверждением результатов явилась дифференцированная оценка влияния разработанной лечебной пасты на эффективность лечения глубокого кариеса в зависимости от исходного состояния надпульпарного дентина и непосредственное покрытие пульпы при острых формах пульпита.

В процессе лечения глубокого кариеса во внимание приняты сведения о структурно-морфологических изменениях в дентине, состоянии пульпы и развитии осложнений, полученные в ходе выполнения патофизиологических исследований. Лечебные прокладочные материалы в основной и контрольной группах использовались дифференцированно, в зависимости от состояния надпульпарного дентина.

Лечебные мероприятия с последующим применением разработанной лечебной пасты на корневую пульпу выполняли строго по показаниям в течение первых 24 часов с момента появления первых болевых симптомов, а показатели электровозбудимости пульпы не превышали 25 мкА.

Последующее наблюдение за состоянием тканей зубов, появлением тех или иных симптомов осуществлено в ближайшие 1-14 суток, и отдаленные от 1 месяца до 2 лет сроки.

Результаты лечения глубокого кариеса, острых форм пульпита и системный анализ данных, полученных в процессе наблюдения, позволили установить ряд закономерностей, характеризующих репаративный дентиногенез, тем самым определить эффективность предложенного состава в качестве лечебной прокладки.

При терапии глубокого кариеса в ближайшие сроки до 14 суток, в 5 случаях 5,43±1,13%, пациенты информировали о незначительных болях. В 4 случаях 4,34±1,44% о некотором дискомфорте или появлении болезненности (быстропроходящей умеренной или сильной) при воздействии температурных раздражителей, в остальных случаях существенных различий по субъективным признакам не выявлено (таблица 2).

Таблица 2 - Сравнительные показатели электровозбудимости (ЭВП) после лечения глубокого кариеса с учетом исходных данных в мкА (М±м)

Группы	Кол-во зубов	Показатели ЭВП (мкА)					p
		До лечения	После лечения, мес.				
			1-3	6-9	12	24	
Контроль	38	12,64±1,12	8,62±0,92	8,62±0,82	7,96±0,78	7,14±0,70	<0,05
Основная	120	12,32±1,06	8,96±0,84	7,18±0,62	7,04±0,56	6,90±0,42	<0,01

При дифференцированном подходе к полученным данным необходимо добавить установленное выраженное снижение показателей электровозбудимости пульпы при использовании разработанной лечебной пасты, особенно, впервые 3 месяца.

В более поздние сроки значения электровозбудимости во всех сериях клинического испытания выравниваются и к 12 месяцам практически нормализуются.

Относительными и одновременно объективными показателями динамики формирования заместительного, репаративного дентина после лечения глубокого кариеса и острых форм пульпита явились данные рентгенометрии, полученные методом стандартизации рентгенографических исследований с построением денситограмм по методике М.А. Чибисовой. Анализ усредненных показателей рентгенометрии выявил следующую закономерность.

Через 6 месяцев после применения традиционных средств и РЛП в терапии глубокого кариеса толщина надпульпарного дентина увеличилась соответственно на 0,36±0,14 мм (в контрольной группе) и на 0,92±0,42 – в основной группе. К 12 месяцам толщина репаративного дентина увеличилась еще на 0,12±0,05 – в контрольной и на 0,36±0,04 мм – в основной группе.

К исходному сроку клинических наблюдений (2 года) толщина надпульпарного дентина соответственно составила 2,28±0,64 мм в контрольной группе; 3,92±0,5 мм при наложении пасты №2 (таблица 3).

Таблица 3 - Рентгенометрические показатели дентиногенеза после лечения глубокого кариеса разработанными лекарственными пастами (мм) (М±м)

Группы	Кол-во зубов	Рентгенометрические показатели, в мм				p
		НПД до лечения	После лечения, мес.			
			6-9	12	24	
Контроль	38	0,82±0,66	2,08±0,54	2,01±0,56	2,28±0,64	<0,05
Основная	120	1,88±0,52	2,83±0,62	3,16±0,46	3,92±0,50	<0,01

Проведя сравнение исходных показателей толщины надпульпарного дентина (НПД) после препарирования кариозных полостей перед наложением лечебных прокладок с динамикой результатов репаративного дентиногенеза, мы убедились в эффективности РЛП. При этом в большей степени выражено формирование репаративного дентина в более ранние сроки до 3-6 месяцев под влиянием РЛП, но к исходу клинических испытаний разница показателей в основной и контрольной группе составила 1,64 мм.

Следовательно, несмотря на разный период тканевого обмена РЛП, «Ketac Molar» и «Dycal» механизм их действия, направленный на образование репаративного дентина, остается неизменным, что определяет высокую эффективность разработанной лечебной пасты.

Цифровые значения, полученные при анализе осложнений, отражены в следующих данных.

Обследование в отдаленные сроки после лечения показало типичную картину осложнения пульпитом в 2 случаях (2,17±0,50%) в течение 1-3-месяцев; в 2 случаях (2,17±0,52%) через 6-9 месяцев и еще в 1 случае (1,08±0,32%) к исходу первого года. В интервале между 1-2 - годами отмечено развитие периодонтита в 3 случаях (3,26±0,72%). Таким образом, основные осложнения, повлекшие за собой изменения методов дальнейшего лечения, в течение 2 лет наблюдения составили 8 случаев из 92 (8,69±0,74%). Положительный результат после проведения лечебных манипуляций достигнут в 84 случаях, и составил 91,3±1,69%.

Всесторонний анализ данных, полученных в процессе обследования зубов, вылеченных по поводу острого очагового пульпита методами с сохранением всей пульпы и витальной ампутацией путем применения РЛП, позволили установить ряд общих признаков и одновременно некоторые различия в клинических проявлениях и динамики заместительного дентиногенеза.

В 1-3 сутки только в двух (2,17±0,48%) случаях выявлены часто повторяющиеся кратковременные болевые приступы, которые постепенно стихли на 7-10 день. Еще в 2 (2,17±0,48%) случаях, установлена слабо выраженная болевая реакция при приеме пищи, и чувство дискомфорта, которые отмечались до 14 суток, но постепенно купировались.

Клинических симптомов, характеризующих выраженную реакцию или деструктивный процесс, в пульпе не обнаружено. Следовательно, по анамнестическим данным положительный исход лечения в ближайшие сроки зафиксирован в пределах 93,75±2,55% ($p<0,01$).

Изучение показателей электровозбудимости пульпы зубов в основной группе продемонстрировало резкое повышение порога возбудимости и уже к исходу 3 суток, показатели снизились в среднем с 20,06±1,24 до 12,08±0,76 - 10,12±0,48 мкА, что может свидетельствовать о выраженном адаптивном характере реакции.

Только в 2 (2,17 ± 0,48%) случаях цифровые значения ЭВП снизились не столь значительно до 16,24±0,84-14,98±0,68 мкА, что в свою очередь может говорить о более выраженных морфофункциональных изменениях в коронковой пульпе. На 7-14 сутки, в среднем, полученные данные электровозбудимости пульпы лишь незначительно изменились в сторону нормы. В указанных двух случаях порог возбудимости переместился с 14,98±0,68 мкА до 12,34±0,62 мкА.

Обследование твердых тканей зубов основной группы пациентов в ближайшие сроки не выявил признаков отрицательных реакций в виде нарушения краевого прилегания пломбы, локальной или тотальной дисколории, что указывает на сохранение основных свойств и качеств коронковой пульпы.

Клиническое обследование вылеченных зубов в отдаленные сроки позволило установить следующее.

По данным анамнеза первичные признаки осложнений, характеризующих необратимые формы пульпита, определены в 1 (1,56±0,52%) случае к 6 месяцу после лечения. В 2 (2,17±0,64%) случаях пациенты не предъявляли жалоб, за исключением, появления изменения цвета коронок зубов.

В более поздние сроки до 24 месяцев, в силу различных причин повторному лечению были подвергнуты еще 6 (9,78±0,86%) зубов.

Изучение состояния твердых тканей выявило редкие случаи развития симптома нарушения краевого прилегания пломб, зафиксированного в 5 (5,26±0,78%) случаях за весь период наблюдений.

Выраженная дисколория коронковой части зубов в данной группе пациентов установлена также в 5 (5,43±0,48%) случаях, при этом интенсивность дисколории у 4 зубов не превышала 2,18±0,42 балла. И только в одном случае показатель достигал 3,02±0,36 баллов ($p<0,05$).

Сравнительные данные электровозбудимости пульпы в отдаленный реабилитационный период свидетельствуют об устойчивой тенденции к полному восстановлению функции коронковой пульпы.

Одновременно установлено некоторое различие в динамике показателей электровозбудимости пульпы в основной и контрольной группах. Применение пасты №1 восстанавливало порог возбудимости в пределах 11,04±0,84 мкА-7,68±0,64 мкА (таблица 4).

Таблица 4 - Сравнительные показатели ЭВП после лечение острого очагового пульпита биологическим методом с учетом исходных данных (мкА) (М±м)

Группы	Кол-во зубов	Показатели ЭВП (мкА)					p
		До лечения	После лечения, мес.				
			1-3	6-9	12	24	
Контроль	38	20,06±1,24	11,04±0,84	10,22±0,84	8,36±0,72	7,68±0,64	<0,01
Основная	120	20,08±1,48	10,86±0,80	8,74±0,82	7,58±0,70	7,02±0,66	<0,01

Лечение с использованием РЛП ускорило процесс восстановления порога возбудимости пульпы с 10,8±0,80 мкА до 7,02±0,66 мкА (таблица 5).

Таблица 5 - Рентгенометрические показатели формирования заместительного дентина при непосредственном покрытии пульпы зубов после лечения острых форм пульпита (мкА; М±м)

Группы	Кол-во зубов	Рентгенометрические показатели после лечения, мес.				p
		3	6-9	12	24	
Контроль	38	1,26±0,02	1,74±0,04	2,12±0,04	2,70±0,06	<0,05
Основная	120	1,58±0,04	2,36±0,06	2,74±0,06	3,08±0,08	<0,05

По нашему мнению, РЛП с ускоренными сроками биорезорбции позволяет в более короткие сроки стимулировать восстановление клеточных элементов пульпы и активизировать их функциональные свойства. Данная позиция, подтверждается показателями заместительного дентиногенеза по результатам рентгенометрических исследований.

В среднем положительная динамика дентиногенеза после применения традиционных паст определена с 1,26±0,02 мм в 3 месяца до 2,70±0,06 мм к 24 месяцам. Применение РЛП ускорило дентиногенез с 1,58±0,04 мм в трехмесячный срок до 3,08±0,08 мм к 2 годам (p<0,01).

Установленные факты позволяют утверждать о более активном морфогенезе компонентов коронковой пульпы под влиянием РЛП. Анализ данных о характере и частоте осложнений или неблагоприятных результатах лечения в данной группе пациентов указывают на то, что они развиваются в поздние сроки реабилитационного периода.

Так, в период с 6 по 12 месяцы число случаев осложнений наблюдалось в 3 (5,17±0,52%) случаях. А всего к исходу сроков наблюдения частота осложнений составила 7 (12,06 ± 0,97%) случаев (p<0,01). В процессе наблюдения установлено, что осложнения в виде необратимых форм пульпита и верхушечного периодонтита развивались у пациентов с относительно неблагоприятным течением раннего реабилитационного периода.

Результаты клинического обследования зубов, пролеченных по поводу острого очагового пульпита методом витальной ампутации коронковой пульпы с применением РЛП, свидетельствовали об однотипности тканевых реакций и клинических проявлений. В ближайшие сроки после лечения относительно неблагоприятный исход по данным опроса установлен у 2 (6,66±0,55%) пациентов. Это проявлялось периодически возникающими болями средней интенсивности в течение первых 4-5 суток. Из них к 14 суткам в 1 (3,33±0,44%) случае развился острый диффузный пульпит с последующим его лечением экстирпационным методом.

Сопоставляя данные термохронометрии, теста на 5% раствор сахарозы и показатели электровозбудимости пульпы в ранний период реабилитации установлена устойчивая тенденция к нормализации ее трофики.

Данные электровозбудимости корневой пульпы, как результирующего показателя свидетельствовали о положительной динамике в 29 (96,77±1,34%) из 30 случаев. Повышение порога электровозбудимости пульпы подтверждено снижением показателей в среднем с 24,98±1,64-22,02±1,46 мкА до 12,38±0,94-12,80±0,84 мкА (р <0,05). Резкая динамика снижения показателей ЭВП в 1-3 сутки к 7-14 суткам и в отдаленные сроки постепенно выравнивалась на уровне 12,24±0,96-9,32±0,72 мкА (таблица 6).

Таблица 6 - Сравнительные показатели ЭВП после лечения острых форм пульпита методом витальной ампутации с учетом исходных данных в мкА (М±м)

Группы	Кол-во зубов	Показатели ЭВП (мкА)					р
		До лечения	После лечения				
			1-3	6-9	12	24	
Контроль	38	24,98± 1,64	12,24± 0,96	11,62± 0,80	11,76± 0,82	10,84± 0,68	<0,01
Основная	120	22,02± 1,46	12,00± 0,80	12,18± 0,84	10,46± 0,78	9,2± 0,72	<0,05

Визуальная оценка цветовых характеристик твердых тканей в ближайшие сроки после лечения не выявила признаков дисколории. Только к 12 месяцам в

2 (6,66±0,65%) случаях после лечения осложнений в виде пульпита и периодонтита установлено развитие симптома дисколории эмали тотального характера в 2,64±0,52 балла (p<0,05).

При изучении рентгенометрических показателей формирования репаративного дентина на границе с РЛП мы столкнулись с определенными трудностями в получении данных. Наиболее достоверные данные получены после 6 месяцев наблюдений, когда толщина формирующегося «дентинного мостика» превысила 1,1-1,3 мм, в частности до 1,12±0,08-1,36±0,06 мм. К 12-24 месяцам положительная динамика дентиногенеза являлась незначительной до 1,76±0,09-1,80±0,11 мм (таблица 7).

Таблица 7 - Рентгенометрические показатели формирования заместительного дентина после лечения острых форм пульпита методом витальной ампутации (мм; М±м)

Группы	Кол-во зубов	Рентгенометрические показатели после лечения, мес.				p
		3	6-9	12	24	
Контроль	15	1,04±0,06	1,12±0,08	1,78±0,08	1,80±0,11	<0,01
Основная	15	1,30±0,04	1,36±0,06	1,74±0,07	1,76±0,09	<0,05

Представленные данные позволяют предположить о не столь выраженной репаративной функции корневой пульпы на уровне устьев корневых каналов. Вместе с тем, можно утверждать, что предложенная РЛП с достаточно высоким эффектом способствует ликвидации воспалительной реакции. Это положение нашло свое подтверждение при анализе данных о возникающих после лечения осложнений, число которых за весь период клинических наблюдений составило 4 (13,33±0,82%) случая.

5.3. Сравнительная оценка эффективности лечения глубокого кариеса и острого очагового пульпита традиционными средствами и разработанной лечебной пастой. Резюме

Решение поставленных в настоящем исследовании задач предусматривало проведение сравнительной оценки и определение эффективности разработанной лечебной пасты для лечения глубокого кариеса и острого очагового пульпита с традиционными средствами терапии («Dycal» и «Ketac Molar»).

Клинические исследования и применение «Dycal», стеклоиономерного цемента «Ketac Molar» и апробация РЛП, выявили существенные различия в результатах лечения.

Разработанная лечебная паста (РЛП) позволяет ускорить сроки дентиногенеза и в более короткие сроки стимулировать восстановление клеточных элементов пульпы и активизировать их функциональные свойства. Данное заключение подтверждается установленными показателями репаративного дентиногенеза по результатам рентгенометрических исследований (рисунок 31).

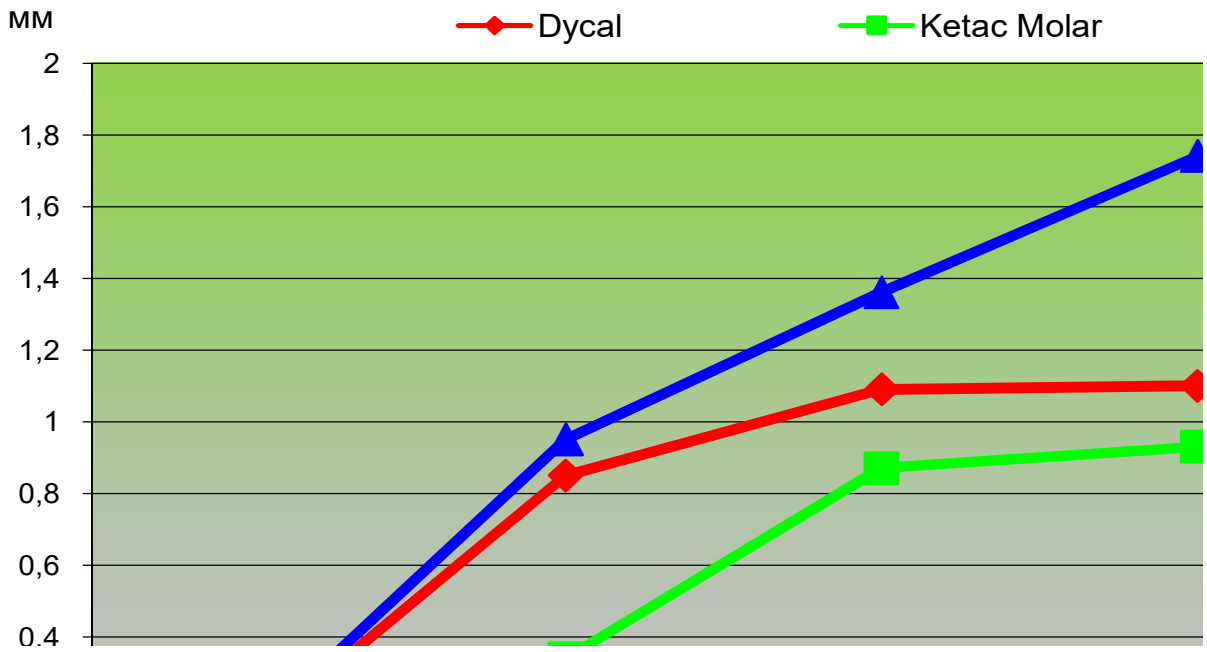

Рисунок 31. Рентгенометрические показатели дентиногенеза после лечения глубокого кариеса традиционными средствами и РЛП

Данные электровозбудимости корневой пульпы, как одного из основных объективных показателей эффективности проводимого лечения, свидетельствовали о положительной динамике в группе с РЛП, в отличие от

групп с «Dycal» и «Ketac Molar», где порог электровозбудимости пульпы сохранял высокие значения в сроки 3-6 месяцев и начинал приближаться к норме только к 12 месяцам наблюдений (рисунок 32).

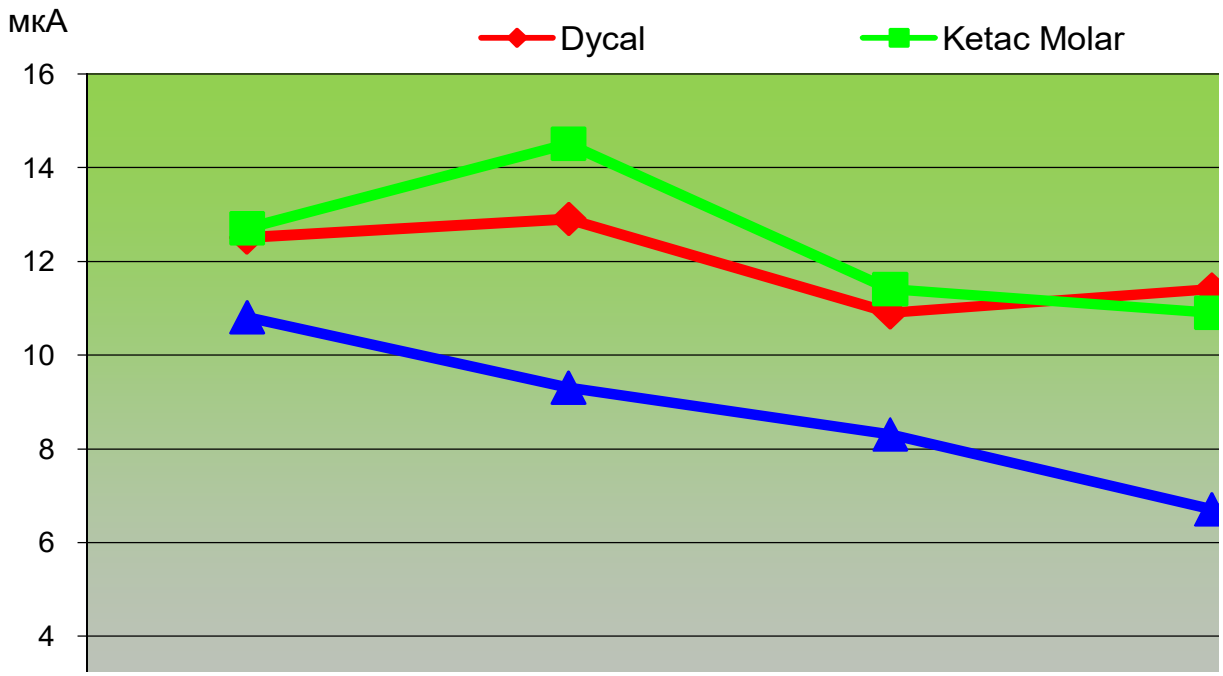

Рисунок 32. Динамика показателей электровозбудимости пульпы после лечения глубокого кариеса традиционными средствами и РЛП

Разработанная лечебная паста способствует ликвидации воспалительной реакции в пульпе зуба, что подтверждается данными о частоте возникновения осложнений после лечения (рисунок 33).

Эффективность РЛП доказана с помощью общепринятых критериев, по совокупности данных которых ведущими явились клиническое благополучие и качественные показатели состояния твердых тканей, пульпы и динамики формирования заместительного, репаративного дентина.

Сравнительный анализ всех данных по применению кальций содержащих, кальций-фтор содержащих и кальций-фосфат содержащих соединений при лечении глубокого кариеса указал на преимущества РЛП, обладающей выраженными антибактериальными, противовоспалительными, сорбционными и дентинопротективными свойствами (см. главу 4).

Наличие полипотентных свойств у РЛП при содержании известных ингредиентов (см. главу 3) позволило достичь высокой эффективности лечения глубокого кариеса и острого очагового пульпита (рисунок 34).

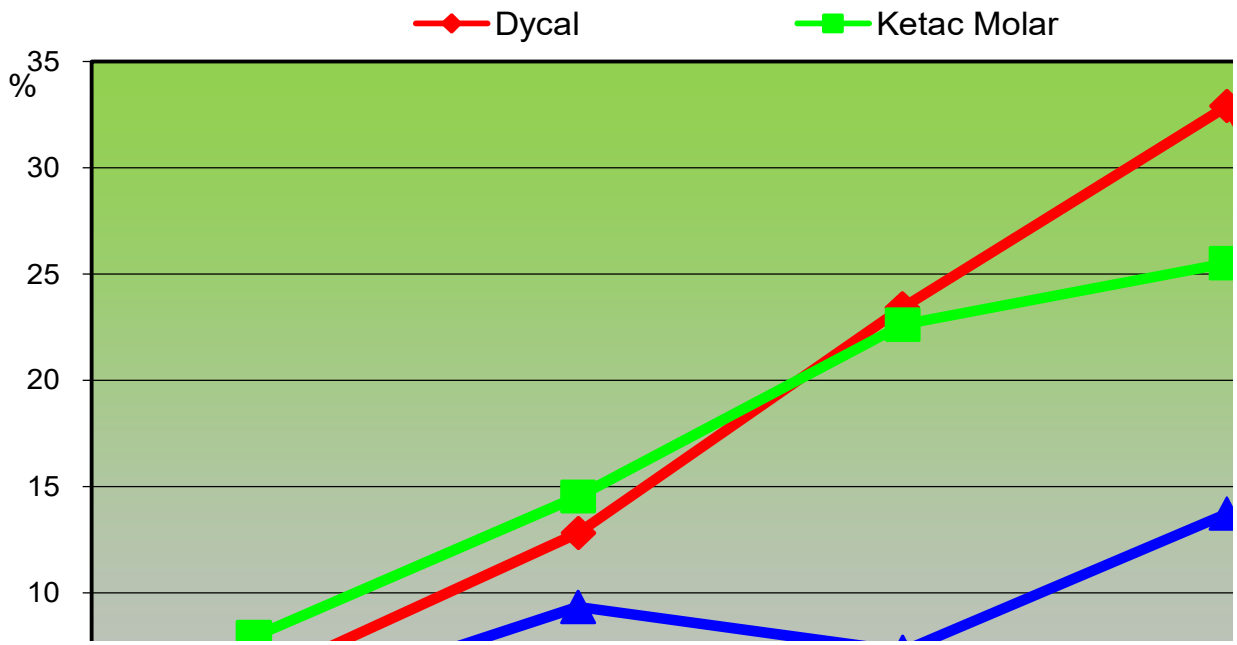

Рисунок 33. Частота развития осложнений после лечения глубокого кариеса традиционными средствами и РЛП

Средние показатели эффективности лечения глубокого кариеса в течение 2 лет наблюдений составили 91,59±1,63%. ($p<0,01$).

Применение в качестве лечебной прокладки стеклоиономерного цемента при глубоком кариесе привело к положительным результатам в 75,03±2,25%. Полученные результаты в контрольной группе мы объясняем тем, что лечение проводилось как при благоприятном состоянии надпульпарного дентина, так и в стадии значительной дезинтеграции.

По нашему мнению, при наличии размягченного, деминерализованного дентина жидкая фракция лечебной прокладки из гидроокиси кальция под воздействием повышенной концентрации тканевой жидкости утрачивает свои антибактериальные, противовоспалительные свойства. На смену этому процессу формируется резко щелочная среда с высокими показателями pH - 11-12,8, обладающая некротизирующим действием на клеточные элементы и основное вещество в дентинных трубочках и коронковой пульпе.

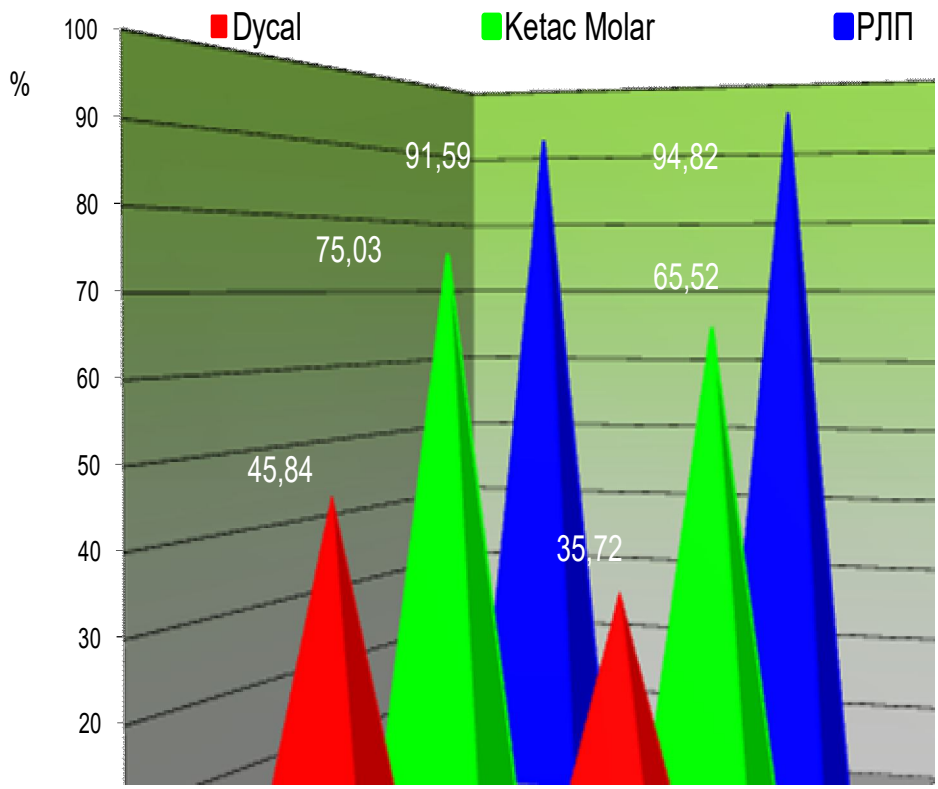

Рисунок 34. Показатели эффективности лечения глубокого кариеса традиционными средствами и РЛП в отделенные сроки (2 года)

Во-вторых, на показатели эффективности повлияли случаи осложнений зафиксированных в значительно большем количестве после 6 месяцев наблюдений. Наши данные и сведения научных изданий позволяют предположить, что в сроки после 6 месяцев в совокупности причин развившихся осложнений фактор лечебной прокладки, содержащей гидроокись кальция, не играет доминантной роли.

Аналогичная динамика результатов прослежена после лечения «Dycal» острого очагового пульпита путем непосредственного покрытия пульпы. В отдаленные сроки до 2 лет эффективность составила 35,72±1,82% при неблагоприятном исходе в 64,2 ±2,18% ($p < 0,05$). Показатели эффективности стеклоиономерного цемента «Ketac Molar» при лечении острого очагового пульпита также оказались невысокие - 62,50±2,05% ($p<0,05$).

По нашему мнению, это объясняется двумя позициями. Во-первых, даже при наличии значительной ионной емкости содержания фтора транстканевая обменная кинетика терапевтических ионов не успевает за скоростью

воспалительной реакции. Во-вторых, стеклоиономерный цемент не обладает достаточным уровнем антибактериального действия, в результате чего не купируются факторы воспаления.

Подробный анализ клинических данных и тестовых значений определил эффективность применения РЛП при лечении острого очагового пульпита (таблица 8). Средние показатели качества лечения составили 87,10±1,14-89,10±1,20% (p<0,01). Данные о динамике и характере возникающих после лечения глубокого кариеса и острого очагового пульпита осложнений являются, на наш взгляд, достаточно важными.

Они с одной стороны отражают определенные выявленные закономерности, со второй - подчеркивают качественные показатели эффективности апробированных РКЛП, и с третьей - могут, являются прогностическими для профилактики возникновения осложнений (таблицы 9-10).

Таблица 8 - Сравнительная оценка эффективности лечения глубокого кариеса и острого пульпита различными материалами (в %; M±м)

Лекарственные композиции	Количество зубов	Эффективность лечения, %		p
		Глубокого кариеса	Острого очагового пульпита	
Гидроокись кальция	18	45,84±2,28	35,72±1,82	P_1<0,05
Стеклоиномерный цемент	20	75,00±2,25	62,50±2,05	P_2<0,05
РЛП	120	90,68±1,66	87,10±1,14	P_3<0,01

Примечание: P_3-P_1<0,001; P_2-P_1<0,05; P_3-P_2<0,05

Таблица 9 - Сравнительная оценка осложнений после лечения глубокого кариеса препаратом «Dycal» (1), СИЦ «Ketac Molar» (2) и РЛП (3) (%)

Виды осложнений	Паста	Сроки наблюдения				Всего абс.%	p
		1-3	6-9	12	24		
Дисколорит (%)	1 2	4/16,66 4/16,66-	2/8,33 1/4,16	2/8,33 2/8,33	4/16,6 2/8,33	12/50,4 9/37,5	<0,05 <0,01

	3		2/2,17	1/1,08	2/2,17	5/5,43	<0,001
Нарушение краевого прилегания	1 2 3	3/12,5 2/8,33 -	4/16,66 4/16,66 2/2,17	3/12,5 2/8,33 1/1,08	2/2,10 - -	10/41,6 8/33,33 5/5,43	<0,01 <0,01 <0,001
Вторичный кариес(%)	1 2 3	- - -	2/8,33 1/4,16 1/1,08	4/16,66 2/8,33 1/1,058	4/16,6 2/8,33 2/2,17	10/41,6 5/20,83 4/4,34	<0,05 <0,05 <0,001
ЭВП в мкА ср. (%)	1 2 3	11,86 10,82 9,4	12,28 11,04 7,9	12,02 10,58 7,25	11,12 10,16 7,02	11,82 10,65 6,89	<0,05 <0,05 <0,01
Пульпит (%)	1 2 3	2/8,33 1/4,16 2/2,17	5/20,8 2/8,33 2/2,17	- 2/8,33 1/1,08	3/12,5 1/4,16 -	10/41,6 6/25,00 5/5,43	<0,05 <0,05 <0,001
Периодонтит (%)	1 2 3	- - -	1/,16 - -	- 1/4,16 1/1,08	2/8,33 1/4,16 2/2,17	3/12,5 2/8,33 3/3,26	<0,05 <0,05 <0,001

Таблица 10 - Сравнительная оценка осложнений после лечения острых форм пульпита препаратом «Dycal» (1), СИЦ «Ketac Molar» (2) и РЛП (3) (%)

Виды осложнений	Паста	Сроки наблюдения				Всего абс.%	p
		1-3	6-9	12	24		
Дисколорит (%)	1 2 3	2/14,28 1/6,25 1/1,08	1/7,14 2/12,5 1/1,08	1/7,14 1/6,25 1/1,08	4/28,57 1/6,25 1/1,08	8/57,14 5/31,25 4/4,34	<0,01 <0,05 <0,05
Нарушение краевого прилегания	1 2 3	3/21,42 2/1 1/1,08	2/16,28 1/6,25 -	1/7,14 2/12,5 2/2,17	1/7.14 1/6,25 2/2,17	7/50,00 6/37,5 5/5,43	<0,05 <0,05 <0,01
Вторичный кариес (%)	1 2 3	- - -	2/14,28 1/6,25 1/1,08	2/14,28 1/6,25 2/2,17	1/7,14 1/6,25 -	5/35,71 3/18,75 3/3,26	<0,05 <0,05 <0,01
ЭВП в мкА ср. (%)	1 2 3	19,24 19,68 10,95	18,58 18,24 9,31	18,62 18,02 7,97	18.94 17.44 7,35	18,85 18,35 7,02	<0,05 <0,05 <0,01
Пульпит (%)	1 2 3	4/28,57 2/12,5 2/2,17	1/7,14 1/6,25 2/2,17	1/7,14 1/6,25 1/1,08	- - -	6/42,85 4/25,00 5/5,43	<0,05 <0,05 <0,01
Периодонтит (%)	1 2 3	- - -	- 1/6,25 -	1/7,14 - 1/1,08	3/21,42 1/6,25 2/2,17	4/28,27 2/12,5 3/3,26	<0,01 <0,05 <0,01

Таким образом, как показали результаты, проведенных комплексных клинических исследований, полученные в клинике данные позволяют рекомендовать разработанную лечебную пасту для лечения глубокого кариеса и острого очагового пульпита в практическое здравоохранение.

ГЛАВА 6. РАЗРАБОТКА СПОСОБА АУТОТРАНСПЛАНТАНТАЦИИ ЗУБА С СОХРАНЕНИЕМ ЖИЗНЕСПОСОБНОСТИ ЕГО ПУЛЬПЫ

Изобретение относится к медицине, а именно, к хирургической стоматологии и может быть использовано для восстановления целостности зубных рядов.

Аутотрансплантацией зуба называют удаление зуба из одной области и его реплантацию в другую область у одного и того же человека. Новое место может быть свежей лункой после удаления зуба, который невозможно реставрировать, или искусственно высверленная лунка на беззубом альвеолярном гребне. Это определение включает в себя хирургическую репозицию зуба в туже самую лунку.

Основное преимущество данного способа - экономическая эффективность, реализуемая за счет возможности использования зуба, ранее не функционировавшего (обычно это - третий моляр, сверхкомплектные, ретинированные или дистопированные моляры, премоляры, резцы или клыки), путем переноса в функциональное положение для замещения утраченного зуба у одного и того же человека.

Основные недостатки способа – дополнительное хирургическое вмешательство, относительно низкая адаптивность в практике (например, несоответствие зуба и размера пространства), и, что более важно - низкая предсказуемость результата, в отличие от обычного ортопедического лечения (имплантаты, мостовидные протезы, съемные протезы).

Неизбежно сравнение аутотрансплантации и имплантации (например, с помощью дентальных имплантатов), как методов лечения при замещении отсутствующих зубов, ряд авторов обоснованно считает реплантацию и аутотрансплантацию зубов альтернативой имплантации в современных экологических условиях.

Одно из основных преимуществ трансплантации над имплантацией – это возможность ее применения у пациентов до завершения пубертатного периода.

Имплантаты не растут вместе с растущими пациентами и в результате оказываются в инфраокклюзии. Красота аутотрансплантированных зубов заключается в том, что они натуральны и могут прорезываться в гармонии с соседними зубами и растущими челюстями.

Существующие способы аутотрансплантации достаточно однотипны и включают несколько этапов: удаление зуба-донора, подготовка лунки-реципиента, удаление пульпы зуба-донора, установка зуба-донора в лунку-реципиент, фиксация (шинирование) зуба-донора к окружающим зубам (обычно - проволокой, пломбировочным материалом, полиамидными нитями).

Основные недостатки существующих способов – удаление пульпы из коронковой и корневой части зуба-донора, что делает невозможным ее регенерацию и лишает ткани (дентин, эмаль, цемент) зуба-донора полноценной иннервации и кровоснабжения. Сроки службы таких зубов небольшие, поскольку только жизнеспособная пульпа дает гарантию максимально длительного функционирования зуба.

Вместе с тем, крайне важно не только сохранить пульпу аутотрансплантированного зуба, но и минимизировать воспалительную реакцию, чтобы донорский зуб обладал возможностью для регенерации пульпы и имел открытое апикальное отверстие, шириной более 1 мм.

Известен способ аутотрансплантации зуба [203]. Сущность способа-прототипа заключается в том, что автор использует остеоиндуктивный потенциал клеток пародонтальной связки зуба (PDL), в результате приводящий к регенерации кости в промежутке между стенками лунки и трансплантированным зубом. По мнению автора, генетически клетки PDL могут дифференцироваться в фибробласты, цементобласты и остеобласты, что объясняет этот остеоиндуктивный феномен. Представляет интерес идея использовать в будущем такие полезные PDL клетки для улучшения разработанной автором методики аутотрансплантации. Новое прикрепление происходит примерно в течение 2 недель после аутотрансплантации между PDL соединительной тканью на поверхности донорского зуба и стенкой лунки

реципиента. Положительный эффект автор подтверждает клиническими наблюдениями на рентгенограммах у детей и подростков.

Преимущества метода – автор использует потенциал собственных мезенхимальных клеток пародонтальной связки зуба, которые могут дифференцироваться в фибробласты, цементобласты и остеобласты, что обеспечивает остеоиндуктивный эффект аутотрансплантации и хорошее приживление.

Недостатки – отсутствуют объективные данные о сохранении жизнеспособности пульпы аутотрансплантированного зуба, которыми служат показатели электровозбудимости пульпы.

Известен способ посттравматической аутореплантации зубов, выбранный в качестве прототипа, направленный на повышение эффективности операции за счет сокращения сроков приживления зуба-донора и оптимизации процессов регенерации.

Способ осуществляют следующим образом. Удалённый зуб помещают в физиологический раствор. Лунку покрывают стерильным марлевым тампоном и больному предлагают сомкнуть челюсти. Далее приступают к обработке реплантата: пломбируют кариозные полости, если они не были запломбированы ранее, производят резекцию верхушки корня и расширяют каналы при помощи эндодонтического инструмента. Реплантант захватывают стерильным тампоном, смоченным физиологическим раствором. Орошение зуба и эндодонтического инструмента производят непрерывно через каждые 2-3 с. Расширенные каналы обрабатывают гипохлоридом натрия. Канал культи корня в области его окончания (4-5 мм) расширяют до границ цемента и он, таким образом, принимает вид конуса с вершиной, обращённой в сторону коронковой части зуба. Затем, при помощи каналонаполнителя, канал пломбируют цементом; лишь конусовидно расширенную часть заполняют амальгамой. Шейку зуба осторожно, чтобы не повредить надкостницу корня, очищают от обрывков слизистой оболочки, от зубных отложений, и

подготовленный таким образом реплантат погружают в физиологический раствор, где он находится до помещения его в лунку.

Следующим этапом операции является обработка лунки реплантата; удаляют тампон, лунку промывают физиологическим раствором и вводят в неё в смеси Цефазолин натрия, Виферон и Дексаметазон в соотношении 1:1:0,1 в дозе 0,5-1 гр., при этом лекарственную смесь размещают в лунке реплантируемого зуба.

Далее обработанный зуб помещают в лунку. Его покрывают двумя - тремя стерильными марлевыми тампонами и больному предлагают сомкнуть челюсти. Тампоны пациент удерживает 15 - 20 минут. Реплантированный зуб не выводят из контакта с зубами антагонистами, тем самым он не выключается из артикуляции.

Затем в проекции верхушки корня реплантируемого зуба делают дренажный канал круглого сечения, диаметром 3-4 мм, проходящий от поверхности слизистой до дна лунки, в который устанавливают эластичный упругий дренаж в форме спирали. В целях закрепления реплантированного зуба в послеоперационном периоде применяют шинирование с помощью GlasSpan®. Шины можно снимать через 3 - 4 недели.

Преимущества метода – обеспечивается технический результат в виде надежной фиксации и приживления реплантированного зуба.

Недостатки: способ не предусматривает аутотрансплантации зуба, а направлен на его реплантацию – т.е. помещение обратно в его же лунку, пульпа зуба не сохраняется, в описании отсутствует методика стимулирования процесса регенерации.

Поставлена задача: разработать способ аутотрансплантации зуба с сохранением жизнеспособности его пульпы.

Поставленная задача достигается за счет использования при аутотрансплантации тканеинженерной конструкции, состоящей из предварительно культивированных мезенхимальных клеток пульпы зуба-донора и матрицы-носителя для этих клеток - гидрогеля PuraMatrix/3DM.

Способ осуществляется следующим образом.

Под местной анестезией Sol.Ultracaini 4% с адреналином 1:100000 удаляют зуб-донор. Бором расширяют апикальное отверстие корня до 1 мм, через которое вводят пульпоэкстрактор на 3 мм длины корня и эвакуируют часть корневой пульпы зуба. Зуб-донор помещают до следующего этапа в стерильный физиологический раствор и хранят при температуре 4°С.

Следующим этапом является получение клеточной культуры из пульпы зуба-донора.

Полученный фрагмент пульпы зуба-донора отмывают раствором Хэнкса с цефазолином (1 г/л). Полученную клеточную суспензию центрифугируют в режиме 1,500×g, 10 минут и ресуспендируют в ростовой среде DMEM/F12, содержащей 15% эмбриональной телячьей сыворотки, селектированной для выращивания клеток в низкой плотности, 2 мМ глутамина. Суспензию клеток высевают на пластиковые чашки Петри с диаметром 100 мм. Плотность посева первичной клеточной суспензии составляет 15 миллионов мононуклеарных клеток на 1 см^2. Через 1 сутки неприкрепившиеся клетки удаляют, ростовую среду заменяют, если ее pH менее 6,0 или более 8,0, на ростовую среду, pH которой лежит в пределах от 6,0 до 8,0, при этом элиминируют клетки, не относящиеся к популяции мезенхимальных стволовых клеток. Культуры инкубируют при 37°С в атмосфере 5% CO_2. По достижении культурой 50% конфлуентности монослой трипсинизируют и пересевают на новые чашки с плотностью 10-30 клеток на 1 см в ростовой среде, дополнительно содержащей 10 мкг/мл трансферрина, 1 мкг/мл инсулина, 10нг/мл фактора роста фибробластов - 2 и 8 ЕД/мл гепарина.

Через 3 дня отбирают плотные колонии мелких клеток (диаметром 7-10 мкм) с большим количеством митозов. Отобранные колонии рассевают в новые чашки с плотностью 20 клеток/см и выращивают до состояния преконфлуентности. Последующие пассажи (если планируется аутотрансплантация нескольких зубов) производят в том же режиме. Таким

образом, продолжительность получения клеточной культуры из пульпы зуба-донора составляет до 5 суток.

В полученную таким образом культуру плюрипотентных мезенхимальных клеток по каплям добавляют гидрогель PuraMatrix/3DM до загустевания смеси.

Следующим этапом операции является формирование лунки-реципиента (если ее нет в челюсти), которую готовят по стандартной методике, аналогичной методу подготовки принимающего ложа для дентального имплантата: производят разрез слизистой оболочки, хирургическими сверлами необходимого диаметра просверливают кортикальную кость и формируют лунку-реципиент. После сверления лунку промывают физиологическим раствором и вводят в неё подготовленную тканеинженерную конструкцию на 2/3 объема лунки-реципиента.

Затем зуб-донор извлекают из стерильного физиологического раствора и помещают в лунку-реципиент.

Его покрывают двумя - тремя стерильными марлевыми тампонами и предлагают больному сомкнуть челюсти. Тампоны пациент удерживает 20-30 минут.

Аутотрансплантированный зуб не выводят из контакта с зубами антагонистами, тем самым он не выключается из артикуляции. В целях закрепления аутотрансплантированного зуба в послеоперационном периоде применяют шинирование с помощью композиционного пломбировочного материала. Шины снимают через 4 недели.

Послеоперационная терапия включает антибактериальные и десенсибилизирующие средства, например, азитромицин и цетрин, которые рекомендуют принимать в течение 4-5 дней.

Контроль за жизнеспособностью пульпы аутотрансплантированного зуба осуществляется путем регистрации порога ее электровозбудимости. Значения электродиагностики (ЭОД) от 20 до 45 мкА в раннем послеоперационном периоде (3-30 суток) и от 6 до 15 мкА в позднем периоде (от 1 до 3 месяцев) являются подтверждением ее функциональной состоятельности.

Для объективной оценки эффективности разработанного метода проведено экспериментальное исследование на животных.

Цель эксперимента: оценить эффективность использования разработанной тканеинженерной конструкции в восстановительной клеточной терапии пульпы аутотрансплантированных зубов барана *in vivo*.

Как показали полученные данные, дистрофические изменения пульпы в *контрольной группе* появляются к концу 3-х суток после аутотрансплантации зубов. Сетчатая дистрофия захватывает в первую очередь слой одонтобластов и, постепенно распространяясь на все слои пульпы, приводит ее к гибели уже к 15-м суткам (рисунок 35 - а, б, в, г).

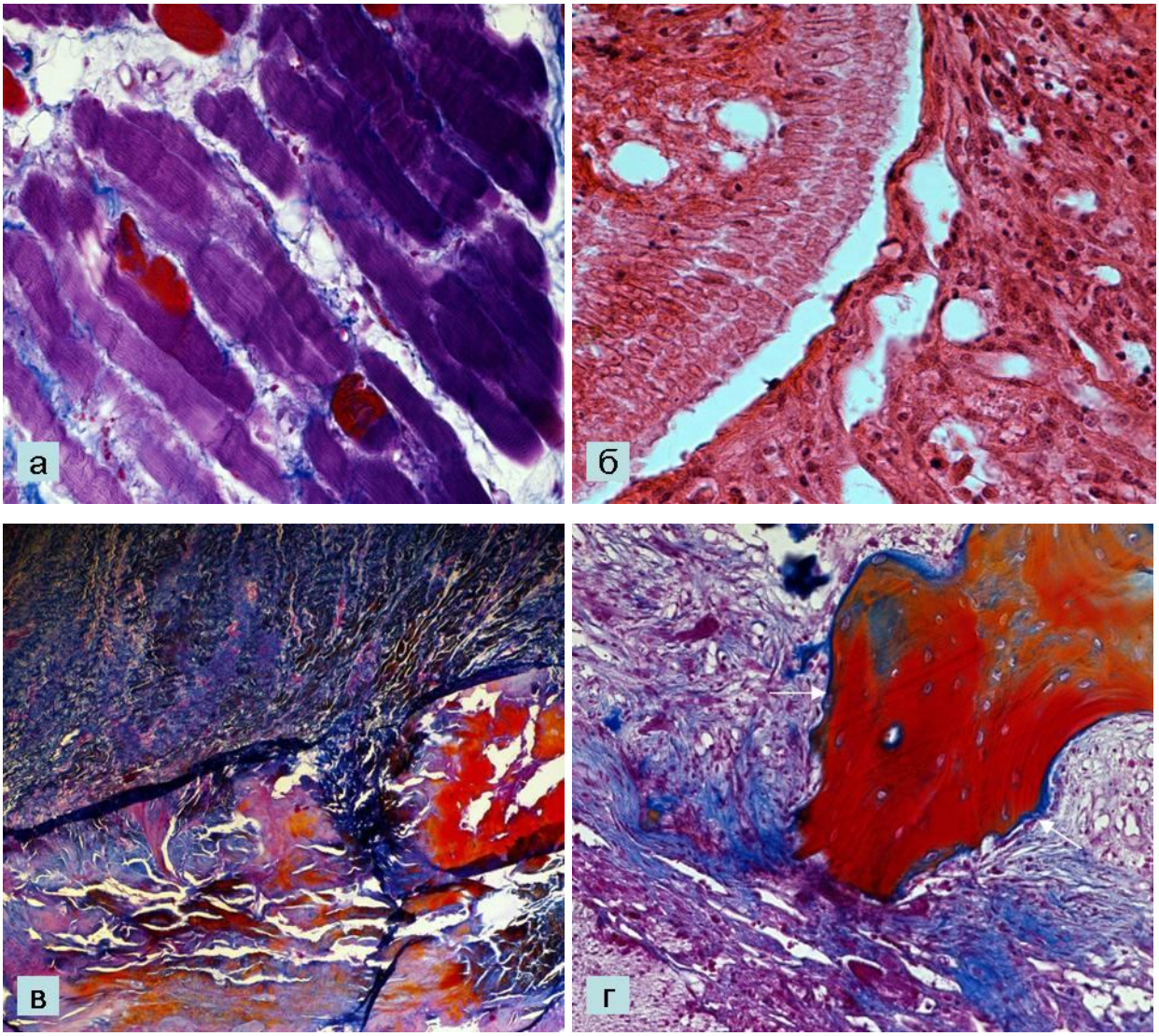

Рисунок 35. Микропрепараты, гистологические срезы биоптатов зубочелюстных сегментов контрольной группы на 15 сутки (а), 1 (б, в) и 3 (г) месяца эксперимента. а - некроз одонтобластов с некробиозом предентина.

Окраска по Маллори. Ок. 15, об. 20; б - склеротизация центрального слоя пульпы. Окраска гематоксилином и эозином. Ок. 15, об. 20; в - сетчатый остов погибшей пульпы. Окраска по Маллори. Ок. 15, об. 10; г - врастание костных требекул со стороны периодонта в грануляционную ткань, выполняющую просвет корневого канала (отмечено стрелками). Окраска по Маллори. Ок. 15, об. 10.

На гистологических препаратах в основной группе в эти же сроки также выявлены воспалительные изменения, выражающиеся в незначительном полнокровии сосудов корневой пульпы, отеке, диапедезных кровоизлияниях (рисунок 36).

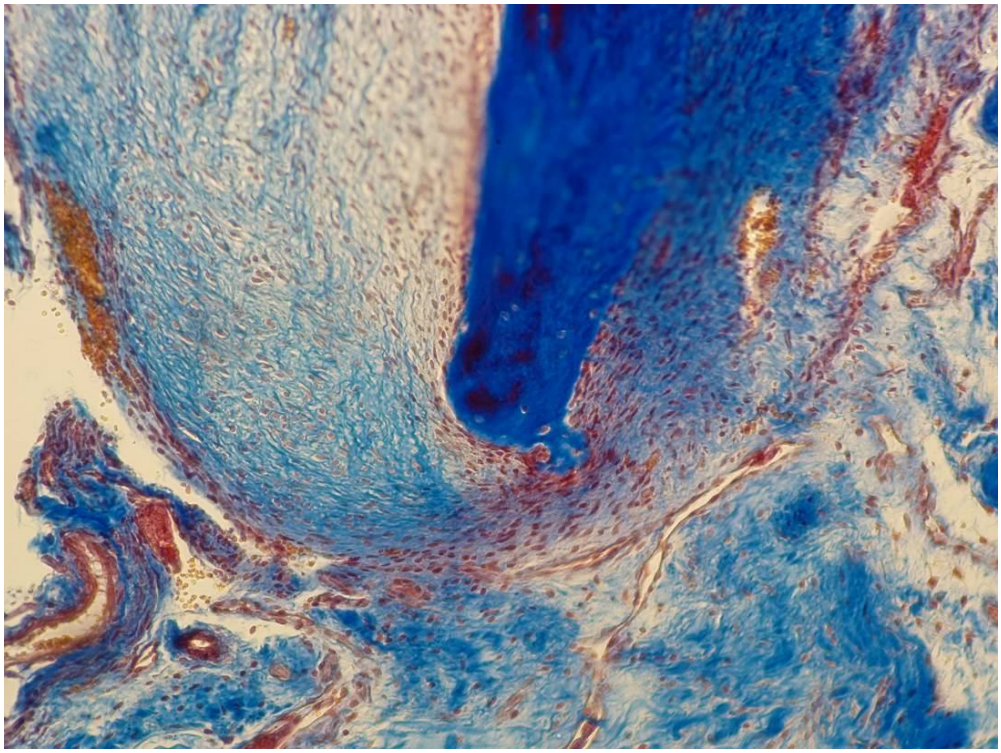

Рисунок 36. Микропрепарат. Гистологический срез аутотрансплантированного центрального резца нижней челюсти барана основной группы на 3 сутки эксперимента. Полнокровие сосудов корневой пульпы, отек и диапедезные кровоизлияния в центральном слое пульпы. Окраска по Массону. Ок. 15, об. 40.

К 15 суткам эксперимента серозно-фибринозная экссудация сменяется лимфоидно-макрофагальной инфильтрацией. Появляются макрофаги, которые

к данному сроку наблюдения местами формируют макрофагальный «барьер» между корневой и коронковой пульпой (рисунок 37).

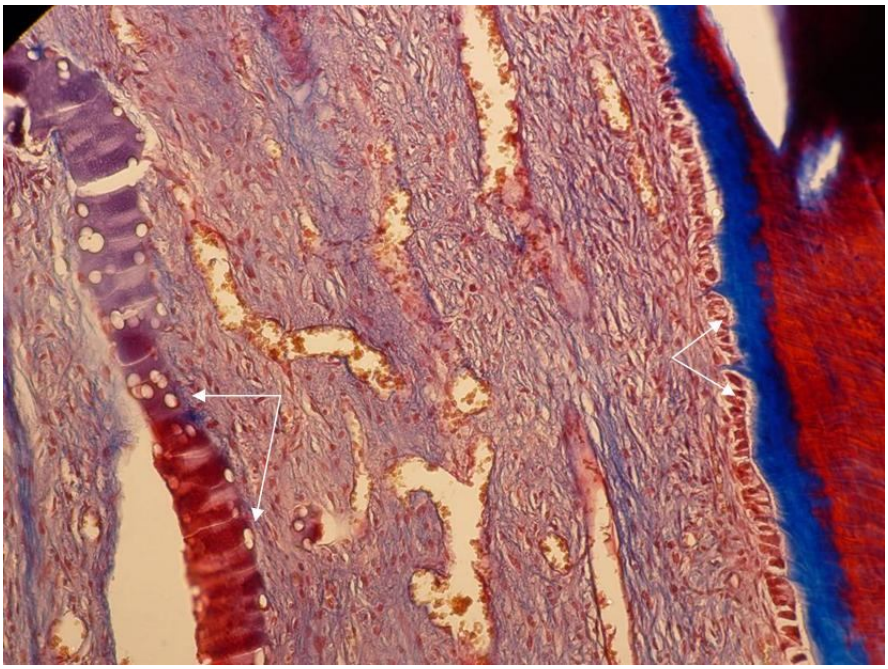

Рисунок 37. Микропрепарат. Гистологический срез аутотрансплантированного центрального резца нижней челюсти барана основной группы на 15 сутки эксперимента. Формирование макрофагальных «барьеров» между корневой и коронковой пульпой (отмечены стрелками). Окраска по Массону. Ок. 15, об. 20.

К сроку 1 месяц корневая пульпа зубов основной группы полностью сохранена, иногда отмечается полнокровие сосудов. В корневой пульпе слой одонтобластов также хорошо выражен, на некоторых препаратах при четко сформированном дентинном мостике в корневой пульпе отмечаются склеротические изменения и очаги лимфогистиоцитарной инфильтрации (рисунок 38, а - б).

К данному сроку наблюдения в капиллярах пульпы аутотрансплантированных зубов основной группы отмечалось увеличение количества пиноцитозных пузырьков, инвагинатов, микроворсинок, что являлось морфологическим выражением активизации транспортных процессов через капиллярную стенку (рисунок 39, а - б). В более поздние сроки (60-90 суток) структура компонентов пульпы практически не отличалась от нормы.

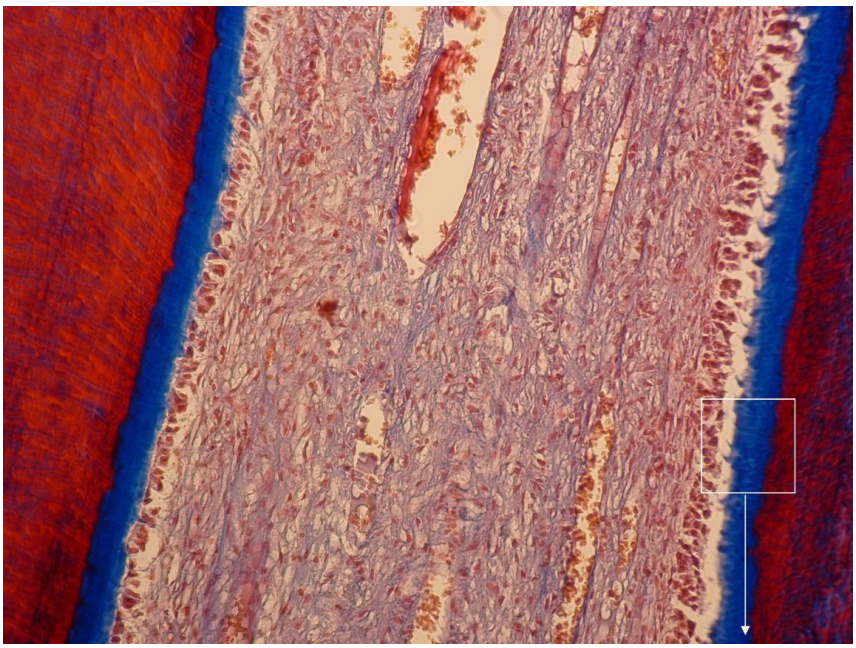

а



б

Рисунок 38. Микропрепарат. Гистологический срез аутотрансплантированного центрального резца нижней челюсти барана основной группы на 30 сутки эксперимента. Слой одонтобластов корневой пульпы с незначительными очагами лимфогистиоцитарной инфильтрации. Окраска по Массону. а - Ок. 15, об. 10; б - Окраска по Массону. Ок. 40, об. 100.

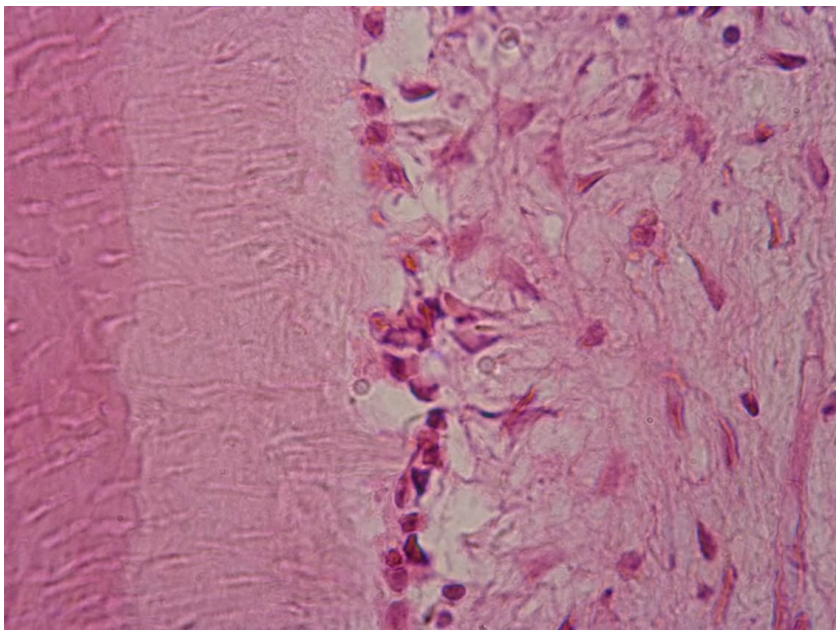

а

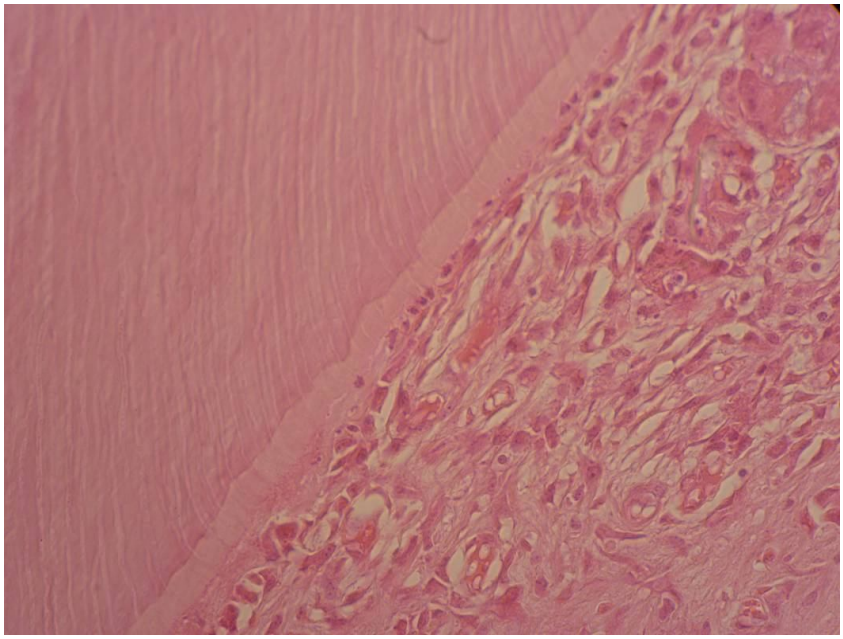

б

Рисунок 39. Микропрепарат. Гистологический срез аутотрансплантированного центрального резца нижней челюсти барана основной группы на 60 сутки эксперимента. Активизация транспортных процессов через капиллярную стенку пульпы: увеличение количества пиноцитозных пузырьков, инвагинатов и микроворсинок. Окраска гематоксилином и эозином. а - Ок. 15, об. 20; б - Ок. 15, об. 40.

Иммуногистохимический метод контроля жизнедеятельности мезенхимальных клеток в *основной группе* показал, что после аутотрансплантации зуба с использованием тканеинженерной конструкции все

прекультивированные клетки, равно как и трансплантируемые клетки, сохраняют свою жизнеспособность, а значит, и способность продуцировать факторы, ускоряющие процесс регенерации пульпы зуба и тканей пародонта. Данное явление выражалось в ускорении смены фаз регенераторного процесса: по сравнению с контрольной группой сокращались сроки периода клеточной инфильтрации, ускорялся темп нео- и ангиогенеза, а также разрастания сосудистой сети пульпы (рисунок 40 - а, б, в, г).

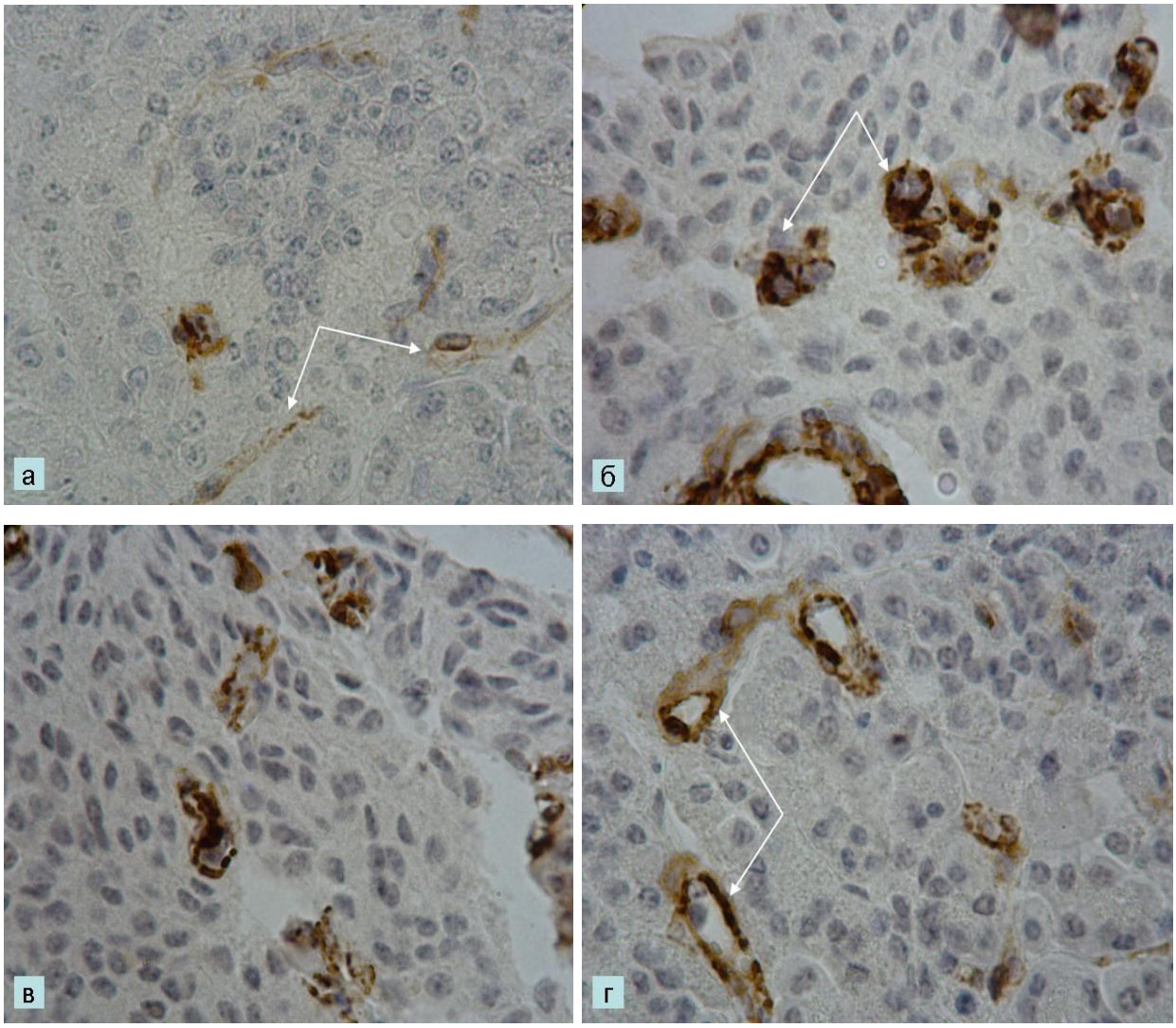

Рисунок 40. Микропрепараты - гистологические срезы биоптатов зубочелюстных сегментов основной группы на 15 сутки (а), 1 (б, в), и 3 месяца (г) эксперимента; а - две веретеновидные клетки мезенхимального происхождения в коронковой пульпе, отмечены стрелками (цитоплазматическая экспрессия маркера); б, в - кровеносные сосуды пульпы в стадии формирования, заполненные компонентами экстрацеллюлярного

матрикса, продуцируемого фибробластами (отмечены стрелками); г - сформированные артериолы (отмечены стрелками). Иммуногистохимическая реакция на фактор Виллебранда (а) и α-SMA (б, в, г). Ок.15. об.100.

На наш взгляд, данное явление связано с более высокой функциональной активностью мезенхимальных клеток в составе тканеинженерной конструкции в сочетании с материцей-носителем и индуктором регенерации, гидрогелем PuraMatrix/3DM, а также обусловлено создавшимися межклеточными взаимодействиями.

Полученные экспериментальные данные исследования позволяют рекомендовать разработанную тканеинженерную конструкцию в качестве носителя предварительно культивированных мезенхимальных клеток пульпы и гидрогеля PuraMatrix/3DM для эффективной доставки жизнеспособных клеток в патологический очаг, удержания их там и оптимизации условий их лечебного воздействия в местах повреждения тканей.

Таким образом, предложен новый способ лечения, характеризующийся тем, что, используя стандартные хирургические протоколы (удаление зуба-донора, формирование лунки-реципиента, шинирование зуба проволокой или композиционным пломбировочным материалом) и тканеинженерную конструкцию, состоящую из предварительно культивированных клеток пульпы зуба-донора и матрицы-носителя для этих клеток - гидрогеля PuraMatrix/3DM, получен технический результат, ранее не известный, имеющий высокий терапевтический эффект.

Хорошая совместимость указанных компонентов тканеинженерной конструкции обеспечивает синергизм их действия, приводящий к возникновению новых свойств и широкому спектру терапевтических эффектов: ускорении регенерации пульпы зуба-донора, приживления зуба-донора в лунке-реципиенте, восстановлению целостности зубного ряда.

Высокая эффективность разработанного способа аутотрансплантации зуба с сохранением жизнеспособности его пульпы позволяют эффективно его использовать ее при лечении различных патологических состояний, в том числе

при наличии сверхкомплектных, ретинированных, дистопированных зубов, что подтверждено конкретными клиническими примерами.

Исследования проведены на базе кафедры стоматологии Ставропольского государственного медицинского университета и Ставропольской краевой стоматологической поликлиники.

Всем больным выполнялось рентгенологическое исследование до и после выполнения аутотрансплантации зуба с сохранением жизнеспособности его пульпы по вышеописанному способу.

Клинический пример №1.

Пациентка В., 16 лет, амб. карта №1268 направлена из школьного стоматологического кабинета с кальцифицированным образованием в левой половине нижней челюсти. В анамнезе выявлены периодически повторяющиеся появления припухлости и болезненности в области нижней челюсти слева.

Объективно: слизистая оболочка полости рта нижней челюсти слева гиперемирована, отечна, в области 34-38 зубов – определяются точечные кровоизлияния. Индекс гигиены (ИГ) (OHI-S) составил 2,5 балла (неудовлетворительная гигиена полости рта).

Рентгенологически: выявлен рентгеноконтрастный очаг поражения, расположенный в области от 35 - 38 зуба. Поверхность очага извитая, окружена рентгенопрозрачным ободом. 36 зуб смещен к нижней границе челюсти и располагается в нижнечелюстном канале (рисунок 41). Рентгенологическая плотность образования составила 1500 ед по шкале Хаунсфилда. ЭОД 36, 37 зуба составляет 6-12 мкА, 38 зуба – 60 мкА.

Рисунок 41. Больная В. Ортопантомограмма до начала лечения

Диагноз – одонтома нижней челюсти слева.

Лечение. Под инфильтрационной анестезией Sol.Ultracaini 4% с адреналином 1:100000 произведено хирургическое удаление одонтомы. Нижнечелюстной нерв сохранен без потери чувствительности. В ходе формирования доступа к одонтоме 36, 37, и 38 зубы удалены.

По показаниям ЭОД, проведенным до операции, принято решение произвести аутотрансплантацию 36 и 37 зуба с сохранением жизнеспособности пульпы по разработанному способу.

Шаровидным бором расширены апикальные отверстия корней 36 и 37 зубов до 1 мм, куда введен пульпоэкстрактор на 3 мм длины корней и эвакуирована часть корневой пульпы. Зубы-доноры помещены до следующего этапа в стерильный физиологический раствор, где они хранились при температуре 4°С.

Полученные фрагменты пульпы зубов-доноров отмыты раствором Хэнкса с цефазолином (1 г/л). Полученную клеточную суспензию центрифугировали в режиме 1,500×g, 10 минут и ресуспендировали в ростовой среде DMEM/F12, содержащей 15% эмбриональной телячьей сыворотки, селектированной для выращивания клеток в низкой плотности, 2 мМ глутамина. Суспензию клеток

высеяна на пластиковые чашки Петри с диаметром 100 мм. Плотность посева первичной клеточной суспензии составила 15 миллионов мононуклеарных клеток на 1 см^2. Через 1 сутки неприкрепившиеся клетки удалены, ростовая среда заменена (поскольку ее pH была менее 6,0), на ростовую среду, pH которой составила 8,0, элиминированы клетки, не относящиеся к популяции мезенхимальных стволовых клеток. Культуры инкубированы при 37°С в атмосфере 5% CO_2. По достижении культурой 50% конфлуентности монослой трипсинизирован и пересеян на новые чашки с плотностью 10-30 клеток на 1 см в ростовой среде, дополнительно содержащей 10 мкг/мл трансферрина, 1 мкг/мл инсулина, 10нг/мл фактора роста фибробластов - 2 и 8 ЕД/мл гепарина.

Через 3 дня отобраны плотные колонии мелких клеток (диаметром 7-10 мкм) с большим количеством митозов. Отобранные колонии рассеяли в новые чашки с плотностью 20 клеток/см и выращивали до состояния преконфлуентности. Последующие пассажи (поскольку запланирована аутотрансплантация нескольких зубов) произведены в том же режиме. Таким образом, продолжительность получения клеточной культуры из пульпы зубов-доноров составила 5 суток. В полученную таким образом культуру плюрипотентных мезенхимальных клеток по каплям добавили гидрогель PuraMatrix/3DM до загустевания смеси.

Через 6 месяцев после операции по удалению одонтомы, произведено формирование 4 лунок-реципиентов (по числу корней зубов), которых подготовили по стандартной методике, аналогичной методу подготовки принимающего ложа для дентального имплантата: произвели разрез слизистой оболочки, хирургическими сверлами необходимого диаметра просверлили кортикальную кость и сформировали 4 лунки-реципиента. После сверления лунки промыты физиологическим раствором, в них введена подготовленная тканеинженерная конструкция на 2/3 их объема.

Зубы-доноры (36 и 37) извлечены из стерильного физиологического раствора и помещены в подготовленные лунки-реципиенты.

Аутотрансплантированные 36 и 37 зубы покрыты двумя стерильными марлевыми тампонами, которые удерживались пациенткой 30 минут.

Аутотрансплантированные зубы не выводили из контакта с зубами антагонистами, тем самым они не выключались из артикуляции. В целях закрепления аутотрансплантированных зубов в послеоперационном периоде использовали шинирование с помощью композиционного пломбировочного материала Филтек. Шины сняты через 4 недели после операции аутотрансплантации.

Послеоперационная терапия включала антибактериальные и десенсибилизирующие средства, азитромицин (по 500 мг 1 раз в сутки 5 суток) и цетрин (по 200 мг 2 раза в сутки 5 суток).

На контрольной рентгенограмме – полноценная интеграция корней аутотрансплантированных зубов-доноров в лунках-реципиентах. При повторном осмотре через 3, 7 и 30 суток больная жалоб не предъявляет. Результаты рентгенологического исследования, проведенные через 1 год показали отсутствие признаков рассасывания костной ткани в области корней аутотрансплантированных зубов и отсутствие деструктивных изменений в окружающих периапикальных тканях.

Контроль за жизнеспособностью пульпы аутотрансплантированных зубов осуществляли на протяжении 1 года. Значения электродиагностики (ЭОД) 36 и 37 зубов через 3 суток после операции составили 20 и 22 мкА соответственно, через 1 месяц – 16 и 12 мкА соответственно, через 3 месяца – 6 и 8 мкА соответственно, через 1 год – 4 и 6 мкА соответственно.

Полученные данные являются подтверждением жизнеспособности и функциональной состоятельности пульпы аутотрансплантированных 36 и 37 зубов. Данный клинический пример продемонстрировал, что аутотрансплантированные зубы могут хорошо прижиться в искусственно просверленной полости лунки-реципиента во вторично регенерировавшейся кости после удаления патологического очага челюсти (одонтомы).

Клинический пример №2.

Пациентка С., 15 лет, амб. карта №1421 направлена на кафедру стоматологии с непрорезавшимся верхним правым боковым резцом и клыком (12 и 13 зубы). На обзорной рентгенограмме выявлено, что расположенный полугоризонтально в теле альвеолярного отростка верхней челюсти 14 зуб блокировал прорезывание 13 зуба, который в свою очередь, смещенный лабиально, упирался в боковой резец – 12 зуб (рисунок 42).

Рисунок 42. Больная С. Ортопантомограмма до начала лечения

Диагноз: ретенция и дистопия 12 и 13 зубов.

Лечение. Под инфильтрационной анестезией sol. Ultracaini 4% с адреналином 1:100000 выполнен разрез слизистой оболочки, отслоен полный слизисто-надкостничный лоскут, основанием обращенный к переходной складке, фиссурным бором с охлаждением стерильным физиологическим раствором сформирован оперативный доступ в альвеолярной части фронтального отдела верхней челюсти, через который извлечены целиком 11, 12 и 13 зубы. Зубы-доноры помещены до следующего этапа в стерильный физиологический раствор с температуре 4°С. Одномоментно сформированы принимающие лунки (рисунок 43), в которые извлеченные зубы аутотрансплантированы по вышеописанной методике в физиологическую позицию 11, 12 и 13 зуба (интра-альвеолярная аутотрансплантация).

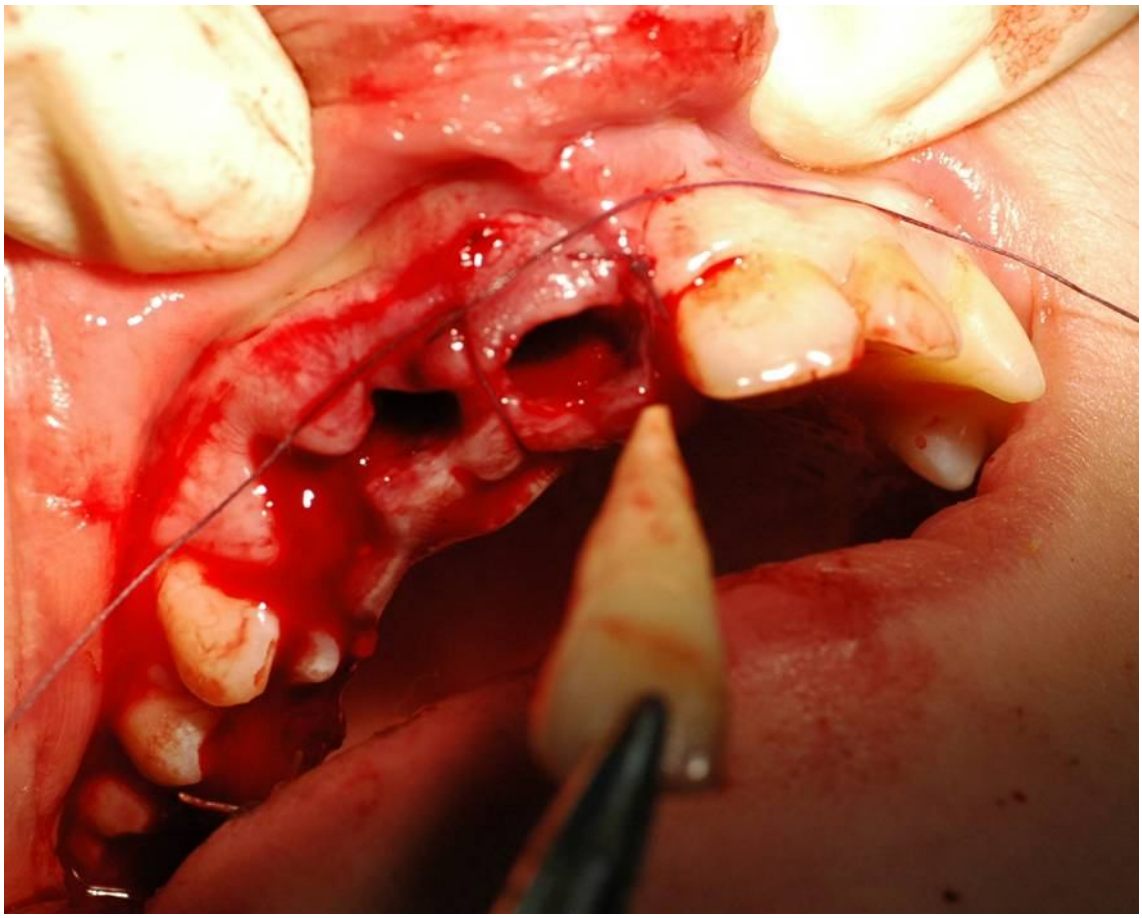

Рисунок 43. Та же больная. На хирургическом этапе аутотрансплантации 11, 12 и 13 зуба в 3 сформированные лунки-реципиенты

Зубы шинированы шиной из композиционного пломбировочного материала Филтек на 3 месяца (рисунок 44). При повторных осмотрах через 3, 7 и 30 суток больная жалоб не предъявляет. Результаты рентгенологического исследования, проведенные через 1 год указали на отсутствие признаков рассасывания костной ткани в области корня аутотрансплантированных зубов, отсутствие деструктивных изменений в окружающих периапикальных тканях, отсутствие признаков облитерации корневых каналов и пульпарных камер.

а

б

в

Рисунок 44. Та же больная. На различных этапах операции аутотрансплантации 11, 12 и 13 зубов: фиксация швов из викрила (а), формирование шины из фотокомпозиционного пломбировочного материала Филтек (б, в), финишная обработка композиционной шины (г), окончательный вид аутотрансплантированных зубов после наложения и обработки шины (д)

Контроль за жизнеспособностью пульпы аутотрансплантированных зубов осуществлялся на протяжении 2 лет. Значение ЭОД зубов через 3 суток после операции составило 20-24 мкА, через 1 месяц – 16 мкА, через 3 месяца – 12 мкА, через 1 год – 8-10 мкА.

Всего, таким образом, аутотрансплантировано 28 зубов. Аутотрансплантированные зубы не изменялись в цвете, сохраняли прежний

блеск, видимые воспалительные явления мягких тканей вокруг аутотрансплантированных зубов, как правило, исчезали через 5-7 суток. В период от 3 месяцев до 1 года вследствие рассасывания корней удалено 2 (7,14%) из 28 аутотрансплантированных зубов – потери обусловлены явным несоответствием аутотрансплантируемого корня зуба-донора и воспринимающего ложа лунки-реципиента, эффективность разработанного и запатентованного способа составила 95,8%.

Таким образом, полученные данные в экспериментальных условиях и в клинике свидетельствуют о высоком терапевтическом эффекте разработанного способа аутотрансплантации зуба с сохранением жизнеспособности его пульпы, что позволяет эффективно использовать его в стоматологической практике, например, при наличии сверхкомплектных, ретинированных, дистопированных зубов в ортодонтии и при хирургическом удалении опухолей челюстей.

Заключение

Одной из ключевых задач патологической физиологии и клинической патофизиологии остается создание учения о принципах терапии с обоснованием новых методов этиотропного, патогенетического, саногенетического и симптоматического лечения. Обоснование новых подходов к медикаментозному лечению невозможно без получения объективных доказательных сведений об этиологии заболеваний, уточненных механизмах их развития, включая саногенетическое сопровождение патологии, полученные в ходе патофизиологического эксперимента, а также в клинических условиях. Данные постулаты имеют прямое отношение к стоматологической практике. Результаты, представленные в ходе проведенного исследования, позволяют уточнить известные механизмы воспалительного процесса, применительно к пульпе зуба с частичным или полным сохранением ее жизнеспособности. В частности, на модели нанесения острой травмы в области рога пульпы прослежены морфологические признаки всех стадий патогенеза воспаления, начиная с альтерации и заканчивая пролиферативными явлениями. Важно, что использование дуплексной сонографии позволяет объективизировать не только стадии воспалительного процесса, но и фазу изменений микроциркуляторного русла. В частности, выявлены корреляционные связи между реографическим индексом и показателями тонуса сосудов с реакциями микроциркуляторного русла с активацией экссудации и миграции форменных элементов в пульпе. Учитывая, что патогенетические аспекты назначения терапии для активизации саногенеза, регенерации и сохранения жизнеспособности пульпы предусматривают применение методов с учетом конкретной стадии воспалительного процесса, использование дуплексной сонографии позволяет объективизировать и индивидуализировать выбор метода для сохранения пульпы именно с учетом механизма действия лечебных воздействий и стадии саногенеза.

Проведенные гистологические и электронно-микроскопические исследования пульпы зубов при периодонтите позволили оценить защитные возможности пульпы при хронизации воспалительного процесса. Результатом исследований на моделях нанесения острой травмы и при периодонтите стали новые рецептуры паст, как для лечения острого очагового пульпита, так и пломбирования корней без сохранения жизнеспособности пульпы, получивших одобрение в качестве выданных ФИПС патентов РФ на изобретения. Входящие в состав компоненты подобраны с учетом их механизма действия, репаративных свойств пульпы и стадии саногенеза, в которую пасту рекомендовано использовать.

Качественные и количественные характеристики паст обоснованы результатами проведенных исследований. Так, паста для лечения острого очагового пульпита с сохранением жизнеспособности пульпы содержит мощное противовоспалительное средство дексаметазон. Стероидный препарат оказывает антиальтеративное действие, снижая потенциал повреждения первичных и вторичных флагогенных факторов, тем самым, по сути, обрывая весь каскад провоспалительных механизмов, включая перекисное окисление липидов клеточных мембран. Антигиалуронидазный эффект дексаметазона ограничивает разрушение клеток, а также дегрануляцию лизосом с активизацией биологически активных компонентов. Добавление в пасту лизоцима, димексида и неомицина позволило обеспечить всесторонний охват противомикробной активности в отношении всех возможных микроорганизмов, обеспечивающих инфекционное воспаление пульпы. Масляный раствор витамина А, как жирорастворимый препарат, с одной стороны, усиливает контакт компонентов пасты с образованиями пульпы, с другой, обеспечивает репарацию клеточных структур, реализуя фармакологические эффекты через генетический аппарат клеток, по сути, являясь соматомедином. «Коллост-гель» выбран не случайно, поскольку основу пролиферации и восстановления структуры и функции пульпы составляют процессы репарации соединительно-тканных элементов. «Коллост-гель» как раз и представляет собой

фибриллярный белок соединительной ткани, обеспечивая собой структурное восстановление в качестве биологической матрицы пульпы. Подобранная рецептура позволяет говорить об оптимизации преложенной пастой воспалительного процесса, как важного защитно-приспособительного комплекса, направленного на ограничение повреждающего потенциала флагогена, активацию фагоцитоза и стимуляцию пролиферации и регенерации.

Варьирование количественным составом пасты позволил индивидуализировать лечебные подходы при остром очаговом пульпите как с точки зрения локализации процесса (премоляры, моляры, клыки, резцы), так и фазы воспалительного процесса. Паста с максимальным потенциалом противоальтеративного, оптимизирующего воспалительную реакцию и антимикробного действия показана на начальных этапах воспалительного процесса и в основном резцов и клыков. Состав с преобладанием доли масляного раствора витамина А и димексида более подходит для лечения пульпита премоляров и моляров, а также в фазу преобладания саногенетических механизмов с пролиферацией, активизацией репаративных и реконструктивных процессов.

Не менее важными стали результаты оценки биохимических и гистологических показателей пульпы зубов в условиях экспериментальной внутрипульпарной гипертермии. Результаты тем значимее, что одонтопрепарирование с использованием высокоскоростных наконечников используется повсеместно. Отсутствие учета патологических сдвигов в пульпе при ее нагревании ведет к формированию череды причинно-следственных механизмов с активацией кислых гликозидаз и формированием очагов некроза и коагуляции. Активация β-гликозидазы запускает процессы окислительного фосфорилирования, обеспечивая воспалительную реакцию избыточным количеством глюкозы и макроэргов. Повышение β-глюкуронидазы способствует снижению прочности клеточных мембран, делая их уязвимыми к повреждению и запуску процесса перекисного окисления липидов с появлением биологически активных веществ провоспалительного действия.

Чрезвычайно важно, что эффект активизации ферментов с запуском процессов, ведущих к дегенерации пульпы отсрочен во времени, что дает возможность превентивно улучшать исходы манипуляций. Этот факт заставляет внимательнее относиться к технологии одонтопрепарирования, с возможностью фармакологической коррекции реакции пульпы в случае прогнозирования неблагоприятного исхода при использовании данной процедуры.

Решение поставленных в диссертационном исследовании задач предусматривало проведение сравнительной оценки и определение эффективности разработанной лечебной пасты для лечения глубокого кариеса и острого очагового пульпита с традиционными средствами терапии («Dycal» и «Ketac Molar»).

Клинические исследования и применение «Dycal», стеклоиономерного цемента «Ketac Molar» и апробация РЛП, выявили существенные различия в результатах лечения.

Разработанная лечебная паста (РЛП) позволяет ускорить сроки дентиногенеза и в более короткие сроки стимулировать восстановление клеточных элементов пульпы и активизировать их функциональные свойства. Данное заключение подтверждается установленными показателями репаративного дентиногенеза по результатам рентгенометрических исследований.

Данные электровозбудимости корневой пульпы, как одного из основных объективных показателей эффективности проводимого лечения, свидетельствовали о положительной динамике в группе с РЛП, в отличие от групп с «Dycal» и «Ketac Molar», где порог электровозбудимости пульпы сохранял высокие значения в сроки 3-6 месяцев и начинал приближаться к норме только к 12 месяцам наблюдений.

Разработанная лечебная паста способствует ликвидации воспалительной реакции в пульпе зуба, что подтверждается данными о частоте возникновения осложнений после лечения.

Эффективность РЛП доказана с помощью общепринятых критериев, по совокупности данных которых ведущими явились клиническое благополучие и качественные показатели состояния твердых тканей, пульпы и динамики формирования заместительного, репаративного дентина.

Сравнительный анализ всех данных по применению кальций содержащих, кальций-фтор содержащих и кальций-фосфат содержащих соединений при лечении глубокого кариеса указал на преимущества РЛП, обладающей выраженными антибактериальными, противовоспалительными, сорбционными и дентинопротективными свойствами. Наличие полипотентных свойств у разработанной лечебной композиции при содержании известных ингредиентов позволило достичь высокой эффективности лечения глубокого кариеса и острого очагового пульпита.

Средние показатели эффективности лечения глубокого кариеса в течение 2 лет наблюдений составили 91,59±1,63%. ($p<0,01$).

Применение в качестве лечебной прокладки стеклоиономерного цемента при глубоком кариесе привело к положительным результатам в 75,03±2,25%. Полученные результаты в контрольной группе мы объясняем тем, что лечение проводилось как при благоприятном состоянии надпульпарного дентина, так и в стадии значительной дезинтеграции.

По нашему мнению, при наличии размягченного, деминерализованного дентина жидкая фракция лечебной прокладки из гидроокиси кальция под воздействием повышенной концентрации тканевой жидкости утрачивает свои антибактериальные, противовоспалительные свойства. На смену этому процессу формируется резко щелочная среда с высокими показателями pH - 11-12,8, обладающая некротизирующим действием на клеточные элементы и основное вещество в дентинных трубочках и коронковой пульпе.

Во-вторых, на показатели эффективности повлияли случаи осложнений зафиксированных в значительно большем количестве после 6 месяцев наблюдений. Наши данные и сведения научных изданий позволяют предположить, что в сроки после 6 месяцев в совокупности причин

развившихся осложнений фактор лечебной прокладки, содержащей гидроокись кальция, не играет доминантной роли.

Аналогичная динамика результатов прослежена после лечения «Dycal» острого очагового пульпита путем непосредственного покрытия пульпы. В отдаленные сроки до 2 лет эффективность составила 35,72±1,82% при неблагоприятном исходе в 64,2 ±2,18% (p <0,05). Показатели эффективности стеклоиономерного цемента «Ketac Molar» при лечении острого очагового пульпита также оказались невысокие - 62,50±2,05%. (p<0,05).

По нашему мнению, это объясняется двумя позициями. Во-первых, даже при наличии значительной ионной емкости содержания фтора транстканевая обменная кинетика терапевтических ионов не успевает за скоростью воспалительной реакции. Во-вторых, стеклоиономерный цемент не обладает достаточным уровнем антибактериального действия, в результате чего не купируются факторы воспаления.

Подробный анализ клинических данных и тестовых значений определил эффективность применения РЛП при лечении острого очагового пульпита.

Средние показатели качества лечения составили 87,10±1,14-89,10±1,20% (p<0,01). Данные о динамике и характере возникающих после лечения глубокого кариеса и острого очагового пульпита осложнений являются, на наш взгляд, достаточно важными.

Они с одной стороны отражают определенные выявленные закономерности, со второй - подчеркивают качественные показатели эффективности апробированных РКЛП, и с третьей - могут, являются прогностическими для профилактики возникновения осложнений. Таким образом, как показали результаты, проведенных комплексных клинических исследований, полученные в клинике данные позволяют рекомендовать разработанную лечебную пасту для лечения глубокого кариеса и острого очагового пульпита в практическое здравоохранение.

Особняком, на первый взгляд, стоят результаты экспериментов с аутотрансплантацией зубов. Вместе с тем, проведенные исследования

подтверждают общую тенденцию к использованию стволовых, эктомезенхимальных и других клеток-предшественников в стоматологической практике. Разработанная модель аутотрансплантации с одной стороны, позволяет оптимизировать процессы регенерации пульпы зубов с использованием тканеинженерных конструкций, с другой, расширяет возможности для изучения и применения стволовых клеток пульпы для восстановления ее жизнеспособности. Выбор тканенженерной конструкции с применением гидрогеля PuraMatrix/3DM позволил обеспечить сохранение жизнедеятельности плюрипотентных мезенхимальных клеток и обеспечить им физиологические условия для дифференцировки в ходе пролиферации.

Использование баранов и собак в качестве объекта исследования позволяет существенно расширить экспериментальную базу исследования регенеративных процессов в челюстно-лицевой области и на зубах. Разработанные модели позволяют оставлять лабораторных животных в живых без существенного ограничения качества их жизни. Простота оперативного доступа, а в последующем и отсутствие трудностей диагностического комплекса позволяют расширять наши знания в области регенеративной медицины и технологий stem cells с отработкой новых принципов замещения дефектов челюстно-лицевой области и восстановления структуры и функции пульпы зуба.

ВЫВОДЫ

1. Как показал проведенный литературный анализ эффективности использования биологического метода лечения пульпита, имеются крайне противоречивые сведения о патогенетических механизмах интенсификации дентиногенеза с использованием лечебных препаратов, стимулирующих данную функцию одонтобластов. Эффективность применения наиболее распространенных в практике средств терапии (стеклоиономерного цемента и гидроокиси кальция) составляет по разным данным от 62,53 до 75,45% соответственно, что доказывает необходимость систематизации имеющихся данных о патофизиологических реакциях пульпы зуба в условиях ограниченного воспаления и направленной регенерации, стимулируемой с помощью паст и препаратов, обладающих одонтотропным действием.

2. Результаты проведенного экспериментального патофизиологического и морфофункционального исследования *in vivo* показали, что острое и обострившееся воспаление в пульпе сопровождается выраженными изменением показателей микроциркуляции сосудистого русла, ведущим из которых является снижение тонуса сосудов и венозной волны. Установлена сильная корреляционная связь ($r=1,89$, $p<0,05$) между интенсивностью экссудативно-гиперемических, гнойно-инфильтративных изменений в пульпе в острой и хронической стадиях воспаления и характером дуплексной сонографии. Температурный фактор одонтопрепарирования влияет на активность кислых лизосомальных гликозидаз, значительно ухудшая условия для функционирования клеток пульпы зуба в отдаленном периоде (3-5 суток), что диктует необходимость использования активаторов заингибированных гликозидаз и ингибиторов активировавшихся гликозидаз пульпы зуба после одонтопрепарирования интактных зубов.

3. Установлены высокие защитные потенции гистиоцитов пульпы, которые реализуются посредством фагоцитоза микроорганизмов и дистрофически измененных клеточных элементов, что подтверждается

результатами гистологических и электронно-микроскопических исследований пульпы зубов *in vitro*.

4. Разработанные новые лечебные средства для терапии патологии пульпы с частичным сохранением и без сохранения ее жизнеспособности обладают противовоспалительным, антисептическим действием и стимулируют репаративную функцию.

5. Разработанная лечебная паста для лечения глубокого кариеса и острого очагового пульпита с сохранением жизнеспособности пульпы зуба, позволяет ускорить сроки дентиногенеза в более короткие сроки, чем при использовании гидроокиси кальция и стеклоиономерного цемента, стимулировать восстановление клеточных элементов пульпы и активизировать их функциональные свойства, что подтверждается результатами рентгенологических и электрометрических исследований, а также данными о частоте возникновения осложнений после лечения. Средние показатели эффективности лечения глубокого кариеса в основной группе составили 91,59±1,63% ($p<0,01$), в контрольной - 75,03±2,25% ($p<0,05$). Средние показатели эффективности лечения острого очагового пульпита при использовании РЛП составили 93,88±1,51% ($p<0,01$), гидроокиси кальция («Dycal») - 64,2 ±2,18% ($p <0,05$), стеклоиономерного цемента («Ketac Molar») - 62,50±2,05% ($p<0,05$) соответственно.

6. Разработанный способ аутотрансплантантации зуба позволяет полностью сохранить жизнеспособность его пульпы за счет использования при аутотрансплантации тканеинженерной конструкции, состоящей из предварительно культивированных мезенхимальных клеток пульпы зуба-донора и матрицы-носителя для этих клеток - гидрогеля PuraMatrix/3DM.

7. Иммуногистохимический метод контроля жизнедеятельности мезенхимальных клеток показал, что после аутотрансплантации зуба с использованием разработанной тканеинженерной конструкции все трансплантируемые клетки сохраняют способность продуцировать факторы, ускоряющие процесс регенерации пульпы зуба и тканей пародонта, что

выражается в ускорении смены фаз регенераторного процесса, сокращении сроков периода клеточной инфильтрации, ускорении темпа нео- и ангиогенеза, а также диффузного разрастания сосудистой сети пульпы.

8. На основании полученных экспериментальных данных разработаны практические рекомендации, которые могут быть использованы при выборе наиболее эффективного метода терапии патологии твердых тканей зуба в клинике терапевтической стоматологии.

ПРАКТИЧЕСКИЕ РЕКОМЕНДАЦИИ

1. Для дифференциальной диагностики клинической формы пульпита рекомендуется использовать ультразвуковые методы, такие как цветовое дуплексное сканирование или дуплексную сонографию, которые позволяют наиболее объективно оценивать состояние стенок сосудов и распределение в них потоков крови на различных стадиях воспалительного процесса.

2. Полученные в эксперименте на животных данные позволяют рекомендовать РЛП как высокоэффективное средство лечения острого очагового пульпита, обладающую выраженным клиническим эффектом и имеющую широкие функциональные возможности для стоматологии.

3. При анализе эффективности проводимого лечения и купирования воспаления в пульпе рекомендуется оценивать распределение изоферментов лактатдегидрогеназы, активности протеиназ, фосфомоноэстераз и других показателей метаболизма исследование активности кислых лизосомальных гликозидаз - β-глюкуронидазы, β-глюкозидазы и β-N-ацетилглюкозаминидазы.

4. Для сохранения жизнеспособности пульпы зуба рекомендуется учитывать структурные изменения, происходящие в системе микроциркуляции, которые ведут к нарушению оксигенации тканей, использовать препараты, устраняющие гипоксию тканей для обеспечения таких защитных реакций пульпы, как фагоцитоз.

5. Разработанный способ аутотрансплантации зуба с сохранением жизнеспособности его пульпы рекомендуется к использованию у пациентов до завершения пубертатного периода в качестве эффективной альтернативы дентальной имплантации для профилактики инфраокклюзии.

6. Полученные данные экспериментального исследования позволяют рекомендовать разработанную тканеинженерную конструкцию в качестве носителя предварительно культивированных мезенхимальных клеток пульпы и гидрогеля PuraMatrix/3DM для эффективной доставки жизнеспособных клеток в патологический очаг, удержания их там и оптимизации условий их лечебного воздействия в местах повреждения тканей.

СПИСОК ЛИТЕРАТУРЫ

1. Авраамова, О.Г. Использование фторидсодержащих зубных паст в системе профилактики основных стоматологических заболеваний у детей (Планирование и эффективность) / О.Г. Аврамова // Дис. ... докт. мед. наук. - М., 2005. - 252 с.

2. Алибеков, К.М. Реакция дентина и пульпы зуба на биоактивный керамический материал фторгидроксиапатит кальция в сочетании с В-трикальцийфосфатом (экспериментальное исследование) / К.М. Алибеков // Автореф. дис. … канд. мед. наук. – М., 2006. – 23 с.

3. Алуханян, Л.О. Влияние болевого синдрома при пульпите на регуляторно-адаптивные возможности организма / Л.О. Алуханян // Автореф. дис. … канд. мед. наук. – Краснодар, 2011. – 23 с.

4. Арушанян, А.Г. Онтогенез постоянных зубов собак и обоснование к лечению кариозно-пульпитных повреждений / А.Г. Арушанян // Автореф. дис. … канд. мед. наук. – Ставрополь, 2012. – 25 с.

5. Арутюнян, К.Э. Лечение больных с осложнениями, связанными с выведением пломбировочного материала в верхнечелюстной синус / К.Э. Арутюнян // Автореф. дис. … канд. мед. наук. – М., 2005. – 22 с.

6. Аширов, К.А. Динамика функциональных и клинических свойств эмали зубов при применении фторидсодержащей зубной пасты у детей / К.А. Аширов // Автореф. дис. ... канд. мед. наук. - М., 2005.-23 с.

7. Афанасьев, В.В. Обоснование реабилитации эндодонта при витальной пульпэктомии (экспериментально-клиническое исследование) / В.В. Афанасьев // Автореф. дис. ... канд. мед. наук. - Самара, 2005.- 24 с.

8. Беленова, И.А. Индивидуальная профилактика кариеса зубов у взрослых / И.А. Беленова // Автореф. дис. … докт. мед. наук. – Воронеж, 2010. - 47 с.

9. Беленова, И.А. Применение высоких технологий в диагностике заболеваний зубов / И.А. Беленова // Системный анализ и управление в

биомедицинских системах. – 2008. - Т. 7, № 4. – С. 1070-1073.

10. Боровский, Е.В. Ошибки эндодонтического лечения зубов / Е.В. Боровский // Клиническая эндодонтия. - М., 2003. - С 44-47.

11. Баранов, В.В. Роль пульпы в обеспечении структурно-функциональной полноценности эмали прорезавшегося зуба. / В.В. Баранов // Автореф. дис. … канд. мед. наук. - Киев, 2009. - 41 с.

12. Безносик, В.Н. Морфофункциональные особенности пульпы и дентиногенеза в условиях травматического периодонтита / В.Н. Безносик // Автореф. дис. … канд. мед. наук. - Ориенбург, 2010. - 21 с.

13. Беленова, И.А. Влияние водородного показателя пломбировочных материалов на обмен ионов кальция в эмали зуба. / И.А. Беленова // Автореф. дис. … канд. мед. наук. - Воронеж, 2008. - 19 с.

14. Белова, Т.А. Односеансное лечение пульпитов и их профилактика с применением гидрата окиси кальция / Т.А. Белова // Автореф. дис. … канд. мед. наук. – Пермь, 2009. - 19 с.

15. Бережной, В.П. Метод лечения пульпита с использованием низкочастотного ультразвука и аутогенного дентинного конгломерата / В.П. Бережной // Стоматология. - 2007. - № 5. - С.24-26.

16. Бирагова, А.К. Клинико-экспериментальные аспекты лечения глубокого кариеса и острого очагового пульпита с использованием комбинированных лекарственных паст / А.К. Бирагова //Автореф. дис. … канд. мед. наук. – Ставрополь, 2011. - 24 с.

17. Бойков, М.И. Экспериментальное исследование влияния пломбировочных материалов на пульпу зубов при устранении дефекта корня зуба / М.И. Бойков // Кремлевская медицина. – 2010. - №1. - С.6-11.

18. Боровский, Е.В. Биология полости рта / Е.В. Боровский, В.К. Леонтьев // М., 2011. – 334 с.

19. Боровский, Е.В. Реминерализация твердых тканей зуба / Е.В. Боровский, П.А. Леус, В.В. Кочержинский // Стоматология. - 2007. - С.77-84.

20. Боровский, Е.В. Проницаемость твердых тканей зубов / Е.В. Боровский, П.А. Леус, В.Н. Чиликин // Метод. рек. - М, 2009. - 20 с.

21. Боровский, Е.В., Влияние минерализирующих растворов на состояние эмали и поражение зубов кариесом / Е.В. Боровский, Ю.А. Агафонов // Стоматология. - 2003. - №2. - С.58-59.

22. Бурда, Г.К. Лечение глубокого кариеса в зависимости от состояния дентина дна кариозной полости / Г.К. Бурда // Автореф. дис. … канд. мед. наук. - М, 2008. - 23 с.

23. Вахрушев, И.В. Сравнительная характеристика мезенхимальных клеток пульпы молочного зуба и костного мозга: фенотип и первичная оценка возможности применения в тканевой инженерии кости / И.В. Вахрушев // Автореф. дис. … канд. мед. наук. - М, 2011. - 24 с.

24. Воложин, А.И. Повышение резистентности твердых тканей депульпированных зубов / А.И. Воложин, В.И. Гречишников // Метод. рек. - М., 1988. - 16 с.

25. Воробьев, В.С. Лечение глубокого кариеса зубов и острых форм пульпита пастой этония / В.С. Воробьев, И.Я. Лагутина, В.П. Денисенко // Стоматологическая помощь. – Рига, 1988. - С.102-104.

26. Воробьев, В.С. Изучение эффективности биогенной пасты на основе брефостеопласта при превентивном и биологическом лечении пульпита. / В.С. Воробьев, О.А. Фролова, В.И. Чертыковцев // Актуальные вопросы эндодонтии: тр. ЦНИИС. - М., 2010. - С.18-21.

27. Галеева, З.Р. Морфофункциональная характеристика реплантированных зубов /З.Р. Галеева // Автореф. дис. … канд. мед. наук. - М, 2002. - 23 с.

28. Галюкова, А.В. Ультраструктура эмали и дентина зубов собак / А.В. Галюкова, А.И. Харченко // Стоматология. - 2003. - №2. - С.3-16.

29. Гоменюк, Т.Н. Организация первичной профилактики кариеса зубов среди детей раннего возраста в новых социально-экономических условиях / Т.Н. Гоменюк, И.Т. Сегень // Стоматология. - 2006. - Спец. вып. - С. 18-19.

30. Гречишников, В.И. Изменение микротвердости эмали и дентина при воспалении пульпы / В.И. Гречишников // Стоматология. - 2003. - № 6. - С.45-47.

31. Гречишников, В.И. Влияние кариеса и воспаления пульпы на минеральный компонент дентина зубов / В.И. Гречишников // Стоматология. - 2004. - № 6. - С.17- 20.

32. Гречишников, В.И. Нарушение резистентности твердых тканей депульпированных зубов, патогенез, пути профилактики и лечения. / В.И. Гречишников // Автореф. дис. ... канд. мед. наук. - М., 1993. - 25 с.

33. Гречишников, В.И. Пути повышения резистентности твердых тканей зубов после удаления пульпы / В.И. Гречишников // Стоматология. - 2004. - № 5. - С.27-29.

34. Гречишников, В.И. Характер и особенности валентных колебаний функциональных групп в органической структуре дентина в норме и патологии / В.И. Гречишников // Стоматология. - 2002. - № 5. - С.10-13.

35. Грошиков, М.И. Профилактика и лечение кариеса зубов / М.И. Грошиков // М., 1980. - 118 с.

36. Давидович, Т.П. Анализ методов лечения пульпита в стоматологических поликлиниках / Т.П. Давидович, Б.К. Трофимова, Г.В. Бипиаровская // Минск, 2011. - С.70-85.

37. Дмитриева, Л.А. Клинико-морфологическое обоснование применения лизоцимсодержащей пасты для сохранения жизнеспособности пульпы зубов при пульпите / Л.А. Дмитриева, И.А. Денисова, А.Г. Барабаш // Стоматология. - 2008. - №2. - С.19-21.

38. Дмитриева, Л.А. Изменение структуры дентина человека при использовании современных прокладочных материалов / Л.А. Дмитриева, Л.А. Елизова // Стоматология. - 2011. - № 5. - С.21-23.

39. Дмитриева, Л.А. Изменение проницаемости дентина для микроорганизмов при лечении кариеса. / Л.А. Дмитриева, Л.А. Елизова, Г.Г. Орлова // Стоматология. - 2012. - №6. - С.21-23.

40. Дмитриева, Л.А. Сравнительные данные использования линкомицина и лизоцима в составе паст для биологического метода лечения пульпита / Л.А. Дмитриева, А.Г. Барабаш, Н.И. Ершова // Профилактика и лечение стоматологических заболеваний. - М., 2012. - 219 с.

41. Донский, Г.И. Изменение биоэлектрической активности пульпы в условиях ее стимуляции / Г.И. Донский // Автореф. дис. … канд. мед. наук. – М., 2001. - 23 с.

42. Донский, Г.И. Ауторегулярные механизмы зуба и его кариесрезистентность (клинико-эксперим. исслед.) / Г.И. Донский // Автореф. дис. ... д-ра. мед. наук. - Донецк, 2008. - 29 с.

43. Дубова, М.А. Применение биогенных материалов и их сочетаний при витальной ампутации пульпы (экспериментально-клиническое исследование) / М.А. Дубова // Автореф. дис. … канд. мед. наук. – М., 2003. - 22 с.

44. Елизова, Л.А. Изменение электропроводимости дентина при лечении кариеса / Л.А. Елизова, Л.А. Дмитриева // Стоматология. - 2012. - № 2. - С.30-32.

45. Елизова, Л.А. Реакция пульпы зуба на микробное воздействие при различных методах обработки кариозной полости. / Л.А. Елизова, Л.А. Дмитриева // Стоматология. - 2004. - № 3. - С.5-7.

46. Ермак, Е.Ю. Совершенствование принципов одонтопрепарирования и оптимизации окклюзионных взаимоотношений для профилактики повреждений пульпы зуба и тканей пародонта (экспериментально-клиническое исследование) /Е.Ю. Ермак // Автореф. дис. ... канд. мед. наук. – М., 2012. - 24 с.

47. Ермоленко, О.В. Обоснование к применению биокерамических материалов при лечении кариеса и пульпита зубов / О.В. Ермоленко // Автореф. дис. … канд. мед. наук. – Волгоград, 2000. - 21 с.

48. Ершова, И.И. Применение димексида при лечении глубокого кариеса и острого очагового пульпита / И.И. Ершова, Л.А. Дмитриева // Стоматология. - 1987. – № 4. - С.18-19.

49. Ершова, Н.И. Применение диметилсульфоксида при лечении глубокого кариеса и острого очагового пульпита / Н.И. Ершова // Автореф. дис. ... канд. мед. наук. – М., 1984. - 10 с.

50. Жаворонкова, М.Д. Сохранить пульпу возможно и реально / М.Д. Жаворонкова // Маэстро стоматологии. - 2010. - №2. - С.41-42.

51. Журочко, Е.И. Биологический метод лечения пульпита прямым покрытием пульпы зуба / Е.И. Журочко // Автореф. дис. … канд. мед. наук. - Симферополь, 1988. – 21 с.

52. Загороднова, В.П. Клинико-экспериментальное обоснование применения иммобилизованных ферментов при лечении глубокого кариеса и пульпита / В.П. Загороднова // Автореф. дис. ... канд. мед. наук. - Тверь, 1993. - 20 с.

53. Загороднова, В.П. Изменение состава микрофлоры кариозной полости при глубоком кариесе и пульпите под влиянием хлоргексидина и профезима / В.П. Загороднова, С.Е. Филичкин // Диагностика и лечение воспалительных и дистрофических заболеваний челюстно-лицевой области: сб. науч. тр. – Смоленск, 1988. - С.29-31.

54. Земскова, М.И. Применение кальций-фосфатной керамики при лечении глубокого кариеса / М.И. Земскова, Ю.М. Максимовский // Стоматология. – 2004. - №2. - С.14-17.

55. Иванов, В.С. Воспаление пульпы зуба. / В.С. Иванов, Л.И. Урбанович, В.П. Бережной // М., 2010. - 208 с.

56. Иванова, Е.В. Экспериментально-клиническое обоснование нового состава для лечения пульпита и периодонтита / Е.В. Иванова // Автореф. дис. … канд. мед. наук. - М, 2004. - 25 с.

57. Калинина, Н.А. Новый стоматологической лечебно-изолирующий подкладочный материал - изодент (клинико-экспериментальное исследование) / Н.А. Калинина // Автореф. дис. ... канд. мед. наук. - СПб., 2010. - 17 с.

58. Калинина, Н.А. Лечение глубокого кариеса опорного зуба в мостовидных протезах с применением нового подкладочного материала / Н.А.

Калинина, М.З. Штейнгарт // Реабилитация жевательного аппарата. - СПб., 1998. - С.66-68.

59. Козионова, Н.А. Сравнительные аспекты использования различных лекарственных препаратов для медикаментозной обработки при лечении кариеса и пульпита / Н.А. Козионова // Автореф. дис. …канд. мед. наук. - М., 2008. - 17 с.

60. Козичева, Т.А. Клиническое обоснование применения средств профилактики основных стоматологических заболеваний в различных возрастных группах населения / Т.А. Козичева / Дис. … канд. мед. наук. - М., 2009. - 154 с.

61. Комнов, Д.В. Сравнительная морфологическая характеристика реакции пульпы на прямое покрытие различными лечебными прокладками / Д.В. Комнов // Стоматология. - 2009. - Т.68, №2. - С.4-6.

62. Комнов, Д.В. Сравнительная оценка использования различных лечебных препаратов при субтотальной витальной экстирпации пульпы / Д.В. Комнов // Автореф. дис. … канд. мед. наук. - М, 2011. - 21 с.

63. Комнова, З.Д. Влияние лизоцимвитаминной пасты и нитрата калия на пульпу зуба при создании в эксперименте глубокой полости в твердых тканях / З.Д. Комнова, Л.А. Дмитриева, Г.К. Бурда // Стоматология. - 2007. - Т.66, №2. - С.24-26.

64. Конобевцев, О.Ф. Разработка состава и изучение в эксперименте лечебного и антибактериального действия мази на основе коллагена для лечения воспаленной пульпы / О.Ф. Конобевцев, Л.А. Иванова, Р.Б. Усенбаева // Актуальные проблемы стоматологии. – М., 2005. - С. 37-40.

65. Кононова, О.В. Клинико-экспериментальные аспекты лечения глубокого кариеса современными пломбировочными материалами / О.В. Кононова // Автореф. дис. ... канд. мед. наук. - Воронеж, 2008. - 19 с.

66. Кортуков, И.Е. Разработка прогностических критериев глубокого кариеса и различных форм пульпита / И.Е. Кортуков // Автореф. дис. … канд. мед. наук. - М., 2007. - 17 с.

67. Кумирова, О.А. Цитологическая и бактериоскопическая оценки пульпы в прогнозировании биологического метода лечения хронического фиброзного пульпита /О.А. Кумирова // Автореф. дис. … канд. мед. наук. - М., 2005. - 21 с.

68. Лагутина, Н.Я. Влияние депульпирования на состояние твердых тканей зуба / Н.Я. Лагутина, В.С. Воробьев // Стоматология. - 2010 - № 4. - С. 13-16.

69. Лобова, А.С. Гемодинамика в пульпе зуба при биологическом методе лечения пульпита / А.С. Лобова // Автореф. дис. … канд. мед. наук. - М., 2011. - 23 с.

70. Лолаева, А.В. Клинико-экспериментальное применение зубных эликсиров для лечения и профилактики заболеваний полости рта /А.В. Лолаева // Автореф. дис. … канд. мед. наук. - Ставрополь, 2012. - 21 с.

71. Лубоцкая, Л.И. Профилактика кариеса зубов с использованием «Ремодента» / Л.И. Лубоцкая // Автореф. дис. … канд. мед. наук. - М., 1980. - 19 с.

72. Лукиных, Л.М. Состояние твердых тканей депульпированных зубов / Л.М. Лукиных // Автореф. дис. … канд. мед. наук. - М., 1990. - 17 с.

73. Магид, Е.А. Биологический метод лечения пульпита / Е.А. Магид, Л.Н. Рукавишникова // Волгоград, 1988. -11 с.

74. Макеев, В.Ф. Применение медицинского клея «Циакрин» в качестве изоляционного покрытия при пломбировании дефектов твердых тканей зубов / В.Ф.Макеев, В.Г. Сай // Стоматология. - 2009. - № 6-8. - С.72-73.

75. Максимова, Е.М. Изучение заболеваемости и уровня оказания лечебно-профилактической стоматологической помощи населению Ставропольского края / Е.М. Максимова // Автореф. дис. … канд. мед. наук., Москва, 2007. - 25 с.

76. Максимовский, Ю.М. Применение костной муки для лечения пульпита / Ю.М. Максимовский, И.В. Халикова, М.Н. Меджидов // Стоматология. - 1987. - №3. - С. 5-7.

77. Меджидов, М.И. Применение костной муки, гепарина и альгипора при лечении глубокого кариеса и пульпита / М.И. Меджидов // Автореф. дис. … канд. мед. наук. - М., 1986. - 22 с.

78. Мелехов, С.В. Обоснование лечебно-профилактических мероприятий и прогноза при развитии осложнений кариеса зубов / С.В. Мелехов // Автореф. дис. … д-ра мед. наук. – Москва. – 1997 – 46 с.

79. Мелехов, С.В. Клиническое значение состояния микрорельефа поверхности зуба после обработки различными инструментальными системами при патологии пародонта / С.В. Мелехов, Е.С. Овчаренко, В.В. Таиров // Пародонтология. - 2012. - Т. 17. - № 2. - С. 49-52.

80. Миллер, В.Д. Руководство по терапевтической стоматологии (руководство консервативного зубоврачевания) / В.Д. Миллер // Пер.с нем. Новгород: изд- во НГМА, 1998. - 360 с.

81. Московский, А.В. Морфофункциональная характеристика пульпы зуба и оценка иммунного статуса при кариесе, его осложнениях и заболеваниях пародонта/ А.В. Московский // Автореф. дис. канд. мед. наук. - Саранск, 2009. - 22 с.

82. Морозова, С.И. Морфологические изменения дентина зубов при лечении глубокого кариеса пастой на основе маточного молочка / С.И. Морозова // Актуальные проблем внутренней медицины в стоматологии: сб. науч.тр. - СПб, 1997. - 39 с.

83. Морозова, С.И. Сравнительное клинико-морфологическое изучение паст, применяемых при лечении глубокого кариеса / С.И. Морозова, Н.В. Курякина // М., 1998. - С.154-157.

84. Осипова, Л.В. Сохранение жизнеспособности пульпы постоянных зубов передней группы с незавершенным формированием корней при острой травме / Л.В. Осипова // Автореф. дис. канд. мед. наук. - Москва, 2007. - 21 с.

85. Павлова, Г.А. Сравнительная оценка методов лечения глубокого кариеса / Г.А. Павлова // Автореф. дис. канд. мед. наук. - Пермь, 2009. - 18 с.

86. Паникаровский, В.В. Морфофункциональные параллели в развитии пульпита / В.В. Паникаровский, А.С. Григорьян, Н.К. Логинова // Стоматология. – 1989. – С.56-62.

87. Перькова, Н.Н. Ультраструктура околопульпарного дентина зуба человека / Н.Н. Перькова, В.И. Калинин, А.И. Неворотин // Стоматология. - 2010. - № 1. - С.13-17.

88. Рабухина, Н.А. Рентгендиагностика заболеваний челюстно-лицевой области: руководство для врачей / Н.А. Рабухина, Н.М. Чупрынина / М.: Медицина, 1991. - 368 с.

89. Рзаева, Т.А. Применение лизоцимсодержащих паст для сохранения пульпы / Т.А. Рзаева // Проблемы стоматологии детского возраста. – М, 1985.- С.5-8.

90. Рукавишникова, Л.И. Лечение пульпита биологическим методом / Л.И. Рукавишникова // Сб. науч. тр. ВГМУ. – Волгоград, 2005. - Т. 38, № 5. – С 33-34.

91. Рувинская, Г.Р. Современные принципы консервативного лечения пульпита / Г.Р. Рувинская, Ю.В. Фазылова // Современные проблемы науки и образования. – 2012. – № 5; URL: www.science-education.ru / 105-6739

92. Рождественская, Н.В. Эффективность профилактики и лечения кариеса зубов у детей раннего возраста / Н.В. Рождественская // Автореф. дис. ... канд. мед. наук. - Волгоград, 2010. - 18 с.

93. Садиков, Р.А. Морфологическое предпосылки лечения твердых тканей зубов при основных стоматологических заболеваниях / Р.А. Садиков // Автореф. дис. ... канд. мед. наук. - СПб., 2000. - 18 с.

94. Салова, А.В. Сравнительное изучение лекарственных композиций при лечении глубокого кариеса зубов с применением метода реодентографии / А.В. Салова // Автореф. дис. ... канд. мед. наук. - СПб., 2007. -16 с.

95. Салова, А.В. Сравнительная оценка реодентографических показателей сосудов пульпы зубов при глубоком кариесе / А.В. Салова // Новое в стоматологии. - 2008. - № 1(61). - С.23-30.

96. Сирак, А.Г. Стоматологическая заболеваемость детского населения ставропольского края до и после внедрения программы профилактики / А.Г.

Сирак, И.А. Шаповалова, Е.М. Максимова // Стоматология детского возраста и профилактика. - 2009. - Т.8. - № 1. - С. 64-66.

97. Сирак, А.Г. Изучение противовоспалительных и регенераторных свойств стоматологического геля на основе растительных компонентов, глюкозамина гидрохлорида и димексида в эксперименте / А.Г. Сирак, М.В. Зекерьяева // Пародонтология. - 2010. - № 1. - С. 46-50.

98. Сирак, С.В. Изучение морфологических изменений в пульпе зубов экспериментальных животных при лечении глубокого кариеса и острого очагового пульпита / С.В. Сирак, А.Г. Сирак, И.А. Копылова // Медицинский вестник Северного Кавказа. – 2011. - Т. 23. - № 3. - С. 29-33.

99. Сирак, А.Г. Профилактика кариеса зубов и воспалительных заболеваний пародонта с использованием зубных эликсиров / А.Г. Сирак, С.В. Сирак // Современные проблемы науки и образования. – 2013. – №4; URL: www.science-education.ru / 110-9655.

100. Сирак, А.Г. Морфофункциональные изменения в пульпе зубов экспериментальных животных при лечении глубокого кариеса и острого очагового пульпита с использованием разработанных лекарственных композиций / А.Г. Сирак, С.В. Сирак / Современные проблемы науки и образования. – 2013. – № 2; URL: www.science-education.ru / 108-8715.

101. Сирак, А.Г. Оценка состояния надпульпарного дентина после применения разработанной поликомпонентной лечебной пасты при лечении глубокого кариеса и острого очагового пульпита / А.Г. Сирак, С.В. Сирак // Фундаментальные исследования. - 2013. - № 7-3. - С. 646-650.

102. Сирак, А.Г. Динамика репаративного дентиногенеза после лечения глубокого кариеса и острого очагового пульпита разработанной поликомпонентной лечебной пастой /А.Г. Сирак, С.В. Сирак // Фундаментальные исследования. - 2013. - № 5-2. - С. 384-388.

103. Сирак С.В. Клинико-анатомическое обоснование лечения и профилактики травм нижнеальвеолярного нерва, вызванных выведением пломбировочного материала в нижнечелюстной канал / С.В. Сирак //

Диссертация ... доктора медицинских наук: 14.00.21 / ФГУ "Центральный научно-исследовательский институт стоматологии". Москва. – 2006.

104. Скрипкина, Г. И. Лечение хронического пульпита биологическим методом в клинике детской стоматологии / Г.И. Скрипкина // Материалы Всероссийского научного форума. - М., 2005. - С. 296.

105. Таиров, В.В. Клинико-экспериментальные аспекты применения современных материалов, используемых для прямого покрытия пульпы зуба / В.В. Таиров, С.В. Мелехов, А.А. Евглевский // Кубанский научный медицинский вестник. - 2006. - № 5-6. - С. 13-16.

106. Таиров, В.В. Клинико-экспериментальное обоснование применения современных стоматологических препаратов при лечении пульпита методом витальной ампутации / В.В. Таиров // Автореф. дис. … канд. мед. наук. - Краснодар, 2009. - 24 с.

107. Терехова, Т.Н. Профилактика стоматологических заболеваний / Т.Н. Терехова // М., 2004. - 526 с.

108. Улитовский, С.Б. Практическая гигиена полости рта / С.Б. Улитовский // Новое в стоматологии. – 2002. – 328 с.

109. Файзуллаева Н.Н. Лабораторно-клиническое обоснование использования современных адгезивных систем при лечении глубокого кариозного процесса и случайно вскрытой пульпы зуба /Н.Н. Файзуллаева // Автореф. дис. … канд. мед. наук. - М, 2009. - 24 с.

110. Фролова, С.А. Критерии оценки микрогемодинамики в пульпе зуба методом ультразвуковой допплерографии /С.А. Фролова // Автореф. дис. … канд. мед. наук. - М, 2011. - 24 с.

111. Царев, В.Н. Антимикробная терапия в стоматологии: руководство / В.Н. Царев, Р.В. Ушаков // 2-е изд. М.: Мед.иформ. агенство, 2006. – 144 с.

112. Царинский, М.М. Материалы к патогенезу и лечению пульпита (клинико-экспериментальные исследования) /М.М. Царинский // Автореф. дис. … докт. мед. наук. - М, 1968. - 44 с.

113. Черджиева, Д.А. Клинико-микробиологические аспекты выбора препаратов для лечения зубов с некрозом пульпы / Д.А. Черджиева // Автореф. дис. … канд. мед. наук. - М, 2010. - 24 с.

114. Чиркова, Т.Д. Применение трикальцийфосфата в комплексной терапии пародонтита / Т.Д. Чиркова // Автореф. дис. … канд. мед. наук. - М, 1990. - 26 с.

115. Чумаков, А.А. Субтотальная витальная экстирпация пульпы с применением различных лечебных препаратов (экспериментально-морфологическое исследование) / А.А. Чумаков, Д.В. Комнов // Стоматология. – 1990. - №5. - С.4-6.

116. Чумаков, А.А. Влияние пасты из простерилизованнои костной муки и гепариновой мази на состояние пульпы зубов обезьян при сформированной глубокой полости и травматическом пульпите / А.А. Чумаков, З.Д. Комнова, В К. Леонтьев // Стоматология. - 1986. - Т.65, № 2. - С.4-5.

117. Шамсутдинов, М.И. Стволовые и прогениторные клетки пульпы и их характеристики после ортопедического препарирования твердых тканей зуба (клинико-экспериментальное исследование) /М.И. Шамсутдинов // Автореф. дис. … канд. мед. наук. - Казань, 2009. - 22 с.

118. Шушарина, Г.С. Лечение пульпита с использованием ксеноткани / Г.С. Шушарина // Автореф. дис. … канд. мед. наук. - М, 1991. - 18 с.

119. Юниченко, С.В. Опыт применения сорбентов в комплексном лечении острого глубокого кариеса / С.В. Юниченко // Комплексное лечение и профилактика стоматологических заболеваний. - Киев, 2009. - С. 119-120.

120. Юниченко, С.В. Применение сорбентов при лечении глубокого кариеса (клинико-экспериментальное исследование) / С.В. Юниченко // Автореф. дис. ... канд. мед. наук. - Тверь, 2012. - 22 с.

121. Яковлева, В.И. Диагностика, лечение и профилактика стоматологических заболеваний / В.И. Яковлева, Е.К. Трофимова, Т.П. Давидович // Минск, 1994. - С.137-170.

122. Akita, D., Morokuma, M., Saito, Y., Yamanaka, K., Akiyama, Y., Sato, M., Mashimo, T., Toriumi, T., Arai, Y., Kaneko, T., Tsukimura, N., Isokawa, K.,

Ishigami, T., Honda, M.J. Periodontal tissue regeneration by transplantation of rat adipose-derived stromal cells in combination with PLGA-based solid scaffolds // Biomedical Research (Japan), 2014; 35 (2): 91-103.DOI: 10.2220/biomedres.35.91

123. Andreasen, J.O., Paulsen, H.U., Yu, Z., Ahlquist, R., Bayer, T., Schwartz, O.A long-term study of 370 autotransplanted premolars. Part I. Surgical procedures and standardized techniques for monitoring healing// *European Journal of Orthodontics*, 1990; 12 (1): 3-13.

124. Andreasen, J.O., Paulsen, H.U., Yu, Z., Bayer, T., Schwartz, O.A long-term study of 370 autotransplanted premolars. Part II. Tooth survival and pulp healing subsequent to transplantation// *European Journal of Orthodontics*, 1990; 12 (1): 14-24.

125. Andreasen, J.O., Paulsen, H.U., Yu, Z., Schwartz, O.A long-term study of 370 autotransplanted premolars. Part III. Periodontal healing subsequent to transplantation// *European Journal of Orthodontics*, 1990; 12 (1): 25-37.

126. Andreasen, J.O., Paulsen, H.U., Yu, Z., Bayer, T.A long-term study of 370 autotransplanted premolars. Part IV. Root development subsequent to transplantation// *European Journal of Orthodontics*, 1990; 12 (1): 38-50.

127. Avila-Ortiz, G., Buitrago, J.G.D., Reddy, M.S. Periodontal regeneration - furcation defects: A systematic review from the AAP regeneration workshop // Journal of Periodontology, 2015; 86: S108-S130. DOI**:** 10.1902/jop.2015.130677

128. Barker, N. Adult intestinal stem cells: Critical drivers of epithelial homeostasis and regeneration // Nature Reviews Molecular Cell Biology,2014; 15 (1): 19-33. DOI: 10.1038/nrm3721

129. Bassir, S.H., Wisitrasameewong, W., Raanan, J., Ghaffarigarakani, S.,Chung, J., Freire, M., Andrada, L.C., Intini, G. Potential for Stem Cell-Based Periodontal Therapy // Journal of Cellular Physiology, 2016; 231(1): 50-61. DOI: 10.1002/jcp.25067

130. Batouli, S., Miura, M., Brahim, J., Tsutsui, T.W., Fisher, L.W., Gronthos, S., GehronRobey, P., (...), Shi, S. Comparison of stem-cell-mediated osteogenesis and dentinogenesis// *Journal of Dental Research*, 2013; 82(12): 976-981.

131. Behnia, H., Khojasteh, A., Soleimani, M., Tehranchi, A., Atashi, A. Repair of alveolar cleft defect with mesenchymal stem cells and platelet derived growth factors: A preliminary report// *Journal of Cranio-Maxillofacial Surgery*, 2012; 40 (1): 2-7. doi: 10.1016/j.jcms.2011.02.003

132. Bianco, P., Robey, P.G., Saggio, I., Riminucci, M."Mesenchymal" stem cells in human bone marrow (Skeletal Stem Cells): A critical discussion of their nature, identity, and significance in incurable skeletal disease // Human Gene Therapy, 2010; 21 (9): 1057-1066.DOI: 10.1089/hum.2010.136

133. Borgnakke, W.S., Ylöstalo, P.V., Taylor, G.W., Genco, R.J.Effect of periodontal disease on diabetes: Systematic review of epidemiologic observational evidence // Journal of Clinical Periodontology, 2013; 40 (SUPPL. 14): S135-S152.DOI: 10.1111/jcpe.12080

134. Caplan, A.I. Adult mesenchymal stem cells for tissue engineering versus regenerative medicine // Journal of Cellular Physiology, 2007; 213 (2): 341-347.DOI: 10.1002/jcp.21200

135. Carinci, F., Papaccio, G., Laino, G., Palmieri, A., Brunelli, G., D'Aquino, R., Graziano, A., (...), Pezzetti, F.Comparison between genetic portraits of osteoblasts derived from primary cultures and osteoblasts obtained from human pulpar stem cells// *Journal of Craniofacial Surgery*, 2008; 19 (3): 616-625. doi: 10.1097/SCS.0b013e31816aabc8

136. Catros, S., Fricain, J.-C., Guillotin, B., Pippenger, B., Bareille, R., Remy, M., Lebraud, E., (...), Guillemot, F.Laser-assisted bioprinting for creating on-demand patterns of human osteoprogenitor cells and nano-hydroxyapatite// *Biofabrication*, 2011; 3 (2): art. no. 025001. doi: 10.1088/1758-5082/3/2/025001

137. Chen, Y.-L., Chen, P.K.-T., Jeng, L.-B., Huang, C.-S., Yang, L.-C., Chung, H.-Y., Chang, S.C.-N.Periodontal regeneration using ex vivo autologous stem cells engineered to express the BMP-2 gene: An alternative to alveolaplasty // Gene Therapy,2008; 15 (22): 1469-1477. DOI: 10.1038/gt.2008.131

138. Chen, F.-M., Zhang, J., Zhang, M., An, Y., Chen, F., Wu, Z.-F.A review on endogenous regenerative technology in periodontal regenerative medicine// *Biomaterials*, 2010; 31 (31): 7892-7927. doi: 10.1016/j.biomaterials.2010.07.019

139. Chen, F.-M., Sun, H.-H., Lu, H., Yu, Q.Stem cell-delivery therapeutics for periodontal tissue regeneration// *Biomaterials*, 2012; 33 (27): 6320-6344. doi: 10.1016/j.biomaterials.2012.05.048

140. Claus, I., Laureys, W., Cornelissen, R., Dermaut, L.R.Histologic analysis of pulpal revascularization of autotransplanted immature teeth after removal of the original pulp tissue // *American Journal of Orthodontics and Dentofacial Orthopedics*, 2004; 125 (1): 93-99. doi: 10.1016/S0889-5406(03)00619-X

141. Codega, P., Silva-Vargas, V., Paul, A., Maldonado-Soto, A.R., DeLeo, A.M., Pastrana, E., Doetsch, F.Prospective Identification and Purification of Quiescent Adult Neural Stem Cells from Their In Vivo Niche // Neuron,2014; 82 (3): 545-559. DOI: 10.1016/j.neuron.2014.02.039

142. Conklin, W.W. Autogenous dental transplants// *Oral Surgery, Oral Medicine, Oral Pathology*, 1969; 28 (1): 17-25.

143. Cordeiro, M.M., Dong, Z., Kaneko, T., Zhang, Z., Miyazawa, M., Shi, S., Smith, A.J., (...), Nör, J.E. Dental Pulp Tissue Engineering with Stem Cells from Exfoliated Deciduous Teeth // *Journal of Endodontics*, 2008; 34 (8): 962-969. doi: 10.1016/j.joen.2008.04.009

144. d'Aquino, R., Graziano, A., Sampaolesi, M., Laino, G., Pirozzi, G., De Rosa, A., Papaccio, G. Human postnatal dental pulp cells co-differentiate into osteoblasts and endotheliocytes: A pivotal synergy leading to adult bone tissue formation // Cell Death and Differentiation,2007;14 (6): 1162-1171. DOI: 10.1038/sj.cdd.4402121

145. D'Aquino, R., Papaccio, G., Laino, G., Graziano, A.Dental pulp stem cells: A promising tool for bone regeneration// *Stem Cell Reviews*, 2008; 4 (1): 21-26. doi: 10.1007/s12015-008-9013-5

146. Ding, G., Wang, W., Liu, Y., An, Y., Zhang, C., Shi, S., Wang, S.Effect of cryopreservation on biological and immunological properties of stem cells from

apical papilla // Journal of Cellular Physiology, 2010;223 (2): 415-422. DOI: 10.1002/jcp.22050

147. Discher, D.E., Mooney, D.J., Zandstra, P.W.Growth factors, matrices, and forces combine and control stem cells// *Science*, 2009; 324 (5935): 1673-1677. doi: 10.1126/science.1171643

148. Ding, G., Liu, Y., Wang, W., Wei, F., Liu, D., Fan, Z., An, Y., Zhang, C., Wang, S.Allogeneicperiodontal ligament stem cell therapy for periodontitis in swine // Stem Cells, 2010; 28 (10): 1829-1838. DOI: 10.1002/stem.512

149. Dominici, M., Le Blanc, K., Mueller, I., Slaper-Cortenbach, I., Marini, F.C., Krause, D.S., Deans, R.J., Keating, A., Prockop, D.J., Horwitz, E.M.Minimal criteria for defining multipotentmesenchymal stromal cells. / The International Society for Cellular Therapy position statement, 2006;Cytotherapy, 8 (4): 315-317. DOI: 10.1080/14653240600855905

150. Du, J., Shan, Z., Ma, P., Wang, S., Fan, Z. Allogeneic bone marrow mesenchymal stem cell transplantation for periodontal regeneration // Journal of Dental Research, 2014; 93 (2): 183-188. DOI: 10.1177/0022034513513026

151. Duan, X., Tu, Q., Zhang, J., Ye, J., Sommer, C., Mostoslavsky, G., Kaplan, D., Yang, P., Chen, J. Application of induced pluripotent stem (iPS) cells in periodontal tissue regeneration // Journal of Cellular Physiology, 2011; 226 (1): 150-157. DOI: 10.1002/jcp.22316

152. Fisher, M.A., Taylor, G.W., Papapanou, P.N., Rahman, M., Debanne, S.M. Clinical and serologic markers of periodontal infection and chronic kidney disease // Journal of Periodontology, 2008;79 (9): 1670-1678. DOI: 10.1902/jop.2008.070569

153. Friedewald, V.E., Kornman, K.S., Beck, J.D., Genco, R., Goldfine, A., Libby, P., Offenbacher, S., Ridker, P.M., Van Dyke, T.E., Roberts, W.C. The American journal of cardiology and journal of periodontology editors consensus: Periodontitis and atherosclerotic cardiovascular disease // Journal of Periodontology, 2009; 80 (7): 1021-1032. DOI: 10.1902/jop.2009.097001

154. Fujii, S., Maeda, H., Wada, N., Tomokiyo, A., Saito, M., Akamine, A. Investigating a clonal human periodontal ligament progenitor/stem cell line in vitro

and in vivo // Journal of Cellular Physiology, 2008;215 (3): 743-749. DOI: 10.1002/jcp.21359

155. Gimble, J.M., Guilak, F.Adipose-derived adult stem cells: Isolation, characterization, and differentiation potential // Cytotherapy, 2003;5 (5): 362-369. DOI: 10.1080/14653240310003026

156. Gronthos, S., Brahim, J., Li, W., Fisher, L.W., Cherman, N., Boyde, A., DenBesten, P., (...), Shi, S. Stem cell properties of human dental pulp stem cells// *Journal of Dental Research*, 2002; 81 (8): 531-535.

157. Gronthos, S., Mankani, M., Brahim, J., Robey, P.G., Shi, S. Postnatal human dental pulp stem cells (DPSCs) in vitro and in vivo// *Proceedings of the National Academy of Sciences of the United States of America*, 2000; 97 (25): 13625-13630. doi: 10.1073/pnas.240309797

158. Guo, W., Chen, L., Gong, K., Ding, B., Duan, Y., Jin, Y.Heterogeneous dental follicle cells and the regeneration of complex periodontal tissues // Tissue Engineering - Part A, 2012; 18 (5-6): 459-470. DOI: 10.1089/ten.tea.2011.0261

159. Guo, W., He, Y., Tang, X., Chen, G., Shi, H., Gong, K., Zhou, J., Wen, L., Jin, Y.Scaffold-free cell pellet transplantations can be applied to periodontal regeneration // Cell Transplantation, 2014; 23 (2): 181-194. DOI: 10.3727/096368912X662426

160. Halme, D.G., Kessler, D.A. FDA regulation of stem-cell-based therapies // New England Journal of Medicine, 2006;355 (16): 1730-1735. DOI: 10.1056/NEJMhpr063086

161. Han, C., Yang, Z., Zhou, W., Jin, F., Song, Y., Wang, Y., Huo, N., Chen, L., Qian, H., Hou, R., Duan, Y., Jin, Y. Periapical follicle stem cell: A promising candidate for cementum/periodontal ligament regeneration and bio-root engineering // Stem Cells and Development, 2010; 19 (9): 1405-1415. DOI: 10.1089/scd.2009.0277

162. Hare, J.M., Fishman, J.E., Gerstenblith, G., DiFede Velazquez, D.L., Zambrano, J.P., Suncion, V.Y., Tracy, M., Ghersin, E., Johnston, P.V., Brinker, J.A., Breton, E., Davis-Sproul, J., Schulman, I.H., Byrnes, J., Mendizabal, A.M., Lowery,

M.H., Rouy, D., Altman, P., Wong Po Foo, C., Ruiz, P., Amador, A., Da Silva, J., McNiece, I.K., Heldman, A.W. Comparison of allogeneic vs autologous bone marrow-derived mesenchymal stem cells delivered by transendocardial injection in patients with ischemic cardiomyopathy: The POSEIDON randomized trial // JAMA - Journal of the American Medical Association, 2012; 308 (22): 2369-2379. DOI: 10.1001/jama.2012.25321

163. Hale, M.L. Autogenous transplants // *Journal of the American Dental Association (1939)*, 1954; 49 (2): pp. 193-198.

164. Hare, J.M., Traverse, J.H., Henry, T.D., Dib, N., Strumpf, R.K., Schulman, S.P., Gerstenblith, G., DeMaria, A.N., Denktas, A.E., Gammon, R.S., Hermiller Jr., J.B., Reisman, M.A., Schaer, G.L., Sherman, W.A Randomized, Double-Blind, Placebo-Controlled, Dose-Escalation Study of Intravenous Adult Human Mesenchymal Stem Cells (Prochymal) After Acute Myocardial Infarction // Journal of the American College of Cardiology, 2009;54 (24): 2277-2286. DOI: 10.1016/j.jacc.2009.06.055

165. Hasegawa, N., Kawaguchi, H., Hirachi, A., Takeda, K., Mizuno, N., Nishimura, M., Koike, C., Tsuji, K., Iba, H., Kato, Y., Kurihara, H. Behavior of transplanted bone marrow-derived mesenchymal stem cells in periodontal defects // Journal of Periodontology, 2006; 77 (6): 1003-1007. DOI: 10.1902/jop.2006.050341

166. Ho, A.D., Wagner, W., Franke, W. Heterogeneity of mesenchymal stromal cell preparations // Cytotherapy, 2008;10 (4): 320-330. DOI: 10.1080/14653240802217011

167. Honda, M.J., Imaizumi, M., Tsuchiya, S., Morsczeck, C. Dental follicle stem cells and tissue engineering // Journal of oral science, 2010;52 (4): 541-552.

168. Hosoya, A., Yukita, A., Yoshiba, K., Yoshiba, N., Takahashi, M., Nakamura, H. Two distinct processes of bone-like tissue formation by dental pulp cells after tooth transplantation// *Journal of Histochemistry and Cytochemistry*, 2012; 60 (11): 861-873. doi: 10.1369/0022155412459741

169. Huang, G.T.-J., Gronthos, S., Shi, S.Critical reviews in oral biology & medicine: Mesenchymal stem cells derived from dental tissues vs. those from other

sources: Their biology and role in Regenerative Medicine // Journal of Dental Research, 2009;88 (9): 792-806. DOI: 10.1177/0022034509340867

170. Huang, G.T.-J., Sonoyama, W., Chen, J., Park, S.H.In vitro characterization of human dental pulp cells: Various isolation methods and culturing environments // Cell and Tissue Research, 2006; 324 (2): 225-236. DOI: 10.1007/s00441-005-0117-9

171. Hynes, K., Menicanin, D., Gronthos, S., Bartold, P.M.Clinical utility of stem cells for periodontal regeneration // Periodontology 2000,2012; 59 (1): 203-27. DOI: 10.1111/j.1600-0757.2012.00443

172. Hynes, K., Menicanin, D., Han, J., Marino, V., Mrozik, K., Gronthos, S., Bartold, P.M.Mesenchymal stem cells from iPS cells facilitate periodontal regeneration // Journal of Dental Research, 2013;92 (9): 833-839. DOI: 10.1177/0022034513498258

173. Intini, G.Future Approaches in Periodontal Regeneration: Gene Therapy, Stem Cells, and RNA Interference // Dental Clinics of North America, 2010;54 (1): 141-155. DOI: 10.1016/j.cden.2009.09.002

174. Ishizaka, R., Iohara, K., Murakami, M., Fukuta, O., Nakashima, M. Regeneration of dental pulp following pulpectomy by fractionated stem/progenitor cells from bone marrow and adipose tissue// *Biomaterials*, 2012; 33 (7): 2109-2118. doi: 10.1016/j.biomaterials.2011.11.056

175. Iwasaki, K., Komaki, M., Yokoyama, N., Tanaka, Y., Taki, A., Honda, I., Kimura, Y., Takeda, M., Akazawa, K., Oda, S., Izumi, Y., Morita, I. Periodontal regeneration using periodontal ligament stem cell-transferred amnion // Tissue Engineering - Part A, 2014;20 (3-4): 693-704. DOI: 10.1089/ten.tea.2013.0017

176. Iwata, T.ab, Washio, K.a, Yoshida, T.a, Ishikawa, I.a, Ando, T.b, Yamato, M.a, Okano, T. Cell sheet engineering and its application for periodontal regeneration // Journal of Tissue Engineering and Regenerative Medicine, 2015; 9(4): 343-356. DOI: 10.1002/term.1785

177. Janicki, P., Schmidmaier, G.What should be the characteristics of the ideal bone graft substitute? Combining scaffolds with growth factors and/or stem cells// *Injury*, 2011; 42 (SUPPL. 2): S77-S81. doi: 10.1016/j.injury.2011.06.014

178. Janssen, N.G., Weijs, W.L.J., Koole, R., Rosenberg, A.J.W.P., Meijer, G.J.Tissue engineering strategies for alveolar cleft reconstruction: A systematic review of the literature// Clinical Oral Investigations, 2014; 18 (1): 219-226. doi: 10.1007/s00784-013-0947-x

179. Jiang, N., Zhou, J., Chen, M., Schiff, M.D., Lee, C.H., Kong, K., Embree, M.C., Mao, J.J. Postnatal epithelium and mesenchyme stem/progenitor cells in bioengineered amelogenesis and dentinogenesis // *Biomaterials*, 2014; 35 (7): 2172-2180. doi: 10.1016/j.biomaterials.2013.11.061

180. Jo, Y.-Y., Lee, H.-J., Kook, S.-Y., Choung, H.-W., Park, J.-Y., Chung, J.-H., Choung, Y.-H., Kim, E.-S., Yang, H.-C., Choung, P.-H. Isolation and characterization of postnatal stem cells from human dental tissues // Tissue Engineering, 2007;13 (4): 767-773. DOI: 10.1089/ten.2006.0192

181. Jonsson, T., Sigurdsson, T.J.Autotransplantation of premolars to premolar sites. A long-term follow-up study of 40 consecutive patients // *American Journal of Orthodontics and Dentofacial Orthopedics*, 2014; 125 (6): 668-675. doi: 10.1016/j.ajodo.2003.12.002

182. Karaöz, E., Doğan, B.N., Aksoy, A., Gacar, G., Akyüz, S., Ayhan, S., Genç, Z.S., Yürüker, S., Duruksu, G., Demircan, P.Ç., SarIboyacI, A.E. Isolation and in vitro characterisation of dental pulp stem cells from natal teeth // Histochemistry and Cell Biology, 2010;133 (1): 95-112. DOI: 10.1007/s00418-009-0646-5

183. Karoussis, I.K., Salvi, G.E., Heitz-Mayfield, L.J.A., Brägger, U., Hämmerle, C.H.F., Lang, N.P. Long-term implant prognosis in patients with and without a history of chronic periodontitis: A 10-year prospective cohort study of the ITI® Dental Implant System// *Clinical Oral Implants Research*, 2013; 14 (3): 329-339. doi: 10.1034/j.1600-0501.000.00934.x

184. Kassem, M., Abdallah, B.M. Human bone-marrow-derived mesenchymal stem cells: Biological characteristics and potential role in therapy of degenerative diseases // Cell and Tissue Research, 2008;331 (1): 157-163. DOI: 10.1007/s00441-007-0509-0

185. Kawaguchi, H., Hirachi, A., Hasegawa, N., Iwata, T., Hamaguchi, H., Shiba, H., Takata, T., Kato, Y., Kurihara, H. Enhancement of periodontal tissue regeneration by transplantation of bone marrow mesenchymal stem cells // Journal of Periodontology, 2004;75 (9): 1281-1287. DOI: 10.1902/jop.2004.75.9.1281

186. Kémoun, P., Laurencin-Dalicieux, S., Rue, J., Farges, J.-C., Gennero, I., Conte-Auriol, F., Briand-Mesange, F., Gadelorge, M., Arzate, H., Narayanan, A.S., Brunel, G., Salles, J.-P. Human dental follicle cells acquire cementoblast features under stimulation by BMP-2/-7 and enamel matrix derivatives (EMD) in vitro // Cell and Tissue Research, 2007;329 (2): 283-294. DOI: 10.1007/s00441-007-0397-3

187. Kyu, W.J.Perspectives on human stem cell research // Journal of Cellular Physiology, 2009; 220 (3): 535-537. DOI: 10.1002/jcp.21786

188. Laino, G., D'Aquino, R., Graziano, A., Lanza, V., Carinci, F., Naro, F., Pirozzi, G., Papaccio, G.A New population of human adult dental pulp stem cells: A useful source of living autologous fibrous bone tissue (LAB) // Journal of Bone and Mineral Research, 2005; 20 (8): 1394-1402. DOI: 10.1359/JBMR.050325

189. Langova, P., Stembirek, J., Matalova, E., Buchtova, M. Tooth autotransplantations - lessons from animal models: A review // VeterinarniMedicina 2015; 60(6): 293-300DOI:10.17221/8243-VETMED

190. Laureys, W.G.M., Cuvelier, C.A., Dermaut, L.R., De Pauw, G.A.M.The critical apical diameter to obtain regeneration of the pulp tissue after tooth transplantation, replantation, or regenerative endodontic treatment// *Journal of Endodontics*, 2013; 39 (6): 759-763. doi: 10.1016/j.joen.2013.02.004

191. Lee, S.-K., Lee, C.-Y., Kook, Y.-A., Lee, S.-K., Kim, E.-C.Mechanical stress promotes odontoblastic differentiation via the heme oxygenase-1 pathway in human dental pulp cell line // *Life Sciences*, 2010; 86 (3-4): 107-114. doi: 10.1016/j.lfs.2009.11.013

192. Lee, Y.-H., Kang, Y.-M., Heo, M.-J., Kim, G.-E., Bhattarai, G., Lee, N.-H., Yu, M.-K., (...), Yi, H.-K. The survival role of peroxisome proliferator-activated receptor gamma induces odontoblast differentiation against oxidative stress in human

dental pulp cells// *Journal of Endodontics*, 2013; 39(2): 236-241. doi: 10.1016/j.joen.2012.11.006

193. Li, H., Yan, F., Lei, L., Li, Y., Xiao, Y.Application of autologous cryopreserved bone marrow mesenchymal stem cells for periodontal regeneration in dogs // Cells Tissues Organs, 2009;190 (2): 94-101. DOI: 10.1159/000166547

194. Lindroos, B., Mäenpää, K., Ylikomi, T., Oja, H., Suuronen, R., Miettinen, S.Characterisation of human dental stem cells and buccal mucosa fibroblasts// *Biochemical and Biophysical Research Communications*, 2008; 368 (2): 329-335. doi: 10.1016/j.bbrc.2008.01.081

195. Lin, N.-H., Gronthos, S., Mark Bartold, P. Stem cells and future periodontal regeneration // Periodontology 2000, 2009;51 (1): 239-251. DOI: 10.1111/j.1600-0757.2009.00303.x

196. Lin, Z., Rios, H.F., Cochran, D.L.Emerging regenerative approaches for periodontal reconstruction: A systematic review from the AAP regeneration workshop // Journal of Periodontology, 2015;86: S134-S152. DOI: 10.1902/jop.2015.130689

197. Liu, J., Yu, F., Sun, Y., Jiang, B., Zhang, W., Yang, J., Xu, G.-T., Liang, A., Liu, S.Concise reviews: Characteristics and potential applications of human dental tissue-derived mesenchymal stem cells // Stem Cells, 2014;33 (3): 627-638. DOI: 10.1002/stem.1909

198. Liu, N., Gu, B., Liu, N., Nie, X., Zhang, B., Zhou, X., Deng, M.Wnt/β-catenin pathway regulates cementogenic differentiation of adipose tissue-deprived stem cells in dental follicle cell-conditioned medium// *PLoS ONE*, 2014; 9 (5): art. no. e93364. DOI: 10.1371/journal.pone.0093364

199. Ma, L., Makino, Y., Yamaza, H., Akiyama, K., Hoshino, Y., Song, G., Kukita, T., Nonaka, K., Shi, S., Yamaza, T. Cryopreserved Dental Pulp Tissues of Exfoliated Deciduous Teeth Is a Feasible Stem Cell Resource for Regenerative Medicine // PLoS ONE, 2012;7 (12): art. no. e51777. DOI: 10.1371/journal.pone.0051777

200. Marques-Ferreira, M., Rabaça-Botelho, M.-F., Carvalho, L., Oliveiros, B., Palmeirão-Carrilho, E.-V. Autogenous tooth transplantation: Evaluation of pulp tissue regeneration// *Medicina Oral, Patologia Oral y CirugiaBucal*, 2011; 16 (7): e984-e989. doi: 10.4317/medoral.16926

201. Marques, F.M., Filomena, B.M., Lina, C., Barbara, O., Palmeirão, C.E.V. Histological evaluation of periodontal regeneration in autogenous tooth transplantation in the dog: A comparison between one and two-stage surgical techniques, a pilot study// Dental Traumatology, 2010; 26 (1): 76-79. doi: 10.1111/j.1600-9657.2009.00853.x

202. Meijer, G.J., de Bruijn, J.D., Koole, R., van Blitterswijk, C.A. Cell based bone tissue engineering in jaw defects // *Biomaterials*, 2008; 29 (21): 3053-3061. doi: 10.1016/j.biomaterials.2008.03.012

203. Miller, H.M. Tooth transplantation; report of case // *Journal of oral surgery, anesthesia, and hospital dental service*, 1951; 9 (1): 68-69.

204. Miura, M., Gronthos, S., Zhao, M., Lu, B., Fisher, L.W., Robey, P.G., Shi, S.SHED: Stem cells from human exfoliated deciduous teeth // Proceedings of the National Academy of Sciences of the United States of America, 2003;100 (10): 5807-5812. DOI: 10.1073/pnas.0937635100

205. Miura, M., Chen, X.-D., Allen, M.R., Bi, Y., Gronthos, S., Seo, B.-M., Lakhani, S., Shi, S. A crucial role of caspase-3 in osteogenic differentiation of bone marrow stromal stem cells// *Journal of Clinical Investigation*, 2004; 114 (12): 1704-1713. doi: 10.1172/JCI200420427

206. Mrozik, K.M., Wada, N., Marino, V., Richter, W., Shi, S., Wheeler, D.L., Gronthos, S., Bartold, P.M. Regeneration of periodontal tissues using allogeneic periodontal ligament stem cells in an ovine model // Regenerative Medicine, 2013; 8 (6): 711-723. DOI: 10.2217/rme.13.66

207. Murakami, S. Periodontal tissue regeneration by signaling molecule(s): What role does basic fibroblast growth factor (FGF-2) have in periodontal therapy?// Periodontology 2000, 2011; 56 (1): 188-208. doi: 10.1111/j.1600-0757.2010.00365.x

208. Nakajima, R., Ono, M., Hara, E.S., Oida, Y., Shinkawa, S., Pham, H.T., Akiyama, K., Sonoyama, W., Maekawa, K., Kuboki, T. Mesenchymal stem/progenitor cell isolation from tooth extraction sockets // Journal of Dental Research, 2014;93 (11): 1133-1140. DOI: 10.1177/0022034514549377

209. Nakamura, S., Yamada, Y., Katagiri, W., Sugito, T., Ito, K., Ueda, M.Stem Cell Proliferation Pathways Comparison between Human Exfoliated Deciduous Teeth and Dental Pulp Stem Cells by Gene Expression Profile from Promising Dental Pulp // Journal of Endodontics, 2009;35 (11): 1536-1542. DOI: 10.1016/j.joen.2009.07.024

210. Nishida, K., Yamato, M., Hayashida, Y., Watanabe, K., Yamamoto, K., Adachi, E., Nagai, S., Tano, Y. Corneal reconstruction with tissue-engineered cell sheets composed of autologous oral mucosal epithelium// *New England Journal of Medicine*, 2004; 351 (12): 1187-1196. doi: 10.1056/NEJMoa040455

211. Padial-Molina, M., Volk, S.L., Rios, H.F. Periostin increases migration and proliferation of human periodontal ligament fibroblasts challenged by tumor necrosis factor -α and Porphyromonasgingivalis lipopolysaccharides// *Journal of Periodontal Research*, 2014; 49 (3): 405-414. doi: 10.1111/jre.12120

212. Padial-Molina, M., O'Valle, F., Lanis, A., Mesa, F., DohanEhrenfest, D.M., Wang, H.-L., Galindo-Moreno, P. Clinical application of mesenchymal stem cells and novel supportive therapies for oral bone regeneration // BioMed Research International, 2015; 2015: Article number 341327. DOI:10.1155/2015/341327

213. Park, J.-Y., Jeon, S.H., Choung, P.-H.Efficacy of periodontal stem cell transplantation in the treatment of advanced periodontitis // Cell Transplantation, 2011;20 (2): 271-285. DOI: 10.3727/096368910X519292

214. Phinney, D.G., Prockop, D.J.Concise review: Mesenchymal stem/multipotent stromal cells: The state of transdifferentiation and modes of tissue repair - Current views// *Stem Cells*, 2007; 25 (11): 2896-2902. doi: 10.1634/stemcells.2007-0637

215. Pisciotta, A., Carnevale, G., Meloni, S., Riccio, M., De Biasi, S., Gibellini, L., Ferrari, A., Bruzzesi, G., De Pol, A.Human Dental pulp stem cells (hDPSCs): Isolation, enrichment and comparative differentiation of two sub-populations

Integrative control of development // BMC Developmental Biology, 2015; 15(1): Article number 14. DOI:10.1186/s12861-015-0065-x

216. Pittenger, M.F., Mackay, A.M., Beck, S.C., Jaiswal, R.K., Douglas, R., Mosca, J.D., Moorman, M.A., Simonetti, D.W., Craig, S., Marshak, D.R.Multilineage potential of adult human mesenchymal stem cells // Science, 1999;284 (5411): 143-147. DOI: 10.1126/science.284.5411.143

217. Pivoriuunas, A., Surovas, A., Borutinskaite, V., Matuzeviččius, D., Treigyte, G., Savickiene, J., Tunaitis, V., Aldonyte, R., Jarmalaviččiuute, A., Suriakaite, K., Liutkeviččius, E., Venalis, A., Navakauskas, D., Navakauskiene, R., Magnusson, K.-E.Proteomic analysis of stromal cells derived from the dental pulp of human exfoliated deciduous teeth // Stem Cells and Development, 2010;19 (7): 1081-1093. DOI: 10.1089/scd.2009.0315

218. Qin, W., Yang, F., Deng, R., Li, D., Song, Z., Tian, Y., Wang, R., Lin, Z.Smad 1/5 Is involved in bone morphogenetic protein-2-induced odontoblastic differentiation in human dental pulp cells// *Journal of Endodontics*, 2012; 38 (1): 66-71. doi: 10.1016/j.joen.2011.09.025

219. Revilla, A., González, C., Iriondo, A., Fernández, B., Prieto, C., Marín, C., Liste, I. Current advances in the generation of human iPS cells: Implications in cell-based regenerative medicine // Journal of Tissue Engineering and Regenerative Medicine, 2015: Article in Press. DOI: 10.1002/term.2021

220. Reynolds, M.A., Kao, R.T., Camargo, P.M., Caton, J.G., Clem, D.S., Fiorellini, J.P., Geisinger, M.L., Mills, M.P., Nares, S., Nevins, M.L. Periodontal regeneration - intrabony defects: A consensus report from the AAP regeneration workshop // Journal of Periodontology, 2015;86: S105-S107. DOI: 10.1902/jop.2015.140378

221. Rechmann, P., Buu, N.C.H., Rechmann, B.M.T., Finzen, F.C. Laser all-ceramic crown removal and pulpal temperature - a laboratory proof-of-principle study // Lasers in Medical Science, 2015; 30(8): 2087-2093. DOI:10.1007/s10103-015-1738-1

222. Rios, H.F., Lin, Z., Oh, B., Park, C.H., Giannobile, W.V.Cell- and Gene-based therapeutic strategies for periodontal regenerative medicine// *Journal of Periodontology*, 2011; 82 (9): 1223-1237. doi: 10.1902/jop.2011.100710

223. Sándor, G.K., Tuovinen, V.J., Wolff, J., Patrikoski, M., Jokinen, J., Nieminen, E., Mannerström, B., Miettinen, S. Adipose stem cell tissue-engineered construct used to treat large anterior mandibular defect: A case report and review of the clinical application of good manufacturing practice-level adipose stem cells for bone regeneration // *Journal of Oral and Maxillofacial Surgery*, 2013; 71 (5): 938-950. doi: 10.1016/j.joms.2012.11.014

224. Shayesteh, Y.S., Khojasteh, A., Soleimani, M., Alikhasi, M., Khoshzaban, A., Ahmadbeigi, N.Sinus augmentation using human mesenchymal stem cells loaded into a β-tricalcium phosphate/hydroxyapatite scaffold// *Oral Surgery, Oral Medicine, Oral Pathology, Oral Radiology and Endodontology*, 2008; 106 (2): 203-209. doi: 10.1016/j.tripleo.2007.12.001

225. Seo, B.-M., Miura, M., Gronthos, S., Bartold, P.M., Batouli, S., Brahim, J., Young, M., Shi, S.Investigation of multipotent postnatal stem cells from human periodontal ligament// *Lancet*, 2004; 364 (9429): 149-155. doi: 10.1016/S0140-6736(04)16627-0

226. Shi, J., Zhu, C., Liu, J., Sun, J., Rao, G., Li, A. Recombinant hFOXA2 and hPDX1 lentivirus induced dental pulp stem cells from deciduous teeth reprogramming for insulin-producing cells// *Shanghai kouqiangyixue = Shanghai journal of stomatology*, 2013; 22 (6): 634-642.

227. Smiler, D., Soltan, M., Lee, J.W. Ahistomorphogenic analysis of bone grafts augmented with adult stem cells// *Implant Dentistry*, 2007; 16 (1): 42-53. doi: 10.1097/ID.0b013e3180335934

228. Sood, S., Gupta, S., Mahendra, A. Gene therapy with growth factors for periodontal tissue engineering-A review// *Medicina Oral, Patologia Oral y CirugiaBucal*, 2012; 17 (2): 301-310. doi: 10.4317/medoral.17472

229. Suh, J.-D., Lim, K.T., Jin, H., Kim, J., Choung, P.-H., Chung, J.H. Effects of co-culture of dental pulp stem cells and periodontal ligament stem cells on assembled

dual disc scaffolds// *Tissue Engineering and Regenerative Medicine*, 2014; 11 (1): 47-58.doi: 10.1007/s13770-013-1109-6

230. Tan, J., Xu, X., Lin, J., Fan, L., Zheng, Y., Kuang, W. Dental stem cell in tooth development and advances of adult dental stem cell in regenerative therapies // Current Stem Cell Research and Therapy, 2015; 10(5): 375-383.

231. Yamada, Y., Hara, K., Nakamura, S., Ueda, M., Ito, K., Nagasaka, T. Minimally invasive approach with tissue engineering for severe alveolar bone atrophy case// *International Journal of Oral and Maxillofacial Surgery*, 2013; 42 (2): 260-263.doi: 10.1016/j.ijom.2012.07.003

232. Yamaza, T., Kentaro, A., Chen, C., Liu, Y., Shi, Y., Gronthos, S., Wang, S., (...), Shi, S. Immunomodulatory properties of stem cells from human exfoliated deciduous teeth// *Stem Cell Research and Therapy*, 2010; 1 (1): art. no. 5. doi: 10.1186/scrt5

233. Yu, J., Wang, Y., Deng, Z., Tang, L., Li, Y., Shi, J., Jin, Y. Odontogenic capability: Bone marrow stromal stem cells versus dental pulp stem cells// *Biology of the Cell*, 2007; 99 (8): 465-474. doi: 10.1042/BC20070013

234. Zhang, L., Feng, G., Wei, X., Huang, L., Ren, A., Dong, N., Wang, H., (...), Deng, F.The effects of mesenchymal stem cells in craniofacial tissue engineering// *Current Stem Cell Research and Therapy*, 2014; 9 (3): 280-289.doi: 10.2174/1574888X09666140213204202