

На правах рукописи

ГРИШАЕВ
Вениамин Александрович

**ПОВЫШЕНИЕ ЭФФЕКТИВНОСТИ ЛАЗЕРНОГО
ЭНДОСКОПИЧЕСКОГО ГЕМОСТАЗА В ХИРУРГИИ
КРОВОТОЧАЩЕЙ ГАСТРОДУОДЕНАЛЬНОЙ ЯЗВЫ**

14.01.17 – хирургия

АВТОРЕФЕРАТ
диссертации на соискание ученой степени
кандидата медицинских наук

Волгоград 2019

Работа выполнена в Федеральном государственном бюджетном образовательном учреждении высшего образования „Саратовский государственный медицинский университет имени В. И. Разумовского“ Министерства здравоохранения Российской Федерации.

Научный руководитель:

доктор медицинских наук, профессор

Шапкин Юрий Григорьевич

Официальные оппоненты:

Щёголев Александр Андреевич, доктор медицинских наук, профессор, заведующий кафедрой госпитальной хирургии педиатрического факультета ФГБОУ ВО РНИМУ им. Н.И. Пирогова Минздрава России;

Чередников Евгений Федорович, доктор медицинских наук, профессор, заведующий кафедрой факультетской хирургии ФГБОУ «Воронежский государственный медицинский университет имени Н.Н. Бурденко» Министерства здравоохранения Российской Федерации.

Ведущая организация: ФГБОУ ВО «Приволжский исследовательский медицинский университет» Министерства здравоохранения Российской Федерации.

Защита состоится « ___ » _____ 2020 года в ___ часов на заседании диссертационного совета Д 208.008.03 по присуждению ученой степени кандидата медицинских наук при ФГБОУ ВО «Волгоградский государственный медицинский университет» Минздрава России, по адресу: 400131, г. Волгоград, пл. Павших борцов, 1.

С диссертацией можно ознакомиться в научно-фундаментальной библиотеке ФГБОУ ВО ВолгГМУ Минздрава России (400131, г. Волгоград, пл. Павших борцов, 1), а также на сайте: <http://www.volgmed.ru>

Автореферат разослан « ___ » _____ 2020 г.

Ученый секретарь диссертационного совета
доктор медицинских наук, профессор

Вейсгейм Людмила Дмитриевна

ОБЩАЯ ХАРАКТЕРИСТИКА РАБОТЫ

Актуальность исследования. Язвенные кровотечения составляют половину всех гастродуоденальных кровотечений, сопровождаясь летальностью от 10 до 30% (Ступин В.А. и соавт., 2010; Щеголев А.А. и соавт., 2010). Несмотря на высокую эффективность современных противоязвенных препаратов, число больных с острыми гастродуоденальными язвенными кровотечениями постоянно увеличивается и составляет 90-160 на 100 000 взрослого населения в год (Панцирев Ю.М., 2003; Гостищев В.К. и соавт., 2012). Несмотря на пристальное внимание хирургов к этой патологии общая летальность при язвенной геморрагии достигает 14%, послеоперационная – 6-35% (Сажин В.П. и соавт., 2013).

Хирургами постоянно ведется поиск путей предупреждения рецидивов геморрагии и способов снижения летальности среди этой группы больных (Кукош М.В. и соавт., 2014; Мидленко В.И., Смолькина А.В., 2005). Основное внимание отечественных (Балалыкин А.С. и соавт., 2000; Курыгин А.А. и соавт., 2009) и зарубежных (Donahue P., 2015; Fallah M.A., 2000) хирургов привлекают эндоскопические методы остановки кровотечения. Применение эндоскопического гемостаза позволяет существенно снизить общую летальность при этой патологии (Евсеев М.А., 2005; Chiu P.V., 2010). Разработаны совершенные и высокотехнологичные методики эндоскопического воздействия на источник кровотечения, такие как гемоклипирование, лазерофотокоагуляция (Gralnek M., 2008), аргноплазменная коагуляция (Azakura Y., 2012). В последние годы для гемостаза предложена эндоваскулярная эмболизация сосуда под контролем ангиографии (Савельев В.С., 2008).

Одним из эффективных способов эндоскопического гемостаза является лазерфотокоагуляция кровоточащей язвы (Скобелкин О.К., 1989; Rollhauser C., 1999). С другой стороны экспериментальные исследования ряда авторов показали, что лазерное воздействие при кровотечении из сосуда диаметром более 1 мм требует значительного увеличения мощности излучения, что небезопасно и часто не приводит к успеху гемостаза (Culav E.M., 1999; Jacques S.L., 2011). Н.А. Бархатова (2016) приводит данные о том, что в клиническом исследовании лазерная фотокоагуляция как единственный метод эндоскопического гемостаза была эффективна лишь у 25% больных.

Таким образом, проблема совершенствования эндоскопических гемостатических технологий далека от своего разрешения и требует проведения дальнейших исследований.

Цель исследования: Улучшить результаты лечения больных с желудочно-кишечным кровотечением язвенной этиологии, путем разработки новых методик, увеличивающих эффективность эндоскопического лазерного гемостаза.

Задачи исследования

1. Определить показания к выполнению эндоскопического лазерного гемостаза при продолжающемся язвенном гастродуоденальном кровотечении и лазерфотокоагуляции язвы для профилактики его рецидива.
2. Изучить фотобиологические механизмы лазерфотокоагуляции кровоточащей гастродуоденальной язвы.
3. Разработать эффективную методику эндоскопической лазерной фотокоагуляции, позволяющую добиться стабильного гемостаза и обеспечить профилактику рецидива язвенного кровотечения.

4. Оценить эффективность эндоскопического лазерного гемостаза для остановки продолжающегося кровотечения и для профилактики его рецидива.

Научная новизна

Впервые исследованы в эксперименте оптические свойства стенки желудка, имеющие определенное значение для выполнения лазерфотokoагуляции источника желудочно-кишечного кровотечения. Впервые доказана принципиальная возможность управления оптическими параметрами тканей стенки желудка с возможностями изменения глубины проникновения лазерного излучения, и регулирования поглощающей способности биоткани и, следовательно, мощности поглощенного излучения.

Впервые экспериментально исследованы биофизические и морфологические процессы лазерфотokoагуляции стенки желудка.

Впервые разработан в эксперименте, обоснован и применен в клинике способ эндоскопического гемостаза, позволивший значительно повысить эффективность лазерфотokoагуляции при желудочно-кишечном кровотечении.

Теоретическое и практическое значение работы

Внедрение предлагаемой методики лазерфотokoагуляции позволяет улучшить результаты лечения больных с кровоточащей гастродуоденальной язвой за счет рационального определения показаний к эндоскопическому гемостазу, превентивному эндоскопическому воздействию и хирургическому лечению, уменьшения количества экстренных операций при активном кровотечении, сопровождающихся не только тяжелыми послеоперационными осложнениями, но и высокими показателями послеоперационной летальности.

Лазерный эндоскопический гемостаз, выполненный по разработанной методике, позволяет не только добиться остановки кровотечения, но и обеспечить профилактику его рецидива.

Разработанные методики изучения оптических свойств биотканей и морфологических особенностей лазерного воздействия на биологические ткани позволят проводить дальнейшие исследования в лазерной медицине.

Основные положения, выносимые на защиту

1. С помощью применения естественных фотофоров или лекарственных препаратов возможно изменять оптические свойства стенки желудка или двенадцатиперстной кишки, тем самым повышая качество эндоскопического лазерного гемостаза и обеспечивая большую безопасность этой операции.
2. Фотомодификация стенки желудка или двенадцатиперстной кишки с помощью нативной крови или водного раствора красителя индигокармин значительно увеличивает эффективность лазерфотokoагуляции кровоточащей гастродуоденальной язвы.

Внедрение результатов работы в практику

Выводы и практические рекомендации этого исследования применяются в практической работе ГУЗ «Саратовская городская клиническая больница № 6 им. акад. В.Н. Кошелева» г. Саратова; ГАУЗ Энгельсская городская клиническая больница №1.

Результаты работы и сформулированные в ней выводы используются в педагогическом процессе на кафедре общей хирургии Саратовского медицинского университета для обучения студентов, клинических

ординаторов, клинических интернов и слушателей факультета повышения квалификации и профессиональной переподготовки специалистов.

Апробация работы

Основные положения диссертации доложены на международных конференциях:

Проблемы оптической физики. – 9-ая Международная Молодежная научная Школа по оптике, лазерной физике и биофизике. Саратов, 2006.

International Conference on Lasers, Applications, and Technologies (LAT 2007). – Seminar: Laser Technologies for Medicine. Minsk, Belarus, 2007.

Saratov Fall Meeting 2007: Optical Technologies in Biophysics and Medicine XI. Саратов, 2007.

XII Московский международный конгресс по эндоскопической хирургии. – Москва, 2008.

Saratov Fall Meeting 2008: Optical Technologies in Biophysics and Medicine XII. Саратов, 2008.

12-ая Международная молодежная школа по оптике, физике и биофотонике Проблемы оптической физики и биофотоники. Саратов, 2009.

Saratov Fall Meeting 2009: Optical Technologies in Biophysics and Medicine XIII. Саратов, 2009.

XIV Московский международный конгресс по эндоскопической хирургии. Москва, 2010.

Положения диссертации доложены на Всероссийских конференциях:

V Всероссийская научная конференция Общих хирургов, объединенная с пленумом проблемных комиссий РАМН «Неотложная хирургия» и «Инфекция в хирургии» межведомственного научного совета по хирургии. Ростов-на-Дону – 2008.

IV конгресс Московских хирургов «Неотложная и специализированная хирургическая помощь» Москва, 2011.

I Российский конгресс с международным участием «Неотложная эндоскопия» Москва, 2012.

Общероссийский хирургический Форум-2018 с Международным участием, Москва, 2018.

Положения диссертации доложены на 7 региональных и областных научно-практических конференциях в Саратове, Самаре, Пензе, Балаково, Нальчике. В том числе:

Третья Поволжская межобластная конференция хирургов. Саратов, 2007.

Межрегиональная научно-практическая конференция, посвященная 10-летию юбилею Клинической больницы №2 г. Нальчика «Актуальные вопросы современной хирургии» Нальчик, 2010.

Межрегиональная научно-практическая конференция «Новые технологии в экспериментальной и клинической хирургии» посвященная 100-летию юбилею кафедры общей хирургии и кафедры оперативной хирургии и топографической анатомии Саратовского медицинского университета. Саратов, 2011.

Межрегиональная научно-практическая конференция «Актуальные вопросы хирургии и онкологии» Саратов, 2017.

Положения диссертации обсуждались на заседаниях Саратовского общества хирургов им. С.И. Спасокукоцкого (2010; 2017).

Публикации

По материалам исследования опубликовано 21 печатная работа, в том числе 4 статьи в реферируемых ВАК журналах; получен патент РФ на изобретение (№2684752).

Связь с планом научных исследований

Работа выполнена в соответствии с планом научно-исследовательской работы ФГБОУ ВПО «Саратовский государственный университет имени В.И. Разумовского» Министерства здравоохранения Российской Федерации.

Личный вклад соискателя в проведенное исследование

Автором лично и самостоятельно проведен анализ фундаментальной современной литературы по теме диссертации, осуществлено формирование групп клинического исследования в объеме, достаточном для получения статистически достоверных результатов; определен дизайн исследования. Все методы хирургического лечения больных кровоточащей гастродуоденальной язвой освоены автором. Автором самостоятельно проведена аналитическая и вариационно-статистическая обработка полученных данных, на основе которых сделаны достоверные и обоснованные обобщения и выводы; оформлены рукописи автореферата и диссертация. Постановка цели и задач диссертационного исследования, обсуждение полученных результатов проводились совместно с научными руководителями.

Биофизическая составляющая исследования проводилась автором на кафедре оптики и биомедицинской физики ФГБОУ ВПО «Саратовский государственной университет имени Н.Г. Чернышевского» (заведующий кафедрой д.ф.-м.н., профессор В.В. Тучин).

Структура и объем диссертации

Диссертация изложена на 130 страницах текста, состоит из введения, обзора литературы, 4 глав собственных исследований, заключения, выводов, практических рекомендаций, списка литературы, включающего 112 отечественных и 83 зарубежных авторов. Работа иллюстрирована 12 таблицами и 33 рисунками. (фотографии, схемы, диаграммы, графики).

СОДЕРЖАНИЕ РАБОТЫ

Материалы и методы исследования

С 2014 по 2016 гг. в клинике было проведено лечение 493 пациентам с гастродуоденальным кровотечением. Все сведения о пациентах занесены в компьютерный банк данных, разработанный на основе программы Медицинская Информационная Система БАРС. Основной причиной гастродуоденального кровотечения оставалась язва желудка и двенадцатиперстной кишки, диагностированная у 285 человек (57,8%).

Основными критериями для определения хирургической тактики при кровоточащей гастродуоденальной язве служили тяжесть кровопотери и степень активности кровотечения. По величине кровопотери различали 3 степени тяжести. Кровопотеря оценивалась по клинической картине, выраженности анемии, дефициту циркулирующей крови. Легкая степень кровопотери диагностирована у 79 человек (27,7%), средняя степень у 144 (50,5%), тяжелая степень у 62 (21,7%) пациентов. Хирургическая тактика в значительной степени определялась

активностью кровотечения. Для выбора варианта ее мы использовали критерии Forrest (1989), а также показатель степени активности кровотечения, предложенный Г.П. Гидиримом с соавт. (1992), в модификации Ю.Г. Шапкина (1995). С 2001 года внедрение эндоскопического гемостаза в хирургии кровоточащей язвы считали приоритетным направлением клиники. Тактика лечения больных с кровоточащей гастродуоденальной язвой соответствует Национальным рекомендациям (2015); ее можно охарактеризовать как активную индивидуальную тактику с использованием эндоскопических возможностей остановки кровотечения. В клинике сформулированы показания к превентивному эндоскопическому воздействию на источник кровотечения при верифицированном предрецидивном синдроме; в арсенале эндоскопических методик значимую роль играет лазерфотокоагуляция. С целью повышения эффективности с 2007 года лазерный эндоскопический гемостаз применяется по разработанной в клинике технологии создания гемопломбы. В своей работе использовали полупроводниковый лазер «Lasermед 1-10» (производство ООО «РИК», г. Тула) с аналогичными Nd-YAG лазеру спектральными характеристиками (длина волны 1,06 мкм) и мощностью до 10 Вт и аппарат ЛС-0,97 (производство НИРЭ Полнос, г. Москва) с длиной волны 970 нм и мощностью излучения до 15 Вт.

С целью изучения взаимодействия лазерного излучения с тканями желудочной стенки, определения глубины его проникновения и для определения оптимальных условий лазерфотокоагуляции был проведен эксперимент *in vitro*. Эксперимент выполнялся на кафедре оптики и биомедицинской физики СГУ им. Н.Г. Чернышевского (заведующий кафедрой проф. В.В. Тучин). Для изучения оптических характеристик использовали операционные препараты желудка. Материалом для исследования послужили 38 образцов стенки желудка человека, полученных от разных пациентов в ходе плановых операций. Непосредственно после биопсии образцы ткани помещались в 0,9% раствор хлорида натрия и хранились в нем до проведения спектральных измерений в течение 4–8 часов при температуре порядка 4⁰С. Исследование оптических свойств биоткани было выполнено в спектральном диапазоне 350–2500 нм на спектрофотометре LAMBDA 950 (PerkinElmer Ltd, UK) с интегрирующей сферой, представляющем собой двухканальный дифракционный монохроматор со встроенной системой управления и регистрации сигнала. В эксперименте по изменению оптических свойств стенки желудка применяли подслизистую инъекцию различных препаратов, в том числе растворов глюкозы, индигокармина и гемоглобина. Исследование скорости диффузии глюкозы в слизистой оболочке желудка было выполнено на спектрометре USB4000-Vis-NIR (Ocean Optics, США) в спектральном диапазоне 400–1000 нм. Для обработки результатов экспериментов и определения оптических параметров стенки желудка использовался комбинированный метод, на первом шаге которого данные измерений обрабатывались с помощью инверсного метода добавления-удвоения (ИДУ), а затем полученные значения коэффициентов поглощения, рассеяния и фактора анизотропии рассеяния уточнялись с помощью инверсного метода Монте-Карло.

С целью поиска оптимальных параметров лазерного гемостаза проведено морфологическое исследование эффективности лазерфотокоагуляции. Материалом исследования стали операционные препараты, полученные при резекции желудка. Из операционного материала иссекались фрагменты размерами 2x2 см, которые исследовались в течение часа после операции. Для лазерного воздействия использовался аппарат Lasermед-01 (РИК г. Тула, РФ) с

длиной волны 1,06 мкм и мощностью излучения на торце световода до 10 Вт. Проводилось бесконтактное лазерное облучение и контактная лазерфототокоагуляция неизменной и фотомодифицированной стенки желудка. Фотомодификация обеспечивалась аппликацией красителя индигокармин на слизистую и его подслизистой инъекцией. При этом фиксировалось время, необходимое для развития макроскопических признаков лазерфототокоагуляции на неизменной и фотомодифицированной стенке желудка. Препараты с участками стенки после лазерфототокоагуляции фиксировались раствором формалина и подготавливались для гистологического исследования с использованием простой окраски эозином и гематоксилином. Морфометрический анализ микропрепаратов и статистическую обработку результатов проводили при помощи программно-аппаратного комплекса «Leica-Qwin». Морфометрическое исследование заключалось в измерении глубины зоны коагуляции на увеличении $\times 200$, и проводилось в каждом срезе ткани желудка. Определяли глубину зоны коагуляции/вапоризации, глубину и структуру перифокальной зоны; оценивали наличие сосудистых изменений в зоне лазерного воздействия.

Статистическую обработку данных проводили с применением программного пакета Statistica 6.0. С помощью описательной статистики определены основные параметры исследуемых выборок. Выбор теста для оценки статистической значимости различий между исследуемыми группами осуществляли на основании проверки нормальности распределения данных, с учетом характера сравниваемых выборок (независимые). Для проверки нормальности распределения данных использован тест Колмогорова-Смирнова и Лиллифорса. Поскольку распределение в сравниваемых выборках отличалось от нормального, были использованы непараметрические методы: при сравнении 2 групп – тест Манна-Уитни в случае независимых выборок (Mann-Whitney U Test); критерий Пирсона Хи-квадрат, в том числе с поправками Йейтса и поправкой на правдоподобность. При малых размерах выборок в расчетах использовался точный критерий Фишера. Для оценки силы связи между признаком и исходом использовали критерии Крамера и Чупрова. Различия считали статистически значимыми при $p < 0,05$.

РЕЗУЛЬТАТЫ ИССЛЕДОВАНИЯ И ИХ ОБСУЖДЕНИЕ

При выполнении бесконтактной лазерфотокоагуляции кровоточащей гастродуоденальной язвы многие исследователи сталкивались с проблемой ее низкой эффективности. Попытки увеличения мощности лазерного излучения до 50 Вт и выше сталкиваются с непреодолимыми техническими трудностями. При увеличении мощности излучения свыше 10 Вт требуется применение охлаждения световода, возникают трудности при введении излучения в световод. Излучающий торец световода при контакте с биологическими жидкостями загрязняется и становится непрозрачным. При этом происходит разрушение световода с его разогревом. Другой подход к оптимизации лазерного воздействия на биологические ткани связан с изменением их оптических свойств для увеличения поглощения света в избранном диапазоне. Изменение оптических свойств тканей принято обозначать термином фотомодификация. Для фотомодификации можно использовать как эндогенные фотофоры (нативная кровь пациента), так и разнообразные красители, например индигокармин. Очевидно, что увеличение коэффициента поглощения будет с одной стороны снижать глубину проникновения лазерного луча, но с другой существенно увеличивать долю энергии поглощенной в очаге поражения, т.е. повышать эффективность лазерфотокоагуляции. На этой особенности лазерной хирургии основана технология лазерфотокоагуляции с созданием гемоплобы.

С помощью биофизических методик изучены оптические свойства стенки желудка. На рис. 1 показан спектр поглощения слизистой оболочки в спектральном диапазоне от 350 до 2500 нм. В спектре хорошо видны полосы поглощения воды с максимумами на 975, 1187, 1450 и 1950 нм; и гемоглобина с максимумами на 417, 545 и 578 нм. Слабые полосы поглощения с максимумами на 1706 и 1792 нм свидетельствуют о наличии в составе исследуемой биоткани липидов. Увеличение среднеквадратичного отклонения коэффициента поглощения, наблюдаемое в области полос поглощения, свидетельствует о различии в содержании воды для разных образцов биоткани.

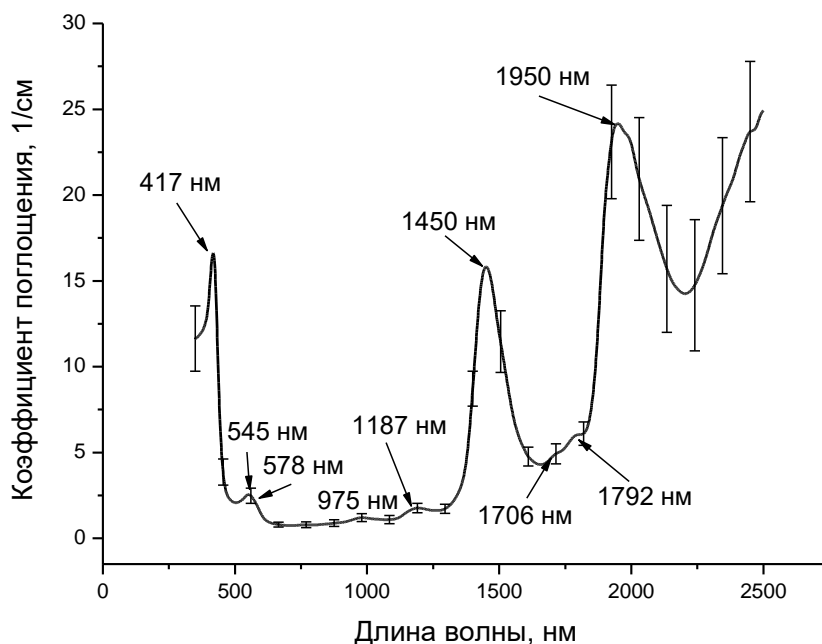


Рис. 1. Спектр коэффициента поглощения слизистой оболочки стенки желудка. Вертикальные линии показывают среднеквадратичное отклонение

Из представленных на рисунке данных видно, что максимальное поглощение наблюдается либо в сине-зеленой области спектра, где оно обусловлено поглощением гемоглобина крови, либо в ИК области, где оно связано с поглощением воды. В области излучения Nd-YAG (1064 нм) лазера доля поглощенного излучения составляет ~30%.

Глубина проникновения света является одной из важнейших характеристик для корректного определения дозы облучения при фотохимической и фотодинамической терапии различных заболеваний, а также дозиметрии оптического излучения при лазерной хирургии язвы желудка. Оценка глубины проникновения излучения в биоткань показана на рисунке 2.

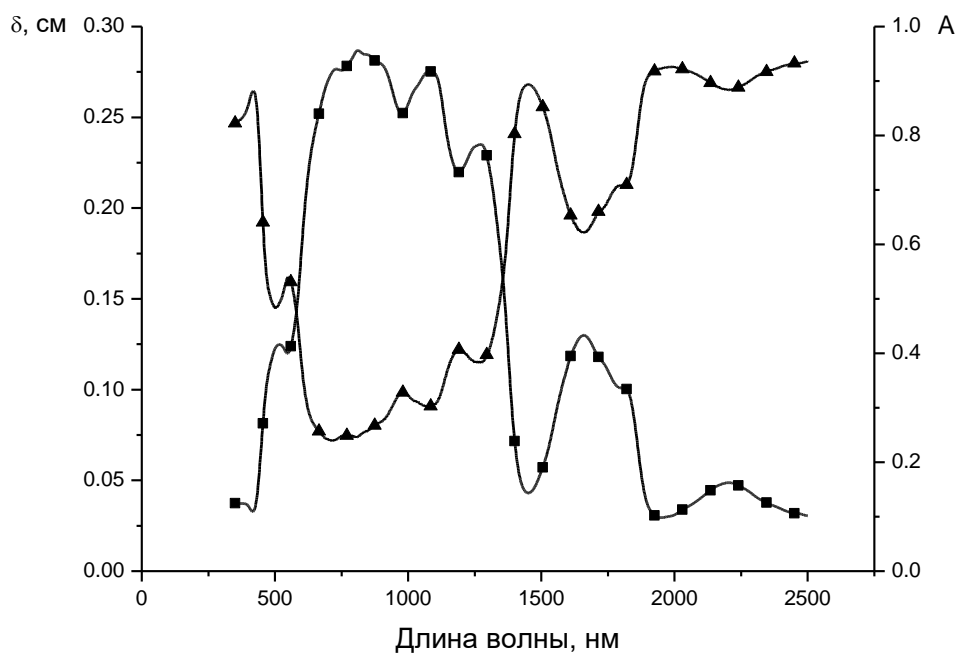


Рис. 2. Зависимость глубины проникновения излучения (δ) в стенку желудка от длины волны (символы-квадраты), рассчитанная по экспериментальным данным и результат Монте-Карло моделирования доли поглощенных фотонов (символы-треугольники)

В ходе эксперимента было доказано, что в зависимости от длины волны зондирующего излучения, глубина его проникновения в стенку желудка значительно меняется ($p < 0,05$). Максимальный эффект наблюдается в спектральной области от 800 до 1100 нм, где глубина проникновения излучения превышает 2,5 мм, что примерно соответствует толщине слизистой оболочки стенки желудка. В области излучения Nd-YAG (1064 нм) лазера, наиболее широко используемого для лазерной хирургии желудка, глубина проникновения составляет 2,7 мм.

В работах В.В. Тучина и соавт. (2014) ранее было показано, что рассеивающими свойствами биотканей можно достаточно эффективно управлять путем воздействия на ткань с помощью гиперосмотических иммерсионных агентов, которые вызывают диффузию воды из внутритканевого пространства и частично замещают собой внутритканевую жидкость. Данная технология получила наименование техники «оптического просветления». С другой стороны, введение в биообъекты веществ с высоким коэффициентом поглощения должно привести к снижению прозрачности тканей. Такое управление важно как для выяснения фундаментальных закономерностей метаболизма биотканей, так и при реализации

методов оптической и лазерной диагностики, терапии и хирургии. Для изучения возможности фотомодификации стенки желудка для определения оптимальных условий инициации лазерфототокоагуляции нами исследовалось воздействие на стенку желудка водного 40% раствора глюкозы как гиперосмотического иммерсионного агента, водного раствора гемоглобина, моделирующего создание гемопломбы, и водного 0,4% раствора индигокармина как доступного и разрешенного к применению в медицинской практике фотофора.

Особенности оптического воздействия хирургических лазеров при выполнении фотомодификации стенки желудка представлены на рис. 3. На длине волны 1,06 мкм глубина проникновения лазерного излучения незначительно увеличивается на 5%, в то время как доля поглощенной энергии на этой длине волны увеличивается почти на 50%. Для длины волны 810 нм введение водного раствора индигокармина приводит к уменьшению доли поглощенной энергии примерно на 35%, при увеличении глубины проникновения лазерного излучения на 15%. Для длины волны 970 нм снижение доли поглощенной энергии составляет порядка 20% при незначительном снижении глубины проникновения лазерного излучения.

Сравнение между собой этих трех видов лазерных скальпелей позволяет заключить, что, и при создании гемопломбы и при введении в ткань стенки желудка водного раствора индигокармина, скальпель на основе диодного лазера с длиной волны 1064 нм (лазерный аппарат Lasermed 1-10) остается оптимальным для лазерфототокоагуляции. Сравнение двух видов фотомодификации стенки желудка показывает, что создание гемопломбы приводит к более значительному поглощению лучистой энергии в зоне лазерного воздействия, но глубина проникновения выше при использовании водного раствора индигокармина. При этом обе методики приводят к значимому улучшению условий выполнения лазерфототокоагуляции ($p < 0,05$).

Морфологическое исследование препаратов стенки желудка после воздействия лазером показало, что на неизменной слизистой лазерфототокоагуляция достигается не в каждом наблюдении, а время экспозиции энергетического воздействия составляет 2–4 минуты. Контактная лазеркоагуляция всегда приводила к локальному повреждению стенки желудка без выраженных диффузных изменений со стороны подслизистой. После аппликации красителя время энергетического воздействия для формирования визуально заметной бесконтактной лазерфототокоагуляции слизистой сокращалось до 25–40 секунд. При гистологическом исследовании отмечено значительное повреждение желудочных желез с формированием прочной пленки коагуляционного некроза на поверхности препарата. Изменения в подслизистом слое стенки желудка соответствовали его умеренному отеку. В поверхностных кровеносных сосудах небольшого диаметра в части препаратов наблюдалась агрегация форменных элементов. При подслизистой инъекции красителя и бесконтактной лазерфототокоагуляции исследование микропрепаратов показало наличие значительных изменений в подслизистом слое: наблюдался отек с выраженными сосудистыми изменениями. В кровеносных сосудах подслизистого сплетения отмечалась агрегация форменных элементов с фиксацией их к сосудистой стенке. При бесконтактной лазерфототокоагуляции с одновременной аппликацией и подслизистой инъекцией красителя отмечались и формирование прочного коагуляционного струпа и «лазерная сварка» подслизистого артериального сплетения. Контактная лазерфототокоагуляция после подслизистой инъекции красителя всегда приводила к выраженной деструкции стенки желудка. Полученные экспериментальные данные подтвердили

неэффективность рутинной лазерфотокоагуляции для выполнения эндоскопического гемостаза. Проведенное исследование показало, что аппликация красителя индигокармин позволит эффективно выполнять поверхностную лазерфотокоагуляцию слизистой, при кровоточащих эрозиях, поверхностных плоских язвах, травмированных полипах желудка. Для обеспечения стабильного эндоскопического гемостаза при кровоточащей язве или разрывном геморрагическом синдроме необходима коагуляция сосудов подслизистого сплетения, что может быть достигнуто лазерным воздействием после предварительной подслизистой инъекции красителя с помощью эндоскопического инъектора.

За период 2014-2016 гг. в клинике находилось на лечении 493 человека с желудочно-кишечным кровотечением. Кровоточащая язва желудка и двенадцатиперстной кишки была диагностирована у 285 пациентов. Еще у 208 больных была отмечена неязвенная причина геморрагии. Эндоскопическая остановка кровотечения выполнена у 112 пациентов, еще 59 человек были оперированы в экстренном порядке. Невозможность эндогемостаза вследствие «трудной» локализации источника кровотечения отмечена у 16 (19,7%) пациентов, у 11 (13,6%) человек инициальный эндогемостаз не удался. Еще 18 больных были немедленно оперированы в связи с продолжающимся профузным кровотечением на фоне шока при невозможности детальной визуализации источника кровотечения. Таким образом, при наличии показаний к остановке кровотечения эндоскопический гемостаз был выполнен в 44,4% ситуаций. Экстренную операцию считали показанной при продолжающемся кровотечении, в случае невозможности эндоскопического гемостаза (экстренная А операция). Превентивные (экстренные Б) операции выполняли при верифицированном предрецидивном синдроме после кратковременной предоперационной подготовки. Вид хирургических вмешательств и количество оперированных больных группы сравнения представлены в табл. 1.

Общая летальность составила 4,5%, послеоперационная – 15,25%. Рецидивная геморрагия зарегистрирована у 35 человек, из них оперировано 12 пациентов, умерло 5. При продолжающемся кровотечении на фоне геморрагического шока (с IV Б степенью активности кровотечения и кровопотерей тяжелой степени) выполнены 20 операций с 7 летальными исходами. Наиболее частой резекционной операцией в экстренной ситуации служила антрумэктомия в сочетании с селективной ваготомией (табл. 2).

Послеоперационные осложнения отмечены у 19 пациентов (27,1%). К наиболее грозным из них относили несостоятельность швов культи ДПК и анастомоза, которые мы наблюдали у 6 больных (31,5%).

Таблица 1

Распределение больных с кровоточащей язвой по методикам операций
в зависимости от сроков их выполнения

| Методика операции | Вид операции в зависимости от сроков выполнения | | | | ВСЕГО |
|----------------------------------------|-------------------------------------------------|--------------|---------|-------------|--------|
| | экстренные А | превентивные | срочные | отсроченные | |
| резекционная | 34 (3)* | 12 (1) | 7 | 4 | 57 (4) |
| иссечение язвы | 6 (2) | 2 (1) | | | 8 (3) |
| прошивание кровоточащих сосудов в язве | 5 (2) | - | | | 5 (2) |
| всего: | 45 (7) | 14 (2) | 7 | 4 | 70 (9) |

* - в скобках указано количество умерших

Таблица 2

Результаты резекционных операций при кровоточащей язве
в зависимости от сроков их выполнения

| Название операции | Вид операции в зависимости от сроков выполнения | | ВСЕГО |
|-----------------------------------|-------------------------------------------------|-------------|--------|
| | экстренная | отсроченная | |
| антрумэктомия + СВ | 22 (2)* | - | 22 (2) |
| резекция 1/2 желудка по Бильрот I | 16 (1) | 1 | 17 (1) |
| резекция желудка по Бильрот II | 14 (1) | - | 14 (1) |
| резекция желудка по Ру | 1 | 3 | 4 |
| всего: | 53 (4) | 4 | 57 (4) |

* - в скобках указано количество умерших

Считаем, что в хирургии кровоточащей гастродуоденальной язвы всегда будет сохраняться определенная роль хирургического метода лечения, однако безусловный приоритет должен быть у эндоскопических технологий гемостаза. Лечебная эндоскопия при язвенном желудочно-кишечном кровотечении применялась в виде инициального гемостаза и превентивного эндоскопического воздействия. Основными методиками инициального эндоскопического гемостаза являлись клипирование, диатермкоагуляция и лазерфотокоагуляция (табл. 3). С целью превентивного воздействия в основном применяли подслизистую инъекцию 1% раствора перекиси водорода в край язвы. Следует подчеркнуть, что в нашей клинике орошение не признается самостоятельной методикой эндогемостаза с 2007 года. Использование диатермкоагуляции для остановки продолжающегося кровотечения оправдывалось техническим удобством этой методики, возможностью постоянной визуализации источника геморрагии при смывании крови струей воды под давлением. Грамотное выполнение диатермкоагуляции в направлении от периферии к центру позволило добиться остановки кровотечения у 6 больных.

Таблица 3

Результаты использования различных методик эндогемостаза

| Методика эндогемостаза | Инициальный эндогемостаз | ПЭВ | ВСЕГО | |
|------------------------|--------------------------|---------|-------|------|
| | | | abs | % |
| Клипирование | 11 (2)* | 12 | 23 | 20,5 |
| Лазерфотokoагуляция | 17 (4) | 41 (1) | 58 | 51,8 |
| Диатермокоагуляция | 6 (5) | 3 (1) | 9 | 8,1 |
| Инъекционная | 2 | 20 (10) | 22 | 19,6 |
| всего: | 36 (11) | 76 (12) | 112 | 100 |

* в скобках указаны случаи рецидива кровотечения

В целом не отмечено значимой разницы в результатах инициального гемостаза и превентивного эндоскопического воздействия. Однако анализ результатов различных эндоскопических методик позволяет сформулировать другие выводы. Применение клипирования и лазерфотokoагуляции с целью превентивного эндоскопического воздействия значительно эффективнее чем инициальный гемостаз ($p < 0,01$). Если применение клипирования с целью эндоскопического гемостаза оправдалось хорошими клиническими результатами, то использование диатермокоагуляции привело к 8 повторным кровотечениям в 9 наблюдениях (табл. 4).

Таблица 4

Эффективность различных методик эндоскопического гемостаза

| Методика эндогемостаза | Количество больных | Рецидив | Повторный эндогемостаз | Экстренная операция при рецидиве |
|--------------------------------------------------------|--------------------|------------|------------------------|----------------------------------|
| Клипирование | 23 | 2 | - | 2 |
| Лазерфотokoагуляция | 58 | 5 | 1 | 4 |
| Диатермокоагуляция | 9 | 8 | 4 | 4 |
| Инъекционная | 22 | 10 | 10 | - |
| Неустойчивый гемостаз без эндоскопического воздействия | 52 | 10 | 8 | 2 |
| всего: | 164 | 35 (21,3%) | 23 (65,7%) | 12 (34,3%) |

При рецидивах геморрагии после инъекционной методики эндогемостаза во всех наблюдениях оказалось эффективным повторное эндоскопическое воздействие, что свидетельствовало о неправильном первичном выборе этой методики. Следует признать, что вызывая компрессию аррозированных кровеносных сосудов подслизистого артериального сплетения желудка и ДПК и обескровливая источник геморрагии, инъекционные методики гемостаза лишь создают предпосылки для применения других способов эндоскопического воздействия. Анализ данных, представленных в таблице, показывает отсутствие значимой разницы в частоте рецидива кровотечения при использовании лазерфототокоагуляции и клипирования ($p > 0,05$). Напротив разница в результатах применения клипирования, лазерфототокоагуляции и диатермокоагуляции значима с высоким показателем силы связи Крамера-Чупрова ($p < 0,01$). Разница между частотой развития рецидива кровотечения после выполнения эндогемостаза и без него оказалась незначимой. Данный факт объясняется тем, что для выполнения эндоскопических манипуляций производился специальный отбор больных и обе выборки не являются случайными.

За период 2014-2016 гг. лазерный эндоскопический гемостаз применялся у 58 больных. Инициальный гемостаз осуществляли 17 больным; превентивное эндоскопическое воздействие при предрецидивном синдроме – 41 пациенту (табл. 5).

Таблица 5

Клинические результаты лазерфототокоагуляции кровоточащей язвы желудка и двенадцатиперстной кишки в зависимости от варианта применения

| Методика эндогемостаза | Результаты в зависимости от способа эндогемостаза | |
|-----------------------------------------------------------|---------------------------------------------------|--------------------------------|
| | инициальный | превентивное воздействие (ПЭВ) |
| Бесконтактная лазерфототокоагуляция | 1 | 2 |
| Рецидив кровотечения | 1 | - |
| контактная лазерфототокоагуляция | 3 | 5 |
| Рецидив кровотечения | 1 | 1 |
| Контактная лазерфототокоагуляция с гемоплобированием язвы | 3 | 8 |
| Рецидив кровотечения | - | - |
| Бесконтактная лазерфототокоагуляция с фотомодификацией | 4 | 12 |
| Рецидив кровотечения | 1 | - |
| Контактная лазерфототокоагуляция с фотомодификацией | 6 | 14 |
| Рецидив кровотечения | 1 | - |
| Всего лазерных операций | 17 | 41 |
| Всего рецидивов кровотечения | 4 | 1 |

Бесконтактная лазерфотокоагуляция применялась всего у 3 человек. Ее эффективность была низкой. На блестящей влажной стенке желудка или ДПК достижение инициальной лазерфотокоагуляции проблематично. Контактная лазерфотокоагуляция выполнена 8 больным с двумя рецидивами кровотечения. Применение контактной коагуляции ограничено небольшой площадью воздействия и значительной опасностью перфорации полого органа.

Лазерфотокоагуляция с применением технологии создания гемопломбы была успешно применена у 11 пациентов без каких-либо осложнений. Несмотря на хорошие результаты гемопломбирования язвы, клиническое применение этой методики оказалось достаточно сложным. Разработанный нами способ эндогемостаза с подслизистой инъекцией 0,4% раствора индигокармина был с успехом применен у 36 пациентов с кровоточащей гастродуоденальной язвой и еще у 4 с кровоточащими эрозиями желудка. Инициальный гемостаз был достигнут у всех пациентов. Рецидив кровотечения был отмечен у двух из них. Эффективность предлагаемой методики эндогемостаза составила 80%.

Статистическое исследование показывает значимую разницу в результатах применения лазерфотокоагуляции без и с использованием фотомодификации источника кровотечения по критериям Хи-квадрат Пирсона ($p < 0,05$), Хи-квадрат с поправкой на правдоподобие ($p < 0,05$) и точного критерия Фишера ($p < 0,05$). Причем оценка связи признака и исхода с расчетами по Крамеру и Чупрову показывает сильную связь в отношении критериев Пирсона (0,433). Эффективность лазерного гемостаза в целом составила 91,4%; эффективность методик с фотомодификацией источника кровотечения – 95,8%.

Представляет интерес обоснование невозможности применения лазерного эндоскопического гемостаза. Как и в случае использования других методик лазерфотокоагуляция невозможна при неподходящем угле эндоскопического действия, когда источник кровотечения не может быть помещен в поле зрения эндоскопа. Проведенный через биопсийный канал кварцевый световод в силу своей жесткости и хрупкости ограничивает подвижность рабочей части гастроскопа. Проведение световода при изгибе эндоскопа более 45° невозможно и опасно повреждением прибора. С проведенным кварцевым световодом в полиэтиленовой защитной оболочке невозможно воздействие на субкардиальный отдел желудка в положении прибора *retroversio*, невозможно воздействие на язву, находящуюся непосредственно за привратником, особенно при наличии выраженного воспалительного валика.

Заслуживает внимания анализ неудач попыток применения лазерного эндогемостаза. Хороший эффект лазерфотокоагуляции всегда проявлялся при кровотечении из краев язвы. Когда удавалось выполнять коагуляцию от периферии к центру, создавая циркулярную концентрическую компрессию источника кровотечения формируемой зоной подслизистого отека. В тех же случаях, когда аррозированные сосуды находились в дне глубокой язвы, дно язвы было представлено рубцово-некротической площадкой более 0,7 см в диаметре эффект лазерного воздействия был незначительным. Создать выраженную коагуляционную пленку не удавалось; гемостаз явно имел временный характер. В 4 наших наблюдениях после выполнения попытки лазерного эндогемостаза при описанных патоморфологических изменениях больные были оперированы по экстренным показаниям. Во всех случаях на операции выявлялись пенетрирующие язвы. Следует признать, что пенетрирующая кровоточащая язва желудка или двенадцатиперстной кишки не

может служить показанием для выполнения лазерного эндоскопического гемостаза.

Таким образом, наш опыт применения лазера для остановки язвенного кровотечения позволяет считать, что фотомодификация источника кровотечения существенно повышает эффективность лазерфотокоагуляции, превращая ее в один из надежных и удобных способов эндоскопического гемостаза. Надежным эффективным способом эндогемостаза является лазерфотокоагуляция источника кровотечения с технологией создания гемопломбы. Фотомодификация стенки желудка или двенадцатиперстной кишки с помощью подслизистой инъекции или даже аппликации на поверхность источника кровотечения 0,4% водного раствора красителя индигокармин по своей эффективности не уступает методике создания гемопломбы, но является более простой и доступной технологией эндогемостаза при непенетрирующих гастродуоденальных язвах.

ВЫВОДЫ

- 1.** Показанием для эндоскопической лазерфотокоагуляции является кровоточащая непенетрирующая язва желудка или двенадцатиперстной кишки при условии ее хорошей визуализации и расположении под небольшим углом к оси эндоскопа. Превентивное эндоскопическое лазерное воздействие на гастродуоденальную язву с признаками нестойкого локального гемостаза обеспечивает надежную профилактику рецидива кровотечения.
- 2.** Фотобиологическими механизмами лазерфотокоагуляции кровоточащей гастродуоденальной язвы являются коагуляция артериального сплетения в ее крае, в подслизистом слое стенки желудка или двенадцатиперстной кишки и формирование прочно фиксированной пленки коагуляционного некроза на поверхности источника кровотечения. Указанные механизмы реализуются посредством поглощения лазерного излучения тканями, формирующими источник кровотечения.
- 3.** Разработана новая методика эндоскопической лазерной фотокоагуляции, основанная на предварительной фотомодификации стенки желудка или двенадцатиперстной кишки аппликацией, или подслизистой инъекцией 0,4% раствора красителя индигокармин в край кровоточащей язвы.
- 4.** Предварительная фотомодификация стенки желудка или двенадцатиперстной кишки значительно повышает эффективность лазерфотокоагуляции кровоточащей гастродуоденальной язвы ($p < 0,05$). Применение разработанной технологии лазерфотокоагуляции кровоточащей гастродуоденальной язвы позволяет остановить продолжающееся кровотечение у 80% пациентов. Превентивная лазерная обработка кровоточащей язвы после предварительной фотомодификации позволяет предотвратить рецидив кровотечения практически у всех больных.

ПРАКТИЧЕСКИЕ РЕКОМЕНДАЦИИ

- 1.** При продолжающемся кровотечении из непенетрирующей язвы желудка или двенадцатиперстной кишки при условии ее хорошей визуализации и расположении под небольшим углом к оси эндоскопа рекомендуем применение лазерного эндоскопического гемостаза. В случае остановившегося желудочно-кишечного кровотечения при диагностике гастродуоденальной язвы с признаками нестойкого локального гемостаза рекомендуем превентивное эндоскопическое лазерное воздействие, которое обеспечивает надежную профилактику рецидива кровотечения.
- 2.** При выполнении лазерфотокоагуляции кровоточащей гастродуоденальной язвы рекомендуем добиваться коагуляции артериального сплетения в подслизистом слое стенки желудка или двенадцатиперстной кишки в ее крае и формировать пленку коагуляционного некроза на поверхности источника кровотечения.
- 3.** С целью повышения эффективности эндоскопической лазерной фотокоагуляции рекомендуем выполнять предварительную фотомодификацию стенки желудка или двенадцатиперстной кишки вокруг источника кровотечения аппликацией или подслизистой инъекцией 0,4% раствора красителя индигокармин.

Список научных работ, опубликованных по теме диссертации

1. Шапкин Ю.Г., Капралов С.В., Маслякова Г.Н., Урядов С.Е., Иванов Р.Ю., Гришаев В.А. Лазерная фотокоагуляция кровоточащей язвы желудка и двенадцатиперстной кишки // Хирургия № 5, 2006. – С. 23-25.
2. Шапкин Ю.Г., Гришаев В.А. Современная концепция эндохирургии кровоточащей гастродуоденальной язвы // Актуальные проблемы клинической хирургии. – Материалы Третьей поволжской межобластной конференции хирургов, Саратов, 2007. – Изд-во- СГМУ. – С. 48-49
3. Шапкин Ю.Г., Гришаев В.А. Выбор способа профилактики рецидива кровотечения из гастродуоденальной язвы // Материалы XII Московского международного конгресса по эндоскопической хирургии. – Сб. тезисов под редакцией проф. Ю.И. Галлингера. – Москва, 2008. – С. 188.
4. Шапкин Ю.Г., Гришаев В.А. Опыт внедрения эндохирургической тактики при лечении кровоточащей гастродуоденальной язвы // Материалы V Всеросс. науч. конф. Общих хирургов, объединенной с пленумом проблемных комиссий РАМН «Неотложная хирургия» и «Инфекция в хирургии» межведомственного научного совета по хирургии. М. Ростов-на-Дону – 2008. – С. 66-67.
5. Шапкин Ю.Г., Гришаев В.А. Современные положения эндохирургии кровоточащей гастродуоденальной язвы // Фундаментальные исследования.- 2009. - № 7. – С. 62
6. Шапкин Ю.Г., Гришаев В.А., А.Н. Башкатов Опыт лазерфотокоагуляции кровоточащей язвы желудка и двенадцатиперстной кишки // Проблемы оптической физики и биофотоники: Материалы 12-й Международной молодежной школы по оптике, физике и биофотонике. Саратов. – 2009. Изд-во «Новый ветер», С. 37-42.
7. Шапкин Ю.Г., Гришаев В.А. Оптимизация медикаментозной профилактики рецидива язвенного желудочно-кишечного кровотечения // Медицинский альманах. - № 1 (10) март, 2010. – С. 125-127.
8. Шапкин Ю.Г., Гришаев В.А. Внедрение эндохирургических технологий в хирургию кровоточащей гастродуоденальной язвы // Материалы XIV Московского международного конгресса по эндоскопической хирургии. – Сб. тезисов под редакцией проф. Ю.И. Галлингера. – Москва, 2010. – С. 208.
9. Гришаев В.А., Шапкин Ю.Г. Новый способ лазерного эндоскопического гемостаза в эндохирургии кровоточащей гастродуоденальной язвы // Материалы Межрегиональной научно-практической конференции, посвященной 10-летию юбилею Клинической больницы №2 г. Нальчика «Актуальные вопросы современной хирургии». – Нальчик. – Изд-во М. и В. Котляровых, 2010. – С. 80.
10. Шапкин Ю.Г., Гришаев В.А. Эффективность лазерфотокоагуляции стенки желудка: экспериментальное исследование // «Новые технологии в экспериментальной и клинической хирургии» посвященный 100-летию юбилею кафедры общей хирургии и кафедры оперативной хирургии и топографической анатомии ГОУ ВПО Саратовский ГМУ им. В. И. Разумовского Минздравсоцразвития России. – 2011.
11. Шапкин Ю.Г., Гришаев В.А. Оптимизация лазерного эндоскопического гемостаза // «Неотложная и специализированная хирургическая помощь»

- Материалы IV конгресса Московских хирургов. – М., 2011 – Изд-во Альт-Консул. – С. 131-132.
12. Шапкин Ю.Г., Фролов И.А., Гришаев В.А. Экспериментальное и клиническое применение лазерной доплеровской флоуметрии при язвенном желудочно-кишечном кровотечении // Медицинский альманах. - № 2 (21) – 2012. – С. 147-150.
 13. Шапкин Ю.Г., Гришаев В.А., Фролов И.А. Модификация лазерного эндоскопического гемостаза при кровоточащей гастродуоденальной язве // Материалы I Российского конгресса с международным участием «Неотложная эндоскопия». Т. 228. М.: НИИ скорой помощи им. Н.В. Склифосовского ДЗМ, 2012.
 14. Экспериментальное обоснование новой методики лазерного эндоскопического гемостаза // Материалы межрегиональной научно-практической конференции с международным участием «Актуальные вопросы хирургии и онкологии». - Саратов: изд-во Саратов. гос. мед. Ун-та, 2018. - С. 48-51.
 15. Bashkatov A.N., Genina E.A., Tuchin, Grishaev V.A. Optical properties of human stomach mucosa in the spectral range from 400 to 2000 nm // International Conference on Lasers, Applications, and Technologies (LAT 2007). – Seminar: Laser Technologies for Medicine. Minsk, Belarus, 2007. - Vol. 6734, 673401
 16. Bashkatov A.N., Genina E.A., Tuchin, Grishaev V.A. Optical properties of human stomach mucosa in the spectral range from 400 to 2000 nm // 16th Annual International Laser Physics Workshop. – Leon Mexico, 2007
 17. Bashkatov A.N., Genina E.A., Tuchin, Grishaev V.A. Optical properties of human stomach wall mucosa in the spectral range from 400 to 2000 nm // International Conference on Lasers, Applications, and Technologies 2007: Laser Technologies for Medicine. Vol. 6734, 673401, (2007)
 18. Bashkatov A.N., Grishaev V.A., Genina E.A. Optical properties of human stomach mucosa in the spectral range from 400 to 2000 nm: Prognosis for gastroenterology // «Medical Laser Application». - № 22, 2007. P. 95-104
 19. Bashkatov A.N., Grishaev V.A., Genina E.A. Laser endoscopic Doppler flowmetry in surgery of pre-relapsing syndrome of bleeding ulcer // Saratov Fall Meeting 2007: Optical Technologies in Biophysics and Medicine XI, edited by Valery V. Tuchin, Proc. of SPIE Vol. 6163, 61631A, (2007)
 20. Bashkatov A.N., Grishaev V.A., Genina E.A. Laser photocoagulation of bleeding gastric ulcer and duodenum // Saratov Fall Meeting 2008: Optical Technologies in Biophysics and Medicine XII, edited by Valery V. Tuchin, Proc. of SPIE Vol. 6163, 61631A, (2008)
 21. Bashkatov A.N., Grishaev V.A., Genina E.A. Optical clearing of human stomach wall mucosa by aqueous hemoglobin solution // Photonics 21. – Working Group 3, P4L Scientific Meeting. – Florence, Italy, 2009. – P. 64-69
Bashkatov A.N., Grishaev V.A., Genina E.A. Optical clearing of human stomach wall mucosa by aqueous hemoglobin solution // Saratov Fall Meeting 2009: Optical Technologies in Biophysics and Medicine XIII, edited by Valery V. Tuchin, Proc. of SPIE Vol. 6163, 61631A, (2009).