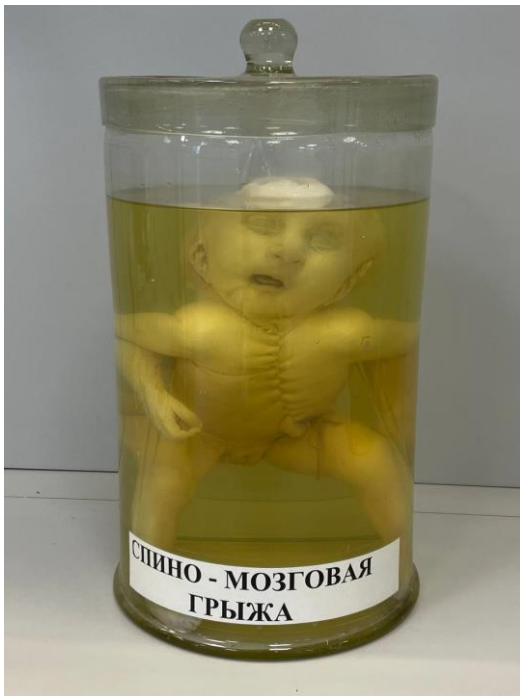

СПИННОМОЗГОВАЯ ГРЫЖА (SPINA BIFIDA)



SPINA BIFIDA (лат. spina шип, позвоночный столб + bifidus разделенный надвое, расщепленный) — порок развития позвоночника, характеризующийся незаращением позвонков и неполным закрытием позвоночного канала, часто сопровождающийся пороком развития спинного мозга. Spina Bifida нередко сочетается с дисплазией внутренних органов и других отделов скелета.

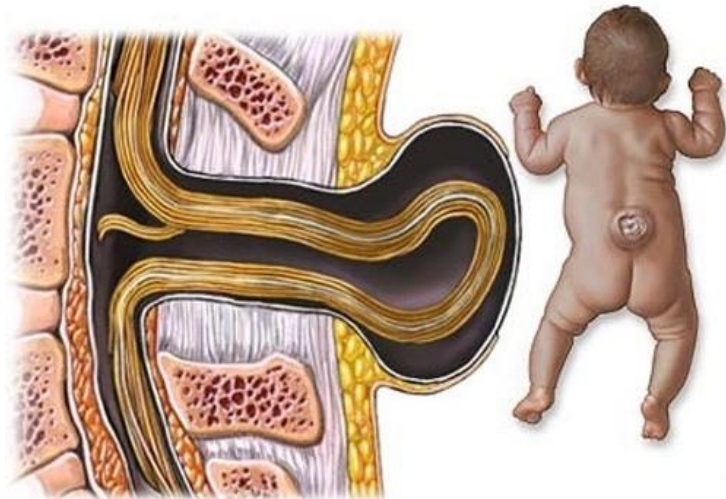
Spina Bifida может наблюдаться в различных отделах позвоночника, однако чаще всего в пояснично-крестцовом отделе. Дефекты в позвоночнике могут сочетаться с грыжевыми выпячиваниями спинного мозга и его оболочек.

В 1641 г. Тульпиус (N. Tulpius) впервые описал больного с опухолью на спине на месте незаращения позвонков и назвал это заболевание «spina bifida». Расщепление позвоночника без грыжевого выпячивания в 1875 г. описал Р. Вирхов. Эта патология названа им скрытой позвоночной расщелиной (spina bifida occulta). Было установлено, что расщепленными могут быть дуги позвонков (spina bifida posterior) либо тела позвонков (spina bifida anterior).

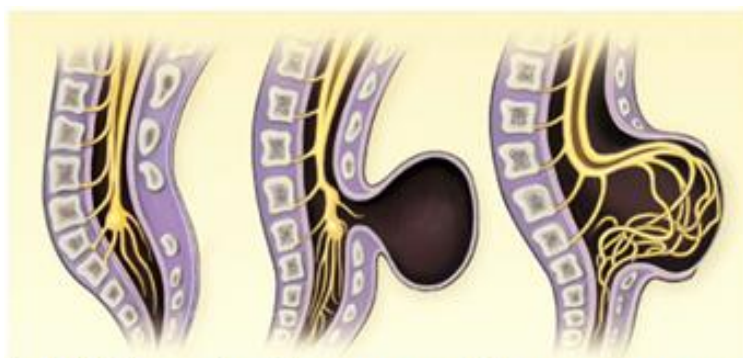Этиология и патогенез Spina Bifida окончательно не выяснены. Существует мнение, что в возникновении этой патологии играют роль инфекция, травма, интоксикация в период внутриутробной жизни плода. К факторам риска относят возраст матери, особенно после 30 лет, гинекологические заболевания, применение противозачаточных средств, злоупотребление алкоголем в первые месяцы беременности. Предполагают, что в основе этого порока развития лежат наследственные факторы. В отношении механизма развития Spina Bifida существуют две точки зрения. Одни исследователи считают первичным порок развития нервной трубки и гидроцефалию; другие полагают, что вначале появляется порок развития мезобласта либо позвоночника на более поздних этапах развития зародыша, а формирование порока развития спинного мозга происходит вторично.

Классификации Spina Bifida основаны на результатах патологоанатомических исследований. Наиболее полная и подробная классификация дана Ф. Реклингхаузенем. В настоящее время в зависимости от степени недоразвития позвоночника, спинного мозга, его оболочек, покровных тканей различают следующие анатомические формы этого порока развития: рахисхизис (полный или частичный), спинномозговые грыжи, spina bifida complicata, spina bifida occulta, spina bifida anterior. Основным морфологическим признаком рахисхизиса является незаращение мягких тканей, позвоночника, мозговых оболочек и спинного мозга.

БИОЛОГИЯ РАЗВИТИЯ. ПОРОКИ И АНОМАЛИИ



Не сомкнувшийся в трубку спинной мозг лежит обнаженным; он представляет собой красноватую бархатистую плоскую массу, состоящую из большого количества расширенных сосудов и элементов мозговой ткани. При полном рахисхизисе описанная картина наблюдается на протяжении всего позвоночника, частичный рахисхизис обычно локализуется в поясничном отделе позвоночника. На месте дефекта дуг позвонков располагается не закрывшаяся в трубку зародышевая нервная пластинка — сосудисто-мозговая область (*area medullovasculosa*), которая лежит на мягкой оболочке спинного мозга. Участок последней от ее края до края кожи, покрытый тонким слоем эпидермиса, был назван эпителио-серозной зоной (*zona epitheliose-rosa*). Кнаружи от этой зоны располагается кожа — кожная зона (*zona dermatica*). Если в субарахноидальном (подпаутинном) пространстве скапливается цереброспинальная жидкость, может возникнуть спинномозговая грыжа — миеломенингоцеле. Рахисхизис может сочетаться с расщеплением тел позвонков. При рахисхизисе, особенно полном, часто встречаются пороки развития головного мозга и других органов. Спинномозговые грыжи представляют собой грыжевидные выпячивания мозговых оболочек, нервных корешков или спинного мозга через щель позвоночника. В зависимости от состава грыжевого выпячивания и расположения цереброспинальной жидкости (между оболочками спинного мозга или в центральном канале) различают несколько форм спинномозговых грыж: менингоцеле, менингорацидулоцеле, миеломенингоцеле, миелоцистоцеле.



Spina bifida occulta Менингоцеле Миеломенингоцеле

БИОЛОГИЯ РАЗВИТИЯ. ПОРОКИ И АНОМАЛИИ

Spina bifida complicata — незаращение дуг позвонков, сочетающееся с разрастаниями жировой и фиброзной ткани, а также опухолью типа липомы, фибромы и др. Последние располагаются под кожей, выполняют дефект в дугах позвонков, могут прорасти мозговые оболочки и срастаться с корешками спинномозговых нервов и спинным мозгом.

Spina bifida occulta — скрытая щель дуг позвонков. Локализуется чаще в области I крестцового позвонка. Концы незаращенной дуги нередко бывают вдавлены в просвет позвоночного канала и вызывают компрессию его содержимого. На уровне незаращения дуг могут выявляться различные патол. образования в виде фиброзных тяжей, а также состоящие из хрящевой и жировой ткани. Обнаруживают изменения и внутримозгового мешка — необычно низкое расположение спинного мозга, разрастание жировой и фиброзной ткани, арахноидит.

Spina bifida anterior — незаращение тел позвонков. Встречается редко, является в основном рентгенологической находкой. Локализуется чаще в нижних шейных и верхних грудных позвонках. Незаращение тел позвонков может сопровождаться расщеплением спинного мозга, грыжевидным выпячиванием мозговых оболочек, корешков и спинного мозга в грудную или брюшную полость.

Клиническая картина при *Spina Bifida* складывается из местных изменений и неврологических расстройств. На уровне незаращения дуг позвонков имеется грыжевидное выпячивание, которое с возрастом ребенка может увеличиваться в размерах. При этом покровы его истончаются, изъязвляются, возникают ликворные свищи. При скрытой форме *Spina Bifida* кожа на уровне незаращения дуг позвонков может быть совершенно нормальной, либо имеются, рубцовые изменения, хвостовидные образования и др. Неврологические нарушения чаще всего связаны с поражением нижнего отдела спинного мозга и конского хвоста, могут встречаться в различных сочетаниях. Отмечаются вялые парезы или параличи нижних конечностей с атрофией мышц, расстройства чувствительности в зоне иннервации крестцовых, реже — поясничных корешков. Наиболее часто отмечаются нарушения функции тазовых органов: недержание мочи и кала, паралитические запоры, задержка мочеиспускания. Могут выявляться трофические и вазомоторные нарушения нижних конечностей. Отмечается понижение или отсутствие рефлексов (коленных, ахиллова, подошвенных), а также анального. Скрытая форма *Spina Bifida* чаще протекает бессимптомно, однако при ней могут наблюдаться как симптомы выпадения, так и симптомы раздражения нервной системы в виде пояснично-крестцовых болей, гиперестезий, парестезий на нижних конечностях, ночного недержания мочи, императивных позывов к мочеиспусканию. При *Spina Bifida* нередко наблюдаются различные деформации стоп, чаще косолапость. Цереброспинальная жидкость при скрытой форме *Spina Bifida* имеет нормальный состав.

Диагноз. Скрытую позвоночную расщелину (*spina bifida occulta*), как и расщепление тел позвонков (*spina bifida anterior*), выявляют, главным образом, с помощью рентгенологического исследования. Большие дефекты, сопровождающиеся

БИОЛОГИЯ РАЗВИТИЯ. ПОРОКИ И АНОМАЛИИ

выпадением содержимого позвоночного канала, могут быть заподозрены при клиническом обследовании больного.

Лечение — оперативное вмешательство. При *spina bifida complicata* удаляют опухолевидные образования и выделяют из них по мере возможности нервные элементы. После иссечения грыжевого мешка закрывают щель в дугах позвонков. Для закрытия дефекта в дугах позвонков общепризнанным стал видоизмененный метод мышечно-фасциальной пластики, предложенный впервые Байером (K. Bayer, 1889). По краям дефекта в позвоночнике выкраивают два фасциальных лоскута полуовальной формы с небольшим слоем мышц. Лоскуты поворачивают на 180° фасцией внутрь и сшивают яд культей грыжевого мешка. Этот метод, как правило, препятствует рецидиву спинномозговой грыжи. Заслуживает внимания метод пластики больших расщелин в позвоночнике, особенно в крестцовом отделе, у детей грудного возраста с помощью гомогенной твердой оболочки мозга, консервированной замораживанием. Для закрытия дефекта в дугах позвонков применяют также надкостнично-фасциальные лоскуты, полиэтиленовую пленку, протектор из пластмассы АКР-9. Операция при *spina bifida occulta* сводится к удалению незарощенных и вдавленных в просвет позвоночного канала дуг позвонков и всех патологических образований, находящихся на этом уровне. При подозрении на субдуральные изменения рекомендуется вскрыть твердую оболочку спинного мозга и освободить спинной мозг от спаек, сращений, разрастаний жировой ткани. Для восстановления нарушенных функций ЦНС применяют лечебную физкультуру, грязелечение, общеукрепляющую терапию.

В послеоперационном периоде, особенно после операций по поводу спинномозговых грыж, возможны осложнения: нагноение раны, ликворея с последующим менингитом, скопление цереброспинальной жидкости под кожным лоскутом, пневмония, острое развитие гидроцефалии.

Прогноз зависит от формы и степени тяжести порока. При полном рахисхизисе плоды нежизнеспособны. При спинномозговых грыжах наиболее неблагоприятный прогноз у больных с миелоцеле и миеломенингоцеле и в значительной степени зависит от локализации кисты и состояния спинного мозга. Своевременное и успешное оперативное вмешательство предупреждает развитие осложнений, главным образом, восходящую гнойную инфекцию, а также прогрессирование неврологических расстройств; существующие неврологические изменения обычно сохраняются. При других формах *Spina Bifida*, даже с наличием вторичных изменений, оперативные вмешательства дают стойкий положительный эффект, а иногда приводят к полному выздоровлению.

Источник: Большая Медицинская Энциклопедия (БМЭ), под редакцией Петровского Б.В., 3-е издание