

ЛИТЕРАТУРА

1. Балаболкин М.И. Диабетология. – М.: Медицина, 2000. – 299 с.
2. Соколов Е.И. Диабетическое сердце. – М.: Медицина, 2002. – 416 с.

3. Atherton J.J., Moore T.D., Leles.S. // Lancet. – 1997. – Vol. 349. – P. 1720–1724.
4. Brutsaert D.L., Sys S.U. // J. Card. Fail. – 1997. – Vol. 3, № 3. – P. 225–242.
5. Fragola P., Calo L., Luzi M. // Cardiology. – 1997. – Vol. 88. – P. 498–502.

УДК 616.133.33–008.64–089

ПОКАЗАНИЯ К ОПЕРАТИВНОМУ ЛЕЧЕНИЮ И РЕЗУЛЬТАТЫ ОПЕРАЦИЙ ПРИ РАЗЛИЧНЫХ ВИДАХ ПАТОЛОГИИ СОННЫХ АРТЕРИЙ

Э.А. Пономарев, С.А. Ганичкин, Ю.А. Мочайло, О.П. Виноградов, Д.А. Крайнов, С.С. Маскин
Кафедра госпитальной хирургии ВолГМУ

INDICATIONS FOR THE SURGICAL TREATMENT AND OUTCOMES OF SURGERY OPERATIONS IN VARIOUS CAROTID DISEASES

E.A. Ponomarev, S.A. Ganichkin, Yu.A. Motchailo, O.P. Vinogradov, D.A. Krainov, S.S. Maskin

Abstract. The paper presents modern trends in treatment of carotid artery pathology using surgery and analyses the results of treatment and most common complications.

Key words: carotid artery, extracerebral arteries, surgery.

По статистическим данным, на первое место в мире по летальности вышли заболевания сердечно-сосудистой системы. В этой группе 52,1 % приходится на коронарную патологию и ишемическую болезнь сердца, а второе место прочно занимает сосудистая патология головного мозга с 36,8 % летальностью. И неслучайно, период с 1990 по 1999 гг. всемирная организация здравоохранения объявила "десятилетием мозга". Трагизм ситуации в том, что здоровый, без признаков заболевания человек в течение суток становится инвалидом не способным себя обслужить или умирает. В 2002 г., по данным МЗ РФ, смертность от ишемического инсульта составила 340 человек на 100 тыс. населения. Ранняя 30-дневная летальность после инсульта составила 35 % [3]. На долю ишемического инсульта приходится 80–85 % [2, 3, 6, 7]. Из перенесших инсульт в течение первого года умирают до 50 % больных, более 70 % не могут вернуться к прежней работе, а до 25 % нуждаются в посторонней помощи [3, 6]. В Волгограде ежегодно инсульт регистрируется почти у 10 тыс. пациентов. Терапевтические средства, имеющиеся в арсенале неврологов, далеко не всегда способны улучшить качество жизни пациентов, перенесших ишемический инсульт [1, 5, 10], без предварительной хирургической коррекции мозгового кровотока. Инсульт является основной причиной инвалидизации населения. Около 55 % доживших до конца третьего года после перенесенного инсульта в той или иной мере не удовлетворены

качеством жизни. Инсульт накладывает особые обязательства на членов семьи больного и требует больших социально-экономических затрат со стороны государства. По данным ВОЗ, средняя стоимость прямых и непрямых затрат на одного больного составляет 55000–73000 долларов в год [3, 4].

Неоднозначное отношение сложилось у ангиохирургов из различных центров, как в России, так и за рубежом к каротидным реконструкциям у пациентов с выраженной неврологической симптоматикой после перенесенных инсультов. Нерешенная проблема на сегодняшний день – хирургическое лечение окклюзий внутренних сонных артерий. Все предложенные оперативные вмешательства при данной патологии имеют целью улучшение работы естественных или создание искусственных путей коллатерального кровообращения. В арсенале хирургов на сегодняшний день осталось две методики: экстраинтракраниальный микроанастомоз (ЭИКМА) и эндартерэктомия из наружной сонной артерии с ее аутовенозной или аутоартериальной пластикой [6, 10]. Таким образом, инсульт является огромной проблемой медицинской и социальной значимости.

ЦЕЛЬ РАБОТЫ

Уточнить показания к пластике наружной сонной артерии при окклюзиях внутренней сонной артерии. Оценить влияние реконструктивных операций на сонных артериях на динамику неврологических дефицитов (двигательных и рече-

вых нарушений) у больных, перенесших ишемический инсульт. Оценить необходимость и возможность каротидных реконструкций у пациентов с грубой неврологической симптоматикой, обусловленной обширностью ишемического поражения мозга.

МЕТОДИКА ИССЛЕДОВАНИЯ

Открытое простое проспективное исследование проведено на базе отделения сосудистой хирургии городской клинической больницы № 25 госпитальной хирургической клиники ВолГМУ. Оперировано 96 больных с патологией экстрацеребральных артерий в период с января 2002 г. по февраль 2005 г. Перенесших ишемический инсульт и имеющих 4 степень сосудисто-мозговой недостаточности по классификации А.В. Покровского было 80 пациентов (83,3 %). Мужчин было 91, женщин 5. Преобладали пациенты старших возрастных групп. Возраст больных от 46 до 77 лет, средний возраст около 60 лет. Распределение больных по степени выраженности неврологических дефицитов было следующим: с гемипарезами – 68, из них с легкой степенью гемипареза – 22 (32,4 %), с умеренной степенью гемипареза – 30 (44,1%), с тяжелой степенью гемипареза – 16 (23,5 %). Пациентов с нарушением речевой функции было 12: у 7 из них была моторная афазия, у 2 – амнестическая, трое больных страдали дизартрией.

Во время операций проводили ультразвуковой мониторинг кровотока по средней мозговой артерии (СМА) на стороне операции и на контрлатеральной СМА (при окклюзии внутренней сонной артерии) на аппарате ANGIODIN (DMS) Франция импульсным датчиком 2 МГц на глубине 55–60 мм. Определяли следующие показатели: систолическая, средняя, диастолическая скорости кровотока, пульсационный индекс (Пи) до пережатия общей сонной артерии (ОСА), во время пережатия и их динамика во время оперативного вмешательства, включая запуск кровотока по внутренней сонной артерии (ВСА) и в течение 10 мин после запуска. Также проводилась детекция микроэмболий. После окончания операции повторно контролировался кровоток в СМА и в надблоковых артериях.

РЕЗУЛЬТАТЫ ИССЛЕДОВАНИЯ И ИХ ОБСУЖДЕНИЕ

Всего было оперировано с шунтом – 9, без шунта – 87. Временный внутрипросветный шунт использовали при снижении систолической скорости кровотока по средней мозговой артерии после пережатия ОСА в операционной ране на стороне оперативного вмешательства и на противоположной стороне (при окклюзии контрлатеральной внутренней сонной артерии) до 20 см/с и отсутствии прироста линейной скорости кровотока

(ЛСК) в течение 3 мин после пережатия, использовался временный внутрипросветный шунт. В остальных случаях необходимый мозговой кровоток осуществлялся за счет резервов коллатерального кровообращения.

Классическая каротидная эндартерэктомия выполнена 70 больным, резекция внутренней сонной артерии с редрессацией – 3 больным, резекция аневризмы сонной артерии – 1 пациенту, резекция внутренней сонной артерии с аутоартериальной пластикой наружной сонной артерии – 21 больному. Аорто-сонное протезирование выполнено одному пациенту с окклюзией общей сонной артерии. Резекция внутренней сонной артерии выполнялась при окклюзии ВСА. Техника операций была общепринятой [8, 9], за исключением аутоартериальной пластики наружной сонной артерии, которая выполнялась по оригинальной методике. Показанием к резекции ВСА с аутоартериальной пластикой НСА считали симптомную окклюзию внутренней сонной артерии, сочетающуюся со стенозом устья наружной сонной артерии. При отсутствии значимого стенозирования НСА резекция внутренней сонной артерии с аутоартериальной пластикой наружной применялась нами при антеградном кровотоке по надблоковому анастомозу. После таких вмешательств кровотока по надблоковому анастомозу становился ретроградным, что говорит о включении в кровоснабжение головного мозга важного коллатерального пути. При окклюзии одной и гемодинамически значимом стенозе контрлатеральной внутренней сонной артерии первым этапом мы всегда выполняли резекцию ВСА с аутоартериальной пластикой НСА, что позволило отказаться от применения временного внутрипросветного шунта. Защиту мозга от ишемического повреждения во время пережатия ВСА осуществляли управляемой гипертензией, фторотаном, тиопенталом натрия, введением максимальных доз антигипоксантов. Применение внутрипросветного шунта с целью защиты мозга считаем небезопасной процедурой и пользуемся им в настоящее время только в исключительных случаях. Основное количество операций, выполненных с временным шунтом, пришлось на первый год работы на каротидных бифуркациях. Обследование перед операцией проводили по стандартному алгоритму. Все больные были осмотрены неврологом до и после операции с оценкой послеоперационных результатов.

В послеоперационном периоде на 7–8-е сутки, и при последующих госпитализациях (через 6 месяцев) производилась оценка динамики неврологической симптоматики и изменения характеристик транскраниальной доплерограммы по сравнению с исходными данными. Пример транскраниальной доплерограммы у пациента до и после хирургического вмешательства приведен на рис. 1 и 2.

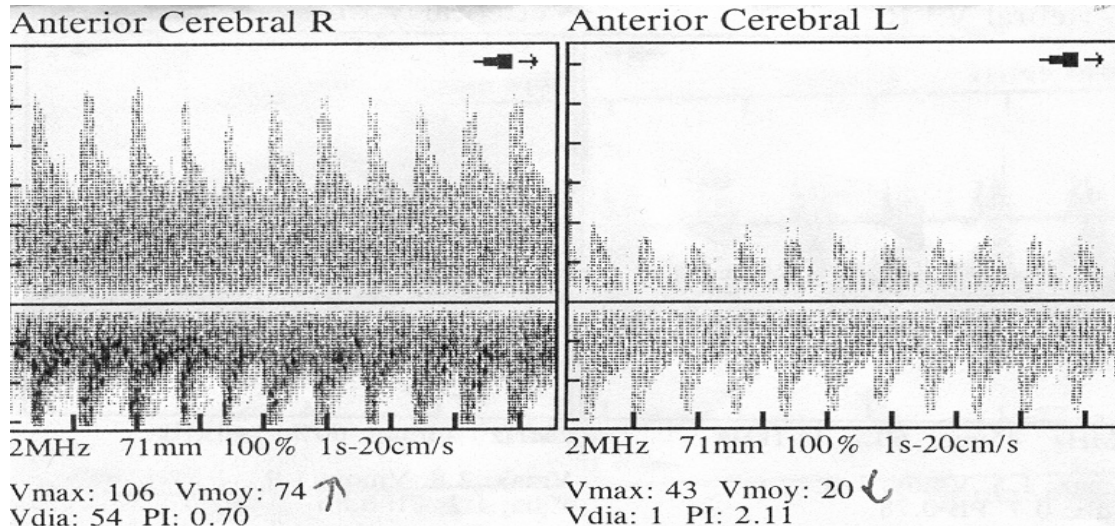


Рис. 1. Транскраниальная доплерограмма больного со стенозом 80–85 % левой внутренней сонной артерии. Видно резкое снижение ЛСК по передней мозговой артерии. Большой перенос инсульта в левом каротидном бассейне с сенсомоторной афазией

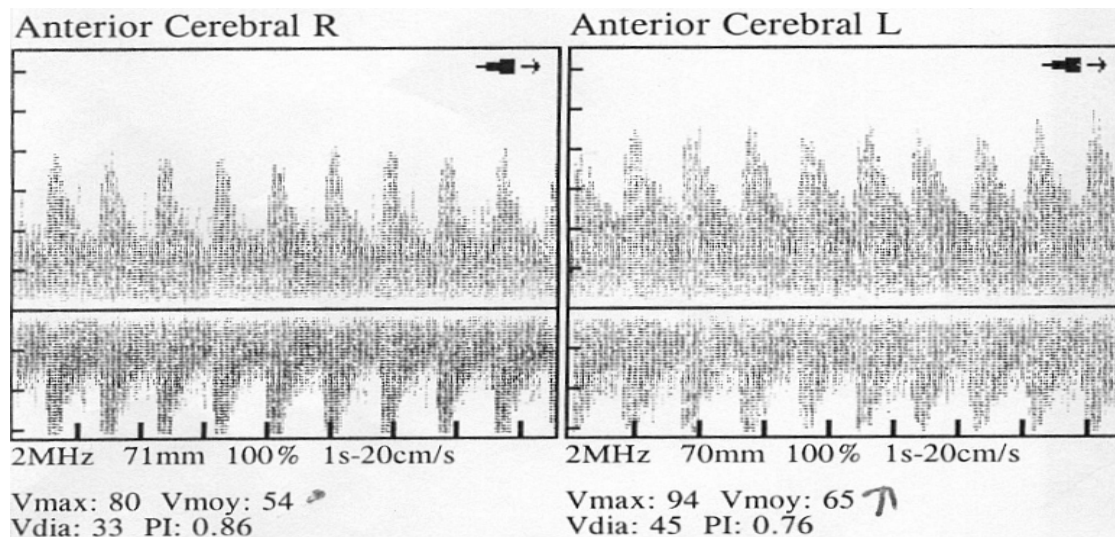


Рис. 2. Транскраниальная доплерограмма того же пациента на 7-е сутки после каротидной эндартерэктомии слева. Видно увеличение ЛСК по передней мозговой артерии в три раза по сравнению с исходной. Клинически у больного практически полный регресс неврологической симптоматики

Значительное улучшение отмечено у всех пациентов с амнестической афазией и дизартрией – больные гораздо быстрее и четче стали строить предложения. У 5 больных с моторной афазией положительной динамики отмечено не было, а у двоих пациентов улучшение было незначительным. У 12 больных с легкой степенью гемипареза наступило практически полное исчезновение неврологической симптоматики; у 16 пациентов с умеренным гемипарезом после операции гемипарез перешел в легкую степень; из 16 больных с тяжелым гемипарезом уменьшение степени гемипареза до умеренной зафиксировано у 4. Полного регресса неврологических симптомов не произошло ни у одного из пациентов с умеренной и тяжелой степенью гемипареза. Выявлена прямая зависимость результатов операции от степе-

ни стеноза внутренней сонной артерии: у больных с высокой степенью стеноза внутренней сонной артерии (стеноз более 80 %) клинические результаты лучше, чем у пациентов с незначительными стенозами. Последняя категория больных оперирована в связи с наличием эмбологенной бляшки в бифуркации (рис. 3–6). Практически все пациенты со стенозами в области каротидной бифуркации более 80–85 % уже на 2–3-и сутки послеоперационного периода отмечали исчезновение "тумана, шума в голове", охотнее общались с родственниками, соседями по палате. У 18 больных из 21 после резекции ВСА с аутоартериальной пластикой НСА при контрольных транскраниальных доплерограммах отмечена положительная динамика внутримозгового кровотока, а клиническое улучшение наступило у 11 пациентов.

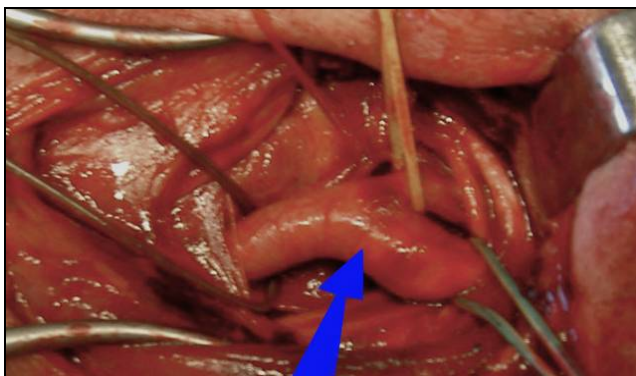


Рис. 3. Видна атеросклеротическая бляшка в просвете общей и внутренней сонной артерий

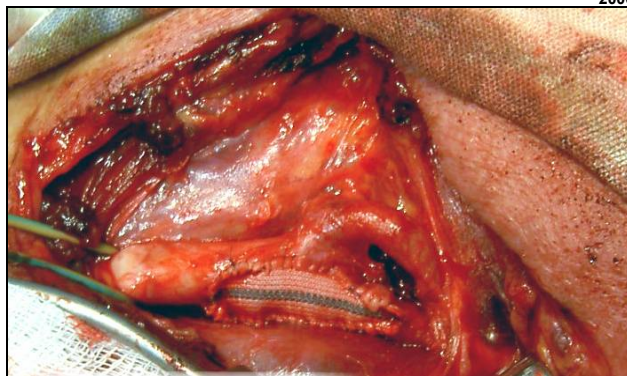


Рис. 4. Окончательный вид операции: в артериотомическое отверстие после удаления бляшки вшита синтетическая заплата

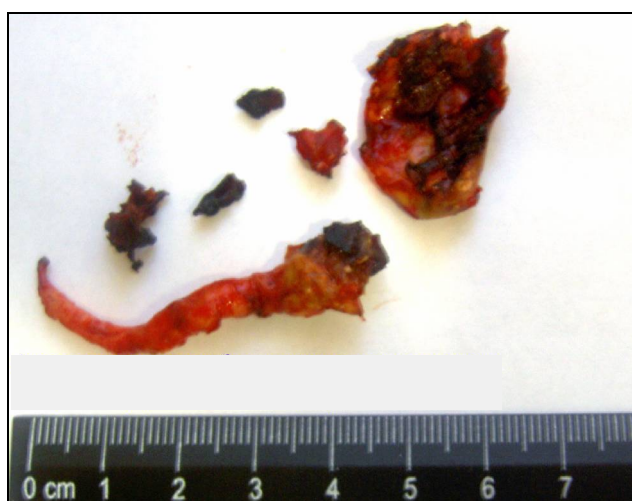

Рис. 5. Атеросклеротическая бляшка, удаленная из просвета общей и внутренней сонных артерий

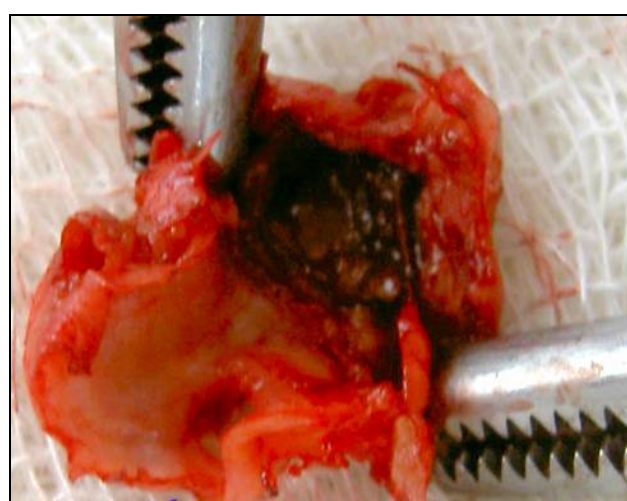


Рис. 6. Атеросклеротическая бляшка, удаленная из просвета внутренней сонной артерии

Осложнения после каротидной эндартерэктомии наблюдались у трех больных (3,1%), двое из них умерли – 2,1%. В двух случаях наступил тромбоз ВСА с развитием полушарного инсульта – обе больные были реоперированы. У одной пациентки после реоперации наступил частичный регресс неврологической симптоматики, вторая больная умерла. Тромбоз ВСА у одной больной мы связываем с возможной диссекцией интимы при применении внутрипросветного шунта, у другой пациентки причина тромбоза так и осталась неясной. Смерть еще одного больного наступила из-за некупирующегося отека мозга, развившегося после операции.

ЗАКЛЮЧЕНИЕ

Проведенное исследование показывает, что регресс неврологической симптоматики, следовательно, и улучшение качества жизни, после реконструкции каротидной бифуркации наступает у большинства больных. Имеющиеся в арсенале

неврологов терапевтические средства далеко не всегда способны улучшить качество жизни пациентов, перенесших ишемический инсульт, без предварительной хирургической коррекции мозгового кровотока. Выполнение операций на сонных артериях позволяет расширить возможности социальной адаптации больных с остаточными явлениями нарушения мозгового кровообращения. Наибольшее уменьшение неврологического дефицита наблюдается у лиц с гемипарезами легкой и умеренной степени и у пациентов с амнестической афазией и дизартрией. Наилучшие результаты операций отмечены у пациентов с высокой степенью стеноза внутренней сонной артерии. По нашему мнению, больные даже с грубыми неврологическими дефицитами, кистами мозга после перенесенного инсульта должны быть оперированы на сонных артериях при наличии гемодинамически значимых каротидных стенозов или окклюзий внутренних сонных артерий, что дает шанс улучшить социальную адаптацию

и качество жизни пациентов.

ЛИТЕРАТУРА

1. Белова А.Н., Григорьева В.Н. Амбулаторная реабилитация неврологических больных. – М.: Атидор, 1997. – 216 с.
2. Вачев А.Н., Степанов М.Ю., Фролова Е.В. и др. // Ангиолог. и сосуд. хирургия. – 2003. – Т. 9. – № 2. – С. 99–105.
3. Гусев Е.И., Скворцова В.И. Ишемия головного мозга. – М.: Медицина, 2001. – 326 с.
4. Виберс Д.О., Рейгин В., Браун Р.Д. Руководство по цереброваскулярным заболеваниям. М.: ЗАО "Издательство БИНОМ", 1999. – 671 с.
5. Демиденко Т.Д. Реабилитация при цереброваскулярной патологии. – М.: Медицина, 1989. – 236 с.

6. Жулев Н.М., Яковлев Н.А., Кандыба Д.В. и др. Инсульт экстрацеребрального генеза. – СПб.: Издательский дом "СПбМАПО", 2004. – 587 с.
7. Одинак М.М., Михайленко А.А., Иванов Ю.С. и др. Сосудистые заболевания головного мозга. – СПб.: Гиппократ, 1997. – 157 с.
8. Покровский А.В. // Ангиолог. и сосуд. хирургия. – 2001. – Т. 6. – № 1. – С. 101–105.
9. Покровский А.В. // Ангиолог. и сосуд. хирургия. – 2001. – Т. 7. – № 2. – С. 105–107.
10. Спиридонов А.А., Лаврентьев А.В., Морозов К.М. и др. Микрохирургическая реваскуляризация каротидного бассейна. – М.: Издательство НЦССХ им. А.Н. Бакулева РАМН, 2000. – 263 с.

УДК 616.14–002–089.168

ОТДАЛЕННЫЕ РЕЗУЛЬТАТЫ ХИРУРГИЧЕСКОГО ЛЕЧЕНИЯ ОСТРОГО ВАРИКОТРОМБОФЛЕБИТА В БАССЕЙНЕ БОЛЬШОЙ ПОДКОЖНОЙ ВЕНЫ (количественный и качественный анализы)

А.В. Шаталов

Кафедра факультетской хирургии ВолГМУ

REMOTE RESULTS OF SURGICAL TREATMENT OF ACUTE VARICOTHROMBOPHLEBITIS IN THE AREA OF THE GREAT SAPHENOUS MAGNA VEIN (quantitative and qualitative analysis)

A.V. Shatalov

Abstract. The quantitative and qualitative analysis of remote results of urgent radical phlebectomy for acute superficial thrombophlebitis, using CEAP classification and specific health-related quality of the life questionnaire for chronic venous insufficiency (CIVIQ), has been carried out. The results show that the proposed method, besides its high clinical efficiency, provides a marked life quality improvement; therefore it can be recommended as a method of the first choice for acute superficial varicothrombophlebitis management.

Key words: great saphenous vein, thrombophlebitis, surgical treatment.

До настоящего времени в оценке результатов хирургических вмешательств по поводу заболевания вен во многих исследованиях преобладают субъективные оценки и отсутствует стандартизация. Отдаленные результаты лечения авторы оценивают по-разному: по 4- или 3-балльной системе, на основании субъективной оценки самих больных, частоте развития рецидивов заболевания, наличия хронической венозной недостаточности (ХВН) после лечения и функциональных нарушений венозной гемодинамики в разные сроки от 2 до 10 лет, разрабатывая свою методологию оценки. Между тем, наряду с традиционными клиническими критериями, существуют международные документы в виде Международной классификации заболеваний вен (1994) и специфичного для ХВН вопросника по качеству жизни – CIVIQ [6]. Оценку отдаленных результатов срочного радикального хирургического лечения больных с варикозной болезнью вен нижних конечностей (ВБВНК), ос-

ложненной острым варикотромбофлебитом (ОВТФ), с помощью этих документов в литературе не найдено. Это и определило цель и задачи нашего исследования. Классификация CEAP уже стала необходимым инструментом научных исследований, позволяющим ученым говорить на одном языке и сравнивать результаты разных методов лечения [4]. Согласно современным рекомендациям по оценке состояния больных с хроническими заболеваниями вен нижних конечностей, клиническая классификация CEAP была дополнена рядом шкал (VDS, VSDS), разработанных Американским форумом флебологов [5], что использовано в нашем исследовании. В выборку не входили пациенты с открытыми трофическими язвами. В связи с этим анализировали не 10, а 7 симптомов заболевания. Отсутствие симптома обозначалось 0 баллов, максимальная выраженность – 3 балла. Перечисленные шкалы надежны и удобны в клиническом применении [7].